




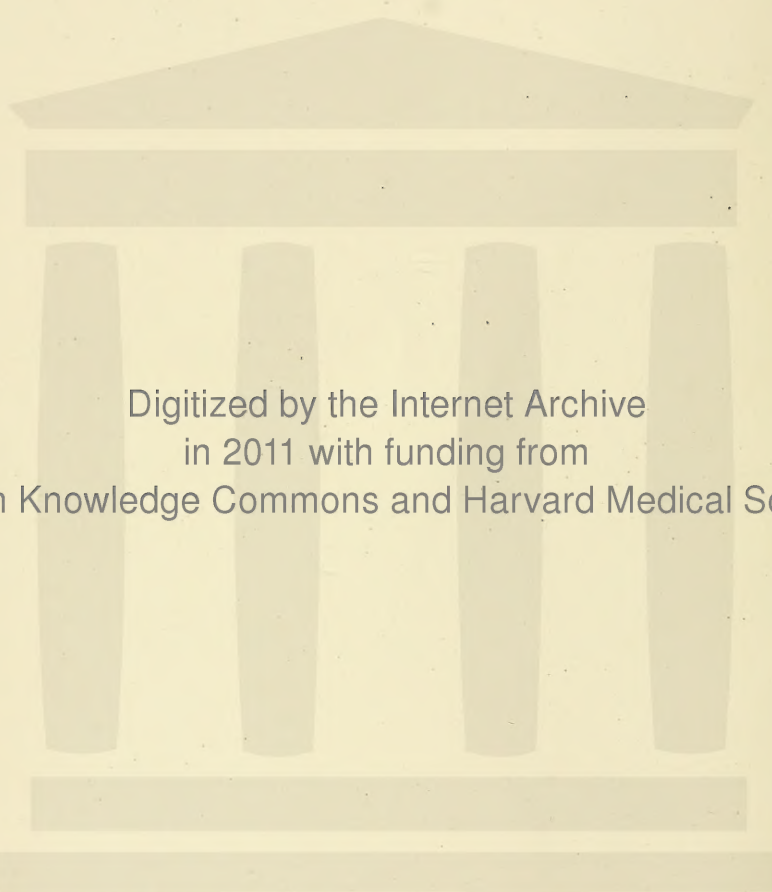
23 8.244












Digitized by the Internet Archive  
in 2011 with funding from  
Open Knowledge Commons and Harvard Medical School











# HANDBUCH

DER

# ORTHOPÄDISCHEN CHIRURGIE

IN VERBINDUNG MIT

Prof. Dr. DOLLINGER in Budapest, Dr. DREHMANN in Breslau, Geh. Sanitätsrat Prof. Dr. HEUSNER in Barmen, Geh. Medizinalrat Prof. Dr. HOFFA in Berlin, Prof. Dr. HOFMEISTER in Stuttgart, Prof. Dr. KÖLLIKER in Leipzig, Dr. KRUKENBERG in Liegnitz, Prof. Dr. LANGE in München, Regierungsrat Prof. Dr. LORENZ in Wien, Privatdozent Dr. REINER in Wien, Privatdozent Dr. J. RIEDINGER in Würzburg, Sanitätsrat Dr. SCHANZ in Dresden, Privatdozent Dr. SCHULTHESS in Zürich, Professor Dr. WULLSTEIN in Halle

HERAUSGEGEBEN VON

**PROF. DR. JOACHIMSTHAL**  
IN BERLIN

ZWEITER BAND

SPEZIELLER TEIL. II. HÄLFTE

MIT 631 ABBILDUNGEN IM TEXT



**JENA**

VERLAG VON GUSTAV FISCHER

1905—1907



---

**Uebersetzungsrecht vorbehalten.**

---

# Inhalt.

## II. Band.

### Deformitäten im Bereiche der oberen Extremität.

(Professor Dr. Th. Kölliker, Leipzig.)

	Seite
Deformitäten der Schulter.	
Der Hochstand des Schulterblattes, SPRENGELSCHE Deformität . . . . .	1
Die angeborene Verrenkung des Schultergelenkes . . . . .	5
Das paralytische Schlottergelenk der Schulter . . . . .	6
Kontrakturen und Ankylosen des Schultergelenkes . . . . .	10
Deformitäten des Oberarmes . . . . .	18
Deformitäten des Ellenbogengelenkes.	
Die angeborenen Luxationen am Ellenbogengelenk . . . . .	19
Der Cubitus valgus und varus . . . . .	20
Die Kontrakturen und Ankylosen des Ellenbogengelenkes . . . . .	22
Deformitäten des Vorderarmes.	
Kongenitale Defekte der Vorderarmknochen . . . . .	27
Erworbene Deformitäten des Vorderarmes . . . . .	30
Deformitäten des Handgelenkes.	
Die angeborenen Verrenkungen des Handgelenkes . . . . .	32
Die angeborene Klumphand . . . . .	33
Die DUPUYTRENSCHE und MADELUNGSCHEN Deformität des Handgelenkes . . . . .	34
Die Kontrakturen und Ankylosen des Handgelenkes . . . . .	37
Deformitäten der Finger.	
Die angeborene Luxation der Finger . . . . .	40
Digitus valgus und varus . . . . .	40
Die Kontrakturen und Ankylosen der Finger . . . . .	41

### Die angeborene Hüftverrenkung.

(Professor Dr. Adolf Lorenz, Wien, und Privatdozent Dr. Max Reiner, Wien.)

Historischer Ueberblick . . . . .	65
Anatomie.	
Die knöchernen Gelenkkonstituentien . . . . .	72
Das Becken . . . . .	96
Kapsel und Muskulatur . . . . .	103
Die verschiedenen Theorien über die Aetiologie . . . . .	120



	Seite
Erblichkeit. Begleitende Deformitäten . . . . .	125
Versuch einer mechanischen Theorie . . . . .	126
Symptome . . . . .	143
Untersuchung. Diagnose . . . . .	154
Verlauf und Prognose . . . . .	162
Frequenz . . . . .	165
Behandlung.	
Die radikale Therapie.	
Die „unblutige“ Reposition . . . . .	167
Die unblutige radikale Behandlung älterer Fälle . . . . .	223
Operationen in der Nachbehandlungsperiode . . . . .	225
Die „blutige“ Reposition . . . . .	229
Die palliative Therapie.	
Apparatherapie . . . . .	235
Unblutig-operative palliative Therapie . . . . .	238
Blutig-operative palliative Therapie . . . . .	240
<b>— Hüftgelenksentzündung, Kontraktur und Ankylose.</b>	
(Julius Dollinger, ord. öff. Professor für Chirurgie, Budapest.)	
Einleitung . . . . .	261
Die tuberkulöse Hüftgelenksentzündung.	
Häufigkeit, Geschlecht, Alter, Gelegenheitsursache . . . . .	262
Pathologische Anatomie . . . . .	263
Symptome, Untersuchung und Diagnose . . . . .	274
Behandlung . . . . .	296
Therapie der Hüftgelenkskontrakturen und Ankylosen . . . . .	328
Behandlung der knöchernen Hüftgelenkskontrakturen und Ankylosen . . . . .	345
Die akute infektiöse Coxitis . . . . .	354
Die rheumatische Kontraktur und Ankylose des Hüftgelenkes . . . . .	359
Die Verstauchung, Kontusion, Luxation . . . . .	360
Angeborene Hüftgelenkskontraktur . . . . .	361
Hüftgelenkskontraktur bei Kinderlähmung . . . . .	362
Die Psoaskontraktur des Hüftgelenkes . . . . .	362
<b>— Schenkelhalsverbiegungen.</b>	
(Professor Dr. F. Hofmeister, Stuttgart.)	
Einleitung . . . . .	365
Coxa vara . . . . .	367
Coxa vara statica . . . . .	369
Coxa vara congenita . . . . .	404
Coxa vara rachitica . . . . .	405
Coxa vara osteomalacica . . . . .	408
Coxa vara auf osteo-arthritischer Basis . . . . .	410
Coxa vara traumatica . . . . .	415
Coxa valga . . . . .	421
<b>— Angeborene Verbildungen im Bereiche des Oberschenkels, Kniegelenkes und Unterschenkels.</b>	
(Dr. Gustav Drehmann, Breslau.)	
Angeborene Verbildungen des Oberschenkels . . . . .	428
Der angeborene Femurdefekt mit Einschluß der Coxa vara congenita . . . . .	430

Angeborene Deformitäten des Kniegelenkes.	Seite
Angeborene Verbildungen des Femoro-Patellargelenkes . . . . .	437
Angeborene Deformitäten des Femoro-Tibialgelenkes . . . . .	440
Angeborene Deformitäten des Unterschenkels.	
Angeborener Defekt der Tibia . . . . .	447
Angeborener Defekt der Fibula . . . . .	451
Angeborene Pseudarthrosen des Unterschenkels . . . . .	455

—Deformitäten im Bereich des Kniegelenkes mit Einschluß der  
Verkrümmungen des Ober- und Unterschenkels.

(Sanitätsrat Dr. A. Schanz, Dresden.)

Erworbene Deformitäten des Oberschenkels.	
Traumatische Deformitäten . . . . .	457
Entzündliche Deformitäten . . . . .	465
Erworbene Deformitäten und Funktionsstörungen des Kniegelenkes.	
Traumatische Versteifungen und Schlottergelenkbildungen . . . . .	468
Meniscusluxation . . . . .	469
Freie Gelenkkörper . . . . .	471
Veraltete Luxation des Kniegelenkes . . . . .	471
Schnellendes Knie . . . . .	472
Veraltete Patellarfraktur . . . . .	473
Habituelle Luxation der Patella . . . . .	475
Gonitis tuberculosa . . . . .	477
Knieerkrankung der Bluter . . . . .	494
Knieerkrankung bei hereditärer Lues . . . . .	496
Entzündliche Wucherung der Plicae adiposae . . . . .	497
Arthritis deformans, Arthropathia tabidorum, Gonitis crepitans . . . . .	498
Entzündliche Versteifungen . . . . .	502
Entzündliche Deformitäten . . . . .	505
Arthropathische Quadricepsatrophie . . . . .	520
Paralytische Funktionsstörungen und Deformitäten . . . . .	522
Genu valgum . . . . .	532
Genu varum . . . . .	556
Rachitische Deformitäten des Ober- und Unterschenkels . . . . .	562
Osteomalacische Verkrümmungen der Beine . . . . .	571
Erworbene Deformitäten des Unterschenkels.	
Traumatische Deformitäten . . . . .	574
Entzündliche Deformitäten . . . . .	577

—Fußdeformitäten.

(Professor Dr. G. Joachimsthal, Berlin.)

Die normale Gestalt des Fußes . . . . .	581
Der Klumpfuß.	
Statistik . . . . .	593
Aetiologie . . . . .	595
Pathologische Anatomie . . . . .	614
Symptome . . . . .	620
Behandlung . . . . .	626
Der Spitzfuß.	
Statistik . . . . .	661
Aetiologie . . . . .	661



	Seite
Pathologische Anatomie . . . . .	663
Symptome . . . . .	664
Behandlung . . . . .	665
Der Plattfuß.	
Statistik . . . . .	667
Aetiologie . . . . .	668
Pathologische Anatomie . . . . .	674
Symptome . . . . .	679
Behandlung . . . . .	683
Die nicht durch Plattfuß bedingten Formen des Fußsohlenschmerzes . . . . .	695
Der Hackenfuß.	
Statistik . . . . .	699
Aetiologie . . . . .	699
Behandlung . . . . .	704
Der Hohlfuß . . . . .	707
Entzündliche Prozesse im Fußgelenk und deren Folgezustände . . . . .	708
Ueberzählige Bildungen im Bereiche des Fußes . . . . .	709
Defektbildungen im Bereiche des Fußskelettes . . . . .	710
Die Zehendeformitäten . . . . .	712
 <b>Ueber künstliche Gliedmaßen.</b> (Geh. Sanitätsrat Professor Dr. L. Heusner, Barmen.)	
Armprothesen . . . . .	721
Beinprothesen . . . . .	749

---

9429

# Deformitäten im Bereiche der oberen Extremität.

Von

Professor Dr. **Th. Kölliker**, Leipzig.

## I. Deformitäten der Schulter.

### 1. Der Hochstand des Schulterblattes, SPRENGELSche Deformität.

Der Hochstand des Schulterblattes wird angeboren und erworben beobachtet, er kann einseitig und doppelseitig sein.

#### a) Angeborener Hochstand.

Der angeborene Hochstand des Schulterblattes ist zuerst von BURNEY und SANDS im Jahre 1888 beschrieben worden. Die Mitteilung dieser Autoren blieb aber unbeachtet, erst SPRENGEL'S Arbeit aus dem Jahre 1891 lenkte die Aufmerksamkeit auf diese Deformität. Das Leiden ist nicht selten, das beweist der Umstand, daß, nachdem einmal SPRENGEL Interesse für diese Deformität erweckt hatte, weitere Beobachtungen in rascher Folge erschienen.

Der angeborene Hochstand der Scapula wird häufiger einseitig als doppelseitig beobachtet, unter 57 Fällen waren nur 4 doppelseitig. Einseitig wird der Hochstand links häufiger gefunden als rechts, unter 20 Fällen von PITSCH 13mal.

Was die Aetiologie des Leidens anbelangt, so wird es verschieden gedeutet. So viel ist jedenfalls sicher, daß der angeborene Hochstand des Schulterblattes verschiedene Ursachen haben kann, er ist ein Symptom verschiedener pathologischer Vorgänge. Wir sehen das Leiden als intrauterin entstandene Belastungsdeformität bei geringer Menge von Fruchtwasser und nach hinten umgeschlagenem Arme, als Folge von fötalen Hemmungsvorgängen, von fötaler Rachitis. Namentlich macht SICK darauf aufmerksam, daß Hemmungsbildung der Wirbel, der Rippen, Exostosen der Scapula, der Rippen, Knochenspangen mit denen die Scapula gelenkig verbunden ist, in vielen Fällen beobachtet wurden, und betrachtet das Leiden als fehlenden Descensus scapulae (SLOMANN, KAYSER). MAYDL führt das Leiden auf eine von einem Halswirbel ausgehende und mit dem Innenrande der Scapula in der Höhe des Endes der Spina scapulae oder dicht über oder unter diesem Punkte gelenkig verbundene Knochenspanne zurück. Diese Knochenspanne soll stets vorhanden sein. KAUSCH beobachtete die Deformität als Folge von angeborenen Muskeldefekten, insbesondere des Cucullaris. Bei Lähmungen des unteren, adduktorischen Cucullarisbündels rückt die Scapula herauf, der untere Schulterblattwinkel steht ab. KAYSER



sah Hochstand der Scapula bei Fehlen des Kopfnickers und partiellem Defekte des Cucullaris. LANERIS fand den M. rhomboideus in einen Bindegewebsstrang verwandelt. In den meisten Fällen dürfte die Anomalie als Hemmungsbildung oder als intrauterin entstandene Belastungsdeformität nach Analogie des angeborenen Klumpfußes, der angeborenen Hüftverrenkung zu betrachten sein. Sie ist übrigens nicht selten außer den schon oben erwähnten auch von anderen Entwicklungsstörungen begleitet, wie Radiusdefekt, Muskeldefekte, Asymmetrie des Gesichtes und Schädels, Atresia ani, Angiome, Naevi, Hypospadie u. s. w.

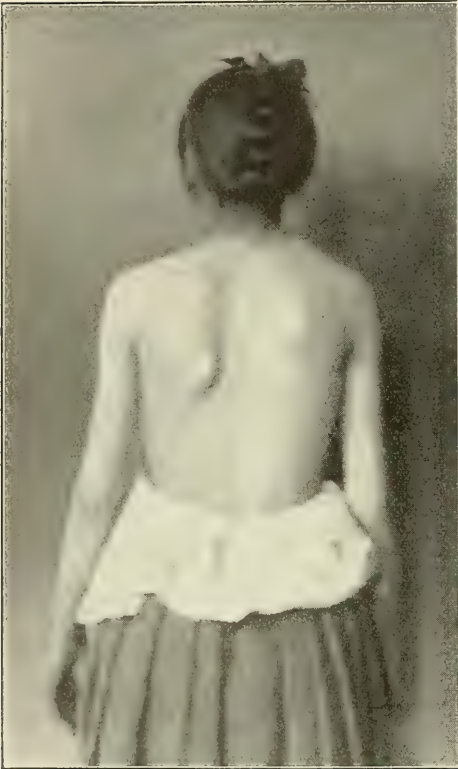

Fig. 1.

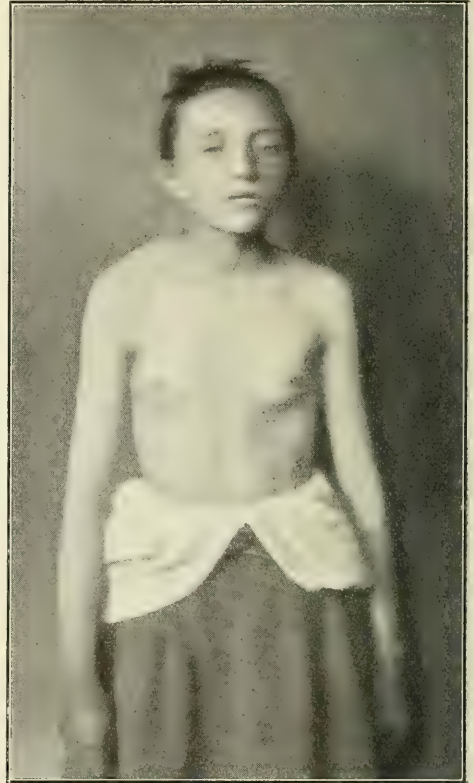

Fig. 2.

Besonders zu erwähnen ist, daß in einer Reihe von Fällen Idiotie beobachtet wurde, was im Zusammenhalt mit Spaltbildungen der Wirbel für die SLOMANNsche Ansicht spricht, daß angeborener Schulterblatthochstand eine Hemmungsbildung darstellt.

Klinisch äußert sich das Leiden zunächst in der Stellungsveränderung der Scapula, die nicht wie normal der 2.—8. Rippe anliegt, sondern mehr oder weniger höher steht; der Grad schwankt zwischen  $1\frac{1}{2}$ —12 cm (Fig. 1 und 2). Der Knochen ist dabei verkürzt, verbreitert <sup>1)</sup>

1) Auf einer niederen Stufe stehende Volksstämme wie die Neger haben ein niedriges und breites Schulterblatt.

und um die Sagittalachse gedreht. Der mediale Winkel und der obere Rand sind nach vorn gekrümmt und verlängert, so daß sie der Clavicula nahe rücken und von vorn her abgetastet werden können. Der Hals ist auf der betreffenden Seite durch stärkeres Vorspringen des Cucullarisrandes verdickt und verkürzt. Der untere Schulterblattwinkel nähert sich oft der Dornfortsatzlinie, wird aber auch weiter von ihr entfernt gefunden. Häufig leidet die Funktion des Schultergelenkes, indem die Elevation und die Innenrotation des Armes mehr oder weniger gehemmt sind. Bei diesen Bewegungen stößt der mediale Schulterblattwinkel und die innere Schulterblattkante an die Wirbelsäule und den Thorax an und hemmen die Hebung und Einwärtsrollung des Armes. Es steht übrigens die Funktionsstörung durchaus nicht immer in geradem Verhältnis zur Schwere der Deformität. Man sieht auch bei hochgradigem Hochstand gelegentlich sehr unwesentliche Störungen der Funktion.

Nicht selten findet man als weitere Erscheinung eine Skoliose des oberen Abschnittes der Brustwirbelsäule, die mit ihrer Konvexität nach der erkrankten Seite hin gerichtet ist. Da die Scapula in ihrer abnormen Stellung fixiert ist, so läßt sich die Entstehung dieser Skoliose durch den Zug des *M. rhomboideus minor* erklären. Schwieriger ist die Deutung der Skoliose, wenn ihre Konvexität nach der gesunden Seite hin gerichtet ist, was wiederholt gesehen wurde. KAYSER betrachtet diese Form als durch unwillkürlichen Ausgleich der Deformität entstanden, also durch Herabrücken des ganzen Schultergürtels. Bei doppelseitigem angeborenen Hochstand stehen die Schulterblätter entweder gleich hoch, oder das linke Schulterblatt steht höher. Die seitliche Erhebung des Armes ist fast stets beeinträchtigt.

#### b) Erworbener Hochstand.

Der erworbene Hochstand der Scapula ist zuerst von EULENBURG im Jahre 1862 in 3 Fällen beschrieben worden. Diesen Fällen folgten nach der für die Deformität grundlegenden Arbeit von SPRENGEL 1898 die von KÖLLIKER, denen sich bis jetzt nur wenige angereicht haben (GROSS, BENDER, MANASSE). Der erworbene Hochstand ist, wie KÖLLIKER zuerst hervorhob, eine rhachitische Deformität, wird aber auch aus anderen Ursachen beobachtet, so führte ihn EULENBURG in einem Falle auf eine entzündliche Retraktion des *M. levator scapulae* zurück, wir beobachteten ihn als Folge einer Ankylose des Schultergelenkes in Abduktionsstellung (BENDER; s. auch unter Ankylose des Schultergelenkes, Fig. 12). BERNHARD, MANASSE sahen erworbenen Hochstand durch Spasmus (tonische Kontraktur des *Levator scapulae* und der *Rhomboidei*) nach vorangegangenen Infektionskrankheiten bei psychopathischen Individuen.

Bei dem durch Rachitis erworbenen Hochstand der Scapula ist das Schulterblatt sehr eigentümlich verändert (Fig. 3). Es ist nach vorn umgekrümmt, gewöhnlich ist auch der Rabenschnabelfortsatz länger und breiter als normal, die Gelenkpfanne ist mehr nach vorn hin gerichtet. Die klinischen Erscheinungen sind folgende: Das Schulterblatt steht abnorm hoch, die Schulter ist nach vorn, innen und besonders nach unten gesunken, der untere Schulterblattwinkel steht wie bei Serratuslähmung flügel förmig ab, der laterale Rand des Cucullaris springt vor, die untere Halsgegend ist verbreitert, die Supraklavikulargrube ist



vertieft. Der mediale Schulterblattwinkel steht unmittelbar oberhalb des Schlüsselbeins. Handelt es sich um doppelseitigen erworbenen Hochstand, dann erscheint die Brust eingesunken, während die sternalen Enden des Schlüsselbeins stark vortreten. Fast stets leidet die Funktion des Schultergelenkes, der Arm kann nur bis zur Horizontalen erhoben werden, die Innenrotation ist eingeschränkt.

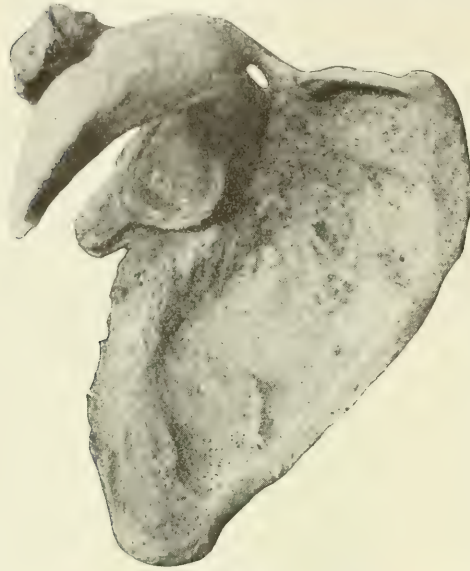


Fig. 3.

#### Therapie des Hochstandes der Scapula.

Die SPRENGELSche Diformität kann aus zwei Gründen therapeutische Bestrebungen veranlassen, einmal aus kosmetischen Rücksichten und ferner wegen der sie begleitenden Funktionsstörungen des Schultergelenkes. Die Behandlung geschieht blutig oder unblutig. Die unblutige Behandlung wird vermittelt Vorrichtungen geleitet, die das Schulterblatt allmählich herunterziehen. Als solche empfehlen wir in erster Linie den elastischen Zug. In der Achselhöhle liegt ein gepolsterter Gurt, von dem aus ein elastischer Zug über die Schulter und zwei durch die

Achselhöhle gehen, sie werden entweder gegen eine an einem Beckengurt mit Beckenbügel befestigte, der gesunden Seite anliegende Seitenstütze angezogen oder nach Art des FISCHERSchen Skoliosenringes nach einem am Oberschenkel der gesunden Seite angebrachten Gurt geführt. Betrifft das Leiden kleine Kinder, dann sahen wir auch von konsequent durchgeführter Massage und orthopädischer Gymnastik gute Erfolge. Handelt es sich um einen durch Rachitis verursachten, erworbenen Hochstand der Scapula mit starker Verlängerung und Verbreiterung des Proc. coracoideus, dann kann die Apparatbehandlung wesentlich unterstützt werden durch Resektion des Rabenschnabelfortsatzes, der eine mechanische Hemmung verursacht. Die von diesem Knochen abgelösten Muskelursprünge sind durch Silberdrahtnaht an den Resektionsstumpf zu befestigen. Das ist notwendig, um die Funktion dieser Muskeln zu erhalten. Bei doppelseitigem Hochstand läßt man ein niedriges Stützkorsett mit elastischen Achselbändern tragen, um die Schultern nach unten und hinten zu ziehen.

Ist die Apparat- und Massagebehandlung erfolglos, oder bestehen erheblichere Funktionsstörungen des Schultergelenkes, dann ist die Resektion des medialen Schulterblattwinkels und oberen Schulterblatt-randes angezeigt, die entschieden bessere Resultate ergibt als die Durchschneidung der Hebemuskeln der Scapula. Diese letztere Operation ist zuerst von SANDS 1880 ausgeführt worden und dürfte nur bei myogenem Hochstand infolge von tonischen Kontrakturen der Schulter-

blattheber in Frage kommen. Die Resektion wird folgendermaßen ausgeführt: Schnitt entsprechend dem oberen Rande des Schulterblattes, der die Haut, das Unterhautzellgewebe und den Trapezius durchtrennt und den Knochen freilegt. Dann wird der *M. levator scapulae* und der *M. supraspinatus* bis zum *M. omo-hyoideus* mit dem Raspatorium vom Knochen gelöst und nach unten verschoben, desgleichen an der vorderen Fläche des Schulterblattes der *M. serratus anterior* und die obersten Muskelbündel des *Subscapularis*. Nun wird der mediale Schulterblattwinkel und der obere Schulterblattrand mit dem Meißel entfernt. Von wichtigeren Gebilden kommt nur der *Ramus descendens* der *Art. transversa colli* in das Operationsfeld. Um das durch die Operation erreichte Resultat zu erhalten und zu vervollkommen, ist der oben erwähnte Apparat mit elastischen Zügen anzulegen. Exostosen und Knochenspangen, die die *Scapula* fixieren, sind abzumeißeln. Bei *Cucullarisdefekt* kommt die Tenotomie und Verlagerung der Muskelansätze in Frage.

## 2. Die angeborene Verrenkung des Schultergelenkes.

Angeborene Luxationen im Schultergelenke sind selten, und die Mehrzahl der in der Literatur beschriebenen Fälle hält der Kritik nicht stand: es sind nicht intrauterin entstandene Luxationen, sondern *intra partum* durch Lösung der oberen Humerusepiphyse, Bruch der Schenkelpfanne des Schulterblattes erworbene Schlottergelenke, oder es handelt sich um paralytische Schlottergelenke. Immerhin kommt die Schultergelenksverrenkung kongenital, als intrauterine Hemmungsbildung nach Analogie der kongenitalen Hüftluxation vor, und besitzen wir anatomisch untersuchte, einwandfreie Fälle, so die von SMITH. Weitere Beobachtungen rühren von AMMON, D'OUTREPONT, MELICHER, MAYER, KÜSTNER, GAILLAND, SCUDDER, J. GUÉRIN, RANZI, CUMSTER, KÖLLIKER. Unter diesen Fällen finden sich sowohl präglenoidale als retroglenoidale Luxationen; GUÉRIN hat 2 Fälle von Subluxation des Humerus nach oben-außen beschrieben. Gemeinsam ist allen Fällen die rudimentäre Entwicklung der Schulterblattpfanne des *Collum scapulae*, die auch vollkommen fehlen kann; auch der Humeruskopf ist nicht von normaler Form, sondern mehr oval gestaltet und abgeplattet. In der Regel schleift sich der Oberarmkopf am Orte der Verschiebung eine *Nearthrose*. Der Humerus fand sich meist verdünt und verkürzt, der ganze Arm atrophisch.

Therapeutisch ist zunächst der Versuch der unblutigen Reposition zu machen, doch dürfte dieser Versuch ziemlich aussichtslos sein, da, wie gesagt, die Pfanne atrophisch ist oder ganz fehlt. Eher ist noch etwas durch Operation zu erzielen. MAYER hat für die kongenitale *Luxatio subcoracoidea* die Keilosteotomie des *Collum scapulae* vorgeschlagen, um den Arm aus seiner Stellung unter den Rabenschnabelfortsatz nach hinten und oben zu schieben, HOFFA schlägt die blutige Reposition mit Annäherung des Humeruskopfes an die normale Stelle vor. SCUDDER empfiehlt bei erheblicher Funktionsstörung die Resektion des Humeruskopfes oder der *Spina scapulae*.

Wir beobachteten kürzlich einen jungen Menschen mit einer kongenitalen, retroglenoidalen Luxation (Fig. 4). Der gut ausgebildete Oberarmkopf stand wie bei der traumatischen *Luxatio infraspinata*. Die Funktion des Armes war verhältnismäßig sehr gut, nach allen Rich-

tungen hin ist der Arm ausgiebig beweglich. Das Akromioklavikulargelenk war mißbildet und nach abwärts gebogen. Der Humerus ist erheblich verkürzt, die Knochen sind wesentlich dünner wie auf der gesunden Seite, die Muskulatur schwach. Am gleichen Arme fand sich eine kongenitale Luxation des Radius nach außen.

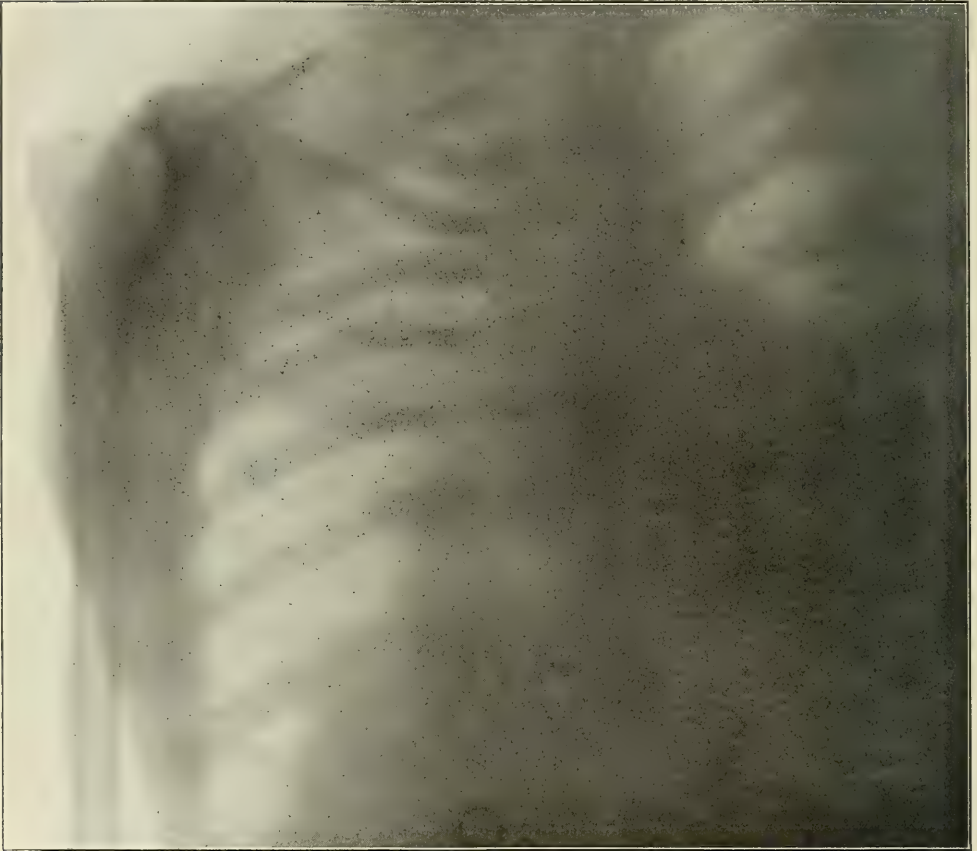


Fig. 4.

### 3. Das paralytische Schlottergelenk der Schulter.

Die Lähmungen, die zum paralytischen Schlottergelenk der Schulter führen, sind verschiedener Art. Häufig handelt es sich um die Folgen der intra partum entstandenen traumatischen Epiphysenlösung. Diese Verletzung zieht Funktionsstörungen durch Innervation des Armes nach sich, die bald zu Atrophie des Deltoides führt. In anderen Fällen beobachtet man das Schlottergelenk im Gefolge von Lähmungen des N. axillaris, des N. suprascapularis, des Plexus brachialis, teils bei manueller Extradktion bei der Geburt, teils im späteren Leben durch direkte Quetschung der Nerven entstanden. Auch eine Neuritis des Axillaris kann den Anlaß bieten. Ferner sind zu erwähnen cerebrale und spinale Lähmungen der Schultermuskulatur. Bei cerebraler



Lähmung ist Schlottergelenk, veranlaßt durch Kontraktur des *M. pectoralis major*, beobachtet worden (REMAK). Bei der spinalen Kinderlähmung handelt es sich entweder, was allerdings außerordentlich selten ist, um isolierte Lähmung des Armes oder der Schulter, oder es waren zunächst auch die unteren Extremitäten gelähmt, und die Lähmung blieb an Arm und Schulter bestehen, während sie an den unteren Extremitäten sich zurückbildete.

Paralytische Schultergelenke entstehen bei Lähmung des Deltoides und der Außenroller in der Weise, daß durch die fehlende Kapselspannung, die sonst diese Muskeln bewirken, der Arm herabsinkt. Durch zunehmende Dehnung der Kapsel verschlimmert sich der Zustand weiter.

Auffallend ist das Aussehen einer in dieser Weise veränderten Schulter. Das Akromion, bezw. das Akromioklavikulargelenk ragt spitz vor, die Schulter hat ihre Rundung verloren. Mehrere Centimeter unterhalb des Akromions läßt sich der Oberarmkopf abtasten. Von dem Akromion ist er durch eine Furche, eine Einschnürung der Weichteile geschieden, die in der Weise zu stande kommt, daß die Weichteile durch den Luftdruck zwischen Akromion und Humeruskopf eingedrückt werden. Der Arm ist durch den Zug der intakten Einwärtsroller nach innen rotiert, die Hand steht in Pronation. Die Extremität pendelt schlaff am Leibe herab, man kann mit ihr nach allen Richtungen hin passiv extreme Bewegungen ausführen, dagegen ist jede aktive Hebung des Armes un- ausführbar, da durch die Erschlaffung der Kapsel auch die Muskeln des Schulterblattes ihren Einfluß auf den Arm verloren haben. Durch Pendel- und Schleuderbewegungen kann allerdings unter Zuhilfenahme der Brust- und Rückenmuskeln der Arm bewegt werden. Die Beweglichkeit des Vorderarmes und der Hand ist durch die Pronationsstellung der Hand erheblich beeinträchtigt. Im weiteren Verlaufe kommt es zu Atrophie und Wachstumsstörung der Knochen und Weichteile des ganzen Armes, ja selbst des Schlüsselbeines, des Schulterblattes, der betreffenden oberen Rumpfhälfte.

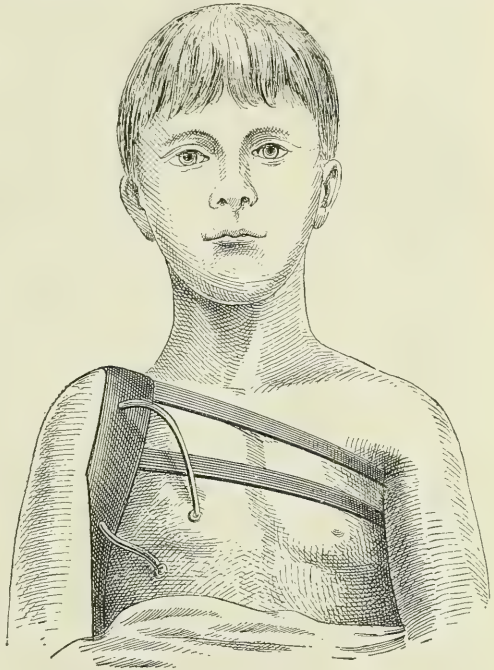


Fig. 5.

Bei der Therapie gedenken wir zunächst der Prophylaxe, die bei Geburten, bei denen der Arm den oben besprochenen Schädlichkeiten ausgesetzt war, nach Epiphysenlösungen und Lähmungen zu forschen hat. KENNEDY schlägt vor, falls die elektrische Untersuchung des Kindes im 2. Lebensmonat ungünstig ausfällt, die Nerven- naht aus-

zuführen. Er legt die narbig verdickte Stelle des Plexus brachialis oberhalb der Clavicula frei, durchtrennt den 5. und 6. Halsnerven oberhalb und unterhalb dieser Stelle und vernäht die zwei proximalen mit den drei distalen Nervenstümpfen.

Beim ausgebildeten Schlottergelenke haben wir zuerst die Bandagenbehandlung einzuleiten, die durch Massage, elektrische Behandlung und orthopädische Gymnastik zu unterstützen ist. Die Bandagen haben die Aufgabe, den Arm an die richtige Stelle zu bringen und

in dieser Stellung zu erhalten, um in erster Linie der Kapseldehnung entgegenzuwirken. Im allgemeinen gesagt, bestehen alle derartigen

Vorrichtungen aus einem am Thorax befestigten Schulterring und aus einer Kappe oder Schienenhülse für

Schulter, Oberarm, eventuell auch für den Vorderarm, die den Arm hebt und mit dem Schulterring durch Gelenke oder Riemen verbunden ist. Derartige Bandagen haben BILLROTH, COLLIN, TIEMANN und SCHÜSSLER angegeben. Besonders empfehlenswert ist der Apparat von SCHÜSSLER (Fig. 5), weil an dem von ihm konstruierten Schulterring Luftkissen angebracht sind, so daß der Ring eine gute Stütze abgibt, ohne einen lästigen oder schädigenden Druck auszuüben.



Fig. 6.

HEUSNER (Fig. 6) erreicht die Hebung des Armes durch seine Drahtspirale, die durch einen ledernen Halbhandschuh an der Hand und an der Schulter an der Achselstütze eines Korsetts befestigt ist. Verwendbar sind auch die zur Retention einer Verrenkung der Clavicula am akromialen Ende angegebenen Vorrichtungen, so der Verband von DULLES, der die Schulter mit Spicatouren umgibt, die nicht durch die Achselhöhle, sondern um den rechtwinklig gebeugten Vorderarm geführt werden (Fig. 7), so eine über die Schulter und den rechtwinklig gebeugten Vorderarm gelegte elastische Binde.

Führt die Apparatbehandlung nicht zum Ziele, dann tritt die operative Behandlung in ihr Recht unter der Voraussetzung, daß die

Funktion der Schultermuskulatur, vor allem des Cucullaris, erhalten ist. Als Operation kommt in erster Linie die Arthrodesis in Frage. Sie ist zuerst von ALBERT 1879 ausgeführt worden. Die Arthrodesis wird nicht immer, bei richtiger Ausführung aber doch in der Regel eine knöcherne Vereinigung zwischen Oberarmkopf und Pfanne erreichen. Aber selbst wenn eine knöcherne Vereinigung nicht erreicht wird, erzielt die Operation doch eine genügende Fixation. Die Operation nimmt man nicht früher als ein Jahr nach Beginn des Leidens vor, weil vorher noch Besserung durch einfachere Maßnahmen erfolgen kann. Man macht die Operation von einem Längsschnitt aus. Die Kapsel ist zu exstirpieren, der Knorpelüberzug des Oberarmkopfes und der Pfanne ist abzutragen, die unteren Flächen des Akromions und des Proc. coracoideus sind anzufrischen. Als dann wird der

Oberarmkopf durch Silber- oder Aluminium-bronzedrahtnähte sowohl an die Pfanne als auch an das Akromion und den Rabenschnabelfortsatz befestigt. Für 2 bis 3 Monate legt man einen Gipsverband an und läßt dann noch für einige Monate

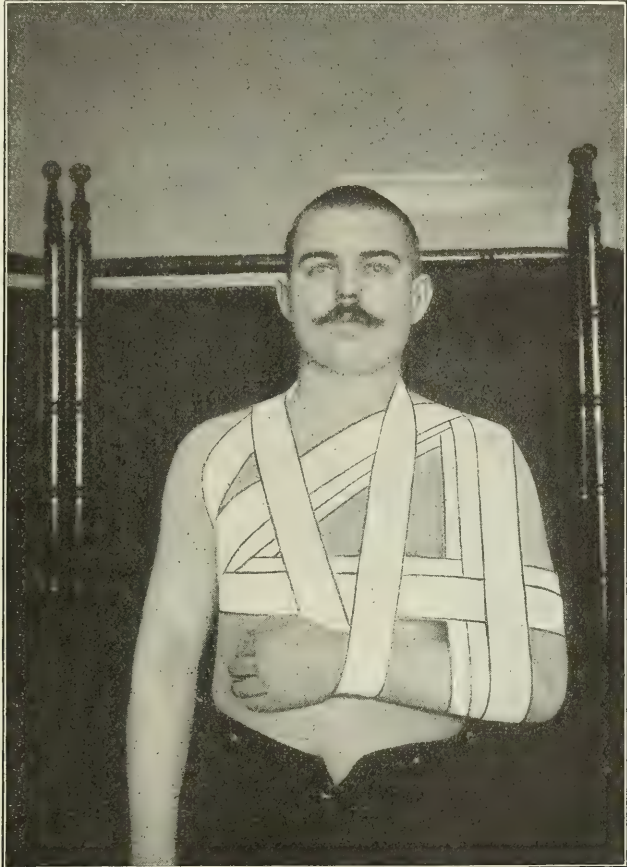

Fig. 7.

einen der oben erwähnten Apparate tragen. Ist die Befestigung erreicht, dann können die Brust- oder Rückenmuskeln für die gelähmten Muskeln eintreten, und es kommt zu einer leidlichen Beweglichkeit des Armes, unter allen Umständen wird sich die Funktion des Vorderarmes und der Hand bessern. In günstig geheilten Fällen kann der Arm nach allen Richtungen hin bewegt und die Hand bis in Schulterhöhe und bis zum Munde gebracht werden.

HOFFA hat das Leiden durch eine Muskelplastik in der Art behandelt, daß er einen Teil des M. cucullaris ablöste und mit dem



Deltoides vernähte. Durch die Operation wurde nicht nur der Humeruskopf gut fixiert, sondern auch eine Besserung der Funktion des Armes erzielt.

Auch die von mir ausgeführte Kapselfaltung kann als recht einfache Operation versucht werden. Der Deltamuskel wird durch einen vorderen Längsschnitt gespalten, die Muskelwundränder werden seitlich verschoben und nun wird nach Feststellung des Humeruskopfes an die Pfanne durch eine fortlaufende quere Naht die Gelenkkapsel gefaltet.

#### 4. Kontrakturen und Ankylosen des Schultergelenkes.

Kontrakturen und Ankylosen des Schultergelenkes werden durch Veränderungen der Weichteile oder des Gelenkes selbst veranlaßt. Was die Weichteile anbelangt, so erwähnen wir zuerst die Feststellung des Gelenkes oder Beeinträchtigung der Beweglichkeit des Gelenkes durch Narbenbildung nach Verbrennungen, Phlegmonen, ausgedehnteren Weichteilzerstörungen bei Verletzungen, im Gefolge von operativen Eingriffen in der Umgebung des Gelenkes. In erster Linie sind es Narbenbildung in der Achselhöhle, dann aber auch Narben, die von der Brust oder vom Rücken zur Schulter- oder Achselhöhlengend führen, die das Gelenk mehr oder weniger feststellen. Nicht selten handelt es sich weiter um die Folgen von periartikulären, chronisch entzündlichen Vorgängen, die sich in dem Schleimbeutel unter dem Deltamuskel und dem Akromion abspielen und durch Schrumpfung, Adhäsionen und Verwachsungen die freie Beweglichkeit des Humeruskopfes beeinträchtigen. Auf diese Prozesse hat zuerst 1872 DUPLAY aufmerksam gemacht, er bezeichnet das Leiden als periarthrite scapulohumérale.

Naturgemäß werden Kontrakturen und Ankylosen des Schultergelenkes am häufigsten vom Gelenke selbst ihren Ausgang nehmen. Hier sind es vor allem Verletzungen des Gelenkes, die in Betracht kommen, so Kontusionen und Distorsionen, diese namentlich dann, wenn diese Verletzungen unzureichend, d. h. nicht mit Massage und im übrigen mit Ruhigstellung des Gelenkes behandelt werden. Luxationen des Schultergelenkes geben vor allem dann Veranlassung zu chronischen, deformierenden Vorgängen im Gelenke, wenn das Gelenk zu lange immobilisiert worden ist, oder wenn es sich um Verletzte in vorgeschrittenen Jahren handelt; ferner sehen wir Kontrakturen und Ankylosen nach komplizierten oder nicht reponierten Luxationen. Weiter folgen den Gelenkfrakturen und den Brüchen in unmittelbarer Nähe des Gelenkes gewöhnlich mehr oder weniger ausgesprochene Veränderungen des Gelenkes, so den bei Kontusionen häufigen Fissuren des Oberarmkopfes, den Abbrüchen des Tuberculum majus und minus (Fig. 8, 9, 10, 11), den Brüchen der Gelenkpfanne, den Brüchen im anatomischen und chirurgischen Halse des Oberarmknochens.

Von Wichtigkeit sind weiter die Entzündungen des Gelenkes. Chronischer Gelenkrheumatismus und Tuberkulose kommen dabei in erster Linie in Betracht. Gelenkrheumatismus ruft teils Kontrakturen durch Schrumpfungsprozesse der Synovialmembran hervor, teils Kontrakturen und Ankylose durch bindegewebige Verwachsung des Gelenkkörpers. Die Tuberkulose des Schultergelenkes, die besonders häufig unter der Form der zuerst von v. VOLKMANN beschriebenen

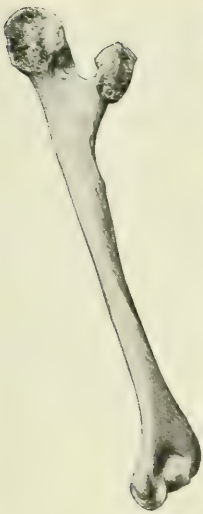

Fig. 8.

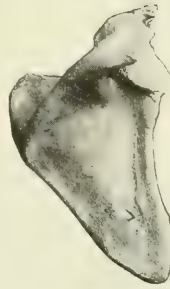
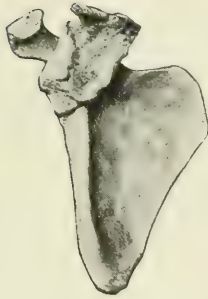

Fig. 9.



Fig. 8. Abbruch des Tuberculum majus bei nicht reponierter Lux. subcoracoidea. Ansicht von vorn.

Fig. 9. Abbruch des Tuberculum majus bei nicht reponierter Lux. subcoracoidea. Ansicht von hinten.

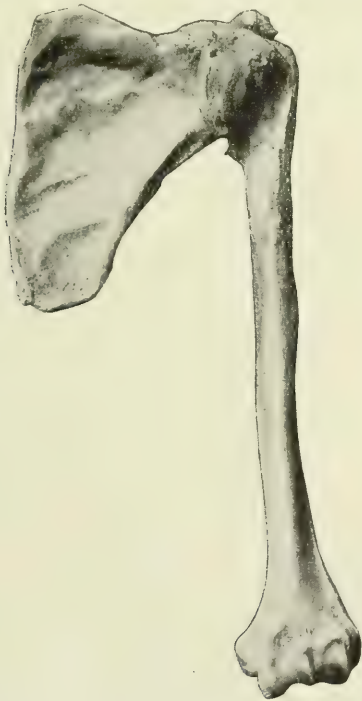

Fig. 10.

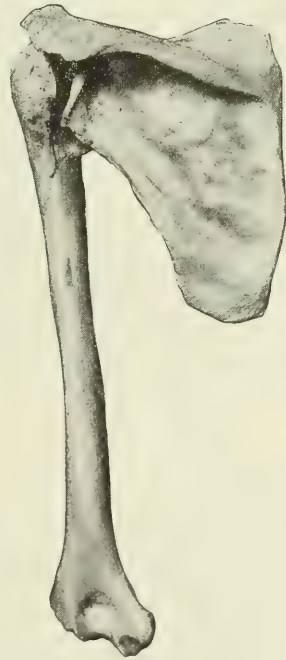

Fig. 11.

Fig. 10. Abbruch des Tuberculum minus. Ansicht von vorn.

Fig. 11. Abbruch des Tuberculum minus. Ansicht von hinten.

Caries sicca auftritt, ab und zu aber auch als primäre synoviale Tuberkulose beobachtet wird, führt regelmäßig zu fast vollständiger Ankylose des Schultergelenkes mit starker Atrophie der Schultermuskulatur. Auch die deformierende Arthritis veranlaßt Kontrakturen und seltener Ankylose des Gelenkes. Zu erwähnen wären schließlich noch die zuweilen gesehenen hysterischen Kontrakturen des Schultergelenkes.

Die Stellung der oberen Extremität bei Kontrakturen und Ankylosen des Schultergelenkes ist verschieden. In der Mehrzahl der

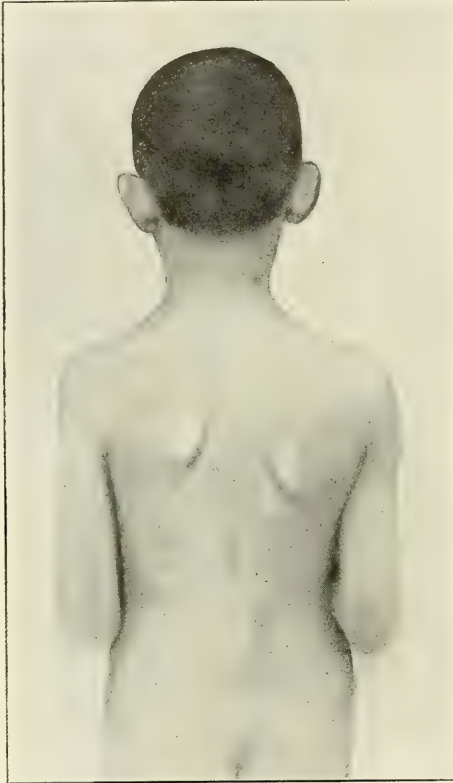

Fig. 12.

Fälle steht der Arm in Mittelstellung. Wir beobachten aber auch Abduktions- und Adduktionsstellung. Diese Stellungsveränderungen werden in ähnlicher Weise ausgeglichen wie die coxitischen Kontrakturen. Bei Abduktionsstellung wird durch Hebung des Schulterblattes der Arm an den Thorax adduziert, es resultiert dadurch Hochstand der Scapula und scheinbare Verkürzung des Armes (Fig. 12). Die seltenere Adduktionsstellung veranlaßt bei ihrem Ausgleich Tiefstand der Scapula und scheinbare Verlängerung des Armes. Verantwortlich für diese Stellungsveränderung ist die Haltung des Armes während der Behandlung. Steht der Arm, wie das z. B. in der Mitella leicht geschieht in Abduktion, so kann Kontraktur und Ankylose in dieser Stellung erfolgen. Wird der Arm wie etwa im VELPEAUSCHEN Verbandsverbande oder in der Mitella in NÉLATONSCHEM Verbandsverbande gehalten, so kann Adduktionskontraktur bzw. Ankylose eintreten. Erst kürzlich

fürten wir die Resektion bei einer Patientin mit Schultergelenktuberkulose aus, bei der der Arm nicht nur in Abduktion, sondern auch in starker Außenrotation ankylosiert war. In diesem Falle war die Stellungsveränderung so bedeutend, daß der Arm nicht bis zum Thorax durch Hebung der Scapula adduziert werden konnte, auch war es wegen der Außenrotation unmöglich, den rechtwinklig gebeugten Vorderarm in eine Mitella zu legen. Außer diesen Stellungsveränderungen finden wir als klinische Symptome einmal die Funktionsstörung des Gelenkes, die von Einschränkung der Beweglichkeit des Gelenkes bis zur vollständigen Ankylose geht und zweitens die Atrophie der Schultermuskulatur, durch die die Schulter ihre normale Wölbung



einbüßt und schmaler und eckig wird. Handelt es sich um jugendliche Kranke, dann folgt Atrophie und Wachstumsstörung der ganzen Extremität, des Schulterblattes und der betreffenden Rumpfhälfte in ihrem oberen Abschnitte, die sowohl die Weichteile als das Skelett betrifft.

Die Behandlung der Kontrakturen und Ankylosen des Schultergelenkes zerfällt in unblutige und blutige Methoden. Die unblutigen Methoden sind wieder in solche zu trennen, die plötzlich, gewaltsam, und solche, die allmählich, schonend die Beweglichkeit wiederherzustellen suchen.

Die gewaltsame Wiederherstellung der Beweglichkeit bezeichnen wir als *Brisement forcé*. Es ist zweifellos, daß man durch die gewaltsame Sprengung der Verwachsungen und Dehnung der geschrumpften Weichteile in Narkose in vielen Fällen sofort eine wesentliche Besserung, in einer kleineren Anzahl von Fällen sogar sofortige normale Beweglichkeit erzielen kann. Der Eingriff ist jedoch so gut wie regelmäßig von einer starken Reaktion gefolgt, das Gelenk wird außerordentlich schmerzhaft, es schwillt durch intra- und extraartikuläre Blutungen oder auch durch seröse Gelenkergüsse stark an, so daß die weiteren Maßnahmen, die durchzuführen sind, um das gewonnene Resultat auch festzuhalten, für den Anfang gar nicht oder doch nur in ungenügender Weise ausgeführt werden können. Dabei besteht überdies die Gefahr ernsterer Störungen im Gefolge des *Brisement forcé*, so diejenige von Frakturen in der Nähe des Gelenkes, Gefäßzerreißen, Zerrungen von Nervenstämmen. Unseres Erachtens ist es daher nur ausnahmsweise angezeigt, das *Brisement* ohne weiteres auszuführen, z. B. dann, wenn geringe Funktionsstörungen bestehen, so daß man annehmen kann, daß eine nur mäßige Schrumpfung der Weichteile vorliegt, oder in Fällen, in denen das Röntgenbild ergibt (s. Abbildung S. 26, Fig. 24), daß nur einzelne Knochenspannen die Ankylose bedingen. In allen anderen Fällen halten wir eine vorbereitende Behandlung mit permanenter Extension, wie das auch *HOFFA* empfiehlt, für nötig, um auf diese Weise die Weichteile nachgiebiger zu machen. Ebenso erfordert die Nachbehandlung in den ersten Tagen besondere Umsicht. Zunächst legt man auf das Gelenk eine Eisblase. *HOFFA* bedient sich ferner der Suspensionsvorrichtung nach *SONNENBURG*, bei der eine an einem Galgen angebrachte Querstange sich in jeder beliebigen Stellung feststellen läßt, so daß man die Stellung des Armes häufig wechseln kann, was sehr wesentlich ist. Sehr zu empfehlen ist die Anwendung des elastischen Zuges unmittelbar nach dem *Brisement*. Durch diese sanfte Gewalt erreicht man mehr als mit Massage, aktiven und passiven Bewegungen.

Das *Brisement forcé* ist in Narkose auszuführen. Der Kranke wird flach auf den Operationstisch gelagert und zwar so, daß die betreffende Schulter den Seitenrand des Tisches überragt. Durch ein quer über den Thorax und ein schräg über die Schulter verlaufendes breites Tuch wird die Schulter gut fixiert. Nun beginnt man die Mobilisierung des Gelenkes zunächst mit rotierenden Bewegungen, führt dann den Arm nach vor- und rückwärts und geht schließlich zur Elevation über. Sehr geeignet zum *Brisement* ist auch der *TRENNERTSche* Schulterapparat (s. unten). Auch in diesem Apparat ist der Eingriff in Narkose auszuführen.

Zur allmählichen Wiederherstellung der Beweglichkeit stehen uns folgende Methoden zur Verfügung:

- 1) das Verfahren nach SCHANZ,
- 2) die manuelle Mobilisierung, unterstützt durch Massage und orthopädische Gymnastik,
- 3) die Behandlung vermittelt permanenter Extension,
- 4) die Behandlung mit redressierenden Apparaten.



Fig. 13. SCHNEIDERScher Apparat.

SCHANZ bringt in Narkose den Arm in Abduktion und fixiert ihn für einige Tage in dieser Stellung durch ein dickes Polster aus Filz und Watte. Das Polster wird durch Heftpflaster und Mullbinden befestigt. Nach wenigen Tagen, die der Kranke im Bette zubringt, wird mit Bewegungen im Gelenke begonnen. Das Polster wird erst entfernt, wenn die Bewegungen freier werden.

Die manuelle Mobilisierung erreicht ihr Ziel durch täglich vorgenommene passive Bewegungen des Gelenkes. Es wäre aber nicht

richtig, sich nur auf diese zu beschränken. Man unterstützt die Behandlung durch Massage und gymnastische Uebungen. Die gymnastischen Uebungen sind aktive und passive. Von aktiven Uebungen empfehlen sich Uebungen mit leichten Hanteln, mit dem Stab, das Heraufhebeln des Armes, indem der Kranke sich mit den Fingern an der Wand oder an einer Türe hinaufklettert, ferner Uebungen an der schrägen Leiter, an Ringen und am Schwebereck. Zu passiven Uebungen sind vor allem die Pendelapparate (ZANDER, KRUKENBERG, KNOKE und DRESSLER, TRENNERT) empfehlenswert. Sehr nützlich ist auch der Gewichtszug. Ueber eine an der Decke angebrachte Rolle wird eine Schnur geführt, die an einem Ende einen Handgriff,

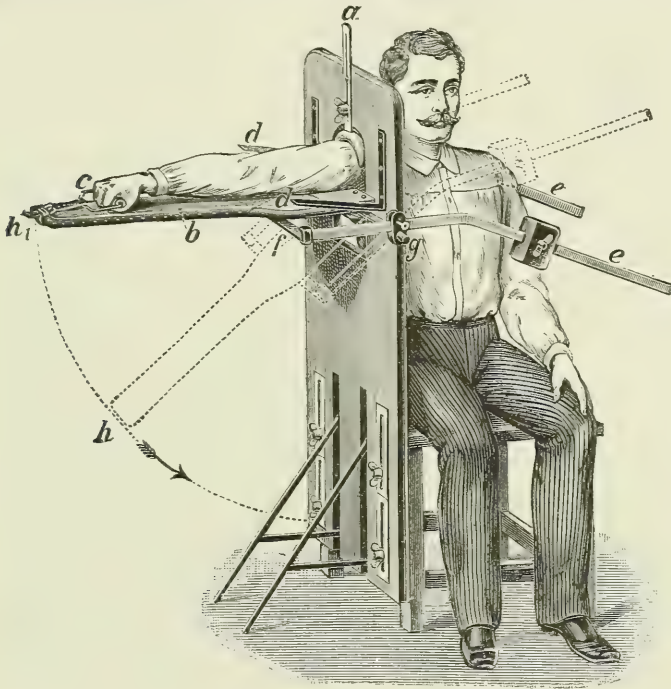


Fig. 14. Apparat von BEELY.

am anderen ein Gewicht trägt. Das Gewicht, das beliebig verstärkt werden kann, zieht die den Handgriff fassende Hand und mit ihr den Arm empor. Zur Uebung der Vor- und Rückwärtsbewegung ist der SCHNEIDERSCHE Apparat besonders geeignet (Fig. 13).

Die permanente Extension hat den Nachteil, daß der Kranke genötigt ist, das Bett zu hüten, wenn sie in wirksamer Weise ausgeführt werden soll. Auch hat es seine Schwierigkeiten, das Schulterblatt bei diesem Verfahren sicher zu fixieren.

Die redressierenden Apparate suchen ihr Ziel in sehr verschiedener Weise zu erreichen. Der Apparat von REIBMAYR verwendet den elastischen Zug zur Mobilisierung. HOFFA hat einen Apparat angegeben, bei dem die Nürnberger Schere den Arm eleviert. Am Rumpf befindet sich eine Beckenstütze, die durch einen eisernen Stab mit einer breiten, am Schulterblatt und am Rumpfe gut zu fixierenden



Achselkrücke befestigt ist. Der Oberarm ruht auf einer Halbrinne. Zwischen dem Stab und der Halbrinne ist eine Nürnberger Schere angebracht, die durch eine Schraube getrieben wird. An Stelle der Nürnberger Schere kann man auch nach GOLEBIEWSKI eine einfache Schraube verwenden.




Fig. 15. Apparat von RITSCHL.

Weiter geben wir die Abbildungen der Apparate von BEELY, RITSCHL und TRENNERT (Fig. 14, 15, 16, 17). Wir persönlich haben sehr gute Erfolge mit dem TRENNERTSchen Apparat erzielt. Der Apparat besteht aus einer schräg stehenden Platte, auf der der Kranke liegt. Der Kopf ruht auf einem Polster, für die Füße sind verstellbare Fußbretter angebracht. Zwei gepolsterte Pelotten fixieren den Rumpf seitlich. Die eine dieser Pelotten ist beweglich und rückt durch Inbetriebsetzung des Apparates seitlich an den Rumpf heran. Ein über

die kranke Schulter geführter Lederriemen stellt die Scapula in ganz vorzüglicher Weise fest. Der Arm ist in einem seitlich sowohl rechts als links anzubringenden Hebelarm zweckmäßig gelagert und befestigt. Die Elevation des Armes geschieht vermittelt einer Kurbel ganz allmählich. Die Drehung der Kurbel kann der Kranke selbst besorgen, so daß er sofort die Hebung des Armes sistieren kann, wenn Schmerzen eintreten. Der jeweils erreichte Grad der Elevation ist an einer




Fig. 16. Apparat von TRENNERT.

Skala abzulesen. Der Vorzug des Apparates liegt einmal in der sehr zweckmäßigen und sicheren Fixierung des Rumpfes und des Schulterblattes und zweitens in der stetig, schonend und ohne alle Gewalt ausführbaren Erhebung des Armes.

Operativ ist einzugreifen, wenn die Kontraktur durch Narbenbildung veranlaßt ist. Alsdann ist die Narbe auszuschneiden und der entstandene Defekt durch Lappenplastik oder Transplantation zu decken. Bei Ankylose kommt Operation und zwar die Resektion

nur dann in Frage, wenn der Zustand der Muskulatur günstig ist, was nur selten der Fall sein wird. Die Osteotomie ist angezeigt, wenn die Ankylose bei atrophischer Muskulatur in ungünstiger Stellung erfolgt ist. Die Osteotomie ist so hoch als möglich auszuführen, am besten

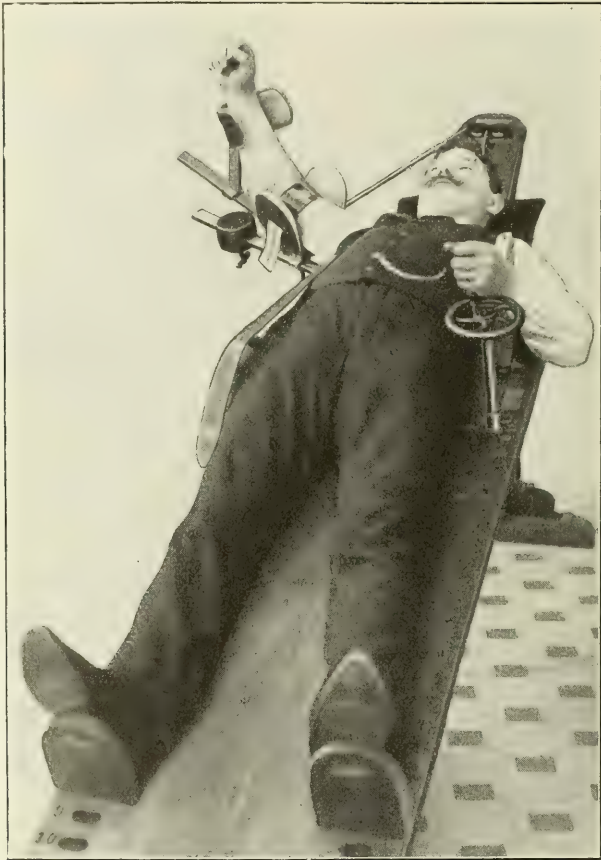

Fig. 17. Apparat von TRENNERT.

als bogenförmige Resektion nach dem Vorgange von ALBANESE. Dieser durchmeißelt den Humerus in der Höhe des anatomischen Halses, höhlt den Humeruskopf aus und rundet die Humerusdiaphyse ab.

## II. Die Deformitäten des Oberarmes.

Am Oberarm beobachten wir verhältnismäßig selten Deformitäten. Kongenitale Defektbildung ist selten, gewöhnlich handelt es sich um Hypoplasie des Knochens, die Diaphyse fehlt, während Epiphysenreste vorhanden sind. Weiter finden wir Veränderungen durch Rachitis, durch deform geheilte Knochenbrüche und durch Muskellähmungen.



Isolierte rachitische Verkrümmungen sind nicht häufig, werden aber bei allgemeiner Rachitis gewöhnlich gefunden. Die Diaphyse des Humerus ist bei ihnen nach vorn oder nach vorn-außen konvex ausgebogen. Einmal sahen wir an beiden Oberarmknochen rachitische Verkrümmungen an der Grenze des oberen und mittleren Drittels mit nach dem Thorax hin gerichteter Konvexität.

Deform geheilte Frakturen beobachten wir als Folge von Infraktionen rachitischer und osteomalacischer Oberarmknochen. Im übrigen geben deform geheilte Oberarmfrakturen nicht oft Anlaß zu orthopädischer Behandlung, weil sie selten mit starker Verschiebung heilen. Muskellähmungen sehen wir am Oberarm bei Kinderlähmungen.

Therapeutisch wird man ab und zu in die Lage kommen, bei schweren rachitischen Deformitäten und schlecht verheilten rachitischen Infraktionen die manuelle Osteoklase oder die Osteotomie vorzunehmen. Auch Humerusfrakturen mit starker Dislokation können gelegentlich die Osteotomie indizieren.

### III. Die Deformitäten des Ellbogengelenkes.

#### 1. Die angeborenen Luxationen am Ellbogengelenke.

Am Ellbogengelenke kommen sowohl angeborene Luxationen beider als eines Vorderarmknochens vor. Während die angeborene Verrenkung beider Vorderarmknochen äußerst selten ist, wird die angeborene Luxation des Radius häufiger beobachtet. Nicht selten sind kongenitale Luxationen des Ellbogengelenkes vererbt. VOGT ist übrigens der Ansicht, daß eine Anzahl der als kongenital beschriebenen Luxationen des Ellbogengelenkes anfechtbar ist. Die angeborenen Verrenkungen am Ellbogengelenke können als intrauterine Wachstumsstörung oder als fehlerhafte embryonale Anlage aufgefaßt werden. Man trifft in ihrem Gefolge oft noch andere Störungen, sowohl am Arme, wie Defekte der Ulna, Wachstumsstörungen der Ulna, Riesenzwuchs, angeborene Luxation der Hand, Fehlen des unteren Radio-ulnargelenkes, als auch an entfernteren Stellen; so wurde gleichzeitig Caput obstipum, Luxation des Schultergelenkes, des Kniegelenkes, Klumpfuß gesehen.

Von Luxationen beider Vorderarmknochen sind nur 3 Fälle beschrieben, von CHAUSSIER eine Luxation beider Vorderarmknochen nach hinten, von WESZKALNYS zwei Luxationen beider Vorderarmknochen nach vorn bei Geschwistern. Bei Luxation beider Vorderarmknochen ist die Reposition zu versuchen. Falls sie nicht gelingt und erheblichere Funktionsstörungen bestehen, ist die blutige Reposition am Platze. Mißlingt auch diese, dann ist die Resektion der luxierten Vorderarmknochen auszuführen.

Was die Luxation eines Vorderarmknochens anbelangt, so liegt keine Beobachtung einer isolierten Luxation der Ulna vor, dagegen ist sowohl in der älteren als namentlich auch in der neueren Literatur eine ganze Reihe von isolierten Luxationen des Radius beschrieben worden. HOFFA erwähnt 31 Fälle, bei denen die Luxation 12mal doppelseitig war. Die kongenitale Radiusluxation ist sowohl

einseitig als doppelseitig, letzteres seltener beobachtet worden. Die Verrenkung kommt nach vorn, hinten und außen vor. Die klinischen Erscheinungen gleichen sehr dem Bilde der traumatischen Luxationen des Radius. Der Vorderarm bildet einen nach der radialen Seite hin offenen Winkel. Die Funktion des Ellbogengelenkes ist beeinträchtigt, und zwar nicht nur die Beugung und Streckung des Vorderarmes, sondern in vielen Fällen auch die Pronation und Supination. Zuweilen besteht eine Synostose von Radius und Ulna in Pronationsstellung, so daß alsdann die Supination vollkommen unmöglich ist. Eigentümlich ist den kongenitalen Luxationen, daß gewöhnlich Wachstumsstörungen des Armes in ihrem Gefolge auftreten und daß die proximalen Gelenkenden von Radius und Ulna mißbildet sind. So ist das Radiusköpfchen kugelig, abgerundet, sein Knorpelüberzug fehlt nicht selten, häufig ist das proximale Radiusende abnorm verlängert und dann gewöhnlich verdünnt und zugespitzt, bei Luxation beider Vorderarmknochen findet man auch das proximale Ende der Ulna abgerundet, das Olekranon fehlt. Vielfach hatten die luxierten Knochen sich eine Art von Pfanne, eine Nearthrose, am Humerus ausgeschliffen. In einem von mir beobachteten Falle von angeborener Verrenkung des Radius nach außen (Fig. 18) war der Knochen sehr dünn und verlief ohne Andeutung an Kopf und Hals spitz zu. Beugung und Streckung des Ellbogengelenkes waren gut ausführbar, Pronation und Supination dagegen vollkommen aufgehoben. Die Hand stand proniert. Das untere Radioulnargelenk war schlaff, Ulnaköpfchen nach außen subluxiert. Der Radius erheblich verlängert, stand bei rechtwinkliger Beugung weit oberhalb des *Condylus lateralis humeri*.

Da, wie erwähnt, die Funktion des Ellbogengelenkes auch bei der kongenitalen Luxation des Radiusköpfchens leidet und Repositionsversuche vollkommen aussichtslos sind, so ist operative Behandlung des Leidens angezeigt. Als Operation kommt unseres Erachtens nur die Resektion des Radiusköpfchens, eventuell auch eines Teiles des verlängerten Radius, in Frage. Vom Knochen ist so viel zu entfernen, daß Beugung und Streckung, Pronation und Supination in ausgiebiger Weise ausführbar sind. Die Resektion wird sich daher vielfach nicht nur auf das Köpfchen des Radius beschränken dürfen, sondern auch noch einen Teil des Radiushalses oder den ganzen Hals umfassen. Zu schonen ist der Ansatz der Bicepssehne am Radius. Bei der Nachbehandlung ist zeitig mit passiven und aktiven Bewegungen zu beginnen. HOFFA mußte in einem von ihm operierten Falle, in dem das untere Radioulnargelenk fehlte und der Radius spiralig gewunden war, auch noch den mit dem *Os pisiforme* gelenkig verbundenen *Proc. styloideus ulnae* reseziieren und eine Osteotomie des Radius vornehmen.

## 2. Der Cubitus valgus und varus.

Unter Cubitus valgus und varus versteht man die bei Streckstellung des Ellbogengelenkes zu Tage tretende Abduktions- bzw. Adduktionsstellung des Vorderarmes zum Oberarm. Mit dem *Genu valgum* und *varum* hat die Deformität gemein, daß sie bei Beugstellung verschwindet und wie diese als rachitische Deformität und nach Frakturen beobachtet wird. Selbstverständlich ist der Cubitus valgus und varus aber nie eine Belastungsdeformität, wie das bei der gleichnamigen Deformität des Kniegelenkes weitaus am häufigsten der Fall ist.

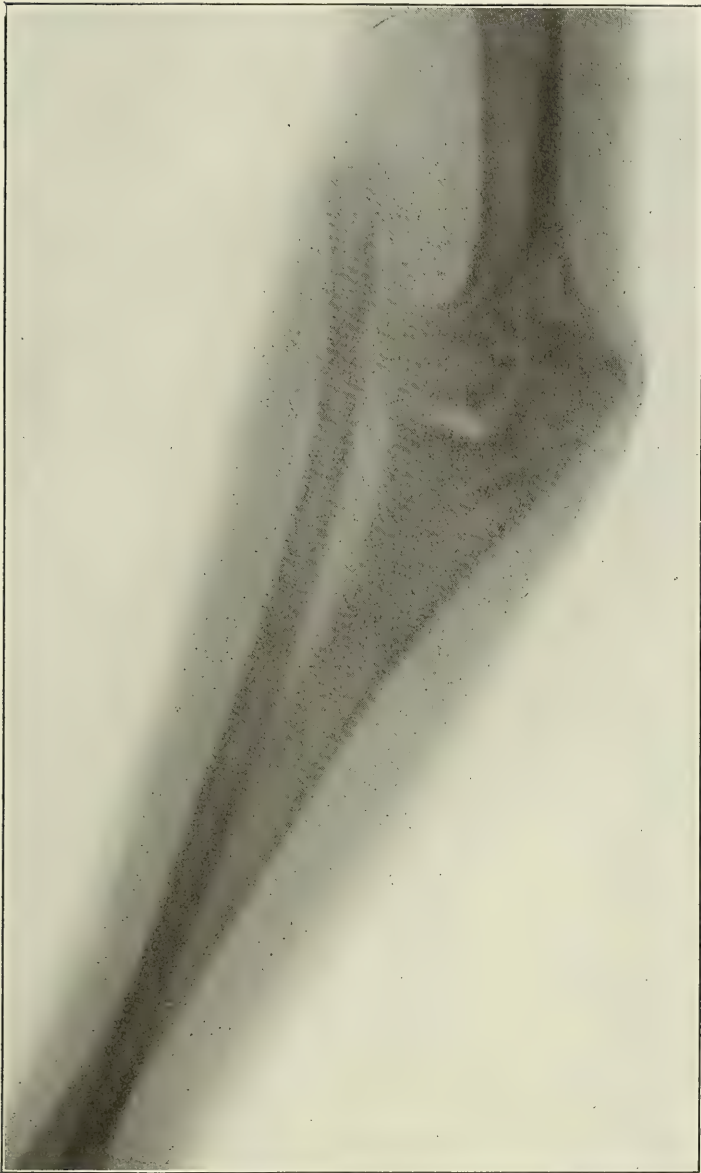

Fig. 18.

Was zunächst den Cubitus valgus betrifft, so erwähnen wir, daß ein gewisser Grad von Cubitus valgus noch in das Bereich des Physiologischen gehört. Den Grad der Abduktion berechnen v. MICULICZ und RIEFFEL auf 159—178°. HÜBSCHER hat weiterhin darauf aufmerksam gemacht, daß sich recht oft bei weiblichen Individuen, und zwar nach der Pubertät, ein physiologischer Cubitus valgus entwickelt. Er berechnet den Grad der Abduktionsstellung durch den



Winkel, den die Achse des Vorderarmes mit der verlängerten Achse des Oberarmes bildet. Dieser Komplementärwinkel zu  $180^\circ$  ist nach HÜBSCHER bei Männern sehr gering, er beträgt  $1-9^\circ$ , während bei Frauen der Winkel  $15-25^\circ$  beträgt. Daß bei weiblichen Individuen der Cubitus valgus stärker ausgesprochen ist als bei männlichen, rührt nach HÜBSCHER daher, daß durch die Breite des Beckens die Vorderarme in Abduktion gedrängt werden, und zwar soll nach ihm die Abbiegung nicht im Gelenke zu suchen sein, sondern durch Abweichen des unteren Drittels der Humerusdiaphyse nach außen entstehen. Diese Art von Cubitus valgus ist nicht als pathologischer, sondern als physiologischer Cubitus valgus anzusprechen.

Pathologisch wird der Cubitus valgus beobachtet als rachitische Deformität. Häufiger sehen wir Cubitus valgus nach Frakturen entstehen und zwar nach Brüchen des Condylus lateralis humeri. Heilt der abgebrochene Condylus nicht an normaler Stelle an, sondern wird er nach oben verschoben, so begibt sich der Vorderarm infolge der veränderten Stellung des Humeruscondylus in Abduktion. Auch nach isolierten, nicht reponierten Luxationen des Radius kommt Valgustellung des Vorderarmes zu stande. Weiterhin wird die Deformität auch beobachtet als Folge einer angeborenen oder erworbenen Erschlaffung des Bandapparates und der Kapsel des Ellbogengelenkes. Diese Erschlaffung gestattet zunächst Ueberstreckung des Gelenkes, Cubitus laxus, bei der als weitere Folge der Schloffheit der Bänder und der Gelenkkapsel Subluxation des Vorderarmes nach innen und hinten eintritt in der Weise, daß sich das Olekranon auf den Condylus medialis humeri stellt und das Radiusköpfchen sich nach innen und hinten verschiebt.

Der Cubitus varus kommt in der Hauptsache nach Frakturen am Ellbogengelenke zu stande und zwar einmal bei Abbrüchen des Condylus medialis, die mit Dislokation des Condylus nach oben verheilt sind. NICOLADONI namentlich hat die Veränderungen im Gelenke näher studiert, bei denen es zu Cubitus varus kommt. Er ist der Ansicht, daß es bei Frakturen, die die Epiphysenlinie an der medialen Seite betreffen, zu vorzeitiger Hemmung des Wachstums und Verkücherung kommt, während an der lateralen Seite das Wachstum in normaler Weise fortschreitet. Auch nicht reponierte isolierte Luxationen der Ulna nach hinten veranlassen Cubitus varus.

Die Therapie des Cubitus valgus und varus hat in erster Linie die Entstehung dieser Stellungsanomalien des Vorderarmes zu verhüten. Es ist demnach der dislozierte Condylus an die richtige Stelle zu bringen und unter Umständen auch durch einen operativen Eingriff — Nagelung oder Naht — in richtiger Stellung zu erhalten. Condylenbrüche, die bei supiniertem und extendiertem Arme Cubitus valgus oder varus zeigen, sind nicht in Flexionsstellung, sondern mit gestrecktem Arme zu verbinden. Bei hochgradiger Dislokation nach Frakturen kommt die Osteotomie oberhalb der Condylen oder die Osteoklase in Frage. Auch durch Tragen eines Schienenhülsenapparates für Vorder- und Oberarm mit im Ellbogengelenke artikulierten Seitenschienlen kann man der Deformität entgegenwirken.

### 3. Die Kontrakturen und Ankylosen des Ellbogengelenkes.

Die Kontrakturen und Ankylosen des Ellbogengelenkes werden durch Veränderungen der Weichteile oder der Knochen des Ellbogen-

gelenkes veranlaßt. Was die Weichteile anbelangt, so ist es vor allem ausgedehnte Narbenbildung nach Verbrennungen, die zu Kontrakturen führt. Gewöhnlich handelt es sich um Kontrakturen in Beugestellung, weil die Beugeseite der Arme häufiger Verbrennungen ausgesetzt ist. Es kommen aber auch Verbrennungen der Streckseite vor, nach denen die Brandnarben das Gelenk in Extension feststellen und die Beugung des Gelenkes mehr oder weniger beeinträchtigen. Am Ellbogengelenk sehen wir auch häufiger von den Muskeln ausgehende Beugekontrakturen. Diese myogenen Kontrakturen werden nach Verletzungen der Oberarmmuskeln, bei Rheumatismus musculorum namentlich in Form der rheumatischen Schwielen und als syphilitische Muskelentzündung beobachtet. Letztere Form ist von BOYER, RICORD, NOTTA, STRAUS, JULLIEN, VOGT gesehen worden. Neuerdings hat besonders BUSSE die syphilitischen Entzündungen der quergestreiften Muskeln studiert. Nach diesem Autor tritt die Syphilis im Muskel in zwei Formen auf, als umschriebene Knotenbildung, bei der es zu Erweichung und Geschwürsbildung kommt und zweitens in Form einer gleichmäßigen, entzündlichen Schwellung und Verdickung des ganzen Muskelbauches (Myositis diffusa s. fibrosa VIRCHOW). OSTERMAYER hat beide Formen kombiniert gesehen. Die Entzündung spielt sich nicht nur im interstitiellen Bindegewebe ab, auch die Muskelfasern beteiligen sich am Prozeß. Am Oberarm wird vorwiegend der Biceps, aber auch der Brachialis internus von Muskelsyphilis befallen. Es kommt bei diesen Entzündungen nun allmählich zu einer bis rechtwinkligen Flexionskontraktur, der Biceps springt dabei als derber, fester Strang hervor, zuweilen fühlt man gummöse Verdickungen im Muskel. Nicht alle durch Syphilis verursachte Kontrakturen gehen aber von Muskelentzündungen aus, man beobachtet auch syphilitische Entzündungen des Ellbogengelenkes und des Schleimbeutels unter dem Biceps. Spasmodische Kontrakturen des Biceps haben MAURIAC, TIZZONI und STROMEYER beschrieben, letzterer machte in einem Fall mit Erfolg die Tenotomie der Bicepssehne. Wir haben demnach auch neurogene Kontrakturen des Ellbogengelenkes zu verzeichnen.

Häufiger als diese Formen sind die vom Gelenk selbst ausgehenden Kontrakturen. Sie beruhen teils auf entzündlicher Veränderung des Gelenkes, teils sind sie durch Traumen verursacht. Arthrogene Kontrakturen entzündlicher Natur werden durch Gelenkrheumatismus und Tuberkulose hervorgerufen, ferner durch Entzündung des Ellbogengelenkes im Gefolge der akuten infektiösen Osteomyelitis der Knochen des Ober- und Vorderarmes. Seltener bildet Arthritis deformans die Ursache. Verletzungen des Gelenkes, Frakturen und Luxationen führen gleichfalls häufig zu Kontrakturen oder auch zu Ankylose des Gelenkes. Besonders unangenehm sind die nach Frakturen auftretenden Ankylosen des Ellbogengelenkes in Streckstellung oder in stumpfen Winkel, weil durch sie die Funktion des Armes in hohem Grade geschädigt wird. Schließlich bleibt zu erwähnen, daß auch durch allzu lange Feststellung des Gelenkes Steifigkeiten sich einstellen können.

Die Therapie der Kontrakturen des Ellbogengelenkes hat zunächst die Ursache der Kontraktur zu berücksichtigen. Handelt es sich um Feststellung des Gelenkes durch Narben, so kann man, falls die Narbenbildung nicht zu ausgedehnt ist, die permanente Extension nach SCHEDE versuchen, mit der man bisweilen recht bemerkenswerte

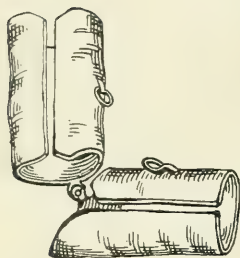


Fig. 19.

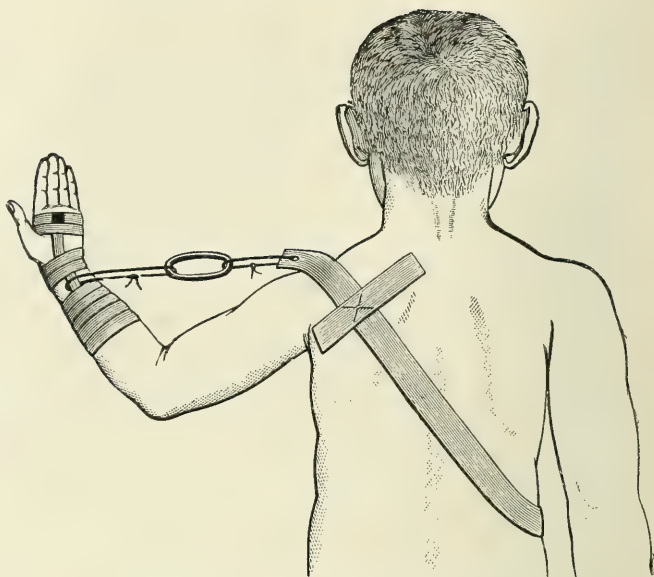


Fig. 20. Zugverband nach PERNICE.

Resultate erzielt. Die Heftpflasterstreifen sind an der Beuge- und Streckseite des Vorderarmes anzulegen. Ist dieses Verfahren wegen

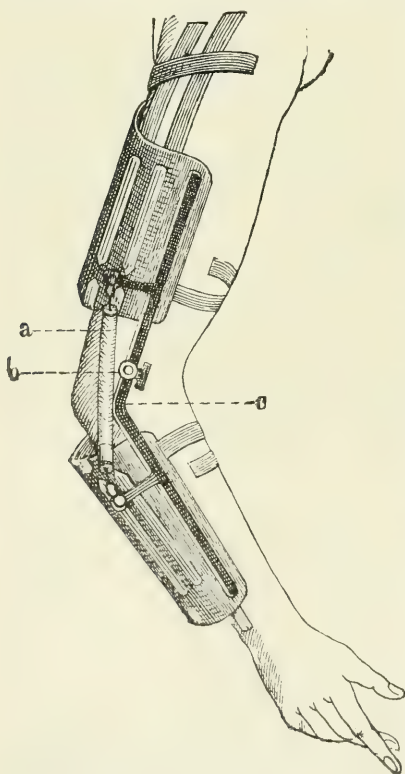


Fig. 21. Schiene nach BIDDER.

der Ausdehnung und Derbheit der Narben nicht ausführbar, dann ist operativ vorzugehen. Man exstirpiert die spannenden Narben und schließt den Defekt entweder durch Hauttransplantation nach THIERSCH oder man deckt den Defekt durch einen Hautlappen. Da gewöhnlich nicht genug Material zur Lappenbildung am Arm vorhanden ist, entnimmt man den gestielten Lappen zweckmäßig der Brusthaut, fixiert den Arm an den Rumpf und durchtrennt den Stiel am Thorax, nachdem der Lappen angeheilt ist. Die myogenen Kontrakturen werden mit feuchtwarmen Umschlägen, Massage und Übungen am Pendelapparat behandelt. Falls es sich um eine syphilitische Kontraktur handelt, verabreicht man gleichzeitig Jodkali in größeren Dosen. Mehr Schwierigkeiten verursachen die arthrogenen Kontrakturen. Außer Massage, aktiven Bewegungen, Anwendung des Pendelapparates sind hier Vorrichtungen zu verwenden, die den Vorderarm je nach der Art der Kontraktur beugen oder strecken. Bei Behinderung der Beugung ist der elastische Zug sehr



empfehlenswert. Wir wenden ihn in der Weise an, daß wir einen artikulierten, abnehmbaren Gips- oder Celluloidverband anfertigen, der an der Beuge- und Streckseite des Gelenkes Ausschnitte hat (Fig. 19). Am oberen und unteren Ende des Verbandes ist an der Beuge- und Streckseite ein Ring im Verbinde befestigt. Durch diesen Ring wird eine starke Gummischnur geführt, die allmählich straffer geknüpft wird. Zu empfehlen ist auch der Verband von PERNICE (Fig. 20). Ist die Streckung behindert, dann ist eine sehr einfache Methode der Behandlung die, den Kranken schwere Gegenstände bei herabhängenden



Fig. 22. Schiene nach GOLEBIEWSKI.



Fig. 23. Schiene nach GOLEBIEWSKI.

Armen tragen zu lassen, z. B. einen mit Sand gefüllten Sack, den man nach und nach schwerer macht. Von Schienen erwähnen wir die Streckschiene von BIDDER (Fig. 21). Vermittelt Schraubenvorrichtung wirkt ein weiterer Apparat von BIDDER, sowie der Apparat von GOLEBIEWSKI (Fig. 22 und 23). Ihre Wirkung erklärt sich aus den Abbildungen. Auf einen wichtigen Punkt in der Konstruktion der Redressionsapparate hat BIDDER aufmerksam gemacht. Das Scharnier muß oberhalb der Biegung für die Vorderarmschiene liegen, um der Drehungsachse des Vorderarmes zu entsprechen (BIDDERSche Schiene, Fig. 21 bei c).

Bezüglich des Brisement forcé haben wir unseren Standpunkt schon bei Besprechung der Kontrakturen des Schultergelenkes dargelegt. Das dort Gesagte hat auch für die Kontrakturen des Ellbogengelenkes seine Geltung. Für einzelne Fälle, wie z. B. den im Röntgenbild (Fig. 24) gegebenen, ist das Verfahren angebracht, wir ziehen aber im allgemeinen die langsam und schonender vorgehenden Methoden vor.

Haben wir es mit einer Ankylose zu tun, so ist im allgemeinen nur in dem Fall einzuschreiten, wenn die Ankylose in ungünstiger Stellung erfolgt ist, also bei Ankylose in Streckstellung oder im stumpfen Winkel. Ist die Ankylose nicht knöchern, dann erscheint es als das Zweckmäßigste, in Narkose den Arm in rechtem Winkel zu stellen und in dieser Stellung fest werden zu lassen. Ein fibrös ankylotisches Gelenk nach dem Brisement beweglich gestalten zu wollen, dürfte




Fig. 24.

vergebliche Liebesmühe sein, weit eher gelingt es auf operativem Wege, ein bewegliches Gelenk zu erzielen. Als Operationen stehen uns zur Verfügung die Arthrolysis und die Resektion des Ellbogengelenkes.

Die Arthrolysis ist von J. WOLFF empfohlen worden. Er versteht unter diesem Eingriff die blutige Mobilisierung des Gelenkes unter Erhaltung der knöchernen Bestandteile des Gelenkes. Es wird also alles getrennt, Weichteile und knöcherne Verwachsungen der Gelenkknochen, und versucht, durch entsprechende Nachbehandlung das Gelenk wieder beweglich zu gestalten. In einer Anzahl Fälle gelingt dieses, in einer größeren tritt aber wieder Versteifung des Gelenkes ein. Sicherer ist jedenfalls die Resektion des Ellbogengelenkes, die entweder in der typischen Weise vorgenommen wird, oder bei der man sich nur, wie wir das öfter getan haben, auf die Resektion der Gelenkenden des Vorderarmes beschränkt. Empfehlenswert ist es in diesem Falle, einen Teil des Olekranon mit dem Ansatz der Tricepssehne zu erhalten und nach Sehnenverlängerung mit der Sägefläche der Ulna

zu vereinigen, um die Funktion des Triceps zu erhalten. Bei knöcherner Ankylose in Streckstellung macht man eine Keilosteotomie aus dem Gelenke oder noch besser die technisch allerdings schwierigere bogenförmige Resektion des Gelenkes, wie sie von HELFERICH angegeben wurde. DEFONTAINE hat die bogenförmige Resektion, die er Osteotomia trochleiformis benennt, mit Erfolg am Ellbogengelenke ausgeführt. Die Interposition einer Muskel- oder Magnesiumplatte zwischen die Sägeflächen ist zu empfehlen. Zweckmäßig ist das neuerdings vorgeschlagene Verfahren von SCHANZ, der einen gestielten Lappen von Unterhautfettgewebe in das Gelenk einlagert. Die Nachbehandlung dieser Operationen erfordert besondere Aufmerksamkeit. Der Arm ist in einen Apparat zu legen, der Flexion und Extension, sowie Pronation und Supination gestattet, dabei aber seitliche Bewegungen des resezierten oder osteotomierten Gelenkes unmöglich macht. Wir benutzen zu diesem Zwecke artikulierte Gipsverbände. An ihrer Stelle empfiehlt sich auch ein Schienenhülsenapparat, der nach Bedarf mit einem elastischen Zuge an der Beuge- oder Streckseite versehen werden kann. Sehr wichtig ist, daß Massage, aktive und passive Gymnastik zeitig begonnen wird, da die Gefahr des Wiedereintrittes einer Ankylose oder Kontraktur des Gelenkes größer ist, als die eines Schlottergelenkes.

#### IV. Die Deformitäten des Vorderarmes.

##### 1. Kongenitale Defekte der Vorderarmknochen.

Am Vorderarm ist kongenitaler Defekt des Radius und der Ulna beobachtet worden. Der kongenitale Defekt des Radius ist weit häufiger als der der Ulna. Er kann doppelseitig und einseitig sein. KÜMMEL hat unter 57 Fällen von Radiusdefekt die Deformität 27mal doppelseitig, 16mal nur auf der rechten und 14mal auf der linken Seite gefunden, außerdem beobachtete er 10 Fälle von partiellem Defekt. Was die Aetiologie dieser Deformität anbelangt, so bestehen verschiedene Theorien. Nach KÜMMEL handelt es sich um eine Hemmungsbildung, und zwar um eine Abbiegung der Vorderarmanlage radialwärts, bedingt durch Raumbeschränkung im Uterus oder durch von den Eihäuten ausgehende Störungen. Gegen diese Annahme spricht der Umstand, daß es sich bei dem kongenitalen Radiusdefekt um eine ganz typische Deformität handelt, die daher nicht wohl durch verschiedenartig sich kundgebende äußere Wirkungen, wie den Druck des Uterus, vom Amnion ausgehende Störungen, hervorgerufen werden kann, es sei denn, daß man mit GOLDMANN die größere Annäherung des Radius an die Uteruswandung für den größeren Druck verantwortlich macht. HERSCHEL hat die Difförmität durch die Archipterygiumtheorie GEGENBAURS erklärt und den Radiusdefekt durch Reduktion des ersten Strahles gedeutet. Diese geistreiche Theorie ist aber nach den Untersuchungen von THACHER, BALFOUR, DOHRN und besonders von WIEDERSHEIM nicht haltbar. Nach WIEDERSHEIM erhält sich allerdings von den Fischen bis zu den höchsten Wirbeltieren hinauf das Basale als Femur und Humerus, aber distalwärts vom Basale kann man bei keinem terrestrischen Tier mehr von Hauptstrahlen reden. Wenn man mit RIESE annimmt, daß die Grundprinzipien der



Entwicklung der Knochen der Extremitäten beim Menschen und bei den niederen Tieren sich entsprechen, so ist der kongenitale Radiusdefekt als Hemmungsbildung zu betrachten, weil nach den Untersuchungen von WIEDERSHEIM, STRASSER und JORDAN die Entwicklung der Radialseite der Entwicklung der Ulnarseite nachsteht, demnach ein Radiusdefekt leichter als ein Defekt der Ulna eintreten kann.

Der Radiusdefekt geht gewöhnlich einher mit Fehlen des Os naviculare, multangulum majus, des Metacarpus des Daumens und des Daumens selbst. Häufig ist das Olekranon, der Proc. coronoideus



Fig. 25.

oder der Proc. styloideus ulnae mangelhaft ausgebildet. Nicht selten fehlen die Daumenmuskeln, die Muskeln der radialen Seite des Vorderarmes, die lange Bicepsportion. Aber auch anderweitige Mißbildungen werden im Gefolge des Radiusdefektes beobachtet, und zwar häufig Hemmungsbildungen, die die betreffenden Kinder nicht lebensfähig machen. Eine Anzahl Fälle von kongenitalem Radiusdefekt sind aber immerhin bei Erwachsenen gesehen worden. In einem von uns beobachteten Falle von doppelseitigem Radiusdefekt bestand keine weitere Mißbildung außer Uvula bifida (Fig. 25 und 26). In einem zweiten Falle fehlte das Os naviculare, Os multangulum majus, der Metacarpus des Daumens, während der Daumen selbst vorhanden war und mit der Hand durch eine dünne Hautbrücke zusammenhing.

Partielle Defekte des Radius oder nur rudimentäre Bildung des Daumens bei Radiusdefekt sind verhältnismäßig selten. BLENCCKE sah in einer Familie

von 9 Kindern bei 4 kongenitalen Radiusdefekt. Das erste, zweite, siebente und neunte Kind hatten den Defekt. Bei allen vier Kindern war der Radiusdefekt doppelseitig, alle hatten 5 Finger.

Die klinischen Erscheinungen des Radiusdefektes sind außerordentlich prägnant. Der Vorderarm ist auffallend kurz, die Hand und die Finger sind kleiner als normal. Die Ulna ist verdickt und säbelförmig gebogen, die Konkavität der Verkrümmung ist radialwärts gerichtet, nicht selten ist die Ulna auch um die Längsachse torquiert. Die erste Handwurzelreihe artikuliert nicht mit dem distalen Ende der Ulna, sondern ist der radialen Seite der unteren Ulnaepiphyse angelagert. Es resultiert daraus Klumphandstellung, dabei pflegt die Hohlhand vollkommen flach zu sein. Bei Erwachsenen findet man

durch den Gebrauch der Finger gewöhnlich den Zeigefinger und kleinen Finger scherenförmig gekrümmt, wodurch ein gewisser Grad von Opposition der Finger erreicht wird. Einer unserer Patienten beschäftigte sich als Schreiber, er legt dabei Zeigefinger und kleinen

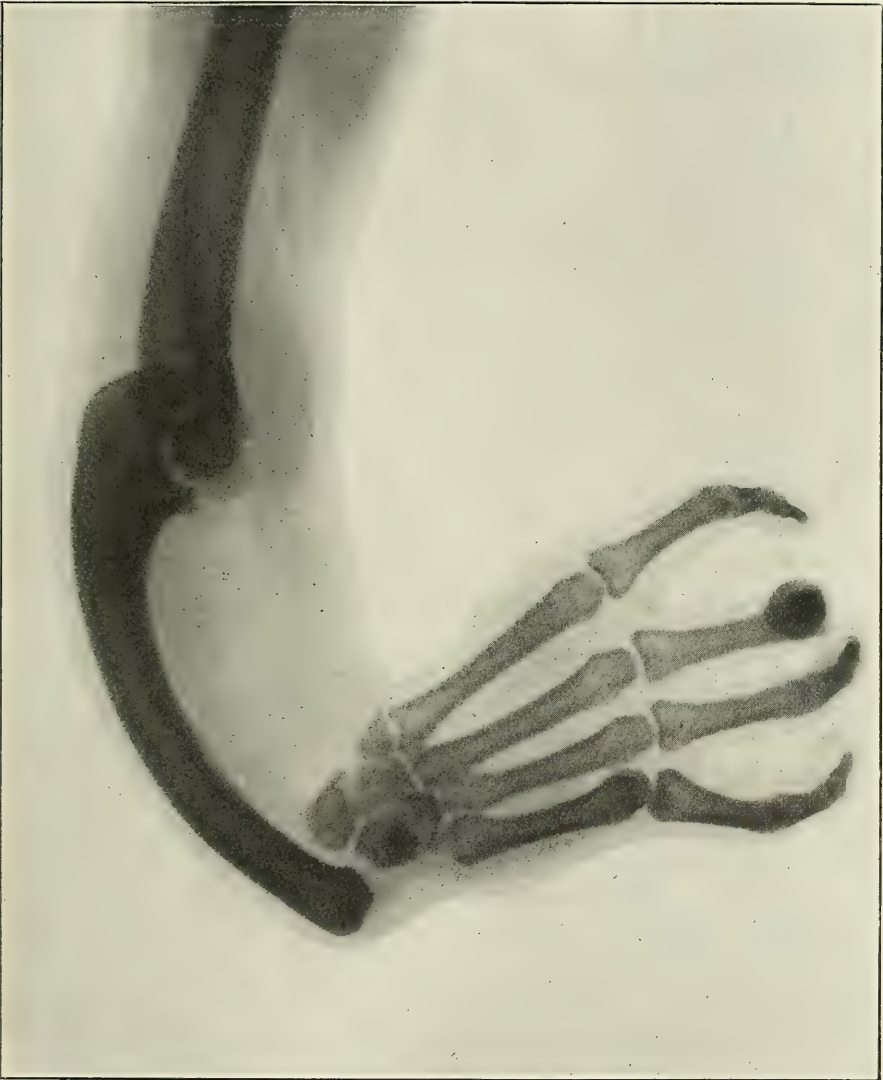


Fig. 26.

Finger oben auf den Federhalter, während Mittelfinger und Ringfinger den Federhalter von unten her stützen. Flexion und Extension des Handgelenkes, sowie Abduktion nach der radialen Seite sind mehr oder weniger gut ausführbar, während selbstverständlich die Hand weder proniert noch supiniert werden kann. Die Abduktion nach der ulnaren Seite hin ist wegen der Artikulation der Handwurzel an die

radiale Seite der unteren Epiphyse der Ulna und des durch diesen Umstand gegebenen mechanischen Hindernisses nur in geringem Grade möglich. Das Beugevermögen der Finger ist unvollkommen.

Die Deformität ist therapeutischen Bestrebungen zugänglich. Bei Kindern legt man am Oberarm, Vorderarm und Hand einen Schienenhülsenapparat an, der die Ausbiegung der Ulna korrigiert und die Hand in die richtige Stellung bringt. Auch die Korrektion im Gipsverband ist empfehlenswert. Bei Erwachsenen ist mit Apparaten nicht viel zu erreichen. Man wird hier bei starker Krümmung der Ulna durch keilförmige Osteotomie zunächst den Knochen geraderichten. Die richtige Stellung der Hand erzielt man entweder durch Entfernung der Handwurzelknochen oder durch Längsspaltung des unteren Drittels der Ulna und Einpflanzung der Handwurzel in den Spalt. RINCHEVAL beschreibt letztere von BARDENHEUER angegebene Operation und empfiehlt dabei, den Vorderarm in Mittelstellung zwischen Pronation und Supination zu bringen. Eine ähnliche Operation hat MAC CARDY ausgeführt. ROMANO reseziert ein trapezförmiges Stück aus der Ulna und verschiebt das Carpo-ulnargelenk in die Achse der Ulna.

Weit seltener als der Defekt des Radius ist der kongenitale Defekt der Ulna. KÜMMEL konnte 13 Fälle zusammenstellen. Der Defekt ist partiell oder total. Bei dieser Deformität fehlen dann in der Regel die 3 letzten Finger, und auch Daumen und Zeigefinger sind nur mangelhaft ausgebildet. Die Hand steht in Mittelstellung zwischen Pronation und Supination und ist nach der ulnaren Seite des Vorderarmes abgewichen. Die Bewegungen der Hand sind wenig behindert, dagegen die des Ellbogengelenkes bis zur Ankylose.

## 2. Erworbene Deformitäten des Vorderarmes.

Die erworbenen Deformitäten des Vorderarmes beruhen teils auf Wachstumsstörungen, teils auf rachitischen Veränderungen der Vorderarmknochen, teils sind sie Folgen von mit Dislokation verheilten Frakturen.

### a) Deformitäten der Vorderarmknochen durch Wachstumsstörung.

Diese Störungen sind einmal bedingt durch Wachstumshemmung, dann durch entzündliche und traumatische Veränderungen der Knochen. So sind bei Defektbildung der Ulna und Wachstumshemmung dieses Knochens mit gleichzeitig multiplen knorpeligen Exostosen Krümmungen der Radiusdiaphyse und Luxation des Radiusköpfchens beobachtet worden (HUMPHRY, BESSEL-HAGEN). Von entzündlichen Prozessen ist es vor allem die akute infektiöse Osteomyelitis eines Vorderarmknochens, die zu Wachstumsstörung oder zu abnormem Längenwachstum des erkrankten Knochens führen kann. Der Vorderarm erscheint in letzterem Falle nach der Seite des normalen Knochens geknickt, so daß es zu einer Art von Cubitus varus oder valgus kommen kann. Bei Wachstumsstörung des Radius entsteht Subluxation des Ulnaköpfchens. Die gleiche Deformität kommt bei Epiphysenlösungen an den Vorderarmknochen zur Beobachtung, allerdings mit dem Unterschiede, daß der betreffende Knochen infolge der Epiphysenverletzung im Wachstum zurückbleibt, die Knickung liegt daher in diesem Falle auf der Seite des verletzten Knochens. Auch die Stellung der Hand kann durch die Wachstumsstörung beeinflußt werden, es entwickelt sich Manus vara oder valga. Nicht selten ist



die Hand verkleinert, die Handwurzelknochen sind klein, bei fehlender unterer Radiusepiphyse namentlich das Naviculare und Lunatum. JACOBSTHAL fand in einem Falle von erworbenem Radiusdefekt den Flächeninhalt des radiographischen Schattens des Naviculare nur 0,36, des Lunatum nur 0,55 der gesunden Seite. Wir haben auch Verlängerung des Radius bei nicht reponierter Luxation des Radiusköpfchens bei jugendlichen Individuen beobachtet. Eine Knickung des Vorderarmes bewirkt in solchen Fällen die Verlängerung des Radius nicht.

Handelt es sich um erheblichere Deformitäten oder bestehen Funktionsstörungen, wie Beschränkung der Supination, Fehlen der Ulnarflexion, dann ist operatives Eingreifen gerechtfertigt. Zu empfehlen ist eine Kontinuitätsresektion aus dem zu langen Knochen mit folgender Knochennaht, während man in weniger schweren Fällen auch mit der lineären oder keilförmigen Osteotomie auskommt. Ist es zur Luxation des Radiusköpfchens gekommen, dann ist die Resektion dieses Knochenteiles angezeigt.

#### b) Die rachitischen Deformitäten des Vorderarmes.

Am Vorderarm beobachten wir recht häufig die Verdickung der unteren Epiphysen der Vorderarmknochen. Eine besondere Therapie erfordert diese Deformität, abgesehen von der Behandlung der Rachitis an sich, nicht.

Deformitäten im Bereiche der Diaphysen der Vorderarmknochen haben wir zum Unterschied von anderen Autoren recht oft gesehen. Häufig finden sich Krümmungen der Vorderarmknochen mit nach der Beugeseite, der radialen oder ulnaren Seite hin gerichteter Konkavität. Die besonders oft beobachtete Krümmung mit der Konkavität nach der Beugeseite hin dürfte wohl auf den überwiegenden Zug der Beugemuskeln zurückzuführen sein. Zuweilen findet man auch die Knochen um ihrer Längsachse rotiert, spiralig gedreht, und besteht dann in der Regel eine gewisse Störung der Pronation und Supination.

Bei einer zweiten Form von rachitischer Deformität der Vorderarmknochen ist der Radius und die Ulna so gekrümmt, daß ihre Konvexität nach dem Zwischenknochenraum hin gerichtet ist. Der Radius ist demnach radialwärts, die Ulna ulnarwärts konkav ausgebogen. Der Scheitel der Parabel liegt etwas oberhalb der Mitte der Vorderarmepiphysen. Gewöhnlich ist bei dieser Deformität die Supination etwas behindert.

Die nach der gleichen Seite hin gerichteten Krümmungen der Vorderarmknochen dürften nur ausnahmsweise therapeutische Maßnahmen erforderlich machen. In hochgradigen Fällen wird es wohl stets möglich sein, durch einen geeigneten Verband — Schiene an der Beugeseite, radialen oder ulnaren Seite — die Difformität allmählich auszugleichen, falls man es nicht vorzieht, durch die manuelle Osteoklase mit folgendem Gipsverbande die Geradestellung sofort zu erreichen. Bei erheblicher Störung der Pronation und Supination kann die normale Beweglichkeit durch Osteotomie des Radius und der Ulna wieder gewonnen werden. Für die zweite von uns erwähnte Deformität kommt bei ernsterer Störung der Supination nur die Osteotomie von Radius und Ulna in Frage.

### c) Deformitäten des Vorderarmes nach Frakturen.

Wir erwähnen hier zunächst die nach intrauterinen und rachitischen Infraktionen zurückbleibenden Verbiegungen des Vorderarmes, die sich durch manuelle Osteoklase leicht geraderichten lassen.

Die Diaphysenbrüche des Vorderarmes hinterlassen selten so starke Deformitäten, daß ein Eingreifen erforderlich scheint, wenn auch das Röntgenbild uns zeigt, daß in vielen Fällen selbst recht starke Dislokationen namentlich ad latus hinterbleiben können. Häufiger sind Störungen der Pronation und Supination, einmal durch Entwicklung eines brückenförmigen Kallus zwischen Radius und Ulna und zweitens durch Verheilung des Radius in Rotationsdislokation. Beides ist Folge von mangelhafter Behandlung und kommt dann zu stande, wenn der Bruch nicht in Supinationsstellung, sondern in Mittelstellung oder voller Pronation fixiert wird. Rotationsdislokation am Radius ist besonders dann stark ausgesprochen, wenn der Bruch im oberen Drittel dieses Knochens liegt, weil alsdann das proximale Bruchstück durch den Supinator brevis supiniert wird, während das distale Bruchstück in Pronation steht. Durch Entfernung des brückenförmigen Kallus im ersten, durch Osteotomie des Radius im zweiten Falle kann das Pronations- und Supinationshindernis beseitigt werden.

Ferner heilt der typische Bruch der unteren Radiusepiphyse häufig mit starker Verschiebung, und auch Funktionsstörungen des Handgelenkes sind bei diesem Bruche nicht selten. Durch Refraktur, in älteren Fällen durch Osteotomie kann Korrektion der Handstellung und Besserung der Funktion des Handgelenkes erzielt werden.

Von Wichtigkeit sind weiterhin zwei Frakturformen am oberen Ende des Vorderarmes, der Bruch der Diaphyse beider Vorderarmknochen im oberen Drittel und der Bruch der Ulna im oberen Drittel mit Luxation des Radius nach außen. Die erste Bruchform heilt verhältnismäßig oft mit nach der Beugeseite hin offenem Winkel und erfordert gelegentlich die Osteotomie. Im zweiten Falle hinterbleiben nicht selten starke Funktionsstörungen, indem die Reposition sowohl der Fraktur als der Luxation Schwierigkeiten macht und oft nur unvollkommen gelingt. Für diese Fälle ist die Resektion des Radiusköpfchens angezeigt, um die Funktion zu bessern. HELFERICH empfiehlt, erforderlichenfalls auch die Osteotomie der Ulna mithinzuzufügen.

## V. Die Deformitäten des Handgelenkes.

### 1. Die angeborene Verrenkung des Handgelenkes.

Die angeborene Verrenkung des Handgelenkes gehört zu den selteneren Deformitäten, gewöhnlich findet man neben ihr auch noch andere Mißbildungen. Das Leiden scheint in einer Reihe der beobachteten Fälle Folge von Schlaffheit der Gelenkkapsel zu sein, während in anderen Fällen die Luxation durch Ueberwiegen der Strecker oder Beuger bei Parese der Antagonisten zu stande gekommen sein dürfte.

Die Luxation kommt sowohl einseitig als doppelseitig vor, und handelt es sich bald um dorsale, bald um volare Verrenkungen. In den meisten Fällen wird dabei Wachstumshemmung des Vorderarmes

erwähnt. Die Hand bildet bei der angeborenen Luxation einen Winkel zum Vorderarm, der bei der volaren Luxation bis zum rechten Winkel sich steigern kann. Die Funktion pflegt bei der angeborenen Verrenkung gewöhnlich nicht erheblich beeinträchtigt zu sein, doch ist die Hand mehr oder weniger kraftlos.

Bei dem Leiden ist dann einzugreifen, wenn durch schlaffe Kapsel und starke Winkelbildung der Hand zum Vorderarm die Hand in ihrer Tätigkeit gehemmt wird. Man wird alsdann durch Anlegen eines Handgelenkstückes aus Celluloid oder Leder das Handgelenk geraderichten und stützen. Bei volarer Luxation mit rechtwinkliger Beugstellung des Handgelenkes könnte man daran denken, durch Sehnenplastik, und zwar durch Verkürzung der Strecksehnen, die Hand gebrauchsfähiger zu machen. Auch an die Arthrodesse ist für geeignete Fälle zu erinnern, die von einem dorsalen Längsschnitt aus auszuführen wäre.

## 2. Die angeborene Klumphand.

Unsere Kenntnis von der angeborenen Klumphand, einer an sich seltenen Deformität, ist durch HOFFA wesentlich gefördert worden, der 3 Fälle beobachtet und von diesen 2 mit Erfolg behandelt hat.

Die kongenitale Klumphand ist eine intrauterine Belastungsdeformität wie der angeborene Klumpfuß und kommt häufig mit diesem und auch mit Deformitäten anderer Gelenke vergesellschaftet vor. Die eigentliche Klumphand, Manus vara, unterscheidet sich wesentlich von jener Form, die wir als Begleiterscheinung des kongenitalen Radiusdefektes beschrieben haben. BOUVIER war der erste, der diese beiden Formen auseinanderhielt. Der wesentliche Unterschied zwischen beiden Formen besteht darin, daß bei Manus vara congenita die Hand volar und ulnar flektiert ist, während bei angeborenem Radiusdefekt die Hand der radialen Seite der unteren Ulnar-epiphyse angelagert ist, somit als Manus valga zu bezeichnen ist.

Die angeborene Klumphand zeigt schwere Störungen der Funktion des Handgelenkes und der Finger, vor allem können die Finger nur unvollkommen und nur bei Volarflexion des Handgelenkes gestreckt werden. Ist das Handgelenk gestreckt, dann sind Streckversuche der in dieser Stellung alsdann gebeugten Finger resultatlos. Die Haltung von Hand und Fingern gleicht bei oberflächlicher Betrachtung dem Verhalten bei Radialislähmung, doch fehlt bei letzterer die Ulnarflexion, ferner ist für Streckversuche bei Radialislähmung charakteristisch die Streckung der zweiten und dritten Phalangen bei Beugung der Grundphalangen.

Als Behandlung des Leidens empfiehlt sich das von HOFFA in seinen Fällen eingeschlagene Verfahren. Er hat die Deformität in Etappen reduziert, wozu 8—10 Wochen erforderlich sind. HOFFA legt Hand und Finger in möglichst gestreckter Stellung auf eine volare Schiene und befestigt sie auf dieser mit Heftpflasterstreifen. Von 8 zu 8 Tagen wird der Verband gewechselt. Die weitere Behandlung geschieht durch Massage und Gymnastik. HOFFA erreichte in  $\frac{1}{4}$  Jahr Heilung.

Da nach HOFFAs Angabe das Leiden weit leichter zu heilen ist als der angeborene Klumpfuß, so ist auch das forcierte Redressement und Fixation im Gipsverbande zu versuchen.



### 3. Die DUPUYTRENSche und MADELUNGSche Deformität des Handgelenkes.

Wir sehen am Handgelenke eine allmählich entstehende Verschiebung der Hand nach der volaren Seite hin. Diese Subluxation war schon DUPUYTREN bekannt, der sie vor allem bei Arbeitern beobachtete, deren Beruf besondere Anstrengung des Handgelenkes mit sich bringt, wie das bei Druckern, Tuchwalkern, Wäscherinnen, Pianisten und anderen der Fall ist. DUPUYTREN betrachtet das Leiden in der Hauptsache als ein durch Erschlaffung der Gelenkkapsel und Gelenkbänder erworbenes Schlottergelenk. MADELUNG, der im Jahre 1878 seine Untersuchungen über die spontane Subluxation des Handgelenkes mitteilte, erweiterte die Kenntnis dieser Volarverschiebung der Hand. Er fand, daß es sich in der Regel nicht um ein Schlottergelenk handelt, sondern um eine durch Muskelwirkung hervorgerufene Umformung des Handgelenkes, um Druckschwund an dem volaren und um Wachstumssteigerung an dem radialen Abschnitte der Gelenkpfanne des Radius, somit um eine Umkrümmung der Gelenkachse nach der Beugeseite hin. Diese Umformung des Handgelenkes bewirkt die Muskulatur insofern, als die Spannung der Extensorensehnen die Hauptheimung der Flexion darstellt, somit bei forcierter Flexion die Strecksehnen einen Druck auf die untere Radiusepiphyse nach der Beugeseite hin ausüben. Unterstützend wirkt auf die Entstehung der Deformität Weichheit der Knochen und Erschlaffung der Gelenkkapsel und der Gelenkbänder. Ist das Leiden einmal in Entwicklung begriffen, so wird es verschlimmert durch den immer wiederkehrenden Druck der Extensoren auf die untere Radiusepiphyse bei Zug der Flexoren. Die Entstehung einer Beugekontraktur der Hand verhindert die Schwere der Hand und die Tätigkeit der Extensoren. Voraussetzung zur Entwicklung der spontanen Subluxation ist also einmal andauernde schwere Handarbeit, bei der ja stets die Beugemuskulatur in weit höherem Grade in Anspruch genommen wird als die Muskeln der Streckseite, und zweitens ein Zustand der Knochen und des Gelenkapparates, der eine Umbildung gestattet, mit anderen Worten jugendliches Alter. Wir finden dementsprechend das Leiden, das einseitig und doppelseitig beobachtet wird, bei schwer arbeitenden Personen im Alter bis zum Abschlusse des Wachstums, also bis zum 25. Lebensjahre. Naturgemäß kommt das Leiden beim weiblichen Geschlecht häufiger vor, besonders oft finden wir es bei Wäscherinnen. POULSEN konnte 40 Fälle von MADELUNGScher Deformität zusammenstellen und zwar 32 bei weiblichen und 8 bei männlichen Individuen. 20mal war das Leiden doppelseitig, 19mal einseitig, einmal fehlt die Angabe. Unter 16 einseitigen Fällen war 9mal die rechte, 7mal die linke Hand befallen. ABADIE konnte unter 38 beobachteten Fällen 7mal ein einmaliges allerdings leichteres Trauma feststellen. Während aber nun MADELUNG den Prozeß sich an der Epiphyse und dem Gelenke abspielen läßt, machen andere Autoren darauf aufmerksam, daß die nach der Volarseite konkave Krümmung des Radius nicht nur die Epiphyse, sondern auch die Diaphyse zuweilen sogar in ihrer ganzen Ausdehnung betrifft. DUPLAY und DELBET betrachten überhaupt die Krümmung des Radius als das Primäre, die Verschiebung des Capitulum ulnae als das Sekundäre. Die Handwurzelknochen folgen dem gekrümmten Radius, subluxiert ist nur das Capitulum ulnae und zwar




Fig. 27. MADELUNGSche Deformität des Handgelenkes.

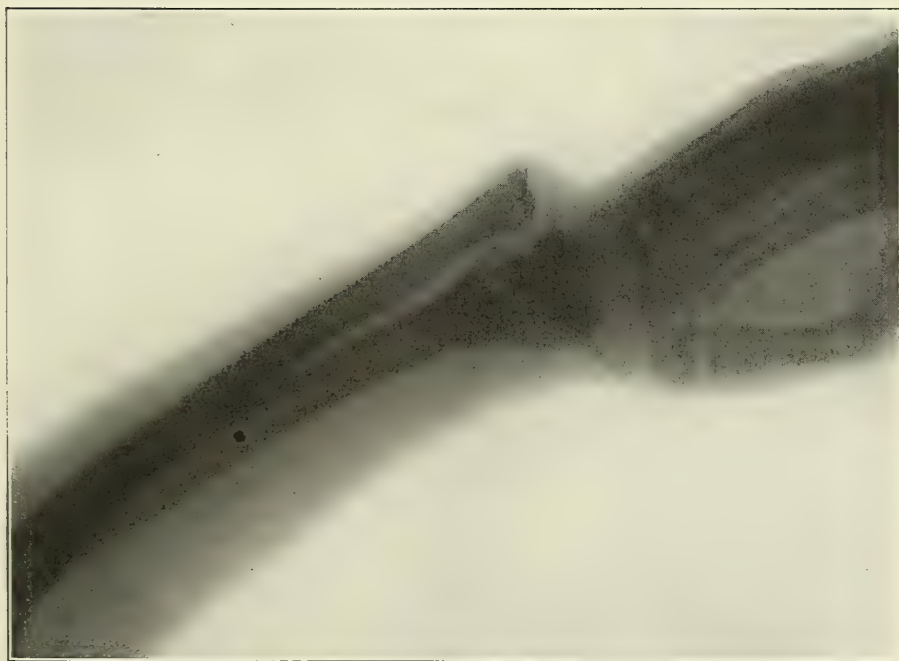


Fig. 28. Röntgenbild von Fig. 27.

sowohl gegenüber dem Radius als dem Triquetrum. Die Ursache der Krümmung der Radiusdiaphyse ist noch nicht aufgeklärt, sie beruht vielleicht auf Rachitis.

Das klinische Bild gestaltet sich folgendermaßen: Das Handgelenk erscheint im anteroposterioren Durchmesser stark verbreitert. Auf der dorsalen Seite ragen die unteren Epiphysen des Radius und namentlich der Ulna vor. Auf der Beugeseite springen die Sehnen der Beugemuskeln, namentlich die Flexoren des Carpus und der *Palmaris longus* strangartig vor. Die Hand ist nach der Volarseite und gewöhnlich auch seitlich radial- oder ulnarwärts verschoben (Fig. 27 und 28). Die Streckung der Hand ist stark behindert, und Bewegungen im Sinne der Extension verursachen mehr oder weniger heftige Schmerzen, die Beugung läßt sich dagegen in der Regel über die physiologische Grenze ausdehnen. Supination und Pronation sind etwas beschränkt. Nur im Beginne des Leidens läßt sich die Hand in ihre richtige Stellung zurückführen, später ist das nur in geringem Grade möglich. HOFFA und REDARD geben an, daß im Interkarpalgelenk die Beweglichkeit ausgebildeter ist als normal.

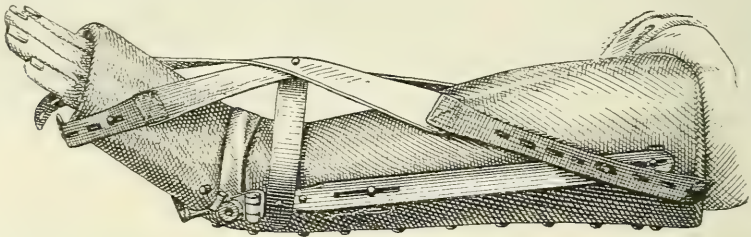


Fig. 29. Apparat nach HOFFA.

Im Beginne der Erkrankung ist die Diagnose nicht immer leicht zu stellen. Die bedeutende Schmerzhaftigkeit läßt an entzündliche Prozesse im Handgelenke oder an Gelenkneuralgie denken. Durch das Alter und die Beschäftigung des Patienten wird man aber auf die richtige Diagnose geleitet. Ist die Subluxation einmal vorhanden, so ist nicht mehr auf einen Ausgleich zu rechnen, immerhin aber schwinden mit der Zeit in vielen Fällen die Schmerzen, und es tritt Gewöhnung an den Zustand ein.

Bezüglich der Therapie ist zunächst der Prophylaxe zu gedenken. Schwächliche Individuen, namentlich solche weiblichen Geschlechtes, in der Wachstumsperiode sollen keine die Beugemuskeln der Hand übermäßig anstrengende Handarbeit leisten. Ist das Leiden in Entwicklung begriffen, so ist in erster Linie Wechsel des Berufes, der ja gerade bei jüngeren Individuen noch verhältnismäßig leichter ausführbar ist, anzuordnen oder, wenn das nicht angeht, wenigstens ein gewisser Wechsel in der Beschäftigung. Angenehm wird ferner eine Stütze für das Handgelenk empfunden, so eine Bindeneinwickelung, ein Handgelenksstück aus Gummi, wie ja die Patienten häufig von selbst darauf kommen, sich das Handgelenk zu bandagieren.

Bei bestehender Subluxation empfiehlt sich Massage und Fardisation der Streckmuskeln, sowie vorsichtige mediko-mechanische Be-



handlung. HOFFA hat Gutes von einem Apparate gesehen, der redressierend wirkt und dabei doch das Handgelenk beweglich läßt. Er läßt einen Schienenhülsenapparat für Vorderarm, Hand und Finger tragen (Fig. 29). Oberhalb des Handgelenkes ist ein Bügel mit elastischem Zug nach HESSING angebracht, der die Streckung der Hand bewirkt. Auch durch Extensionsbehandlung mit nachfolgendem Gipsverbande kann die Handstellung mehr oder weniger korrigiert werden. Bei bedeutenden Funktionsstörungen und unter der Voraussetzung, daß das Wachstum abgeschlossen ist, empfiehlt REDARD die Keilosteotomie aus dem Radius. DUPLAY empfiehlt die lineare Osteotomie, während POULSEN einer schrägen Osteotomie den Vorzug gibt und die Ansicht vertritt, daß das Leiden überhaupt ausschließlich durch die Osteotomie des Radius heilbar ist.

#### 4. Die Kontrakturen und Ankylosen des Handgelenkes.

Die Kontrakturen und Ankylosen des Handgelenkes erfolgen aus den gleichen Ursachen wie die schon besprochenen des Schulter- und Ellbogengelenkes. Auch hier spielen wieder die Narben nach Verbrennungen eine Rolle, ihre Spannung verhindert die Streckung oder Beugung des Handgelenkes und namentlich auch der Finger oft in hohem Grade. Weiterhin kommen Verletzungen der Weichteile, ganz besonders aber der Sehnen in Frage. Am Gelenke selbst sind es teils Stich-, Schnitt- und Schußverletzungen, Frakturen und Luxationen, teils entzündliche Prozesse, die zu Kontraktur und Ankylose führen. Unter den Verletzungen ist es namentlich der Bruch der unteren Radius-epiphyse, der Kontrakturen und Ankylosen des Handgelenkes hinterläßt. Von entzündlichen Vorgängen erwähnen wir die Tuberkulose, den Gelenkrheumatismus, gonorrhöische Gelenkentzündungen, die recht oft erhebliche Funktionsstörungen bis zu vollkommener Versteifung des Gelenkes verursachen. Auch paralytische Kontrakturen des Handgelenkes sind nicht selten.

Kontrakturen und Ankylosen des Handgelenkes erfolgen gewöhnlich in Mittel- oder in Beugestellung, seltener in Streckstellung des Gelenkes. Nicht selten, und zwar besonders bei Tuberkulose, aber auch nach Eiterungen im Gelenke, steht das ankylotische Gelenk auch in einem gewissen Grade von Subluxation nach der Beugeseite hin, so daß die untere Epiphyse der Ulna an der Streckseite stark hervorragt. Häufig ist auch die Hand nach der radialen Seite hin abgewichen, was ein besonders starkes Hervorragen des Ulnaköpfchens verursacht. Die Weichteile, die das Gelenk umgeben, sind oft atrophisch, so daß das Gelenk verschmälert erscheint; in anderen Fällen, namentlich bei rheumatischen Affektionen, sind die Weichteile verdickt, das Gelenk erscheint an der Beuge- und Streckseite gewulstet. Die Bewegungsstörung betrifft entweder alle Bewegungen gleichmäßig, oder es sind gewisse Bewegungen mehr gestört als andere. So kann die Beugung verhältnismäßig ausgiebig möglich sein, während die Streckung fast ganz aufgehoben ist, oder die Abduktionsbewegungen sind weniger behindert als die Flexion und Extension. Selbstverständlich leidet auch stets die Pronation und Supination.

Die Prognose der Kontraktur und Ankylose des Handgelenkes ist günstiger als die der Finger. Oft hat man große Schwierigkeiten,

die Fingergelenke einigermaßen beweglich zu gestalten, während man verhältnismäßig leicht Erfolg am Handgelenk erzielt.

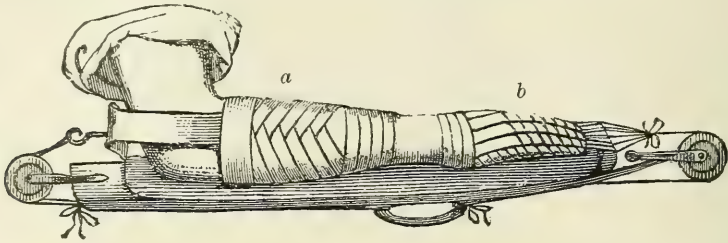


Fig. 30. Extension auf der ESMARCHSchen Schiene.

Die Therapie ist je nach der Ursache der Kontraktur und Ankylose verschieden. Bei Kontrakturen nach Verbrennungen kann man in leichten Fällen mit Massage, aktiven und passiven Bewegungen auskommen. Bei schweren Fällen ist Ausschneidung der Brandnarbe und Transplantation oder Lappenplastik angezeigt. Ist Rheumatismus der Anlaß der Kontraktur, dann wird man durch Ichthyoleinpinse- lungen, Einreibungen mit Mesotan, Moor- und Fango- umschläge, Sandbäder, Stauungshyperämie gute Erfolge haben, die man durch vorsichtige, schonende aktive und passive Bewegungen und mediko- mechanische Behandlung weiter vervollkommnet.

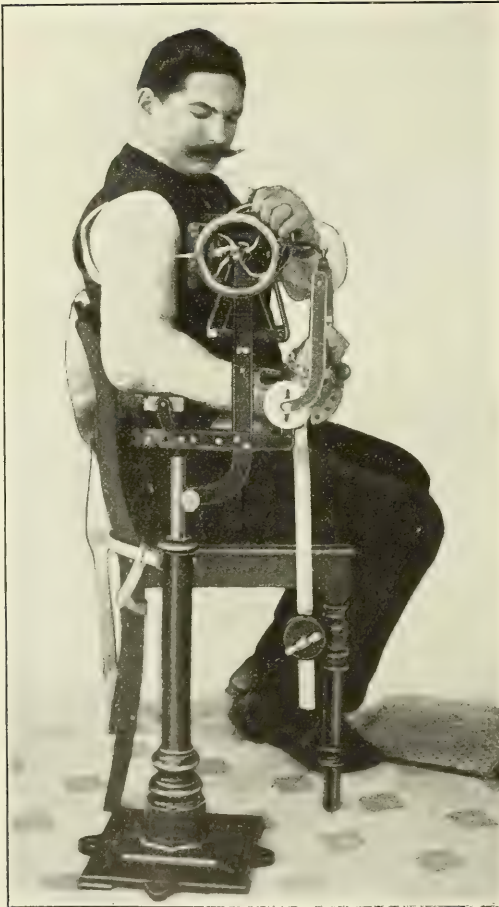


Fig. 31. Apparat von TRENNERT.

Bei Ankylosen des Gelenkes ist die Behandlung verschieden, je nachdem es sich um eine knöchernen oder fibröse Ankylose handelt. Eine knöchernen Ankylose ist nur durch Resektion zu beseitigen, die namentlich dann angezeigt ist, wenn die Ankylose in ungünstiger Stellung, z. B. in starker Beuge- stellung, erfolgt ist. Bei fibrösen Ankylosen hat man die Wahl zwischen dem

Brisement und der langsam vorschreitenden Methode. Unseren Standpunkt in dieser Frage haben wir schon oben dargelegt. **HOFFA** empfiehlt, unter allen Umständen die Behandlung mit Extension einzuleiten. Die permanente Extension geschieht am bequemsten auf der **ESMARCH**-schen Schiene (Fig. 30). Sie wird 8—14 Tage lang geübt, ehe man mit

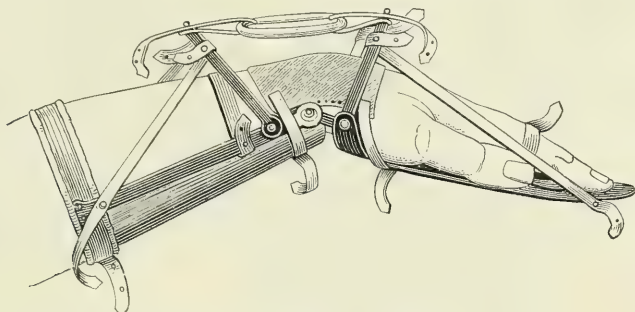


Fig. 32. Apparat von **BLANC**.

Massage und aktiven und passiven Bewegungen beginnt. Die passiven Bewegungen geschehen vermittelt von Pendelapparaten, unter denen wir den von **HEBEL** oder **TRENNERT** (Fig. 31) besonders empfehlen. Um eine andauernde Behandlung zu erreichen, läßt man redressierende Apparate tragen. Diese Apparate üben ihre Wirkung durch elastischen Zug aus. Der einfachste Apparat ist eine je nach der

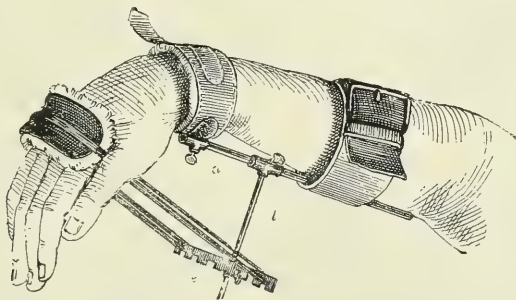


Fig. 33. Apparat von **REIBMAYR**.

Stellung des Handgelenkes dorsal oder volar anzulegende Schiene, gegen die die Hand mit Hefstplasterstreifen oder mit einer Gummibinde angezogen wird.

Von Apparaten empfehlen wir die von **BLANC** (Fig. 32), **REIBMAYR** (Fig. 33) und **HOFFA**.



## VI. Die Deformitäten der Finger.

### 1. Die angeborene Luxation der Finger.

Angeborene Luxationen der Finger sind nicht häufig, vielfach handelt es sich dabei nicht um vollkommene Luxationen, sondern um Subluxationen. Die angeborene Fingerluxation ist als dorsale, volare und als seitliche Luxation beobachtet worden (Fälle von CHAUSSIER, GUÉNIOT, ROBERT, ANNANDALE, BÉRARD, MALGAIGNE). Gewöhnlich ist die Funktion der Finger durch die Anomalie wenig gestört. Bekommt man das Leiden frühzeitig in Behandlung, dann kann man durch dorsal, volar oder lateral angelegte kleine Schienen, gegen die man das luxierte Fingerglied durch Heftpflasterstreifen anzieht, die Reposition anstreben. Für die Verschiebung nach der Volarseite hin hat MATHIEU einen besonderen redressierenden Apparat angegeben (Fig. 34).

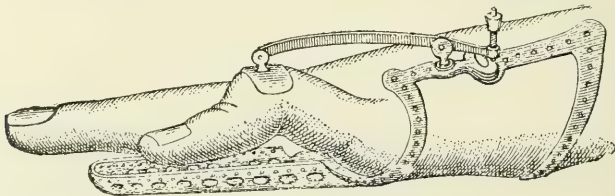


Fig. 34. Apparat von MATHIEU.

Da mit diesen Maßnahmen aber immerhin nur unvollkommene Resultate sich erzielen lassen, ist für Fälle mit bedeutenderen Funktionsstörungen operatives Vorgehen angezeigt, und zwar wird man durch Resektion eines Teiles des Köpfchens der proximalen Phalanx die Reposition erreichen können.

### 2. Digitus valgus et varus.

Die seitliche Verschiebung der Finger, die vor allem am Daumen, aber auch an anderen Fingern, so namentlich am Zeigefinger und kleinen Finger beobachtet wird und die man in sehr ausgesprochener Weise bei Polydaktylie, Syndaktylie und angeborener Hypertrophie der Finger vorfindet, sehen wir auch an sonst vollkommen normalen Händen. Da diese Verschiebungen sowohl erblich vorkommen, als auch mit anderen Mißbildungen vergesellschaftet, so ist die Annahme gerechtfertigt, daß es sich bei diesen Deformitäten der Finger um Veränderungen handelt, die schon im Keimplasma vorhanden sind; denn nur auf diese Weise läßt sich ihre Vererbung erklären. Außer der kongenitalen Form wird die Deformität auch nach Frakturen der Phalangen und nach Zerreißen eines der Seitenbänder der Fingergelenke gesehen. Beim Digitus valgus und varus handelt es sich nicht um eine Subluxation, denn wie einmal das Röntgenbild und dann die normale Funktion des Gelenkes ergibt, berühren sich die Gelenkflächen in ihrer ganzen Ausdehnung, es besteht vielmehr eine angeborene Verbiegung der Gelenkenden (Fig. 35). An der Konvexität der Verbiegung ragt das Köpfchen der proximalen Phalanx abnorm stark

vor, und wie beim Genu valgum und varum, beim Cubitus valgus und varus verschwindet die Deformität bei Beugstellung des Gelenkes. In anderen Fällen ist die Mittelphalanx verkümmert und auf der Seite der Konvexität länger als auf der Seite der Konkavität.

Therapeutisch wird man aus kosmetischen Rücksichten bei sehr auffallender Verbiegung eingreifen, da, wie gesagt, Funktionsstörungen des betreffenden Gelenkes nicht bestehen. Entweder fixiert man das gewaltsam gerade gerichtete Gelenk in einem Schienen- oder Gipsverbande oder man macht eine lineare oder Keilosteotomie oberhalb der Basis der Nagelphalanx.



Fig. 35.

### 3. Die Kontrakturen und Ankylosen der Finger.

Die Kontrakturen der Finger teilt man in angeborene und erworbene ein. Die erworbenen Kontrakturen und Ankylosen unterscheidet man nach dem Vorgange von HOFFA und SCHULTHESS und LÜNING wieder in:

- 1) dermatogene,
- 2) desmogene (DUPUYTRENSche Kontraktur),
- 3) tendogene,
- 4) myogene,
- 5) arthrogene,
- 6) neurogene Kontrakturen und Ankylosen
  - a) bei Spasmus,
  - b) bei Paralyse.

#### A. Angeborene Kontrakturen der Finger.

Angeborene Kontrakturen der Finger geringeren Grades werden recht häufig beobachtet und kommen auch erblich vor. Sie betreffen mit Vorliebe den kleinen Finger, werden aber auch an allen anderen

Fingern gesehen. Ernstere Kontrakturen sieht man vor allem bei Bildungsfehlern, aber auch ohne diese. Die Kontrakturen gehen nicht vom Gelenke aus, sondern werden durch Anspannung der Haut an der Beugeseite des Fingers bewirkt. Namentlich bei Streckversuchen sieht man die Haut der Beugeseite sich faltenartig anspannen.

Leichtere Grade der Deformität erheischen keine Therapie. Bei schweren Kontrakturen leitet man die Behandlung mit redressierenden Verbänden ein, indem man durch elastischen Zug oder mit Heftpflasterstreifen die Finger gegen eine volare Holz- oder Metallschiene anzieht. Auch der schon oben erwähnte Apparat von MATHIEU ist verwendbar, ebenso der kleine Apparat von VOGT. Zwei durch Scharniere an der Beugeseite miteinander verbundene Metallringe werden an die Phalangen des kontrahierten Gelenkes angelegt. Auf der Streckseite ist über das Gelenk weg ein Gummistreifen gespannt, der die Beugstellung ausgleicht. Kommt man mit diesen Maßnahmen nicht zum Ziele, dann geht man zur operativen Behandlung über. Man macht eine Plastik in der Weise, daß man die Haut durch einen Längs- und einen Querschnitt einschneidet, die Finger streckt und die klaffende, sternförmige Wunde durch Transplantation deckt, oder man legt eine Reihe von queren Inzisionen an, die man in der Längsrichtung vernäht. Empfehlenswert ist auch die Bildung eines V-förmigen Lappens mit distaler Basis. Bei Streckung des Fingers zieht sich der Lappen zurück, die Wunde wird alsdann in Form eines Y vernäht.

## B. Erworbene Kontrakturen und Ankylosen der Finger.

### 1. Die dermatogene Kontraktur

#### (kutane Kontraktur, Narbenkontraktur).

Kutane Kontrakturen der Finger finden wir nach Verletzungen, nach geschwürigen Prozessen mit Hautdefekten und nach Verbrennungen. Diese Kontrakturen sind außerordentlich verschiedenen Grades von einer leichten Beeinträchtigung der Beugung und Streckung bis zur Feststellung des Fingers in maximaler Beugung, so daß der Fingernagel sich in die Hohlhand einbohrt, oder bis zu Ueberstreckung des Fingers mit Subluxation der Basis der Grundphalanx auf das Köpfchen des Metacarpus. Die höheren Grade der Narbenkontrakturen verziehen auch häufig den Finger seitlich nach der radialen oder ulnaren Seite. Die Kontraktur wird entweder nur durch eine strangförmige Narbe verursacht, oder die ganze dorsale oder volare Bedeckung des Fingers ist narbig verändert.

Die Therapie der Narbenkontrakturen der Finger ist verschieden, je nachdem es sich um eine Kontraktur jüngeren oder älteren Datums, geringeren oder stärkeren Grades handelt. Besteht die Kontraktur noch nicht lange und ist sie nicht hochgradig, dann gelingt die allmähliche Dehnung der Narbe. Man massiert die Finger regelmäßig, läßt protrahierte Handbäder nehmen, macht feuchtwarme Umschläge. Dazu kommen Uebungen an Pendelapparaten, wie denjenigen von NEBEL, KRUKENBERG, ZANDER, HERZ. Zweckmäßig ist auch die Verwendung des elastischen Zuges in Apparaten, wie denjenigen von HOFFA (Fig. 36), SCHÖNBORN (Fig. 37), DOLEGA. Beim SCHÖNBORNschen Apparat wird behufs Ausgleichung einer Beugekontraktur der in einer Hohlrinne lagernde Finger mittelst elastischer Züge gegen eine dorsale Stahlschiene angezogen. HOFFA zieht den in einem sog. Mädchenfänger



befestigten Finger durch elastischen Zug gegen einen Rahmen an, der selbst wieder gegen die Vorderarmhülse durch elastischen Zug angezogen werden kann. Bei Ausdauer und gutem Willen ist oft viel zu erreichen, und haben wir wiederholt mit Freude gesehen, was energische Patienten zu erreichen vermögen. Bei Unfallverletzten, die ein großes Kontingent zu diesen Deformitäten stellen, fehlt aber leider recht oft der gute Wille. Bei älteren und festeren Kontrakturen ist die operative Behandlung am Platze. Bei strangförmigen Narben bildet man einen V-förmigen Lappen und vernäht in Form eines Y. Handelt es sich um ausgedehntere Narbenbildung, dann exstirpiert man die Narbe und verschließt den Defekt durch Transplantation oder Lappenplastik. Greift man zur Lappenplastik, dann sind Lappen, aus der Umgebung gewonnen, weniger empfehlenswert; zweckmäßiger sind Lappen aus der Brusthaut. Bei Narbenkontraktur in Streckstellung bildet man aus der Brusthaut einen brückenförmigen Lappen, durch den man den Finger steckt, und trennt nach Aufheilung des Lappens die Ernährungsbrücken desselben. Veraltete Kontrakturen, bei denen infolge der langen Kontrakturstellung sich Verkürzung der Sehnen und Veränderungen der Gelenke entwickelt haben, behandelt man am besten durch Resektion eines Fingergelenkes.

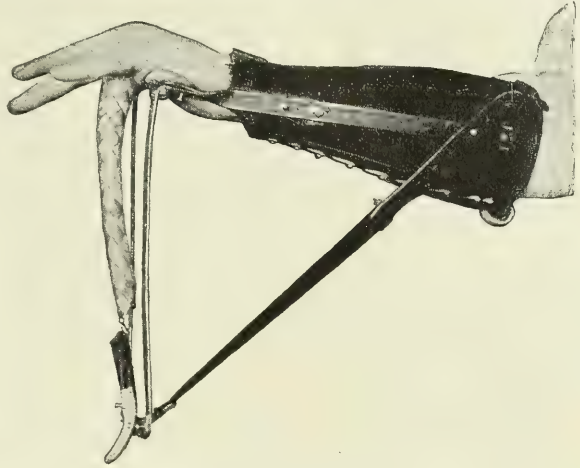


Fig. 36. Verwendung des sog. Mädchenfängers nach HOFFA.

Kontrakturstellung sich Verkürzung der Sehnen und Veränderungen der Gelenke entwickelt haben, behandelt man am besten durch Resektion eines Fingergelenkes.

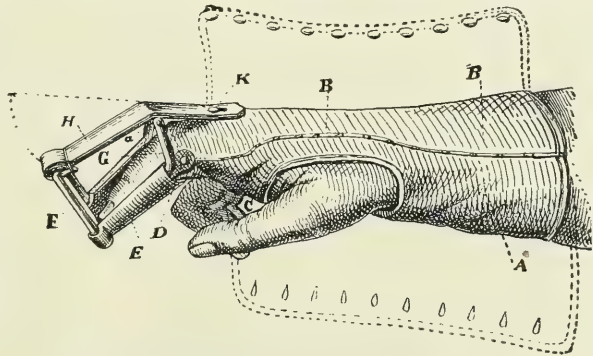


Fig. 37. Apparat von SCHÖNBORN.

## 2. Die desmogene Kontraktur, DUPUYTRENsche Kontraktur der Palmaraponeurose.

Die desmogene Kontraktur wird als DUPUYTRENsche Kontraktur bezeichnet, weil dieser Chirurg es war, der zuerst darauf hingewiesen hat, daß es sich bei dieser Kontraktur nicht um eine Sehnenkontraktur handelt, sondern um Schrumpfung der Palmaraponeurose. Die Aponeurosis palmaris ist eine Ausstrahlung des M. palmaris longus. Sie

teilt sich in 5 Zipfel, die an der Basis der Finger mit der Haut verwachsen sind. Zwischen den Zipfeln, die vom Zeigefinger bis zum kleinen Finger verlaufen, sind die Fasciculi transversi, quere Faserzüge, ausgespaunt. Die Aponeurose ist mit der Haut verwachsen, besonders fest mit den Hautfalten des Handtellers. Der Vorgang, der zu Kontraktur der Aponeurose führt, ist entzündlicher Natur, und scheint die Aetiologie des Leidens verschieden zu sein. Zweifellos handelt es sich häufig um ein Trauma, das die Aponeurose betrifft. Dafür spricht einmal der Umstand, daß es nicht selten eine einmalige Schädigung des Handtellers ist, die den Ausgangspunkt des Leidens bildet. So erwähnt VOGT die Entstehung der Kontraktur nach einem Fall auf die dorsal flektierte Hand bei ausgespreizten Fingern, VOGT und TILLMANNs im Anschlusse an die Führung des Alpenstockes bei einer anstrengenden Bergtour. Für den Ausgang von einem Trauma spricht ferner, was schon VOGT und neuerdings LEDDERHOSE hervorhebt, daß der Entwicklung von Strängen der Aponeurose Bildung von Knötchen vorangeht, die auf Einrisse der Fascie zurückzuführen sind. Diese kleinen Einrisse werden durch narbige Knötchen ausgefüllt.

Häufiger noch als nach einem einmaligen Trauma entwickelt sich die DUPUYTRENSCHE Kontraktur nach wiederholten Insulten der Hohlhand. Sie ist eine professionelle Erkrankung, die wir bei Leuten finden, die mit der Hand anstrengende Arbeiten verrichten, und zwar in der Weise, daß entweder die Hohlhand einem oft wiederkehrenden Druck, einer häufigen Dehnung und Spannung oder die Finger einer oft wiederholten, lang andauernden Flexionsstellung unterworfen werden, wie das z. B. bei Graveuren, Klavierspielern, Schreibern der Fall ist.

Weiter ist zu erwähnen, daß nicht selten erbliche Veranlagung und auch Disposition zu Gicht in der Aetiologie der Kontraktur eine Rolle spielt. In neuerer Zeit mehren sich ferner die Beobachtungen, nach denen Tabes bezw. Tabes mit multipler Sklerose die Veranlassung zur DUPUYTRENSCHEN Kontraktur bildet. In diesem Falle erklärt sich die Schrumpfung der Palmaraponeurose durch tropische Störungen. TESCHEMACHER hat Untersuchungen über das Vorkommen der DUPUYTRENSCHEN Fingerkontraktur bei Diabetes mellitus angestellt, er beobachtete die Kontraktur bei 213 Diabetikern 33mal und führt sie auf eine trophoneurotische Grundlage zurück. Aber auch ohne jede ersichtliche Veranlassung, bei Leuten, die weder ihre Hände anstrengen, noch gichtisch veranlagt sind, wird die Kontraktur der Palmaraponeurose beobachtet, und das vielleicht ebenso oft und noch häufiger, als bei Personen, die anstrengende Arbeit mit der Hand verrichten.

Nach allem hat die Erkrankung kaum eine einheitliche Aetiologie. Wir sind der Ansicht, daß es hauptsächlich einmalige oder wiederholte Traumen, Gicht und wohl auch Tabes sind, die zur DUPUYTRENSCHEN Kontraktur führen.

Die Kontraktur der Palmaraponeurose wird in den mittleren Jahren (zwischen 40 und 60 Jahren) und weit häufiger bei Männern als bei Frauen gesehen. Unter 81 Fällen von LANCEREAUX fanden sich nur 5 Frauen. Nicht selten ist das Leiden doppelseitig. Das klinische Bild ist charakteristisch. Ganz allmählich entsteht eine Beugekontraktur, zunächst den 4., seltener den kleinen Finger betreffend. Ist der 4. Finger der zuerst befallene, dann geht das Leiden auf den 5. und mit der Zeit auch auf den 3. Finger über, während der Zeige-

finger und der Daumen nur sehr selten erkranken. Die Beugstellung betrifft zuerst das Metakarpophalangealgelenk, später auch das Gelenk zwischen erster und zweiter Phalanx, während das Gelenk zwischen zweiter und Nagelphalanx gewöhnlich gestreckt bleibt.

Daß die Kontraktur mit großer Regelmäßigkeit zuerst am Ringfinger, nach diesem am 5. Finger sich zeigt, muß seinen besonderen Grund haben. Eine Erklärung dafür gibt VOGT. Nach ihm ist der 4. und 5. Finger beim Fassen, Umgreifen, Festhalten eines Stieles, Griffes, Stabes immer mit stärkerer oder energischerer aktiver Flexion beteiligt als die anderen Finger. Die Palmaraponeurose ist daher auch im Bereiche dieser beiden Finger leichter örtlichen Insulten ausgesetzt, als an anderen Stellen der Hohlhand.

In der Hohlhand fühlt man im Beginne des Leidens, wie schon erwähnt, zuerst Knötchenbildung. Auf diese Knötchenbildung ist besonders hinzuweisen, und wird man sie weit öfters nachweisen als bisher, wenn man bei beginnender Kontraktur sorgfältig nach ihr forscht. Bald aber entwickelt sich ein zu dem gebeugten Finger hinziehender Strang, der früher für die kontrahierte Beugesehne gehalten wurde. Dieser Strang tritt besonders stark in Erscheinung, wenn man den Versuch macht, den Finger zu strecken. Die Streckversuche verursachen übrigens Schmerzen. Die Haut über der strangförmigen Verdickung der Aponeurose ist quer gewulstet, verdickt und läßt sich nicht oder nur schwer verschieben. Die Beugung der erkrankten Finger leidet nicht. Ganz allmählich nimmt die Beugstellung zu, bis schließlich die erkrankten Finger vollkommen in die Hohlhand eingeschlagen sind und nicht die geringste Streckung mehr möglich ist. In diesen hochgradigen Fällen leiden auch die Gelenke, namentlich die Metakarpophalangealgelenke, die Synovialis schrumpft, und die Knochen werden deform.

Die Prognose des Leidens ist ungünstig, die Kontraktur schreitet so unaufhaltsam vorwärts, daß von einer orthopädischen Behandlung nicht viel zu erhoffen ist. Immerhin haben wir es in einzelnen, zum Teil sogar veralteten Fällen allerdings durch sehr lange Zeit und mit großer Ausdauer fortgeführte Behandlung zu einem leidlichen Resultat, wenn auch ohne Operation niemals zu einer vollkommenen Heilung gebracht. In erster Linie ist durch Massage etwas zu erreichen, die man durch Anwendung von Pendelapparaten und redressierenden Verbänden, am besten unter Benutzung des elastischen Zuges, unterstützen kann.

Empfehlenswert ist es aber, nicht mit rein orthopädischer Behandlung die Zeit zu verlieren, sondern operativ vorzugehen. Zu erwähnen ist zunächst die Operation nach BUSCH, der einen V-förmigen Lappen aus Haut und Unterhautbindegewebe bildet, dessen Basis am Finger und die Spitze am proximalen Ende des Stranges liegt. Dieser Lappen zieht sich stark zurück, so daß er sehr kurz wird. Jetzt läßt sich der Finger schon etwas besser strecken, und man durchschneidet nun alle sich spannenden Stränge. Der Schnitt wird in Form eines Y vernäht, wobei man gut tut, die Haut seitlich etwas zu mobilisieren, um sie ohne zu große Spannung vereinigen zu können.

ADAMS führt die Operation in der Weise aus, daß er subkutan die Stränge durchschneidet; er geht an verschiedenen Stellen mit einem schmalen, geraden Tenotom ein und führt die Discissionen so lange fort, bis der Finger vollkommen gestreckt werden kann.



Am rationellsten ist die Freilegung und sorgfältige Exstirpation aller erkrankten Stellen der Palmaraponeurose. Man macht einen Längsschnitt über den am meisten vorspringenden Strang bis an die Grundphalanx des betreffenden Fingers, präpariert die Haut zu beiden Seiten zurück und exstirpiert nun im Bereiche der Erkrankung die ganze Palmaraponeurose unter sorgfältiger Schonung der unter ihr liegenden Gefäße und Nerven. Bei ausgedehnter Erkrankung operiert man zweckmäßig in mehreren Sitzungen, um Hautangrän zu vermeiden, die eintreten kann, wenn mehrere, nahe beieinander liegende Incisionen auszuführen sind. Die Methode der Exstirpation ist namentlich durch KOCHER empfohlen worden.

Selbstverständlich ist mit der Operation die Behandlung nicht abgeschlossen. Es ist weiter eine sorgfältige Nachbehandlung erforderlich, wenn das erreichte Resultat auch festgehalten werden soll. Für die ersten Tage legt man eine dorsale Fingerschiene an, um den Finger gestreckt zu halten, dann wird mit Massage und mediko-mechanischer Behandlung begonnen und der Finger im übrigen in einem Apparate in Streckstellung fixiert. Wir empfehlen als solchen einen Metallfinger, der in eine bis zur Grenze des mittleren und unteren Drittels des Vorderarmes sich erstreckende dorsale Schiene übergeht. Die Schiene wird durch Bidentouren an Vorderarm und Hand befestigt.

Neuerdings wird durch LENZEMANN eine unblutige Behandlungsmethode der DUPUYTRENschen Kontraktur empfohlen, und zwar vermittelst Thiosinamin-Injektionen nach folgender Formel:

Rp.: Thiosinamin 2,0  
Glycerin 4,0  
Aq. dest. 14,0

M.D.S.: Täglich eine PRAVAZ-Spritze zu injizieren.

Auf diese Methode kam LENZEMANN durch die guten Erfolge, die Thiosinamin auf Narben ausübt. Unsere Versuche mit den übrigen ziemlich schmerzhaften Injektionen haben Besserung, aber keine Heilung ergeben. Weitere Erfahrungen bleiben abzuwarten.

### 3. Die tendogene Fingerkontraktur.

Wir können verschiedene Arten von tendogenen Fingerkontrakturen unterscheiden:

- a) die nach Entzündungen und Verletzungen zu stande kommenden Fingerkontrakturen;
- b) die Fingerkontraktur durch Sehnenluxation (KRUKENBERGsche Fingerkontraktur);
- c) der schnellende Finger.

Die Fingerkontrakturen nach Entzündungen und Verletzungen der Sehnen und ihrer Scheiden beruhen auf Verwachsungen der Sehnen mit ihrer Sehnenscheide oder sie sind die Folge von narbiger Verkürzung der Sehnen, von Nekrosen der Sehnen. Sie entwickeln sich nach Sehnenscheidenentzündungen, namentlich nach Sehnenscheiden-eiterungen, nach tiefen Fingerphlegmonen, nach nicht vereinigten Sehnedurchtrennungen, nach Quetschungen.

Die tendogene Beugekontraktur ist weit häufiger als die Kontraktur in Streckstellung. Günstig sind jene Fälle, in denen es sich um Verwachsungen der Sehne mit ihrer Scheide handelt. Man leitet hier die Behandlung mit der gewaltsamen Beugung oder Streckung

des Fingers ein, je nachdem es sich um eine Flexions- oder Extensionskontraktur handelt. Gelingt das Brisement forcé nicht, so muß man zur blutigen Lösung der Verwachsungen der Sehne mit ihrer Scheide übergehen. Nach erfolgter Sehnenlösung wird man durch Massage, mediko-mechanische Behandlung das Resultat festigen. Handelt es sich um narbige Verkürzung oder sind Stücke der Sehne nekrotisch zu Grunde gegangen, dann ist die Kontraktur nur auf operativem Wege zu beseitigen. Ist ein beträchtliches Stück einer Beugesehne verloren gegangen, dann ist allerdings auch operativ nicht viel zu erreichen, und man wird nur dann eingreifen, wenn die Flexionskontraktur so stark ist, daß der Finger stört. In diesem Falle ist der Finger zu entfernen. Wenn tunlich, exartikuliert man im Gelenke zwischen erster und zweiter Phalanx, um wenigstens noch einen brauchbaren Stumpf zu erhalten. Sonst führt man die Exartikulation im Mittelhandfingergelenke aus, eventuell mit Resektion des Köpfchens des Mittelhandknochens, letzteres um ein besseres kosmetisches Resultat zu erzielen. Ist nicht allzu viel von der Beugesehne verloren gegangen, dann legt man den distalen und proximalen Sehnenstumpf frei, frischt beide an und macht bei geringer Diastase eine Lappenplastik in der Weise, daß man aus beiden Sehnenstümpfen Lappen bildet. 2—3 mm oberhalb der angefrischten Schnittfläche sticht man genau in der Mitte der Sehne ein schmales, zweischneidiges Messer ein, halbiert die Sehne so weit, als die Hälfte des Defektes beträgt, und schneidet dann quer aus. Die so gebildeten Sehnenlappen werden umgeschlagen und miteinander vereinigt. Ist der Defekt zu groß, um durch Lappenplastik ausgeglichen zu werden, da vereinigt man die Sehnenenden durch Catgut- oder Seidenschlingen. Bei der Anwendung von Catgutschlingen werden die Sehnenstümpfe durch Narbengewebe miteinander in Verbindung gebracht, während Seidenschlingen bei aseptischem Verlaufe einheilen.

Handelt es sich um narbige Verkürzung der Sehnen, dann ist die Sehnenverlängerung am Platze. Die Operation wird in der Weise ausgeführt, daß man die Sehne in der erforderlichen Ausdehnung in der Längsrichtung durch Einstich und Längsspaltung mit einem geraden, schmalen, zweischneidigen Messer halbiert und nun am oberen und unteren Ende des Schnittes nach verschiedener Richtung hin, also einmal ulnarwärts, einmal radialwärts quer ausschneidet. Nach Ausgleich der Kontraktur, demnach nach Streckung bei Flexionskontraktur, nach Beugung bei Extensionskontraktur, werden die beiden Enden der durchschnittenen Sehne miteinander vernäht. Die Sehne wird also um die Ausdehnung der Längsspaltung verlängert. Um Verwachsungen mit der Nachbarschaft zu vermeiden, kann man die Tubulisation nach VANLAIR anwenden, d. h. man bringt eine Knochenröhre, einen Knochendrain über die Nahtstelle. Zum gleichen Zwecke empfiehlt PAYR Magnesiumröhren, LOTHEISEN Gelatineröhren. Diese Röhren, die alle resorbierbar sind, werden vor Anlegung der Naht über den einen Sehnenstumpf gezogen und nach Vollendung der Naht über die Nahtstelle geschoben. Einfacher noch ist die von BIER angegebene Methode, die darin besteht, daß man die zu verlängernde Sehne an zwei 2—3 cm voneinander entfernten Stellen, einmal an der ulnaren, das andere Mal an der radialen Seite einkerbt. Durch diese Einschnitte lockert sich das Gefüge der Sehne, so daß sie sich nun dehnen läßt. Dieses Vorgehen ist für Kontrakturen in Streck-

stellung empfehlenswerter als für Beugekontrakturen, genügt aber nicht bei erheblicherer narbiger Verkürzung, für die die Sehnenverlängerung durch Sehnenenspaltung das zweckmäßigste Verfahren ist. Bei Kontrakturen der Beugesehnen empfiehlt KAUSCH die Bildung einer Sehne aus der Sublimis- und Profundussehne. Die eine, die distale Sehne wird möglichst hoch, die andere, die proximale, möglichst tief durchtrennt.

Die Fingerkontraktur durch Sehnenluxation, die KRUKENBERG'sche Fingerkontraktur ist eine Beugekontraktur. Beobachtet wird das Leiden bei chronischem Gelenkrheumatismus. Die befallenen Finger zeigen Verdickung der Köpfchen der Mittelhandknochen und sind mehr oder weniger stark ulnarwärts gerichtet. Durch die veränderte Zugrichtung verschiebt sich in ähnlicher Weise, wie wir das an der Extensorsehne und der Patella bei Genu valgum sehen, die Sehne seitlich, und zwar ulnarwärts, und gleitet schließlich vom Metacarpusköpfchen in den Zwischenraum zwischen dem betreffenden Metacarpusköpfchen und dem benachbarten. Die Folge dieser Sehnenluxation besteht darin, daß bei Streckversuchen allerdings die Mittel- und Nagelphalanx sich streckt, die Grundphalanx dagegen in einem gewissen Grade von Beugung verharrt. Ist die Strecksehne vollkommen vom Metacarpusköpfchen heruntergeglitten, dann stellt sich bei Streckversuchen die Grundphalanx in extreme Flexion.

Bei oberflächlicher Untersuchung kann die Erkrankung mit einer DUPUYTREN'schen Kontraktur verwechselt werden, der Umstand jedoch, daß die erkrankten Finger passiv ohne jede Schwierigkeit gestreckt werden können, leitet auf die richtige Diagnose, da das bei einer Kontraktur des Palmaraponeurose niemals möglich ist.

Da die Funktion der Hand durch die Sehnenluxation nicht unbeträchtlich leidet, so ist Beseitigung des Leidens angezeigt. KRUKENBERG schlägt vor, in das Köpfchen des Metacarpus eine Rinne zu meißeln, in die die Sehne reponiert und fixiert wird.

#### Der schnellende Finger.

Der schnellende Finger, *doigt à ressort*, wie NÉLATON das Leiden bezeichnet hat, ist keine eigentliche Kontraktur, denn die Feststellung des Fingers in Beuge- und Streckstellung kann von dem Kranken, wenn auch mit Anstrengung und unter Schmerzen, überwunden werden. Es handelt sich demnach um eine intermittierende Kontraktur.

Ueber die anatomische Grundlage des Leidens ist erst Licht verbreitet worden, seitdem man angefangen hat operativ gegen die Erkrankung vorzugehen. Es hat sich nun ergeben, daß sehr verschiedene Ursachen vorliegen können, einmal solche, die eine Art von Kompressionsstenose der Sehnenscheide hervorrufen. So fand SCHÖNBORN einen die Beugesehnen überbrückenden, bindegewebigen Strang, KÖNIG eine Art von Exostose am Köpfchen des Metacarpus, STEINTHAL stellte einen abnormen Ansatz der Seitenbänder des Metakarpophalangealgelenkes fest, in der Weise, daß die Seitenbänder sich abnorm weit nach der volaren Seite der Phalanx hin ansetzten. In anderen Fällen liegt die Veranlassung an der Sehne oder der Sehnenscheide selbst; die Sehne zeigt umschriebene Verdickungen, die Sehnenscheide trägt Exkreszenzen, die ihre Lichtung verengen. POIRIER spricht den schnellenden Finger als eine artikuläre Affektion an, eine Ansicht, die wir infolge der erwähnten Befunde nicht teilen. PAYR fand als



Veranlassung eine Häkelnadelspitze. Beim Strecken verhakte sich die glatte Sehnenoberfläche an dem zentralwärts sehenden Hakenende, wurde so eine Zeitlang festgehalten und erst bei weiterer Anstrengung der Antagonisten freigegeben, wobei die Streckung plötzlich unter der Erscheinung des Schnellens erfolgte.

HAEGLER beobachtete schnellende Finger nach partieller Durchtrennung einer Beugesehne durch Stich oder Schnitt. Der umgeschlagene Sehnenzipfel bildet einen der Sehne seitlich aufsitzenden Tumor. Weiterhin fand er ein haselnußgroßes Fibrosarkom von der äußeren Seite der Sehnenscheide ausgehend über dem Grundgelenk des Zeigefingers mit Druckschwund der Sublissesehne. Das beweist, daß nicht Verdickung der Sehne in Verbindung mit einem physiologischen oder pathologischen Hindernis an der Sehnenscheide nötig ist, sondern jedes Mißverhältnis zwischen Sehne und Scheide kann das Phänomen hervorrufen. Als weitere Ursachen erwähnt HAEGLER Tuberkelknoten innerhalb der Sehne und übermäßig lang innegehaltene Flexion der Finger oder eines einzelnen Fingers. Ueber den Grundgelenken entwickelt sich in letzterem Falle durch Druck der Lig. capit. volaria, am Daumen durch den straffen Faserzug der Sesambeine, Stauung und eine entzündliche Reizung der Sehne und Sehnenscheide, die bei Rheumatikern besonders leicht zu Stande kommt.

Der schnellende Finger wird nicht an allen Fingern gleich häufig beobachtet, besonders bevorzugt sind der Mittelfinger, der Ringfinger und der Daumen, während der kleine Finger und der Zeigefinger nur selten ergriffen werden. Die Finger der rechten Hand erkranken häufiger als die der linken, was wohl darauf zurückzuführen ist, daß die rechte Hand einer Reihe der gleich zu erwähnenden veranlassenden Momente mehr ausgesetzt ist als die linke.

Aetiologisch sind in erster Linie zu erwähnen Schädigungen der Hand, teils durch Traumen, wie Kontusionen, Schnitt- und Stichverletzungen, teils durch den Beruf. Alle Arbeiten, die eine besondere Inanspruchnahme der Hand erfordern, wie das bei Tischlern, Graveuren, Schmieden, Schnittern, bei berufsmäßig ausgeübten weiblichen Handarbeiten, wie Plätten, Waschen, Sticken, Klöppeln, der Fall ist, werden nach dieser Richtung hin beschuldigt. Weiter ist die Anstrengung des Griffemachens beim Infanteristen zu erwähnen. Von alters her wird auch Gicht und Rheumatismus als Veranlassung zum schnellenden Finger genannt, was auch HAEGLERS Beobachtungen bestätigen.

Klinisch tritt das Leiden in der Weise in Erscheinung, daß beim Beugen oder Strecken des Fingers an einer bestimmten Stelle eine Hemmung eintritt, die entweder durch Kraftanstrengung überwunden wird, wobei der Finger mit einem Ruck in extreme Beugung oder Streckung schnappt, oder die nur durch Anwendung der gesunden Hand überwunden werden kann. Gewöhnlich verursacht das Ueberwinden des Hindernisses einen stechenden Schmerz und zuweilen ein knackendes Geräusch. Das Vorhandensein eines Hindernisses fühlt man besonders deutlich, wenn man die Beugung oder Streckung des Fingers selbst vornimmt. Im übrigen ist an dem befallenen Finger keine besondere Veränderung zu finden; nicht selten fühlt man jedoch an der Stelle der Hemmung eine knotenförmige Verdickung. Sitzt das Hindernis unter dem Lig. carpi transversum, dann entwickelt

sich die schnellende Hand. Die Beugung der Finger ist nur mit Anstrengung und unter einem schnappenden Geräusch ausführbar. Bei Streckversuchen besteht ein federnder Widerstand, und die Streckung der Finger erfolgt gleichfalls mit dem schnappenden Geräusch (Beobachtung von R. F. MÜLLER).

Die Behandlung des Leidens geschieht durch Massage, Widerstandsbewegungen und vorsichtige Uebungen am Pendelapparate; durch Einpinselungen mit Ichthyol, Jodoform- oder Jodolkollodium und feuchtwarme Umschläge kann man diese Behandlung unterstützen. Führt diese Therapie nicht zum Ziele, oder ist das Leiden zu schmerzhaft, um mit Erfolg auf diese Weise behandelt zu werden, dann ist die Operation zu wählen.

Man legt die erkrankte Stelle durch eine Längsinzision frei und wird nun je nach dem Befunde zu verfahren haben. Im oben erwähnten Falle von KÖNIG, bei dem die Ursache außerhalb der Sehnen Scheide lag, genügte es, den sich spannenden bindegewebigen Strang zu durchschneiden, um die normale Beweglichkeit zu erzielen. Ist eine Exostose die Ursache, dann ist sie mit dem Meißel zu entfernen. In anderen Fällen öffnet man die Sehnen Scheide, entfernt Neubildungen oder Fremdkörper der Sehnen Scheide, glättet die Sehne durch Abtragung knotenförmiger Verdickungen. Die Prognose des schnellenden Fingers ist übrigens nicht ungünstig; in vielen Fällen verschwindet das Leiden sogar ohne weitere Behandlung.

#### 4. Die myogene Fingerkontraktur.

Myogene Kontrakturen der Finger haben sehr verschiedene Ursachen. Nach blutigen und unblutigen Verletzungen der Muskeln, wie Muskeldurchschneidungen mit Retraktion der Muskeln, Muskeldehnungen und Muskelzerreißen, entstehen Kontrakturen der Finger. Knochenbrüche sind dann der Anlaß, wenn sie mit starker Verkürzung heilen, es kommt alsdann zu Muskelschrumpfung und Kontrakturen. Nach Muskelrheumatismus, Muskelentzündungen, Phlegmonen des Vorderarmes entwickeln sich Fingerkontrakturen. Besonders ernst ist die Kontraktur dann, wenn sie als ischämische Kontraktur im Gefolge einer ischämischen Muskelentartung entsteht; häufig handelt es sich dann um irreparable Zustände, falls sich nicht die ischämische Kontraktur nur auf einzelne Muskelgebiete beschränkt. Lange Immobilisation in Streck- oder Beugestellung bedingt weiterhin in recht vielen Fällen myogene Fingerkontrakturen.

Je nach dem Anlasse der myogenen Fingerkontraktur ist auch die Prognose recht verschieden. Am günstigsten ist sie bei Immobilisationskontrakturen, am ungünstigsten bei ischämischen Kontrakturen.

Die Behandlung der myogenen Fingerkontraktur wird zunächst versuchen, durch Massage, mediko-mechanische Behandlung, Elektrizität, Arm bäder, feuchtwarme Umschläge die Beweglichkeit wiederzugewinnen. Immer wird man sich, auch wenn die Behandlung erfolgreich ist, auf eine lange Heilungsdauer gefaßt machen müssen. Hat man jedoch auf diese Weise keinen Fortschritt zu verzeichnen, ergibt aber andererseits die elektrische Untersuchung, daß die Muskeln noch funktionstüchtig sind, dann wird man zur Sehnenplastik greifen, und zwar ist die Sehnenverlängerung die zu wählende Operation. Ueber

die Technik dieser Operation haben wir uns schon oben S. 47 ausgesprochen.

### 5. Die arthrogene Kontraktur und Ankylose der Finger.

Nach Verletzungen der Fingergelenke, nach entzündlichen Prozessen akuter und chronischer Art, bei Gelenkrheumatismus und Arthritis deformans entstehen arthrogene Kontrakturen und Ankylosen der Finger. Sehr häufig findet man Ankylosen und Kontrakturen ferner nach lange dauernder Immobilisation nach Verletzungen der Hand und der Finger, nach Phlegmonen der Hand. Alle entzündlichen Prozesse, die sich in den Muskeln, Sehnen und Sehnencheiden abspielen, pflegen auch mehr oder weniger auf die Fingergelenke überzugehen und Kontrakturen oder selbst Ankylosen zu hinterlassen.

Die Therapie der arthrogenen Fingerkontraktur unterscheidet sich nicht von der Behandlung der Kontrakturen aus anderen Ursachen. Handelt es sich um Ankylosen von Fingergelenken, dann ist festzustellen, ob die Ankylose in brauchbarer oder in ungünstiger Stellung des Fingers erfolgt ist. Ankylosen in halber Beugstellung stören die Funktion am wenigsten; steht der Finger dagegen in Streckstellung oder stark gebeugt, dann ist er unbrauchbar und stört die Funktion der übrigen Finger. In diesem Falle versucht man, besonders wenn es sich um eine Ankylose in Streckstellung handelt, das Brisement, das bei sorgsamer Nachbehandlung ein gutes Resultat liefern kann, und selbst wenn ein beweglicher Finger nach dem Brisement nicht erzielt wird, kann man doch Ankylose in günstiger Stellung des Fingers erreichen. Bedenklicher ist die Resektion, namentlich wenn es sich um Ankylosen mehrerer Finger handelt. Wir möchten die Resektion in der Hauptsache nur bei arthrogener Ankylose von Daumengelenken empfehlen, weil eine nur mäßige Beweglichkeit dieses Fingers schon recht gute Dienste leisten kann. Die Resektion von Fingergelenken ist aus dem Grunde nicht sehr empfehlenswert, weil es unendlicher Mühe und Ausdauer sowohl auf Seiten des Patienten als des Arztes bedarf, um ein bewegliches Gelenk zu erreichen.

Ist die Ankylose eines Fingers in extremer Beugung erfolgt, dann kommt die Entfernung des Fingers in Frage, da er nichts nützt und die Funktion der übrigen Finger nur stört. Bei Ankylose in Streckstellung kommt die Entfernung des Fingers dann in Betracht, wenn das Brisement eine günstige Stellung nicht zu erreichen vermochte. Ein in Streckstellung ankylotischer Finger stört aus dem Grunde, weil der Finger bei der Arbeit stets Insulten ausgesetzt ist. Wir pflegen in diesem Falle nicht den ganzen Finger zu entfernen, sondern ihn im Gelenke zwischen erstem und zweitem Gliede zu exartikulieren. Der Stumpf stört dann nicht mehr und kann doch noch von einigem Nutzen sein.

### 6. Die neurogene Fingerkontraktur.

Wir haben zwei Formen der neurogenen Fingerkontraktur zu unterscheiden, die spastische und die paralytische Fingerkontraktur.

#### a) Die spastische Fingerkontraktur.

Die spastische Fingerkontraktur ist eine durch den Beruf veranlaßte Motilitätsneurose und tritt bei Personen ein, die einen Beruf



ausüben, bei dem die Finger einer anhaltenden und anstrengenden Tätigkeit unterworfen sind. Die häufigste Form der spastischen Fingerkontraktur ist der Schreibkrampf, den wir vor allem bei Berufsschreibern, auch bei solchen, die eine Schreibmaschine benützen, aber auch bei Kaufleuten u. s. w. beobachten. An zweiter Stelle steht der Klavierspielerkrampf. Aber auch bei Violinspielern, Cellisten, Telegraphisten, sowohl am MORSE-Apparat als bei dem HUGHSSchen System, Fechtlehrern, bei Frauen, die weibliche Handarbeiten berufsmäßig verrichten, namentlich bei Näherinnen, Zigarrenarbeiterinnen, finden wir die spastische Fingerkontraktur. Es handelt sich bei dem Leiden jedoch nicht ausschließlich um eine periphere Neurose, sondern zuweilen auch um eine zentrale Störung. In diesem Falle finden sich dann auch noch andere Erscheinungen, wie Druckpunkte an der Halswirbelsäule, Tremor, Chorea.

Die Krämpfe treten in zwei Formen auf, als spastischer und als paralytischer Krampf. Bei der spastischen Form finden wir Ermüdung und Zittern der Hand und der Finger, so daß bald jede Tätigkeit der Hand unmöglich wird. In einer Reihe von Fällen bleibt es bei dieser tremorartigen Form, während es in anderen zu Krämpfen kommt. Die Krämpfe, die auch ohne vorhergehenden Tremor auftreten können, sind tonisch und klonisch, befallen hauptsächlich den Daumen, der flektiert und adduziert wird, und den Zeigefinger, erstrecken sich aber auch auf alle Finger, auf die Hand und können in hochgradigen Fällen den ganzen Arm einschließlich der Schulter ergreifen. Die paralytische Form charakterisiert sich als ein vollkommenes Unvermögen, die gewollte Beschäftigung auszuüben, die Hand ermüdet sofort; sie kann beim Schreiben z. B. nicht vorwärts geführt werden, die Feder entfällt der Hand. Bei Telegraphisten sind einfache Paresen, spastische Paresen, tonische und klonische Krampfstände in den Händen und Vorderarmen, sensorische Reiz- und Ausfallserscheinungen, vasomotorische und sekretorische (Schweißsekretion) Störungen beobachtet worden (CRONBACH).

Die Krankheit, bei der sich nicht selten eine nervöse Veranlagung nachweisen läßt, beginnt mit leichter Ermüdung und Uebermüdung bestimmter Muskelgruppen des Vorderarmes und der Hand. Bald lassen sich Schmerzpunkte in den Muskeln nachweisen, und es besteht ein Gefühl von schmerzhafter Spannung und Ziehen im ganzen Arme. Die auffallendste Erscheinung dieser Fingerkontrakturen aber besteht darin, daß der Kranke nur seine bestimmte Beschäftigung, wie Schreiben, Klavierspielen, nicht auszuführen vermag, während andere oft komplizierte Leistungen der Hand und der Finger ohne Störung vor sich gehen. Zuweilen genügt sogar schon die Vorstellung des Schreibens u. s. w., um die Krämpfe auszulösen.

Das Leiden erfordert eine sorgsame Behandlung; denn nicht selten sieht man sogar selbst nach langem Aussetzen der die Krämpfe veranlassenden Tätigkeit doch in kurzer Zeit die Krämpfe zurückkehren. Handelt es sich um eine nervöse Disposition, dann ist zunächst eine roborierende Allgemeinbehandlung am Platze. Die lokale Behandlung geschieht mit Massage, Bädern, Duschen, Widerstandsbewegungen und Elektrizität. HOFFA empfiehlt bei Schreibkrampf, die Muskeln der ganzen oberen Extremität unter besonderer Berücksichtigung der Schmerzpunkte zu massieren. Nach den Muskeln kommen die Nerven an die Reihe, die er wegen der Herabsetzung ihrer Erregbarkeit nach

mechanischen Reizen, gleichfalls aber nur mit Effleurage massiert, ausgehend von der Austrittsstelle des Plexus brachialis an der Halswirbelsäule, längs der Achselhöhle sich erstreckend und dem Verlaufe des Radialis, Ulnaris und Medianus folgend. Die Massage schließt HOFFA mit einer leichten Vibration des Plexus brachialis über dem Schlüsselbeine ab. Weiterhin läßt HOFFA Widerstandsbewegungen

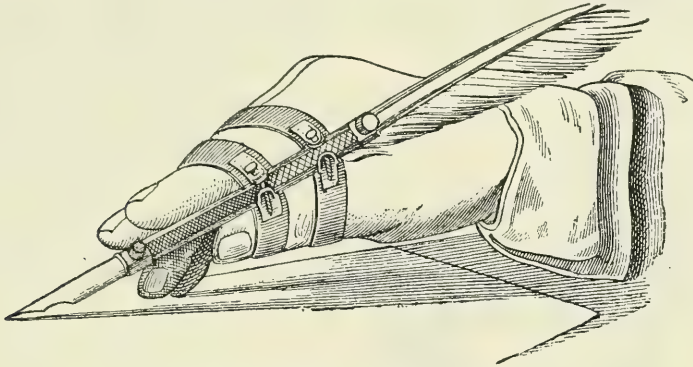


Fig. 38. Apparat nach CAZENAVE.

ausführen, entweder in einer zweiten Sitzung am gleichen Tage, oder er wechselt mit Massage und Widerstandsbewegungen ab. HOFFA verwendet ferner den galvanischen Strom, der positive Pol ruht auf dem Nacken, der negative kommt teils in die Fossa supraclavicularis, teils wird er von den Fingern nach der Schulter hin vermittelt einer elektrischen Massierrolle geführt. Die Dauer dieser Sitzungen soll 3 Minuten betragen. Unterstützt wird die Behandlung durch Duschen des Armes und des Nackens. HOFFA läßt nach jeder Sitzung und zwar von Anfang an Schreibübungen vornehmen. Während der Behandlung, die 2—3 Monate andauert, darf der Kranke seinen Beruf nicht ausüben. Wir halten diese Behandlung des Schreibkrampfes nach HOFFA für sehr zweckmäßig und haben daher genau seine Vorschriften wiederholt.

Empfehlenswert ist, wenn bei Schreibkrampf die Patienten sich eine andere Haltung des Federhalters angewöhnen, indem sie ihn mit Zeige- und Mittelfinger fassen. Das Schreiben erfolgt dann mehr aus dem Handgelenk, so daß die Finger entlastet werden. Ähnlich wirkt auch das Erlernen der Rundschrift, das die Muskulatur und die Finger weniger anstrengt. Bei Berufsschreibern kann ferner versuchsweise die Schreibmaschine an Stelle des Schreibens mit der Feder treten. Der Versuch, die linke Hand zum Schreiben zu verwenden, führt nicht selten zu linksseitigem Schreibkrampf. Für schwere Fälle sind weiter Stützvorrichtungen nicht zu entbehren. Die einfachste ist die nach GUTH, bei der Daumen und Federhalter in einem Korkstück stecken. Ähnlich wirkt der Stützapparat von CAZENAVE (Fig. 38). Zu erwähnen

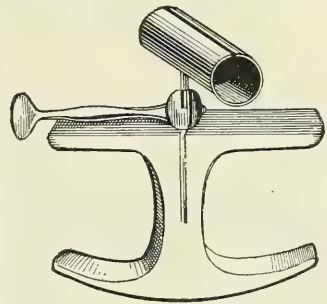


Fig. 39. Apparat nach ZABLUDOWSKI.

ist ferner das Bracelet von NUSSEBAUM, das erst durch Spreizen der Finger fixiert wird, so daß andere als die üblichen Muskeln zum Schreiben verwendet werden, die Streckmuskeln treten an die Stelle der Beugemuskeln. Weitere Vorrichtungen haben ZABLUDOWSKI (Fig. 39) und BUCHHEIM (Fig. 40) angegeben.

In ähnlicher Weise wie der Schreibkrampf sind die spastischen Fingerkontrakturen bei Klavierspielern, Violinspielern, Cellisten, Telegraphisten, Näherinnen zu behandeln. Als Stützvorrichtung ist hier oft eine einfache Bindeneinwicklung des Vorderarmes empfehlenswert.

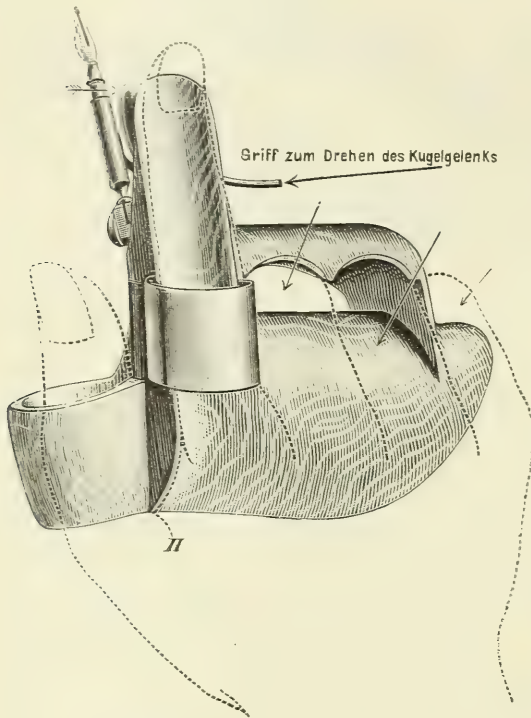


Fig. 40. Apparat nach BUCHHEIM.

#### b) Die paralytische Fingerkontraktur.

Paralytische Fingerkontrakturen können zentralen und peripheren Ursprunges sein. Von Fingerkontrakturen bei zentralen Lähmungen sehen wir am häufigsten die nach Hemiplegien und nach Kinderlähmung. Zu erwähnen sind ferner die Lähmungen bei progressiver Muskelatrophie und bei Pachymeningitis cervicalis hypertrophica (CHARCOT und JOFFROY), die alle der Gegenstand orthopädischer Behandlung sein können.

Wichtiger sind die Fingerkontrakturen bei peripherer Paralyse der drei großen Nerven des Armes, des Ulnaris, Medianus und Radialis. Periphere Paralysen dieser Nerven werden in erster Linie durch Verletzungen und Kompressionen der Nerven hervorgerufen. Nicht nur Kontinuitätstrennungen, sondern auch Quetschungen der Nerven rufen Lähmungen hervor. Kompressionsparalysen sehen wir durch Kalluswucherungen, Exostosen und Narben bedingt, ferner durch den Druck von Tumoren oder entzündlichen Neubildungen, wie Gummata, Periostosen, Drüsentumoren. Neuritiden bilden weiterhin recht oft den Anlaß zu peripheren Lähmungen, dahin gehören die Lähmungen nach Infektionskrankheiten, nach Intoxikationen, wie die Bleilähmung, die Reflexlähmungen bei Neuritis ascendens.

Charakteristische klinische Bilder entstehen bei Fingerkontrakturen infolge von totaler Lähmung der drei großen Armnerven.



**Ulnarislähmung.**

Die Ulnarislähmung liefert die Krallenstellung der Finger, die Greifenklaue, Ueberstreckung der Grundphalangen bei Beugung der zweiten und der Nagelphalanx. Die Stellung ist am 4. und 5. Finger besonders ausgeprägt, weniger an den übrigen, deren Lumbrikalmuskeln vom Medianus versorgt werden. Ulnarflexion und Abduktion der Hand ist eingeschränkt, die Flexion der 3 letzten Finger unmöglich, ebenso das Spreizen der Finger, das Beugen der Grundphalanx und Strecken der zweiten und dritten Phalanx.

**Radialislähmung.**

Bei der Radialislähmung hängt die Hand schlaff herab und ist so gut wie unbrauchbar. Das Handgelenk kann nicht gestreckt werden, die Grundphalangen gleichfalls nicht, dagegen durch Wirkung der *Mm. interossei* und *lumbricales* die zweite und dritte Phalanx. Die Abduktion des Daumens ist unmöglich, die Hand kann nicht supiniert werden, bei gleichzeitiger Lähmung des *Triceps* kann der Vorderarm nicht gestreckt werden.

**Medianuslähmung.**

Bei der Medianuslähmung kann die zweite und dritte Phalanx des Zeige- und Mittelfingers nicht gebeugt werden, der Daumen läßt

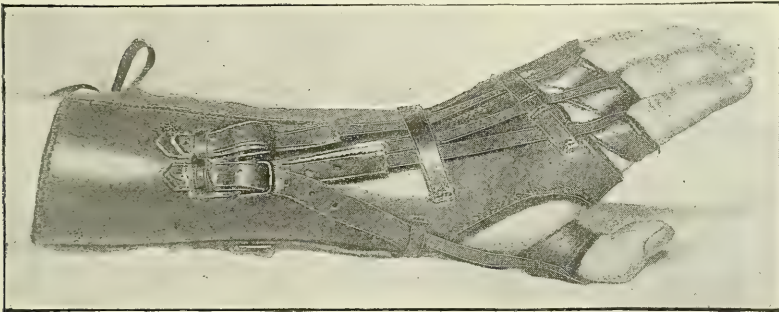


Fig. 41. Apparat nach HEUSNER.

sich weder beugen, noch opponieren. Die Flexion der Grundphalangen ist durch Vermittelung der *Interossei* ausführbar.

Die Behandlung der paralytischen Fingerkontraktur wird in erster Linie gegen das Grundleiden vorgehen. Handelt es sich um Lähmungen nach Nervendurchschneidungen, dann ist die sekundäre Nervennaht auszuführen. Die Kompressionsparalyse erfordert die Entlastung des Nerven von dem ihn schädigenden Druck, Entfernung einer Neubildung, Auslösung des Nerven aus Narbengewebe, Resektion von Kalluswucherungen, Exostosen u. s. w. Bei Lähmungen durch Bleiintoxikation, bei Neuritis ascendens ist selbstverständlich die Behandlung der verursachenden Erkrankung die Hauptsache. Im übrigen entspricht die Behandlung der paralytischen Fingerkontrakturen der Kontrakturen aus anderen Ursachen, Massage, Elektrizität sind

zu verwenden und von mediko-mechanischen Apparaten vor allem die Pendelapparate. Diese Apparate haben den Vorzug, daß sie den Antagonisten der gelähmten Muskeln entgegenwirken, indem der Pendel die Kontrakturen der gelähmten Muskeln ersetzt. Von den für Lähmungen empfohlenen Bandagen ziehen wir mit HOFFA anderen Apparaten die von HEUSNER vor (Fig. 41).

Neuerdings ist durch Ausbildung der Sehnenplastik ein wichtiger Fortschritt in der Behandlung der paralytischen Kontrakturen geschehen, und sind namentlich die Erfolge bei der Radialislähmung sehr bemerkenswert. Bezüglich der Einzelheiten der Operation, die in Funktionsübertragung besteht, indem gesunde Sehnen mit den Sehnen der gelähmten Muskeln durch die Naht vereinigt werden, verweisen wir auf das betreffende Kapitel dieses Buches.

---

## Literatur.

## Deformitäten der Schulter.

## Hochstand des Schulterblattes, SPRENGELSCHE Deformität.

- Bender**, Zur Kenntnis des erworbenen Hochstandes der Scapula. *Münch. med. Wochenschr.*, 1902, No. 9.
- Bolten, J.**, Ueber den angeborenen Hochstand des einen Schulterblattes. *Münch. med. Wochenschr.*, 1892, S. 671.
- Bülow-Hansen**, Ein geheilter Fall von angeborenem Hochstand der Scapula. *Nord. med. Arkiv, Kirurg.*, 1901, Bd. 34.
- Burney, Mac.**, Congenital deformity due to malposition of the scapula. *New York med. Journ.*, 1888, p. 582. In der *Diskussion Fall Sands*, 1886.
- Damsch**, Ueber anatomische Befunde bei sogenannten kongenitalen Muskeldefekten. *Verhandl. d. 10. Kongr. f. inn. Med.*
- Dollinger**, Angeborener Hochstand des linken Schulterblattes. *Kgl. Gesellsch. d. Aerzte in Budapest*, 30. Nov. 1895.
- Ehrhardt**, Ueber angeborenen Schulterblatthochstand. *Beitr. z. klin. Chir.*, Bd. 44, Heft 2.
- Erb**, Ein Fall von doppelseitigem, fast vollständigem Fehlen des *M. cucullaris*. *Neurol. Centralbl.*, 1889, S. 1.
- Eulenburg**, Beitrag zur Dislokation der Scapula. 37. *Versamml. Deutscher Naturf. u. Aerzte Karlsbad*, 1862, S. 291.
- Derselbe*, Hochgradige Dislokation der Scapula u. s. w. *Arch. f. klin. Chir.*, Bd. 4, S. 304.
- Derselbe*, Part. Defekt des rechten *M. cucullaris*. *Neurol. Centralbl.*, 1889, S. 342.
- Freiberg**, Congenital deformity due to malposition of the scapula. *Annals of Surgery*, 1899, May p. 583.
- Froehlich**, Ueber kongenitalen Hochstand der Scapula. *Zeitschr. f. orthop. Chir.*, Bd. 11, Heft 1.
- Gibney**, Congenital elevation of the shoulder: a report of two cases, treated by operation, illustrating the two types of the deformity. *Transact. of the American Orthopedic Association*, Vol. 14, p. 302.
- Gourdon**, Quatre cas de surélévation congénitale de l'omoplate. *Ann. de Chir. et d'Orthop.*, 1901, No. 2.
- Gross**, Erworbener Hochstand der Scapula. *Beitr. z. klin. Chir.*, 1899, Bd. 24, S. 810.
- Haroubioun, Thomasian**, De la luxation congénitale de l'omoplate ou maladie de Sprengel. *Thèse de Nancy*, 1904.
- Hibbs, R. A.**, und **Correll-Loewenstein, H.**, Ein Fall von angeborenem Hochstand des Schulterblattes und eine Zusammenstellung und Klassifikation der bisher veröffentlichten Fälle. *Arch. f. Orthopädie, Mechanothérapie u. Unfallchirurgie*, Bd. 2, Heft 1.
- Hirsch**, Ueber einen Fall von doppelseitigem angeborenem Hochstand der Schulterblätter. *Zeitschr. f. orthop. Chir.*, Bd. 12, Heft 1 u. 2.
- Hoffa**, *Lehrbuch der orthop. Chirurgie*, 4. Aufl., 1902.
- Holz**, Angeborene Verschiebung des Schulterblattes nach oben. *Med. Korr.-Bl. d. Würtemb. ärztl. Landesvereins*, 1896, S. 257.
- Honsell**, Doppelseitiger Hochstand der Schulterblätter. *Beitr. z. klin. Chir.*, Bd. 24, S. 815.
- Joachimsthal**, Die angeborenen Verbildungen der oberen Extremitäten. *Fortschr. auf d. Gebiete der Röntgenstrahlen*, Erg.-Heft 2, Hamburg 1900.
- Jonon et Kirmisson**, Nouvel exemple de refoulement congénital de l'omoplate par en haut. *Rev. d'Orthopéd.*, 1899, No. 3.
- Kalischer**, Ueber angeborene Muskeldefekte. *Neurol. Centralbl.*, 1896, S. 685.
- Kausch**, Cucullarisdefekt als Ursache des kongenitalen Hochstandes der Scapula. *Centralbl. f. Chir.*, 1901, No. 22, und *Mitteil. a. d. Grenzgeb.*, Bd. 9, Heft 3, S. 415—444.
- Kirmisson**, De quelques malformations cong. de l'omoplate. *Rev. d'Orthopéd.*, 1893, T. 4, p. 360.
- Derselbe*, *Traité des maladies chir. d'origine cong.*, Paris 1898, p. 486.
- Derselbe*, La surélévation congénitale de l'omoplate. *Revue d'Orthopéd.*, 1904, No. 1.



- Kölliker, Th.**, Bemerkungen zum Aufsätze von Dr. Sprengel. *Arch. f. klin. Chir.*, 1891, Bd. 42, S. 925.
- Derselbe**, Zur Frage des angeborenen Hochstandes des Schulterblattes. *Centralbl. f. Chir.*, 1895, No. 27, S. 643.
- Derselbe**, Der erworbene Hochstand der Scapula. *Arch. f. klin. Chir.*, Bd. 27, Heft 4.
- Kredel**, Ueber angeborene Halsmuskeldefekte. *Deutsche Zeitschr. f. Chir.*, Bd. 56, Heft 3 u. 4.
- Krecke**, Chirurgische Demonstration im ärztlichen Verein München. *Münch. med. Wochenschrift*, 1896, S. 509.
- Laméris, H. F.**, Ein Fall von Sprengels Difformität. *Weekbl. van het Nederl. Tijdschr. voor Geneeskunde*, 1904, No. 10, und *Langenbecks Archiv*, Bd. 73, Heft 2.
- Manasse**, Myogener Hochstand des rechten Schulterblattes. *Verhandl. d. Deutsch. Ges. f. Chir.*, 1903, und *Berl. med. Gesellsch., Sitzung vom 28. Okt. 1903. Münch. med. Wochenschr.*, 1903, No. 44.
- Maydl, K.**, Ueber den angeborenen Schulterblatthochstand. *Sborník Kliniký*, 1904, S. 73.
- Mito**, Ein Fall doppelseitiger Sprengelscher Difformität. *Zeitschr. f. orthop. Chir.*, Bd. 6, S. 242.
- Mohr**, Zur Kasuistik des beiderseitigen angeborenen Schulterblatthochstandes. *Zeitschr. f. orthop. Chir.*, Bd. 11, Heft 2.
- Mollier**, Ueber die Statik und Mechanik des menschlichen Schultergürtels unter normalen und pathologischen Verhältnissen. *Festschr. f. Kupffer*, Jena 1899.
- Monnier**, Sur un nouveau cas de déplacement cong. de l'omoplate. *Rev. d'Orthopéd.*, 1899, T. 10, p. 104.
- Nové-Josserand**, Position élevée de l'omoplate. *Lyon médical*, 1899, T. 90, p. 170.
- Pankow**, Ueber den angeborenen, insbesondere beiderseitigen Hochstand der Scapula. *Inaug.-Diss. Leipzig*, 1900.
- Permann**, Ty ünne fall af medfödd förskjutning uppåt af skulder. *Nord. med. Arkiv*, Bd. 24, N. F. Bd. 2, S. 12.
- Pischinger**, Drei Fälle von angeborenem Hochstand der Scapula (Sprengelsche Difformität). *Münch. med. Wochenschr.*, 1897, S. 1471.
- Pitsch**, Ein Fall von angeborenem Hochstand der Scapula (Sprengelsche Difformität). *Zeitschr. f. orthop. Chir.*, Bd. 6, S. 52.
- Sainton**, Sur un nouveau cas de déplacement cong. de l'omoplate. *Rev. d'Orthopéd.*, 1898, T. 9, p. 467.
- Derselbe**, Note sur un cas de surélévation cong. de l'omoplate. *Rev. d'Orthopéd.*, 1899, T. 10, p. 36.
- Sands**, *New York med. Journ.*, 1888, p. 533.
- Schlunge**, Demonstration von abnormem Hochstand der einen Hälfte des Schultergürtels, speziell der Scapula. *Berl. klin. Wochenschr.*, 1892, Jahrg. 29, S. 57.
- Derselbe**, Ueber Hochstand der Scapula. *Verhandl. d. Deutschen Gesellsch. f. Chir.* 22. Kongreß Berlin, 1893, Bd. 2, S. 212.
- Schlesinger**, Zur Frage von angeborenem Pectoralis-Rippendefekt und dem Hochstand der Scapula. *Wien. med. Wochenschr.*, 1900, Bd. 13, S. 25.
- Schulz**, Zur Frage der Innervation des *M. cucullaris*. *Deutsche Zeitschr. f. Nervenheilk.*, 1902, Bd. 23, S. 125.
- Sick**, Ueber angeborenen Schulterblatthochstand. *Deutsche Zeitschr. f. Chir.*, Bd. 67, S. 566.
- Sprengel**, Die angeborene Verschiebung des Schulterblattes nach oben. *Arch. f. klin. Chir.*, Bd. 42, S. 545.
- Stange**, Ueber einen Fall von fast vollständigem Defekt des rechten *M. cucullaris* und des rechten *M. sternocleidomastoideus*. *Deutsche med. Wochenschr.*, 1896, S. 412.
- Tilanus**, Over Sprengel's difformiteit. *Weekblad voor Geneesk.*, 1897, S. 190.
- Wiesinger**, Demonstration im ärztlichen Verein Hamburg. *Münch. med. Wochenschr.*, 1896, S. 664.
- Wolffheim**, Ueber den angeborenen Hochstand des Schulterblattes. *Zeitschr. f. orthop. Chir.*, Bd. 4, Heft 2 u. 3, S. 196.

### Angeborene Verrenkung des Schultergelenkes.

- Ammon**, Angeborene chirurgische Krankheiten, 1842.
- Cumster**, Congenital dislocation of the shoulder. *Amer. Journ. of the med. Sc.*, 1903, Juni.
- Mayer**, Das neue Heilverfahren der Fötalluxation durch Osteotomie, Würzburg 1855.
- Melicher**, Die angeborenen Verrenkungen, Wien 1845.
- d'Outrepoint**, Abhandlungen, 1822, S. 238.
- Ranzi, E.**, Ein Fall von doppelseitiger (kongenitaler) Schulterluxation nach rückwärts. *Fortschr. auf d. Gebiete der Röntgenstrahlen*, Bd. 7, Heft 4.
- Sudder**, Congenital dislocation of shoulder-joint. *Arch. of Ped.*, 1890.

- Smith**, Zur Erläuterung angeborener Luxationen am Schultergelenk. *Dublin Journ. of med. Science*, May 1839.
- Uffelmann**, Studien oder Beiträge zur Lehre von den Knochen jugendlicher Individuen, *Hameln* 1876, S. 34.

### Paralytisches Schlottergelenk der Schulter.

- Bothegat**, *L'arthrodèse scapulo-humérale dans le traitement de la luxation paralytique de l'épaule*. *Rev. de Chir.*, 1901, No. 5.
- Friedberg**, Pathologie und Therapie der Muskellähmungen. *Weimar* 1858.
- Heiking, E. A.**, Zur Behandlung des paralytischen Schlottergelenkes an der Schulter mit Arthrodese. *Russki Wratsch*, 1903, No. 45.
- Heim**, Spinale Kinderlähmung, *Stuttgart* 1860.
- Küstner**, Die typischen Verletzungen der Extremitätenknochen des Kindes durch den Geburtshelfer, *Halle* 1877.
- v. Ley**, Ein Stützapparat bei paralytischem Schlottergelenk des Schultergelenkes. *Zeitschr. f. Orthop.*, Bd. 4, Heft 4.
- Schüssler**, Zur Behandlung des paralytischen Schlottergelenkes der Schulter. *Berl. klin. Wochenschr.*, 1886.
- Derselbe**, Zur Arthrodese des Schultergelenkes. *Ebenda*, 1890, No. 18.
- Vogt**, Die traumatische Epiphysentrennung und deren Einfluß auf das Längenwachstum der Knochen. *Langenbecks Arch.*, Bd. 22, S. 343.
- Vulpinus**, Ueber die Arthrodese des paralytischen Schlottergelenkes der Schulter. *Arch. f. klin. Chir.*, Bd. 69, Heft 1 u. 2.

### Kontrakturen und Ankylosen des Schultergelenkes.

- Albanese**, *Anchilosi scapulo-omerales destra in posizione difettosa etc.* *Arch. di ortop.*, 1884, p. 125.
- Kann**, Beitrag zur Behandlung der Schultergelenkskontrakturen. *Zeitschr. f. orthop. Chir.*, 1896, Bd. 4, Heft 2 u. 3.
- Ritschl**, Zur Behandlung der Schultergelenkskontrakturen. *Zeitschr. f. orthop. Chir.*, Bd. 4, Heft 4.
- Derselbe**, Zur Mobilisierung der Schultergelenkskontrakturen. *Arch. f. Orthop., Mechanotherapie u. Unfallchir.*, Bd. 1, Heft 2.
- Schanz**, Zur Behandlung von Schultergelenkversteifungen. *Arch. f. Orthop., Mechanotherapie u. Unfallchir.*, Bd. 2, Heft 1.
- Souchon**, Operative treatment of ankylosis of the shoulder-joint. *Annals of Surgery*, 1896, Oktober.
- Velut**, *La périarthrite scapulo-humérale traumatique et les fractures des tubérosités humérales*. *Thèse de Paris*, 1904.

### Deformitäten des Oberarmes.

- Adrian**, Ueber kongenitale Humerus- und Femurdefekte. *Beiträge zur klin. Chir.*, Bd. 30, Heft 2.
- Jordan, P.**, Die Entwicklung der vorderen Extremitäten der Anuren-Batrachier. *Inaug.-Diss. Leipzig*, 1888.
- Kiwall**, Kongenitale Difformität an der oberen Extremität. *Fortschr. auf d. Gebiet der Röntgenstrahlen*, Bd. 6, Heft 4.
- Morgan**, Arrested development of the right upper extremity *Lancet*, 1888, p. 1237.
- Redard, P.**, Du traitement chirurgical de la main bote congénitale. *Revue d'Orthopédie*, 1903, No. 3.
- Riese**, Bemerkungen über Extremitätenmißbildung. *Sitzungsber. d. Physik.-med. Gesellschaft Würzburg*, 1933, No. 5.
- Strasser, H.**, Zur Entwicklung der Extremitätenknorpel bei Salamandern und Tritonen. *Habilitationsschrift, Leipzig* 1879.
- Wiedersheim**, Das Gliedmaßenskelett der Wirbeltiere, *Jena* 1892.

### Deformitäten des Ellbogengelenkes.

#### Angeborene Luxationen am Ellbogengelenke.

- Abbott, F. C.**, Verhandlungen der Patholog. Society of London, 5. April 1902.
- Adams**, in *Todds Cyclopaedia of anatom. and physiolog.*, Part IX, Art. Elbow-joint, p. 75.

- Amburd**, Double luxation congénitale du radius en haut et en arrière. *Revue d'Orthopédie*, 1901, No. 3.
- Blumenthal**, Ueber hereditäre angeborene doppelseitige Supinationsstörung des Ellbogengelenkes. *Zeitschr. f. orthop. Chir.*, Bd. 12, Heft 1/2.
- Bonnenberg**, Die Luxatio capituli radii congenita. *Zeitschr. f. orthop. Chir.*, Bd. 2, S. 376.
- Chaussier**, zit. bei **Bardleben**, *Lehrbuch der Chirurgie*, Bd. 4, S. 681.
- Gurlt**, Beiträge zur vergleichenden pathologischen Anatomie der Gelenkkrankheiten, Berlin 1853.
- Heelis**, Cong. bil. disloc. of the head of the radius *Lancet*, 1886, Aug. 7.
- Herkowiks**, Ein Fall von angeborener beiderseitiger Luxation des Radius. *Wien. med. Presse*, 1888.
- Humphry, George Murray**, *Med.-chir. Transactions*, Vol. 45, London 1862.
- Mitscherlich**, Ein Fall von angeborener Verbildung beider Ellbogengelenke. *Langenbecks Archiv*, Bd. 6, S. 218.
- Munter**, Kongenitale Luxation des Radiusköpfchens. *Inaug.-Diss. Erlangen*, 1899.
- Roberts**, Thèse de concours, 1851.
- Voigt**, Beitrag zur Kasuistik des kongenitalen Radiusdefektes. *Wagners Archiv f. Heilkunde*, 1863, Bd. 4, S. 26.
- Weszkalnys Sydney**, Cong. disloc. of radii. *Brit. med. Journ.*, 1883, Vol. 4.

### Cubitus valgus und varus.

- Hübscher**, Ueber den Cubitus valgus femininus. *Deutsche Zeitschr. f. Chir.*, Bd. 53, Heft 5/6.
- Lorenz, H.**, Zur Kasuistik der erworbenen Ellbogengelenksdeformitäten (Fall von Cubitus valgus). *Wiener klin. Wochenschr.*, 1903, No. 18.
- Mirallié**, Un cas de cubitus valgus double. *Revue d'Orthopédie*, 1896, No. 2.
- Nicoladoni**, Ueber den Cubitus varus traumaticus. *Prager Zeitschr. für Heilkunde*, 1884, S. 38.
- Rieffel**, Étude sur le cubitus valgus et le cubitus varus. *Revue d'Orthopédie*, 1897, No. 4.
- Tilanus**, Ueber einen Fall von Cubitus valgus. *Zeitschr. f. orthop. Chir.*, 1891, Bd. 1, Heft 2 u. 3.

### Kontrakturen und Ankylosen des Ellbogengelenkes.

- Böters**, Zur Behandlung von Narbenkontrakturen der oberen Extremität. *Centralbl. f. Chir.*, 1878, No. 8.
- Busse**, Ueber syphilitische Entzündung der quergestreiften Muskeln. *Langenbecks Arch.*, Bd. 69, Heft 2.
- Czerny**, Ueber eine Kontraktur durch Verbrennungsnarben. *Wien. med. Wochenschr.*, 1873, No. 23.
- Dartignes**, Un cas d'ankylose osseuse du coude gauche traité par ostéotomie trochléiforme. *Rev. d'Orthop.*, 1900, No. 4.
- Defontaine**, Ostéotomie trochléiforme pour ankylose du coude. *Rev. de Chir.*, 1887, und *Congr. franç. de Chir.*, 1889.
- Jouliard**, Traité de l'ankylose complète du coude chez les enfants. *Rev. mens. des Mal. de l'enfance*, 1887.
- Kölliker**, Beitrag zur Resektion und Osteotomie ankylosierter Gelenke. *Deutsche Zeitschr. f. Chir.*, Bd. 24, S. 593.
- Marangos**, De la résection du coude dans les cas d'ankylose et en particulier de la résection humérale du coude. Thèse de Lyon, 1883.
- Nicaise**, App. destinés à combattre les raidisseurs artic. du coude et du genou. *Bull. de la Soc. chir.*, Séance du 25 févr. 1885.
- Pupovac**, Zur Technik der Nearthrosenbildung bei ankylosierten Gelenken. *Wien. klin. Wochenschr.*, 1902, No. 34.
- Quénu**, Traitement des ankyloses par l'interposition fibreuse et musculaire. *Ann. de Chir. et d'Orthopéd.*, T. 15.
- Schanz**, Zur Behandlung der knöchernen Versteifung des Ellbogengelenkes. *Münchener med. Wochenschr.*, 1904, No. 50.
- Staffel**, Einige Bemerkungen über das Brisement forcé und seine Nachbehandlung, insbesondere bei Ankylosen des Ellbogens, der Hand und der Finger. *Arch. f. Orthop., Mechanother. u. Unfallchir.*, Bd. 1, Heft 1.
- Weber**, Chirurgische Erfahrungen und Untersuchungen, Berlin 1859, S. 435 u. Taf. IX, Fig. 1—3.
- Wolff**, Ueber die Operation der Ellbogengelenksankylose. *Berl. klin. Wochenschr.*, 1895, No. 43 u. 44.



### Deformitäten des Vorderarmes.

#### Kongenitale Defekte der Vorderarmknochen.

- Blencke**, Ein Beitrag zur sogenannten Klumphand. *Zeitschr. f. orthop. Chir.*, Bd. 12, Heft 3.
- Derselbe**, Ein weiterer Beitrag zur sogenannten Klumphand. *Zeitschr. f. orthop. Chir.*, Bd. 13, Heft 4.
- Cranwell, D. J.**, Ausencia congenita del radio. *Rev. de la Sociedad. med. Argentina*, 1903, No. 62.
- Davaigne**, De l'absence congénitale du radius chez l'homme. *Compt. rend. de la Soc. de Biol. Paris, Sér. 1, Tom. 2, 1851, p. 39.*
- Geissendorfer**, Zur Kasuistik des kongenitalen Radiusdefektes. *Inaug.-Diss. München*, 1890.
- Gruber, W.**, Ueber kongenitalen Radiusmangel. *Virchows Archiv*, 1865, S. 211.
- Gurtl**, Beiträge zur vergleichenden pathologischen Anatomie der Gelenkkrankheiten, Berlin 1853, S. 353.
- Herschel**, Beitrag zur Kasuistik und Therapie des kongenitalen Radiusdefektes. *Inaug.-Diss. Kiel*, 1878.
- Horrocks**, Arrested growth of bones of fore-arm. *Ill. med. News London*, 1889, p. 208.
- Jordan, P.**, Die Entwicklung der vorderen Extremitäten der Anuren und Batrachier. *Inaug.-Diss. Leipzig*, 1888.
- Kaczander**, Ueber angeborenen Radiusmangel. *Virchows Archiv*, 1877, Bd. 71, S. 409.
- Michelson**, Ein Fall von totalem Defekt des Radius. *Zeitschr. f. orthop. Chir.*, Bd. 12, Heft 3.
- Pristley**, Ueber Ulnadefekte. *Med. Times and Gazette*, 1856, p. 489.
- Riese**, Bemerkungen über Extremitätenmißbildung. *Sitz.-Ber. der Physik.-med. Gesellschaft Würzburg*, 1893, No. 5.
- Roberts, Sydney**, Deformity of the fore-arm and hands. *Annals of Surgery*, 1886.
- Steward, Le Roy, Mc Cardy**, Congenital absence of radii. *Annals of Surgery*, 1896, Jan.
- Strasser, H.**, Zur Entwicklung der Extremitätenknorpel bei Salamandern und Tritonen. *Habilitationsschrift Leipzig*, 1879.
- Stricker**, Defekte an beiden Vorderarmen und Händen eines Neugeborenen. *Virchows Archiv*, Bd. 72, S. 144.
- Voigt**, Beitrag zur Kasuistik des kongenitalen Radiusdefektes. *Archiv für Heilkunde*, 1863, S. 27—42.
- Wiedersheim**, Das Gliedmaßenskelett der Wirbeltiere, Jena 1892.

#### Erworbene Deformitäten des Vorderarmes.

- Bessel-Hagen**, Ueber Knochen- und Gelenkanomalien u. s. w. *Langenbecks Archiv*, Bd. 41, S. 522.
- Helferich**, Ueber die nach Nekrose an der Diaphyse der langen Extremitätsknochen auftretenden Störungen u. s. w. *Deutsche Zeitschr. f. Chir.*, Bd. 10, S. 329.
- Derselbe**, Zur Lehre vom Knochensystem. Versuche über Hemmung des Längenwachstums durch Exstirpation des Intermediärknorpels. *Arch. f. Anat. u. Entwicklungsgeschichte*, Jahrg. 1877, p. 93.
- Jacobsthal**, Deformität des Vorderarmes bei erworbenem Radiusdefekt. *Deutsche Zeitschr. f. Chir.*, Bd. 75, Heft 5 u. 6.
- Kirmisson**, Les difformités acquises, Paris 1902.
- Mathieu**, Die rachitischen Deformitäten des Vorderarmes. *Inaug.-Diss. Leipzig*, 1903.
- Ollier**, De l'excision des cartilages de conjugaison. *Rev. mens. de Méd. et de Chir.*, 1877.
- Roser**, Die pseudorheumatischen Knochen- und Gelenkerkrankungen des Jünglingsalters. *Arch. f. Heilkunde*, 1865, VI.

### Deformitäten des Handgelenkes.

#### Angeborene Verrenkung des Handgelenkes.

- Mayer**, *Verhandl. d. Phys.-med. Gesellschaft Würzburg*, Bd. 5, 1855.

#### Angeborene Klumphand.

- Barette**, *Main bote*, in *Encycl. int. de Chir.*, T. 4, 1896, p. 691.
- Hoffa**, *Orthopädische Chirurgie*, 4. Aufl., S. 561.

- Jeanne**, *Main bote congénitale*. *Bull. de la Soc. anat. Paris*, 1897, No. 4.  
**Edington**, *Defective development of fore-arm bones associated with double talipes equinovarus; mental weakness*. *Glasgow med. Journ.*, 1899, Okt. 14.  
**Mongeridi**, *Contribuzione allo studio della mano torta congenita*. *Arch. di Ortopedia*, Anno 14, Fasc. 3.  
**Piéchaud**, *Sur un cas de main bote*. *Gaz. hebdom. de Bordeaux*, 30 sept. 1888.

#### DUPUYTREN-MADELUNGSche spontane Subluxation des Handgelenkes.

- Abadie, J.**, *De la luxation progressive du poignet chez l'adolescent*. *Revue d'Orthopéd.*, 1903, No. 6.  
**Barthès**, *De la luxation progressive du poignet chez l'adolescent et chez l'adulte*. *Thèse de Paris*, 1904.  
**Madelung**, *Die spontane Subluxation der Hand nach vorne*. *Verhandl. d. Deutschen Gesellschaft für Chirurgie Berlin*, 1878, S. 259.

#### Deformitäten der Finger.

##### Angeborene Luxation der Finger. Digitus valgus et varus.

- Annamdale**, *The malformations, diseases and injuries of the fingers and toes and their surgical treatment*, Edinburgh 1865.  
**Coudray**, *Traitement de la flexion congénitale du petit doigt par la résection*. *Semaine médicale*, 1895, No. 42.  
**Fort**, *Des difformités congénitales et acquises des doigts et des moyens d'y remédier*. *Thèse de Paris*, 1869.  
**Ziegner**, *Kasuistische Beiträge zu den symmetrischen Mißbildungen der Extremitäten*. *Münchener med. Wochenschr.*, 1903, No. 32.

#### DUPUYTRENSche Kontraktur.

- Abbe**, *On Dupuytren's finger contraction: its nervous origine*. *New York med. Journ.*, 1884, No. 16.  
**Adams, W.**, *On contraction of the fingers and its treatment*. *Lancet*, 1877, Vol. 1, p. 838.  
**Derselbe**, *Contraction of the fingers, and its successful treatment by subcutaneous division of the palmar fascia and immediate extension*. *British med. Journ.*, 1878, June 29, p. 928.  
**Anger**, *Des flexions permanentes des doigts et de leur traitement*. *France méd.*, 1875.  
**Baum**, *Zur Lehre von der Dupuytren'schen Fingerkontraktur*. *Centralbl. f. Chir.*, 1878, No. 9.  
**Bieganski**, *Die spontane Kontraktur der Finger (Retractio apon. palmaris) als ein trophischer Prozeß zentralen Ursprungs*. *Deutsche med. Wochenschr.*, 1895, No. 31.  
**Bulley**, *Contraction and thickening of the palmar fascia etc*. *Med. Times and Gaz.*, London 1864.  
**Derselbe**, *Contraction of the fingers etc*. *Med. Times and Gaz.*, London 1874, Aug. 27.  
**Chassaignac**, *Rétraction de l'aponévrose palmaire traitée avec succès*. *Bull. de la Soc. de Chir.*, 1858, Tome 8, p. 506.  
**Desprès**, *Rétraction de l'aponévrose palmaire*. *Gaz. méd. de Paris*, 1880.  
**Doberauer**, *Ueber die Dupuytren'sche Fingerkontraktur*. *Beitr. zur klin. Chir.*, Bd. 36, Heft 1.  
**Dupuytren**, *De la rétraction permanente des doigts et du diagnostic différentiel*. *Leçons orales de clinique chirurgicale*, Bruxelles 1839, p. 473.  
**Eulenburg**, *Einige Bemerkungen über die „flektierten Fingerkontrakturen“*. *Berl. klin. Wochenschr.*, 1864, No. 22 u. 23.  
**Froriep**, *Chirurgische Kupfertafeln*, Heft 70, Tafel 356. *Zur Erläuterung der Palmar-kontraktion der Finger*, Weimar 1847.  
**Goyrand**,  *Nouvelles recherches sur la rétraction permanente des doigts suivies du rapport à l'Académie*, Avril 1834, u. *Gaz. méd. de Paris*, 1835, p. 481.  
**Guaracino**, *La malattia di Dupuytren*. *Riforma med.*, 1886, April.  
**Kocher**, *Behandlung der Retraktion der Palmaraponeurose*. *Centralbl. f. Chir.*, 1887, No. 27.  
**Lacroix**, *Considérations sur la flexion permanente des doigts*. *Thèse de Paris*, 1868.  
**Lange**, *Zur Aetiologie der Dupuytren'schen Fingerkontrakturen*. *Virchows Archiv*, Bd. 102.  
**Ledderhose**, *Zur Pathologie der Aponeurose des Fußes und der Hand*. *Langenbecks Archiv*, Bd. 55, Heft 3.

- Lengemann**, Unblutige Behandlung der Dupuytren'schen Fingerkontraktur. *Deutsche med. Wochenschr.*, 1903, No. 23.
- Lothheim**, Zur operative Behandlung der Dupuytren'schen Kontraktur. *Centralbl. f. Chir.*, 1900, No. 30.
- Madelung**, Die Aetiologie und die operative Behandlung der Dupuytren'schen Fingerkrümmung. *Berl. klin. Wochenschr.*, 1875, No. 15 u. 16.
- Malgaigne**, *Leçons d'orthopédie*, Paris 1862, p. 6—13: „Déviations des doigts par brides.“
- Megis**, Maladie de Dupuytren. Paralyse générale. Arthritisme. *Gaz. méd. de Paris*, 1887.
- Menjaud**, De la rétraction spontanée et progressive des doigts dans ses rapports avec la goutte et le rhumatisme. Thèse de Paris, 1861.
- Morel-Lavallée**, De la rétraction permanente des doigts. Thèse de concours, Paris 1844.
- Neutra**, Zwei Fälle von Dupuytren'scher Fingerkontraktur bei Tabes resp. Tabes mit multipler Sklerose. *Wiener klin. Wochenschr.*, 1903, No. 2.
- Peutt**, On Dupuytren's contraction of the palmar fascia. *The Dublin Journal*, 1900, Nov.
- Poncet**, Rhumatisme tuberculeux abarticulaire; rétraction de l'aponévrose palmaire d'origine tuberculeuse. *Annal. de Chir. et d'Orthopéd.*, 1904, No. 3.
- Richer**, Rétraction de l'aponévrose palmaire. *Progrès médical*, 1877.
- Roque**, De la rétraction de l'aponévrose palmaire. Thèse de Paris, 1872.
- Sevestre**, Note sur un cas de rétraction permanente des doigts. *Journ. de l'Anat. et de la Physiol.*, 1867, No. 3.
- Terrillon**, Rétraction de l'aponévrose palmaire. *Bull. méd.*, 1. avril 1888.
- Teschemacher**, Ueber das Vorkommen der Dupuytren'schen Fingerkontraktur bei Diabetes mellitus. *Deutsche med. Wochenschr.*, 1904, No. 14.
- Viger**, Dupuytren'sche Kontraktur bei Diabetes. *El Siglo med.*, 14. Sept. 1884.

### Schnellender Finger.

- Beyer**, Ueber schnellende Finger. *Deutsche Zeitschr. für prakt. Medizin*, 1875, No. 7 u. 8.
- Büdingcr**, Ueber die Behandlung des schnellenden Fingers. *Wiener klin. Wochenschr.*, 1896, No. 21.
- Féré**, Contribution à l'étude des doigts à ressort. *Revue de Chir.*, 1899, No. 1.
- Fieber**, Ueber den sogenannten schnellenden Finger. *Wien. med. Blätter*, 1880.
- Haegler, C. S.**, Ueber Pathologie und Therapie des schnellenden Fingers. *Korresp. für Schweizer Aerzte*, 1904, No. 24, S. 799.
- Hahn**, Ein Fall von federndem Finger. *Allg. med. Centralzeitung*, 1874, No. 12.
- Jeannin**, Étude sur le doigt à ressort. *Arch. générales de Méd.*, 1895, Déc.
- Lisfranc**, Ueber die Knoten der Sehnen. *Ann. de Chir.*, 1842, Nov.
- Menzel**, Sulla dita a scatto. *Riv. clin. di Bologna*, 1874, Oct.
- Müller, R. F.**, Ueber die schnellende Hand. *Freie Vereinigung der Chirurgen Berlins*, 139. Sitzung am 9. Mai 1904.
- Nélaton et Notta**, Nodosités des tendons fléchisseurs des doigts. *Arch. générales de Méd.*, 1850, Sér. 4, Tome 24.
- Payr**, Zur Aetiologie des schnellenden Fingers. *Wien. klin. Wochenschr.*, 1903, No. 25.
- Schilling**, Ueber den schnellenden Finger. *Beitr. zur klin. Chir.*, 1901, Bd. 30.
- Schmitt**, Zur Frage der Entstehung des schnellenden Fingers. *Münchener med. Wochenschr.*, 1895, No. 22.
- Schulte**, Federnde Finger in der deutschen Armee. *Deutsche milit.-ärztl. Zeitschr.*, 1899, Heft 1.
- Tilman**, Der schnellende Finger. *Berl. klin. Wochenschr.*, 1900, No. 43.

### Kontrakturen und Ankylosen der Finger.

- Adams**, On finger contractions, London 1879.
- Annamdale**, Non congenital contractions and distortions of the digits, Edinburgh 1865.
- Dieffenbach**, Ueber die Durchschneidung der Sehnen und Muskeln, Berlin 1841, S. 303.
- Dolega**, Zur Behandlung von Streckkontrakturen und Ankylosen der Finger. *Monatsschr. f. Unfallheilkunde*, 1895, No. 9.
- Dubrueil**, Note sur le traitement des rétractions des muscles fléchisseurs des doigts. *Arch. générales de Méd.*, 1870, Juin.
- Jüngst**, Ueber die operative Behandlung der Narbenkontrakturen der Hand. *Deutsche med. Wochenschr.*, 1887, No. 43.
- Katzenstein**, Zur Tenotomie bei Fingerkontrakturen. *Diss. Kiel*, 1895.
- Kausch**, Beiträge zu den plastischen Operationen. *Langenbecks Archiv*, Bd. 74, Heft 2.
- Krukenberg**, Apparat zur Behandlung von Fingersteifigkeiten. *Zeitschr. f. orthop. Chir.*, 1896, Bd. 4, Heft 2 u. 3.
- Reibmayr**, Apparat zur Rektifizierung seitlicher Verkrümmungen der Finger. *Wiener med. Wochenschr.*, 1887, No. 33.



- Salzer**, *Zur Therapie der Narbenkontrakturen der Hand.* Wiener med. Wochenschr., 1887, No. 15.
- Schönborn**, *Apparat zur Dehnung von Fingerkontrakturen.* Langenbecks Archiv, Bd. 12, S. 371.
- Segond**, *Difformité de la main d'origine musculaire.* Progrès méd., 1880, Juillet.
- Weber, Th.**, *Die Krümmungen der Hand und der Finger.* Heidelberger Annalen, 1847, XIII, No. 1.
- Windler**, *Fingerstreckapparat.* Centralblatt f. Orthopädie, 1886.

### Spastische Fingerkontraktur.

- Albers**, *Ueber einen eigentümlichen Krampf beim Schreiben.* Med. Vereins-Ztg., 1835, No. 9.
- Cazenave**, *Ueber einige Gebrechen der rechten Hand.* Aus dem Französischen übersetzt. Quedlinburg 1846.
- Derselbe*, *Observations de tremblements oscillatoires de la main droite.* Gaz. méd. de Paris, 1872, No. 18, 19, 27.
- Cronbach, E.**, *Die Beschäftigungsneurose der Telegraphisten.* Archiv f. Psychiatrie u. Nervenkrankheiten, Bd. 37, 1903, Heft 1.
- Debout**, *Apparate gegen Schreibkrampf.* Bull. de Thérap., Tome 58, 1860, Avril.
- Langenbuch, B.**, *Ueber habituelle Fingerkrämpfe und die Anwendung der Muskel- und Sehnedurchschneidung gegen dieselbe.* Allg. Zeitung für Chirurgie etc., 1841, No. 5.
- Stromeyer**, *Ueber den Schreibkrampf und dessen Heilung durch die Tenotomie.* Bayer. med. Korrespondenzbl., 1840, No. 8.
- Zabludowski**, *Ueber die Klavierspielerkrankheit in der chirurgischen Praxis.* Archiv für klin. Chir., Bd. 61, Heft 2.

### Paralytische Fingerkontraktur.

- Bade**, *Sehnenoperationen bei zerebraler Hemiplegie.* Centralbl. f. Chirurgie, 1904, No. 48.
- Ledoux**, *Des atrophies de la main consécutive aux lésions du nerf cubital.* Thèse de Paris, 1887.
- Londe**, *Difformités de la main par lésions nerveuses.* Thèse de Paris, 1860.

# Die angeborene Hüftverrenkung.

Von

Professor Dr. **Adolf Lorenz** und Privatdozent Dr. **Max Reiner**  
in Wien.

---

## Historischer Ueberblick.

Die Geschichte dieses Gegenstandes, ebenso wie die so vieler anderer Gebiete der Medizin, weist auf den größten Arzt des Altertums, der zugleich einer der genialsten klinischen Beobachter aller Zeiten war, auf HIPPOKRATES zurück. Er kannte bereits die Tatsache, daß Schulter- und Hüftverrenkungen im Mutterleibe entstehen können, und wendete der angeborenen Verrenkung der Hüfte sein besonderes Interesse zu, allerdings ohne dieselbe von den erworbenen Verrenkungen mit hinlänglicher Präzision zu unterscheiden. Doch deuten zahlreiche Angaben, welche sich im zweiten Bande seiner Schriften finden, auf eine genauere Detailkenntnis hin. So gelten die Gestaltveränderungen der Gesäßgegend, die Atrophie des knöchernen Femurendes, die Lumballdiose und der balancierende Gang bereits für HIPPOKRATES als charakteristische Eigentümlichkeiten der angeborenen Verrenkung, welche gegenüber den Luxationen anderer Aetiologie als die schwerste Affektion bezeichnet wird. „Gravissime igitur habent, quibus, dum in utero continentur, elabitur hic articulus.“ Nichtsdestoweniger glaubt HIPPOKRATES an die Heilbarkeit des Gebrechens, wenn die Behandlung nur frühzeitig genug einsetzt.

Spätere Autoren (GALEN, AVICENNA u. a.) verfügen meist nicht über eigene Erfahrung, sondern zitieren gelegentlich ebenfalls HIPPOKRATES.

Erst 1678 wurden einige Sektionsbefunde von AMBROSIUS PAREUS mitgeteilt, der auch eine klinische Symptomatologie des Zustandes zu geben versuchte.

1701 erschien das Werk des älteren VERDUC, das nach mancher Richtung Interesse beansprucht. VERDUC hatte an einer Leiche mit angeborener Hüftverrenkung die Repositionsmöglichkeit studiert, und es war ihm gelungen, den Oberschenkel durch Traktionen in die Pfanne zu reponieren. Er wiederholte das Experiment oftmals mit dem gleichen Erfolge. Aber sobald er die Traktion sistierte, wich der Kopf unaufhaltsam wieder nach oben zurück. Damit hatte er

als erster Gelegenheit gehabt, die besonderen Schwierigkeiten der Retention zu erkennen, an welchen noch fast zwei Jahrhunderte hindurch alle therapeutischen Bestrebungen zu Schanden werden sollten! Es darf nicht wunder nehmen, daß VERDUC nach dieser Erfahrung alle therapeutischen Bestrebungen als aussichtslos bezeichnete und sich zur Behauptung verleiten ließ, daß jeder Versuch, den Schenkelkopf zu reponieren, nichts anderes als die Ignoranz des Arztes beweisen könnte. Auch VERDUC der jüngere sowie J. L. PETIT beschäftigten sich mit dem Gegenstande. Der letztere brachte die Hüftverrenkung mit Rachitis in ursächlichen Zusammenhang. 1710 teilte noch ZWINGER das folgende Kuriosum mit: „Eine junge Dame hat“, nachdem sie sich selbst eine traumatische Hüftverrenkung zugezogen hatte, „das Unglück erfahren, daß, da sie nach diesem 6 Mal niedergekommen, drey Knaben zur Welt gebracht hat, welche jeder mit einer verrenkten Hüfte gebohren worden, und lahm geblieben sind und drey Mädchen, welche dagegen ganz gerade gebohren gewesen. Diß ist eine große Materie zu Beurteilungen“ (zitiert nach ANDRY 1740).

Spätere Berichte aus dem 18. Jahrhundert haben wir, abgesehen von einer Mitteilung SMELLIES aus dem Jahre 1768, nicht auffinden können. Es scheint, daß die Kenntnis des Gegenstandes, trotzdem PARÉ und VERDUC einen so schönen Fortschritt angebahnt hatten, wieder vollständig verloren gegangen war. Im großen ärztlichen Publikum wurde das Uebel für eine „Schwäche des Kreuzes“ gehalten. In dem damals maßgebenden Werke POUTEAUS werden (nach RAGER) Hüftverrenkungen angeborenen Ursprunges mit keinem Worte erwähnt, und auch das, was ANDRY, der Pate unserer Kunst, 1740 über den Gegenstand zu sagen weiß, ist äußerst dürftig.

Nur 1788 erscheint noch eine im großen und ganzen wenig gelungene Beschreibung der Symptome des Zustandes aus der Feder PALETTAS. Es ist dies aber derselbe PALETTA, der 1820, also mehr als 30 Jahre später, an der Hand einiger, von ihm selbst erhobener Sektionsbefunde eine ausgezeichnete Darstellung der pathologischen Anatomie der defekten Gelenke geben, und der auch die klinische Symptomatologie des Zustandes, den er als „Claudicatio congenita“ bezeichnete, wesentlich gefördert hat.

Kurz vorher hatten auch SCHREGER (1818) und PROCHASKA Sektionsbefunde mitgeteilt und nicht nur auf die Gestaltsveränderungen des luxierten Femurkopfes, sondern auch auf die „abnorme Urbildung“ der Pfanne hingewiesen.

Die allgemeine Aufmerksamkeit auf diesen Gegenstand zu lenken, war aber der glänzenden Abhandlung vorbehalten, welche der Pariser Akademie im Jahre 1826 von DUPUYTREN vorgelegt wurde. Derselbe hatte in lichtvoller Darstellung ein abgerundetes Bild des Leidens entworfen und die pathologische Anatomie und die klinische Symptomatologie, einige Irrtümer abgerechnet, in ihren Grundzügen erledigt. Eine weitere Bereicherung erfuhr bald darauf das Beobachtungsmaterial durch die gründlichen Untersuchungen SEDILLOTS, der die Chancen der Praxis vom Standpunkte der pathologischen Anatomie beleuchtete.

Das weitgehende Interesse, welches die klassische Darstellung DUPUYTRENS erweckt hatte, äußerte sich sofort in zahlreichen, dem Gegenstande gewidmeten Publikationen. Aber obgleich DUPUYTREN



die Aussichtslosigkeit jeder radikalen Therapie proklamierte, wagten sich doch viele an das therapeutische Problem. Gleichzeitig wurde auch die pathologisch-anatomische, sowie die ätiologische Forschung gepflegt.

Schon zwei Jahre nach DUPUYTRENS Vortrag (1828) traten JALADE-LAFOND und DUVAL mit Versuchen hervor, das Gebrechen mittelst kontinuierlicher Extension zu behandeln. Sie erfuhren aber eine scharfe Zurechtweisung von seiten DUPUYTRENS, der das Vorhandensein einer zur Aufnahme des Kopfes geeigneten Pfanne nachdrücklich in Abrede stellte. Aus demselben Grunde hielt auch DELPECHE eine Heilung für unmöglich. Aber die Angelegenheit ruhte nur wenige Jahre, und 1833 versuchte MORLAIX neuerdings, durch Anwendung konstanter Extension zum Ziele zu gelangen.

Wesentlich anders war der Heilungsplan, mit welchem anfangs der 30er Jahre HUMBERT und JAQUIER vor die Oeffentlichkeit traten. Sie erklärten, den dislozierten Schenkelkopf immédiatelement, also auf kurzem Wege, in die Pfanne zurückführen und hier festhalten zu können. Zur Erreichung dieses Zieles hatten sie die forcierte, instrumentelle Extension eingeführt. Mittelst derselben wollte HUMBERT bei einem 11-jährigen Mädchen in einer Sitzung die Reduktion zu stande gebracht haben. Es darf nicht wunder nehmen, daß diese Mitteilung auf allgemeinen Unglauben stieß. Als BRESCHET 1833 in der Pariser Akademie über das Buch referieren sollte (es erschien erst 1834, lag also der Akademie wohl im Manuskripte vor), weigerte er sich, dies zu tun, bevor er nicht die Patienten HUMBERTS gesehen. Denn er zweifelte sogar an der Richtigkeit der Diagnose, um wie viel mehr erst an der Möglichkeit der Heilung, das letztere deshalb, weil der angeborene Mangel des Acetabulum damals als eine fest fundierte Tatsache angesehen wurde. Es ist bezeichnend, daß CAPYRON, der für HUMBERT einzutreten versuchte, indem er auf die Möglichkeit der Existenz einer Pfanne in jüngeren Jahren hinwies, von CLOQUET beschuldigt wurde, die angeborene Luxation mit zufällig intra partum entstandenen zu verwechseln. Der schärfste Gegner erstand HUMBERT jedoch in PRAVAZ, der es als ein nutzloses, ja sogar gefährliches Beginnen bezeichnete, die Muskelwiderstände ex abrupto überwinden zu wollen. Wenn wir den damaligen Stand der Technik, insbesondere den Mangel der Narkose, in Betracht ziehen, so wird man PRAVAZ zustimmen und der Annahme Raum geben müssen, daß HUMBERT in einer Selbsttäuschung befangen gewesen sei. Aber trotzdem darf man HUMBERT die Anerkennung nicht versagen, daß er für die unblutige Therapie schon in diesem ersten Entwurfe ein klares Programm aufgestellt hat. Er war auch der erste, der das Bestehen von Adaptionskräften behauptete, welche sofort in Wirksamkeit treten, wenn Kopf und Pfanne einander gegenübergestellt werden. Mit dieser Annahme ist HUMBERT seiner Zeit weit vorausgeeilt. Denn gerade dieses Adaptionsvermögen ist es, das in der jüngsten Wissenschaft, der Entwicklungsmechanik, eine so bedeutende Rolle spielt, und der modernen Therapie der angeborenen Hüftverrenkung zu so schönen Erfolgen verhilft.

Gelegentlich seiner Kontroverse mit HUMBERT hatte PRAVAZ hervorgehoben, daß man den Schenkelkopf durch langsame Extensionen in das Pfannenniveau zu bringen versuchen müsse, und stellte schon im folgenden Jahre ein 10-jähriges Mädchen vor, bei welchem er nach

entsprechender Vorbehandlung den Kopf beliebig oft unter knackendem Geräusche reponieren und relaxieren konnte. Aber erst 1838 trat er mit der ausführlichen Darstellung seiner Methode hervor.

PRAVAZ hatte seine Patienten einer 8—10-monatlichen Extensionsbehandlung unterzogen und für dieselbe eine Technik ausgebildet, die auch heute noch als vollendet imponiert und dem Verfahren SCHEDES aus jüngster Zeit zur Grundlage diente. Sobald der Schenkelkopf in das Pfannenniveau herabgeführt schien, begann das eigentliche Repositionsmanöver. Dasselbe bestand in verschärfter Extension unter gleichzeitiger Abduktion des Beines, während der Trochanter einem in medialer Richtung wirkenden Drucke ausgesetzt wurde. Mit unermüdlicher Geduld wiederholte PRAVAZ täglich von neuem das Manöver, bis die Reposition endlich gelang, und dann bemühte er sich, mittelst eines auf den Trochanter ausgeübten Pelottendruckes dieselbe zu stabilisieren. Aber dies mißlang, und PRAVAZ, der als erster wirkliche Repositionen zu stande brachte, scheiterte an der Möglichkeit der Retention. Ein von ihm erzielt, anfänglich sehr schönes Resultat ging, wie MALGAIGNE konstatierte, wieder verloren, und PRAVAZ erntete für seine 12-jährigen rastlosen Anstrengungen nichts als kränkende Angriffe, besonders von seiten des damals in orthopädischen Fragen allein maßgebenden BOUVIER. Nur GERDY trat für ihn ein. PRAVAZ, der einstige Gegner HUMBERTS, teilte nun dessen Schicksal. BOUVIER versprach indessen, die Waffen niederzulegen, wenn PRAVAZ ihm auch nur einen einzigen geheilten Fall vorzeigen könnte. Aber es scheint, daß PRAVAZ dieser Aufforderung nicht zu entsprechen vermochte. Nach seinem frühen Tode fiel seine Methode, trotz der ausgezeichneten Konzeption, der Vergessenheit anheim.

Nun traten für eine geraume Zeit die therapeutischen Bestrebungen in den Hintergrund, und das Interesse wendete sich mehr der theoretischen Forschung zu, die übrigens auch bis dahin, trotz der eifrigen Verfolgung der praktischen Ziele, nicht völlig vernachlässigt worden war. So hatten sich die beiden SANDIFORT um die Bereicherung der pathologisch-anatomischen Kenntnisse wesentliche Verdienste erworben. Erwähnenswert scheint uns hier die Mitteilung SANDIFORT des jüngeren, daß er in mehreren Fällen Anteversion des Schenkelhalses ohne gleichzeitige Luxation gefunden habe. DUPUYTREN hatte sein besonderes Augenmerk der Muskelanatomie zugewendet, und auch HUTTEN beschäftigte sich 1836 mit diesem Thema. Im selben Jahre beschrieb BOUVIER die Kapselinschnürung, 1839 VROLIK die Beckenveränderungen bei der kongenitalen Verrenkung. Im Jahre 1840 erörterte GUÉRIN die Chancen der Therapie im Lichte der pathologischen Anatomie und wies auf die sekundären Ausfüllungen der Pfanne hin. 1842 unterschied PARISE zwischen vollständigen und unvollständigen Luxationen und machte auf die mit dem zunehmenden Alter des Patienten sich verschlechternden Chancen der Therapie aufmerksam. Zahlreiche Autoren berichten über Sektionen und bringen Beschreibungen von Präparaten. Unter diesen Publikationen ragen die pathologisch-anatomischen Studien VROLIKS (1849) und GURLTS (1853) durch ihre Gründlichkeit hervor. Auffallenderweise wendete sich noch 1843 JOFFRE gegen die Annahme einer freien Zugänglichkeit des Acetabulums.

Auch über die Aetiologie wird viel diskutiert. GUÉRIN sieht 1840 eine Muskelkontraktur als die primäre Ursache der Luxation

an, und PARISE glaubt (1842) für die kongenitale Luxation dieselbe Ursache wie für die erworbenen pathologischen annehmen zu müssen. Im selben Jahre vertrat AMMON mit großem Nachdrucke und nachhaltigem Erfolge seine Theorie der primären Hemmungsbildung.

Erstaunlich ist die große Menge der Theorien, welche in der Folge über die Aetiologie der angeborenen Hüftverrenkung entstand. Das Geburtstrauma, die primäre Muskelparalyse, die intrauterine Gelenkentzündung, eine Gelenksbildung an abnormer Stelle und die primäre Hemmungsbildung wurden in gleicher Weise beschuldigt, und spielten in der Diskussion eine große Rolle. Wir können es unterlassen, hier auf Einzelheiten einzugehen, weil das Kapitel über die Aetiologie nähere Angaben bringen wird.

Viel besser war es um die pathologische Anatomie bestellt, welche durch zahlreiche gründliche Arbeiten eine wesentliche Bereicherung ihres Wissensschatzes erfuhr. Wir wollen aus der Fülle des Materiales nur die Arbeiten von LITZMANN 1861, LEOPOLD 1873, VERRIER 1882, ferner von DOLLINGER 1876, BENNET 1885, KARIEWSKI 1889 hervorheben.

Bemerkenswert ist, daß ROSER 1857 nur von spontanen Luxationen spricht, und daß er noch 1864 die Luxatio coxae cong. unter die Rubrik Luxatio spontanea als Unterabteilung einreihet. Sein Vorschlag, bei der Prüfung „von spontaner Luxation bei Neugeborenen“ kräftig zu adduzieren, beruht jedenfalls auf genauer Kenntnis der anatomischen Verhältnisse.

In das Jahr 1848 fällt die Einführung der Narkose. Es berührt uns heute sonderbar, daß die große Tragweite dieser Errungenschaft nicht sogleich erkannt wurde, so daß die therapeutischen Bestrebungen der Aerzte zunächst in keiner Weise beeinflußt wurden. Zwar soll BONNET die Narkose bald nach ihrer Einführung bei einem mißglückten Versuche, eine Reposition in einer Sitzung zuwege zu bringen, benützt haben; wenigstens behauptet dies OLLIER 1899 gelegentlich bei einer Diskussion in einer Lyoner medizinischen Gesellschaft. Aber sicher ist dieser Versuch, selbst wenn wir die Richtigkeit der Angaben OLLIERS als zweifellos gelten lassen wollen, vereinzelt geblieben. Tatsache ist, daß gerade in den ersten drei, auf die Entdeckung der Narkose folgenden Dezennien fast allerorten die palliative Therapie der Hüftluxationen die alleinherrschende war.

In den 60er Jahren kam vorübergehend die PRAVAZsche Methode in England und Frankreich, sowie in Amerika wieder in Aufnahme. Es wurden von ADAMS, BUCKMINSTER-BROWN, BRADFORD u. a. zweckmäßige Modifikationen eingeführt, und vernünftigerweise nur jüngere Kinder zu den Versuchen herangezogen. Die angeblich erzielten Erfolge lohnten aber die aufgewendete Mühe nicht, und standen nicht im Verhältnis zu dem Schaden, welcher den Patienten durch die jahrelange Extensionsbehandlung zugefügt wurde. Schon FARABEUF hatte auf die Unstatthaftigkeit der langdauernden Extensionsbehandlung hingewiesen. Ueberdies waren die Resultate nicht von Dauer, und gerade ein viel zitierter Erfolg BUCKMINSTERS hat sich als transitorisch erwiesen, da HOLSTERS-MEYER über vollständige Rezidive berichten konnte.

In Frankreich suchte PRAVAZ der jüngere die Arbeit seines Vaters fortzusetzen, aber auch er begegnete dem Widerspruche seitens



BOUVIERS, und trotz der Fürsprache BROCAS verlor die Methode in Frankreich selbst ihre letzten Anhänger.

Von diesen vereinzeltten Versuchen, die Methode PRAVAZ zu verbessern, abgesehen, steht die Therapie bis zu den 80er Jahren des vorigen Jahrhunderts unter dem Zeichen der palliativen Maßnahmen.

Zu diesen zählen wir die Versuche von JOHN RIDLON, SAYRE, TAYLOR, PHELPS u. a., mittelst portativer Extensionsmaschinen das luxierte Gelenk zu entlasten, den Schenkelkopf herabzuholen und durch Pelotten gegen das Becken anzupressen. Auch in Deutschland, wo durch das Votum VOLKMANNs den Aerzten die Lust zu weiteren Versuchen einer radikalen Therapie verleidet worden war, wurde eine palliative Behandlung praktiziert (FRORIEP 1848, HEINE 1854, BERENDS 1858, WEBER 1860, EULENBURG 1860, PARKOW 1863 etc.). Ebenso hielten WINIWARTER und BILLROTH noch 1885 an der Gürtelbehandlung fest, die auch von anderen sehr protegiert wurde (VINCENT 1886, ADAMS 1883, KÖLLIKER 1890). Noch in der operativen Ära wurde von MIKULICZ ein Lagerungsapparat konstruiert, der auf dem Wege kontinuierlicher Extension und Abduktion unter gleichzeitiger Außenrollung des luxierten Beines die Reposition bewirken und stabilisieren sollte. Eine besondere Hervorhebung verdient nur noch das Verfahren SCHEDES, das eine Kombination der Apparotherapie mit der PRAVAZschen Methode darstellt. Durch die Verwertung der 1864 von ROSER empfohlenen Abduktion hatte SCHEDE einen unzweifelhaften Fortschritt für die Retention angebahnt. Es liegt in der Natur der Sache, daß alle diese Methoden, die an Arzt und Patienten die größten Anforderungen stellten, als zu langwierig und quälerisch keinen allgemeinen Anklang finden konnten, zumal sie nur bei ganz geringen Verkürzungen und bei kleinen Kindern vereinzelte Erfolge zu stande brachten.

Auch die sog. sklerogene Methode LANNELONGUES, welche mittelst subkutaner Chlorzinkinjektion eine feste Anlöthung des Schenkelkopfes an seine Umgebung erstrebte, wurde nur vorübergehend diskutiert.

Die früher von GUÉRIN, BOUVIER, BRODHURST u. a. empfohlenen subkutanen Tenotomien waren nur auf die Unterstützung der unblutigen Therapie berechnet.

Während sich die Kraft vieler Orthopäden hauptsächlich in dem Streben erschöpfte, die Apparotherapie zu verbessern, trat doch anfangs der 80er Jahre wieder die Tendenz hervor, eine operative radikale Therapie anzubahnen.

Die ersten einschlägigen Versuche knüpfen sich, da ein von HUETER 1876 gemachter Operationsvorschlag niemals zur Ausführung gekommen ist, an die Namen ROSER (1874) und REYHER (1882). Diese beiden Chirurgen glaubten die Aufgabe, eine funktionsfähige Nearthrose herzustellen, am besten durch die Resektion des Schenkelkopfes lösen zu können. MARGARY und später HEUSNER fügten die künstliche Vertiefung der flachen Gelenkspfanne hinzu. Diese Operationsmethoden wurden in der Folge von zahlreichen Operateuren geübt, konnten jedoch das Feld nicht dauernd behaupten. Nur in den Händen DE PAOLos hätte sie beinahe einen Triumph gefeiert. Um die Resultate der Arthrektomie zu verbessern, resezierte derselbe einmal nur einen kleinen Teil des Kopfes, vergrößerte die Pfanne und suchte in ihrem Grunde den Stumpf des Kopfes durch Suturen zu befestigen. Aber das Resultat in dem einzigen, auf solche

Art operierten Falle war schlecht, und deshalb führte DE PAOLO in Zukunft nur mehr Resektionen aus. So ist DE PAOLO mit offenen Augen am Ziele vorbei gegangen.

Ebensowenig wie die Hüftgelenksresektionen konnten die von DE PAOLO und ISRAEL vorgeschlagene Umnagelung des Schenkelkopfes, oder der von KÖNIG eingeschlagene Weg, durch einen Knochenperiostlappen eine knöcherne Hemmung gegen die weitere Aufwärtsverschiebung des Kopfes zu schaffen, den Anspruch erheben, als radikale Methoden zu gelten.

Erst im Jahre 1888 reponierte POGGI als erster den intakten Schenkelkopf in die künstlich vertiefte Pfanne. Aber er hatte den ungünstigsten Weg gewählt, zur Pfanne zu gelangen; trotzdem er 1890 nochmals auf seine Operation zurückkam, blieb der Versuch vereinzelt und seine große Tat unbeachtet.

Noch von anderer Seite wurde der Gedanke, den Kopf in die künstlich erweiterte Pfanne zu reponieren, konzipiert. So führte KAREWSKI 1889 und 1890 diese Operation bei paralytischen Luxationen aus.

Auf wesentlich verschiedene Art suchte PACI zum Ziele zu gelangen. Seine „Cura rationale della lussatione congenita della anca“ war darauf berechnet, die Reposition der angeborenen Verrenkung mit ähnlichen Manövern zu bewerkstelligen, wie sie bei der traumatischen Luxation zur Anwendung kommen. PACI kann die Priorität für sich in Anspruch nehmen, die Traktionen als erster endgültig verlassen und die Hebelmanöver in die Therapie der angeborenen Hüftverrenkung eingeführt zu haben. Aber auch seine Methode drang nicht durch. In der operativen Aera, welche 1890 begann, konnte ein Verfahren, das niemals als ein radikales angesehen wurde, nicht zur Geltung gelangen. Aber auch heute, wenn wir nur die Schlußstellung, welche PACI forderte (Streckung, geringe Abduktion, starke Außenrollung) in Betracht ziehen, die nach den jetzigen Erfahrungen als mit der primären Retention unvereinbar anzusehen ist, kann die PACISCHE Methode nur unter den Transpositionsmethoden angeführt werden.

Die Wege, welche POGGI und PACI einschlugen, haben sich in der Folge als die richtigen erwiesen.

HOFFA setzte die Arbeit POGGIS fort und es gelang ihm, was dem anderen versagt geblieben. Er führte die Aufgabe, den Schenkelkopf in die künstlich vertiefte und erweiterte Pfanne zu reponieren, glücklich durch und bildete die blutige Reposition zu einer allgemein gültigen Methode aus. LORENZ verbesserte die Methode durch eine zweckmäßigere Schnittführung, welche die Schonung der funktionell besonders wichtigen pelvitrochanteren Muskeln ermöglichte, und deshalb allgemein acceptiert wurde. Tatsächlich hat die HOFFA-LORENZSCHE Methode eine große Zahl vortrefflicher Resultate erzielt.

Trotzdem ist sie nur kurze Zeit die alleinherrschende geblieben. 1895 gelang es LORENZ, die Therapie der angeborenen Hüftverrenkung auf eine neue, streng konservative Basis zu stellen. Er führte in seinem Heilplane eine vollständige Trennung der beiden zu erfüllenden Aufgaben, der Reposition und der Retention, durch und vollführte die Reposition in einer Sitzung mittelst manueller Eingriffe. Die LORENZSCHE Methode der unblutigen Einrenkung und funktionellen Belastung ist trotz der anfänglich völlig absprechenden

Kritik KÖNIGS zur Zeit das herrschende und wohl auch für die Zukunft maßgebende Verfahren.

Fast alle Fachmänner von Namen haben sich in der Folge an der Diskussion des Gegenstandes beteiligt und sich um den Ausbau der Methode in ihren Details Verdienste erworben. Ihre Namen mögen am zugehörigen Orte genannt werden.

## Anatomie.

### A. Die knöchernen Gelenkskonstituentien.

Die Pathologie der Luxationspfannen umfaßt angeborene und erworbene Veränderungen. Schon die angeborenen Veränderungen bieten ein außerordentlich wechselndes pathologisch-anatomisches Bild.

Bei Monstris wurde die Pfanne am meisten verändert gefunden und als gruben- oder spaltförmig (GRAWITZ, HOLTZMANN), als eingeschrumpft und dreikantig (TILLMANNS, LEOPOLD), oder als schmal und flach (FRIEDLEBEN, BARTH) etc. beschrieben. J. CLARKE bildet die Luxationspfanne eines Neugeborenen ab, die er als verkleinert und birnförmig bezeichnet (Fig. 42 und 43).

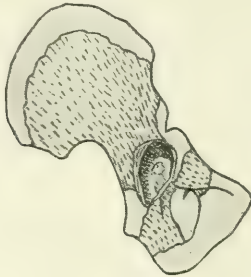

Fig. 42.

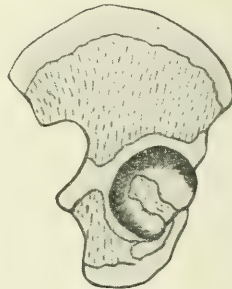


Fig. 43.

Fig. 42. Seitliche Beckenwand und Acetabulum von einem mit Luxation behafteten Neugeborenen. Nach J. CLARKE.

Fig. 43. Normale seitliche Beckenwand und Acetabulum; zum Vergleich. Nach J. CLARKE.

Bei einem sonst normalen 6 Monate alten Foetus mit vollständiger iliacalear Luxation fand HEUSNER die Pfanne abgeflacht, nur etwa 1,5 mm tief gegen 3,5 mm auf der gesunden Seite. Sie war dabei in ihrer Form regelmäßig, in ihrem Querdurchmesser nicht verkleinert. In der vorderen, oberen Partie, welche nicht mit dem Kopfe in Berührung stand, war der Pfannengrund uneben. Bei einem zweiten Fall desselben Autors, einem 25 cm langen Foetus, zeigte sich die eine Pfanne stark verkleinert und verflacht. Der obere Rand war in einen niedrigen und breiten Wall verwandelt, auf welchem, vollständig außerhalb der ursprünglichen Pfanne, der Gelenkskopf stand. Die andere Pfanne desselben Foetus hatte, trotzdem auch hier iliacalear Luxation bestand, ihre normale Form und Größe annähernd beibehalten.

Ein mit angeborener Hüftluxation behafteter Neugeborener SAINTONS hatte eine sehr verkleinerte Pfanne, deren Durchmesser 4—5 mm betrug gegen 12 mm der anderen Seite.



Der am häufigsten zu erhebende Befund ist aber der, daß die Pfanne sonst gut entwickelt, nur abgeflacht und etwas verkleinert (vergl. Fig. 46 und 47) erscheint, und daß die Pfannentränder, besonders der obere, weniger prominieren (Fig. 44 und 45).

Ausfüllungen der Pfanne mit fettreichem Bindegewebe, das aus der Incisura acetabuli hervorstößt, finden sich später sehr häufig, sind aber auch an Neugeborenen beobachtet worden (PALETTA, PARISE, GRAWITZ, RAGER, HEUSNER).

Die Verknöcherung des Pfannenbodens ist beim Neugeborenen noch sehr wenig vorgeschritten. Nur der Knochenkern des Os ischi (Fig. 46) erstreckt sich soweit gegen das Zentrum der Pfanne, daß



Fig. 45.

Fig. 44.

Fig. 44. Seitliche Beckenwand und Luxationspfanne vom Neugeborenen.

Fig. 45. Normale Beckenwand und Pfanne zum Vergleich.

von einer wirklichen Verknöcherung des hinteren unteren Quadranten gesprochen werden kann. Der Kern des Os ilei dagegen ist nur soweit vorgewachsen, daß er eben noch den oberen Pfannenrand einbezieht. Ähnlich ist das Verhältnis des Pubiskernes gegenüber dem vorderen Pfannenrande. Der hintere obere Quadrant der Pfanne ist noch durchaus knorpelig. „Fugen“-förmig wird der Knorpelrest des Acetabulums erst, wenn im 3. bis 4. Lebensjahre die Knochenkerne genügend weit vorgewachsen sind.

Im postfoetalen Leben treten zu den angeborenen Veränderungen noch sekundäre hinzu, welche hauptsächlich durch hyperplastische Vorgänge hervorgerufen werden und daher zu einer Verkleinerung der Pfannenhöhle führen. Jedoch besteht bezüglich der Beteiligung an diesen Vorgängen eine merkliche Inkongruenz zwischen den beiden integrierenden Bestandteilen der Pfanne, dem knöchernen

Fundamente und der knorpeligen Decke. Im allgemeinen entfernt sich nämlich die knöcherne Pfanne hinsichtlich Form und Dimension viel weniger von der Norm als die knorpelige.

Die Einmengung, welche das knöcherne Pfannencavum erfährt, ist anfänglich eine mehr oder weniger konzentrische, so daß die Pfanne im ersten Lebensdezennium, trotz ihrer Verkleinerung und Verflachung, ihre rundliche Form noch annähernd bewahrt. Bei älteren Individuen jedoch gestaltet sie sich zu einer flachen Grube um, deren Begrenzung mehr oder weniger einem gleichschenkeligen Dreiecke entspricht, dessen Basis meist nach hinten-oben gerichtet ist (s. Fig. 52). Eingeleitet wird die Umformung durch Veränderungen, welche zunächst

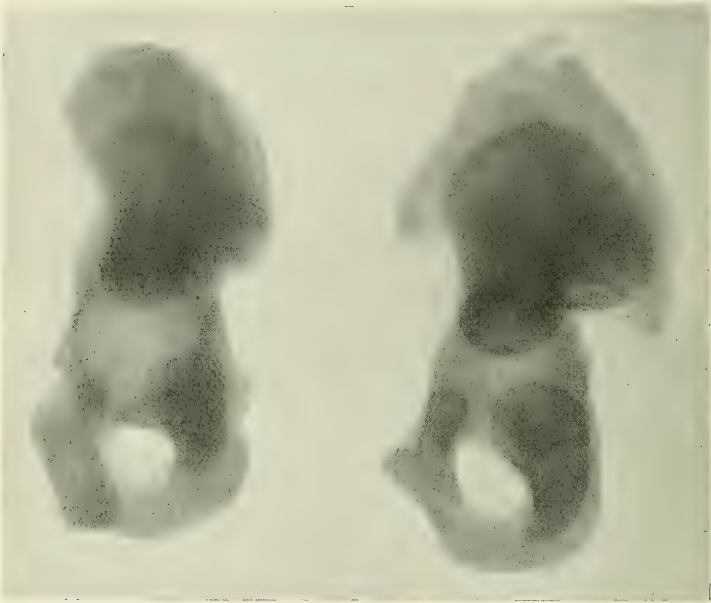

Fig. 47.

Fig. 46.

Fig. 46. Beckenwand und Luxationspfanne vom Neugeborenen.

Fig. 47. Normale Beckenwand und Pfanne zum Vergleich.

der Limbus und in weiterer Folge der Pfannenrand erleidet. Es erfolgt nämlich am hinteren, oberen Quadranten eine Umlegung des Limbus gegen das Zentrum der Pfanne (Fig. 48), so daß seine freie Kante gegen die Pfannenhöhle gerichtet ist. Dadurch verliert der hintere Pfannenrand seine gleichmäßige Rundung, er wird gewissermaßen zur Sehne des Kreisbogens abgeflacht. Außerdem wird er durch diese Umlegung niedriger, so daß die Pfanne auch dadurch an Tiefe verliert.

Der umgelegte Rand kann lange Zeit erhalten und als Leiste fühlbar bleiben. Sehr oft verfällt er einer mehr oder weniger vollständigen Atrophie. Der Pfannenrand stellt dann einen abgerundeten Wall vor, an welchem jede Andeutung einer Limbusleiste fehlt, während diese am inneren, unteren Quadranten, namentlich über der Incisura acetabuli noch intakt geblieben ist.

Im allgemeinen ist die Tiefe der Grube erheblich verringert als ihr Durchmesser. Während normalerweise die Tiefe der Pfanne größer ist als der Krümmungsradius, findet am luxierten Gelenk eine Umkehrung dieses Verhältnisses statt.

Am meisten in die Augen springend ist die Hyperplasie am Pfannenboden. Durch dieselbe wird der Grund des Acetabulum zur dicksten Stelle der ganzen Beckenwand (Fig. 49). Die Anbildung von Knochensubstanz am Pfannenorte findet jedoch nicht nur nach der Seite der Pfanne statt. An einem von LORENZ beschriebenen Präparate zeigte sich bei der Ansicht der Beckenwand von innen her,

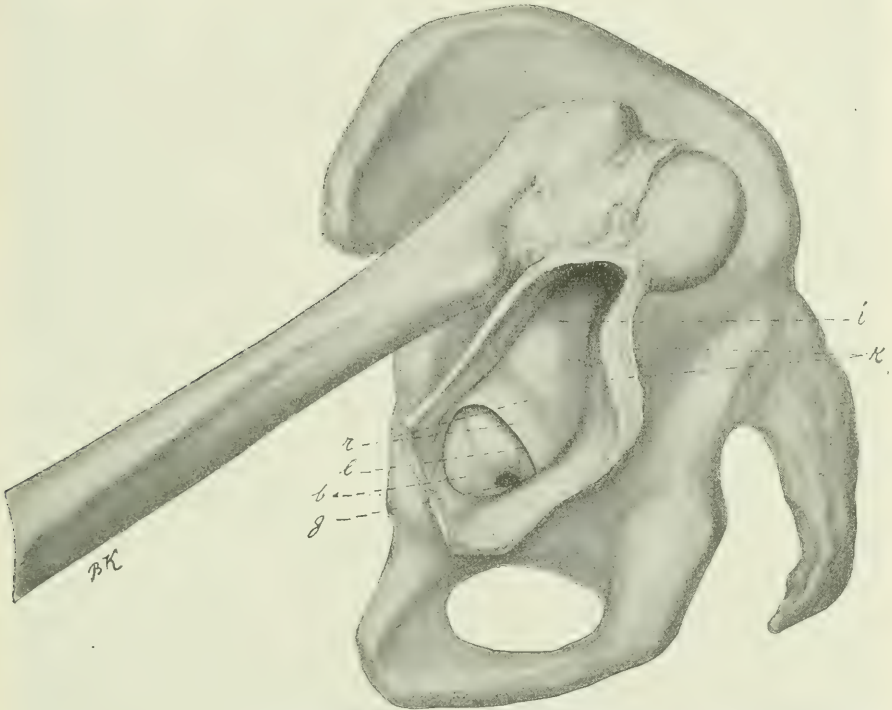


Fig. 48. Luxationspfanne eines 10—12-jährigen Mädchens. Spirituspräparat. Pfanne sehr flach, hinterer Rand (*r*) pfannenwärts umgelegt, *l* Limbus, *b* Bindegewebe im Pfannengrunde, *g* Grübchen (Ansatzstelle des bereits zu Grunde gegangenen Ligamentum teres), *k* Kapsel, *i* Isthmus.

daß die Gegend der Konfluenz der Y-Knorpelfugen gegen die Höhle des kleinen Beckens ziemlich stark prominierte. Es war, „als ob zwei flache Hügel, auf deren Kuppe die Knorpelfugen sich vereinigten, gegen die Höhle des kleinen Beckens vorragten“. Analoge Befunde sind jetzt häufig genug an Röntgenbildern von Luxationsbecken zu erheben (Fig. 50).

Im Gegensatz zur relativ großen Konstanz der Form der knöchernen Pfanne führen die hypertrophischen Vorgänge im Laufe der Zeit zu wesentlichen Umgestaltungen der knorpeligen Decke. Da die Wucherung des Pfanneninhaltes fast durchweg in wenig regelmäßiger Weise vor sich geht, resultiert eine erhebliche Inkongruenz des knöchernen und des knorpeligen Pfannencavums. Die Ausfüllung der



Höhle kann bis zur vollständigen Planierung derselben gedeihen. Man gewinnt in solchen Fällen den Eindruck, als ob die knöcherne Pfannenhöhle bis hart an den Rand mit flüssiger und hernach erstarrter Knorpelmasse vollgelaufen wäre. In anderen Fällen ist das mehr oder weniger

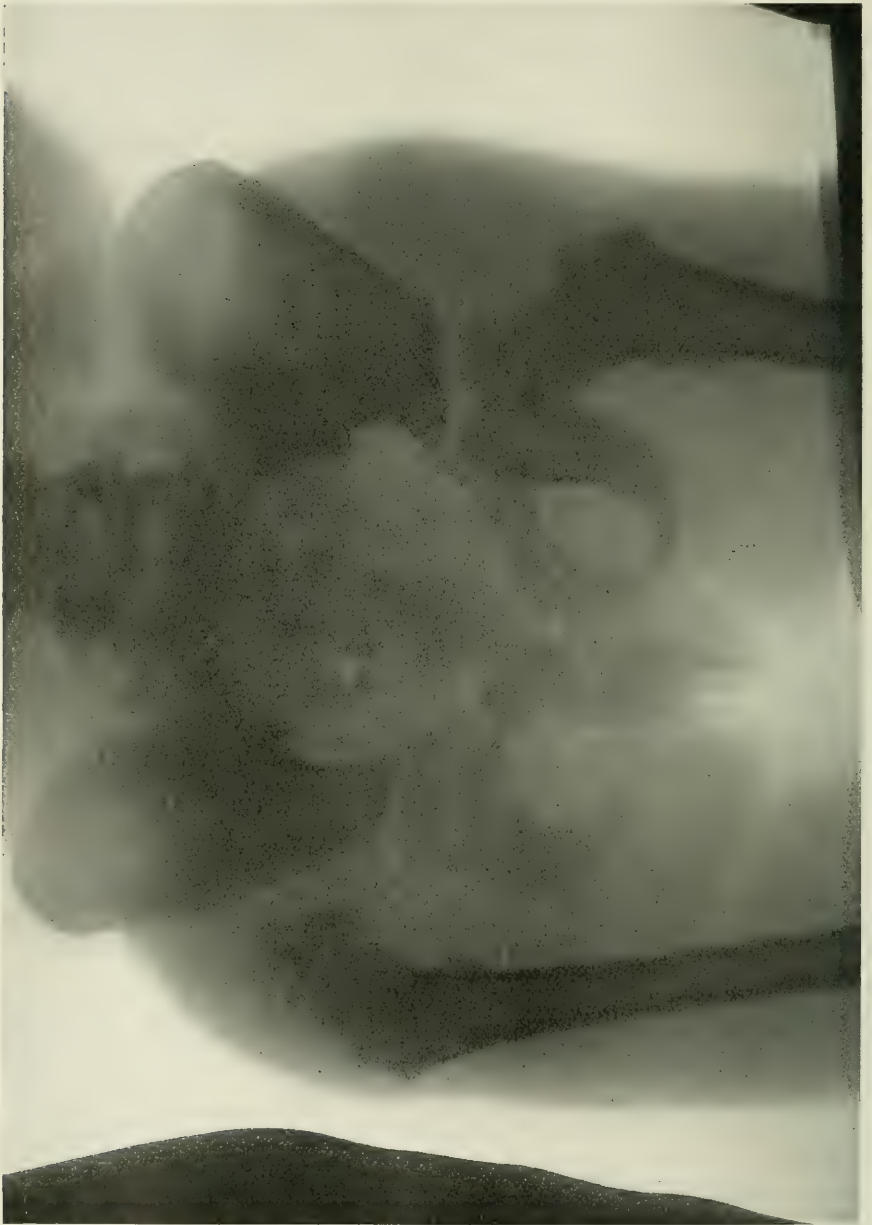


Fig. 49. Linkssseitige Hüftverrenkung.

verdickte Knorpellager der Pfanne überdies noch von einem filzigen und fetträubchenhaltigen Ueberzuge bedeckt, so daß sich am Pfannenorte nur eine umschriebene, etwa mit der Fingerbeere deckbare, mehr oder

weniger ebene Stelle findet, welche als Fortsetzung der Kapsel imponiert und von dieser auch nicht leicht zu unterscheiden ist. Der

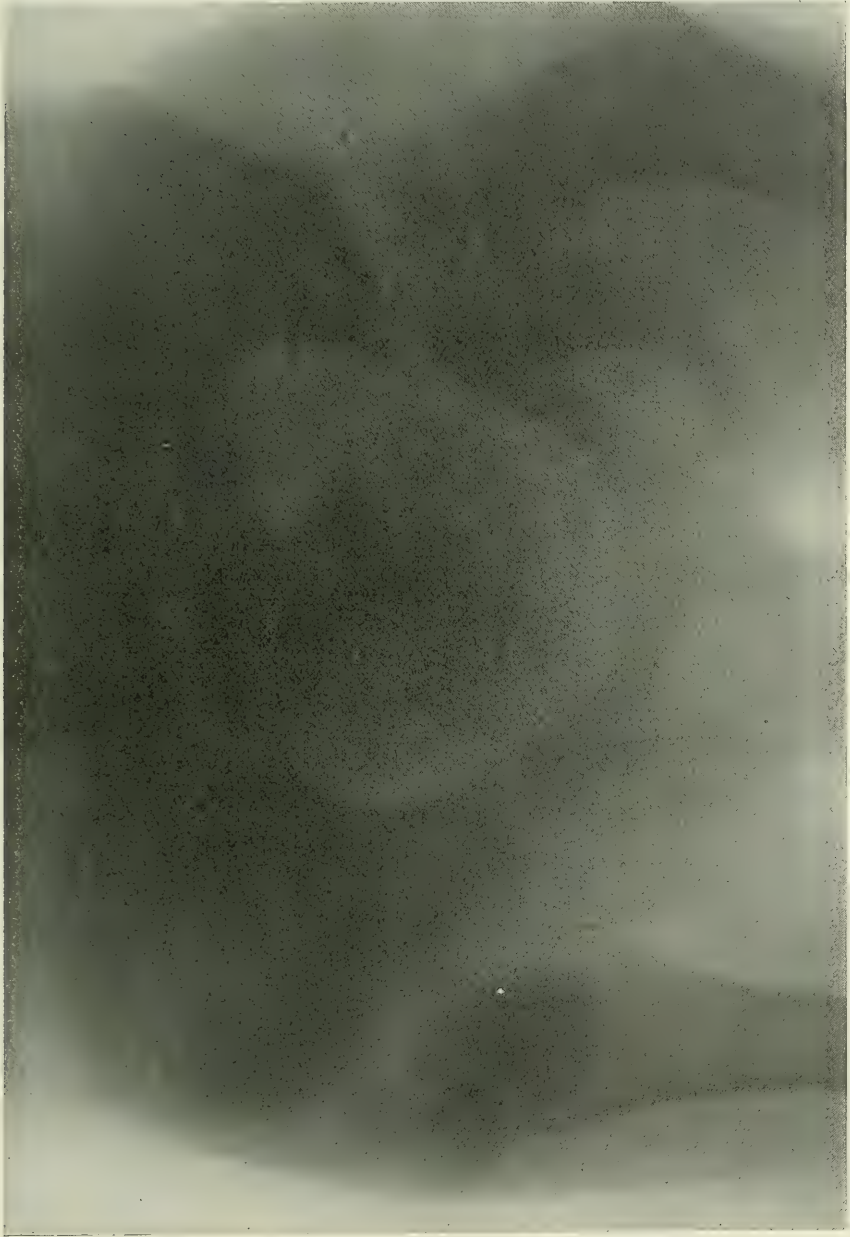
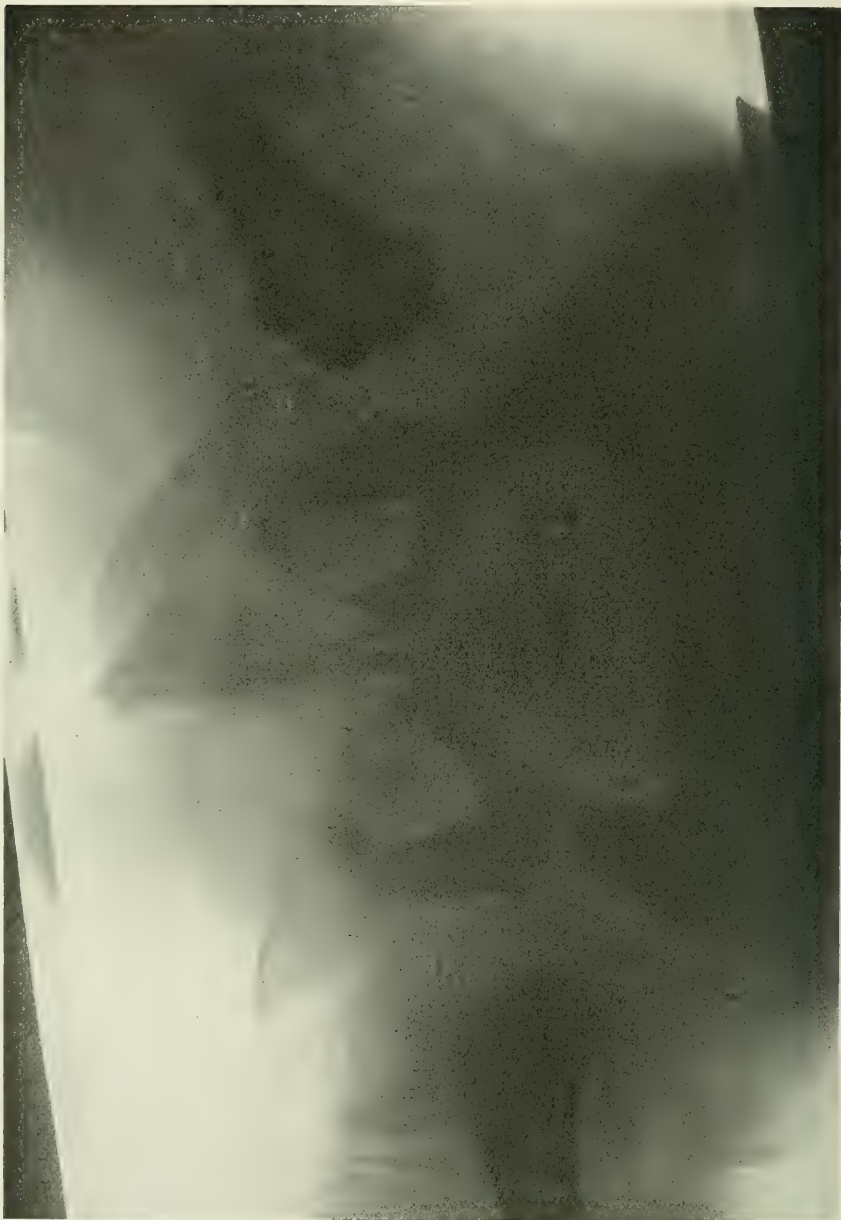

Fig. 50. Linksseitige Hüftverrenkung.

ganze Pfannenort erscheint dann in eine flächenhafte Beckeninsertion der Gelenkkapsel einbezogen. Eine Differenzierung der Pfannränder ist in solchen Fällen nur angedeutet. Der hintere obere Rand

fällt zwar mehr oder weniger steil gegen die Fläche des Darmbeines ab, überragt aber das Niveau des Pfannenortes nicht.

Fig. 51. Doppelseitige Luxation, reponiert. (Breiter Spalt zwischen Kopf und Pfanne wegen Hypertrophie des Pfannenhales.)



Da der knorpelige oder bindegewebige Pfannenhals keinen Röntgenschaten wirft, zeigen die Röntgenbilder, die kurze Zeit nach erfolgter Reposition aufgenommen wurden, einen auffallend breiten Spalt zwischen Kopf und Pfanne (Fig. 51).



Von zahlreichen Autoren liegen Beschreibungen vor, denen zufolge die alte Pfanne von kleinen Höckerchen bedeckt und selbst von zahlreichen Exotosen erfüllt war (GALOZZI, PACI, NOBLE SMITH, TUBBY, LORENZ, HOFFA); in einigen Fällen (CRUVEILHIER, PALETTA) erschien die Pfanne sogar in eine Prominenz umgewandelt. Indessen darf der beschriebene runde knöcherne Wulst nicht als eine am Pfannenorte sich erhebende Exostose aufgefaßt werden, denn er ist nichts anderes als der hintere Pfannenrand (LORENZ). Der Pfannenort liegt also vorresp. einwärts von diesem knöchernen Walle, der demnach auch die Grenze zwischen der vorderen und hinteren Beckenwand bildet.

Im Gegensatze zu der mehr oder weniger vollständigen Planierung des Pfannencavums durch knorpelige und bindegewebige Hypertrophie werden Fälle von ungewöhnlich langer Persistenz der knorpeligen Pfanne angeführt (CRUVEILHIER, DUPUYTREN, LORENZ, MIKULICZ, BRODHURST, FOURNIER, HEUSNER).

Die lange Persistenz der knorpeligen Pfanne ist indessen ebenso ein Extrem wie die vollständige Obliteration derselben. Der gewöhnliche und daher praktisch wichtigste Befund hält die Mitte zwischen beiden.

Im Adoleszentenalter verliert der Knorpelüberzug des Acetabulum meist beträchtlich an Dicke, er verliert überdies seinen früheren Gewebscharakter und wird periostähnlich. Dann verleiht die durchschimmernde Spongiosa dem Pfannenboden einen braunroten Farbenton, während sich die weiße Opalfarbe des Knorpels bloß auf die Fugelinien beschränkt. Im höheren Alter verdickt sich der periostähnliche Ueberzug zu einem Lager filzigen Bindegewebes.

Sehr wesentlich gefördert wurde die Kenntnis der Pfanne, insbesondere des knöchernen Fundamentes derselben, durch das Röntgenverfahren.

Die Lücke, welche am Röntgenbilde vom kindlichen Becken am Grunde der Pfanne sichtbar ist, entspricht den beiden oberen Schenkeln der Y-Fuge. Der untere Schenkel, an den sich vorne und rückwärts Knochenmassen anschließen, erscheint nicht in der röntgenographischen Projektion. Entsprechend der Verdickung des Pfannengrundes ist die Fuge des luxierten Gelenkes in der Regel erheblich länger als beim normalen (Fig. 49 und 50).

Pfannenwärts weichen die Ränder dieser Fuge trichterförmig auseinander. Der nach oben abweichende Kontur ist nichts anderes als die Projektion des vorderen Randes der oberen Pfannenhälfte (LUDLOFF). Der hintere Rand der oberen Pfannenhälfte bleibt bis zum 3. oder 4. Lebensjahr knorpelig und markiert sich daher auf dem Röntgenbilde nicht. Mit dem Beginn der Verknöcherung dieses Randes erhält der obere Kontur eine Verdoppelung (vergl. Fig. 49), die mit zunehmender Verknöcherung von oben nach unten fortschreitet und ungefähr im 12. Jahre komplett wird. Damit hat das sog. Pfannendach eine vollständig knöcherne Umrandung erhalten.

Dieses Pfannendach ist nun bei luxierten Gelenken kürzer und weniger gehöhlt, und sein Neigungswinkel zur Horizontalen ist größer, als normal. Das Pfannendach ist also „steil gestellt“.

Aber auch jener Winkel, welchen das Pfannendach mit dem lateralen Darmbeinrande einschließt, ist weniger spitz als der normale, oder mit anderen Worten: der obere Rand der Luxationspfanne ist weniger hoch als gewöhnlich. Deshalb erscheint auch jene Linie, welche

vom Y-Knorpel zur Spina ant. sup. zieht, und die normalerweise eine der Prominenz des Pfannendaches entsprechende Knickung aufweist, bei Luxationspfannen in aktinographischer Projektion fast wie eine Gerade (BADE).

Der untere Rand ist in vielen Fällen auf der gesunden Seite doppelt konturiert, während er auf der luxierten Seite fast ausnahmslos einen bloß einfachen Grenzkontur aufweist. Begründet ist diese Differenz nach LUDLOFF in dem Umstande, daß der vordere Pfannenrand bei der Luxation weniger scharf gratförmig vorragt als bei gesunden Gelenken.

Im allgemeinen ist von der Verkleinerung und Abflachung der Luxationspfanne die obere Hälfte mehr betroffen als die untere (LUDLOFF).

Die hier beschriebenen charakteristischen Eigenschaften des Röntgenschnitts von Luxationspfannen, insbesondere die steilere Richtung und geringere Ausladung des Pfannendaches können auch bestehen, ohne daß es zur Ausbildung einer — klinisch nachweisbaren — Luxation gekommen wäre. HOFFA, BADE, CODIVILLA u. a. haben Fälle beschrieben, welche klinisch als einseitig luxiert imponiert hatten, und auch entsprechend behandelt wurden. Aber im Laufe der Behandlung, und offenbar begünstigt durch die erhöhten Ansprüche, welche dieselbe an das „gesunde“ Gelenk gestellt hatte, wurde auch an der anderen Seite die Luxation manifest. Röntgenographisch ließ sich hernach in diesen Fällen die a priori bestandene Disposition feststellen. Außerdem wurde, wie bereits in der Einleitung (S. 68) erwähnt, schon von SANDIFORT dem Jüngeren die typische Verbindung des kongenital luxierten proximalen Femurendes (die Anteversion) ohne gleichzeitige Luxation in einigen Fällen gefunden.

Uebrigens ist der Pfannenschatten im Röntgenbilde nicht immer regelmäßig und scharf begrenzt. Sehr oft sind die Konturen zackig, verschwommen oder nur angedeutet (vergl. Fig. 50). Der zackige Kontur entspricht in der Regel den kleinen Höckerchen, welche man gelegentlich der Eröffnung des Gelenkes bei der blutigen Reposition so oft an der Oberfläche des Pfannenbodens gefunden hat. Nach Excision der oberflächlichen Lage des Pfannenbodens zeigte es sich dann, daß diese kleineren Höckerchen in der queren Knorpelfuge zwischen Sitzbein und Darmbein gelegen waren und lokalisierte Gewebswucherungen dieser Wachstumszone vorstellten (LORENZ).

Die Verschwommenheit der Konturen läßt in der Regel auf reichlichen hypertrophischen Pfanneneinhalt schließen. Solche Bilder gestatten indes nur einen Schluß auf die Hochgradigkeit der Wucherungsvorgänge am Pfannenorte, nicht aber eine Prognose auf Heilungsmöglichkeit.

Als ein weiteres Charakteristikum der Luxationspfanne ist die sogenannte Gleitfurche anzusehen, welche sich der M. ileopsoas auf seinem Wege über die Kante der vorderen Beckenwand ausgräbt. Diese Furche, welche zuerst von DUPUYTREN pathologisch-anatomisch beschrieben worden ist, läßt sich röntgenographisch wohl kaum nachweisen. Dagegen läßt sich (worauf LUDLOFF zum ersten Male aufmerksam gemacht hat), auf einer großen Zahl von Röntgenbildern eine quer über den oberen Rand des oberen Quadranten des Pfannenrandes verlaufende Furche zeigen, welche die alte Pfanne mit jener Ausbuchtung des Os ilei verbindet, gegen welche sich der Femurkopf

stützt (s. Fig. 50). Sie stellt die Wegspur dar, welche der Kopf auf seiner Wanderung nach dem neuen Standort hinterlassen hat. LUDLOFF hat sie als „Gleitfurche“ bezeichnet.

Die Tatsache, daß die knöchernen Pfanne trotz der Hypertrophie des Fundus ihre Form lange Zeit unverändert bewahrt, spricht gegen die Annahme einer „rudimentären“ Bildung; dies wurde zuerst von HOFFA betont. Aber auch das mehrfach behauptete „sekundäre Schwinden“ derselben findet nicht statt. Für die unblutige Behandlung der angeborenen Hüftverrenkung, deren Erfolge auf der Intaktheit der knöchernen Pfanne beruhen, ist dieses Moment von ausschlaggebender Bedeutung.

Einige besondere Eigentümlichkeiten zeigt die Pfanne des unvollständig luxierten Gelenkes. Es kommt hier zur Bildung einer Kante, welche den benützten Teil des Acetabulums vom unbenützten, resp. die ursprüngliche Pfanne von der Nearthrose scheidet. Solche Befunde wurden schon bei Neugeborenen erhoben. So ruhte z. B. in einem Falle von PARISE der Kopf zum Teil in einer neugebildeten Gelenkspfanne, zum Teil auf dem alten Pfannenrande, wo er sich eine Vertiefung gebildet hatte. Auf diese Weise war ein neuer, halbmondförmiger Pfannenboden entstanden, welcher von dem ursprünglichen durch einen leicht erhöhten, bogenförmigen First getrennt war. Ähnliches wurde von KRUKENBERG, KRAUSE, RAGER u. a. beschrieben. Auch bei älteren Kindern kommt es, wenn Subluxationen längere Zeit bestehen bleiben, zu analogen Veränderungen (VROLIK, WEINLECHNER, KIRMISSON u. a.). In einem Falle von NÉLATON waren neue und alte Pfannen zu einer einzigen großen verschmolzen, in welcher sich das Capitulum femoris frei bewegte. Einen sehr interessanten Befund erhob KIRMISSON bei einem 12-jährigen Mädchen, bei welchem die nach oben und hinten stark erweiterte Pfanne in drei Gelenkflächen abgeteilt war: eine oberste, welche das Capitulum enthielt, also die eigentliche Nearthrose darstellte, eine unterste, welche der ursprünglichen Gelenkfläche entsprach, und zwischen beiden eine knorpelüberkleidete Partie von der Form eines Cylinderabschnittes, gegen welche sich der Kopf offenbar nur vorübergehend gestützt hatte. Sie war gegen die jüngere Nearthrose durch eine vorspringende Leiste geschieden.

Ist der Kopf ganz außerhalb des Bereiches der alten Pfanne getreten, so pflegt dem neuen Standorte desselben gegenüber, eine Anheftung der Kapsel an das Periost des Darmbeines einzutreten. Die Bildung einer wahren Nearthrose im Kindesalter wurde zwar schon beobachtet (von ELLIOT bei einer 7-jährigen, von VROLIK bei einer 12-jährigen Patientin), ist aber sehr selten, weil die Bedingungen dafür nicht günstig sind. Dagegen findet man bei Erwachsenen Nearthrosenbildung um so häufiger, je älter die betreffenden Individuen waren. In diesen Fällen mußte unter allen Umständen eine Perforation der Kapsel vorausgehen.

Andererseits muß der Perforation der Kapsel die Gelenkbildung nicht notwendig folgen.

In der Regel ist jene Stelle der Darmbeinwand, gegen welche der Kopf sich gestützt hatte, nur durch eine mehr oder weniger starke Impression markiert (vergl. Fig. 52), in deren Umgebung die Kapsel an das Periost angeheftet ist (GUÉRIN, SEDILLOT, PRAVAZ, HENRY, BONMARIAGE, DUBREUIL, JOACHIMSTHAL). Diese Impression markiert



sich auch auf den Röntgenbildern deutlich und bleibt noch lange Zeit nach erfolgter Reposition sichtbar. Eine Art unvollkommener

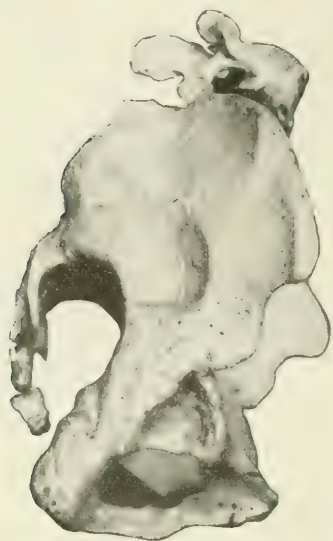


Fig. 52.

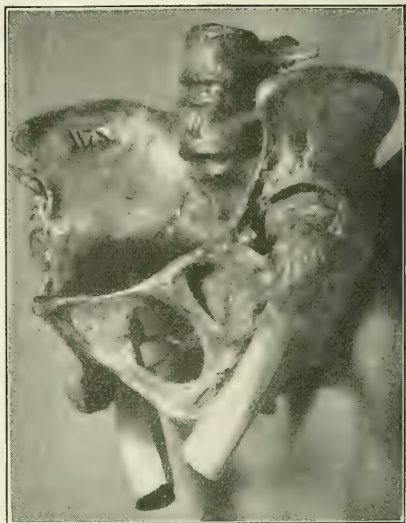

Fig. 52a.

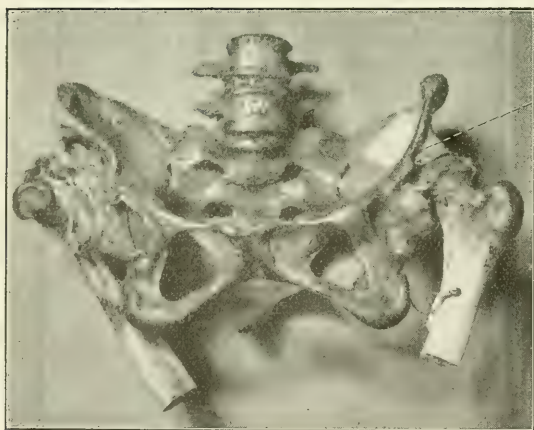


Fig. 52 b.

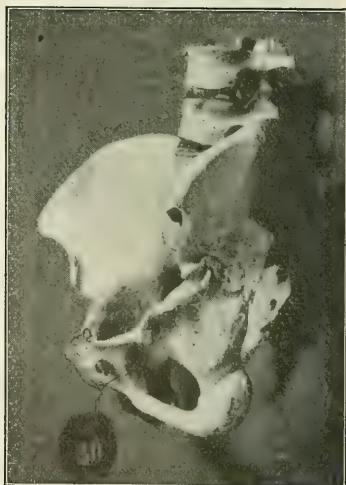

Fig. 53.

Fig. 52. Luxationsbecken. Oberhalb (und hinter) der verlassenen Pfanne eine tiefe Impression, entsprechend dem neuen Standorte des Kopfes.

Fig. 52a und 52b. Dachbildungen (*d*) an der Luxationspfanne.

Fig. 53. Nearthrose. Die neue Pfanne mit Exostosen infolge von Arthritis deformans.

Nearthrosenbildung stellen jene eigentümlichen, aus Periostwucherungen hervorgegangenen Dachbildungen vor, welche dem Kopfe auf seinem neuen Standorte eine mitunter recht ansehnliche Stütze ge-

währen (DUPUYTREN, VROLIK, GURLT, GRUVEILHIER). (Vergl. Fig. 52a und 52b).



Fig. 54. Rechtsseitige Luxation, linksseitige Subluxation.

Wahre Nearthrosen werden später sehr oft der Sitz von pathologischen Veränderungen, die jenen der Arthritis deformans analog sind (vergl. Fig. 53).

In Fällen von Subluxation, wo der Kopf dem oberen Pfannenrande gegenüber steht (vergl. Fig. 54) wird man diesen (in operatione) immer sehr niedrig finden; er ist eben durch den andrängenden Kopf geglättet, niedergedrückt worden. Bei älteren Fällen jedoch, wo der Kopf, entsprechend der Zunahme der Verkürzung, den Pfannenrand längst verlassen, resp. sich oberhalb desselben eingestellt hatte, läßt sich dagegen die Kante des oberen Pfannenrandes meist wieder nachweisen. Der Pfannenrand wächst also, sobald er vom Drucke des Kopfes entlastet ist, wieder stärker hervor.

Die auffälligste Veränderung des **proximalen Femurendes** ist die allgemeine Atrophie desselben. Es ist in allen seinen Dimensionen verringert und ruft den Eindruck einer gewissen Grazilität hervor. Mit steigendem Alter nehmen diese Veränderungen zu (vergl. Fig. 55, 56 und 56a). Bei einem 8—9-jährigen Patienten macht das obere Femurende manchmal den Eindruck, als ob es einem 4—5-jährigen Kinde angehörte. Neben dieser konzentrischen Atrophie tritt noch ein mehr oder weniger hoher Grad von exzentrischer Atrophie auf, welche mit dem höheren Alter gleichfalls fortzuschreiten pflegt. Dieselbe gibt sich klinisch in abnormer Durchlässigkeit für Röntgenstrahlen kund.




Fig. 55. Beide Oberschenkel eines im Alter von 47 Jahren verstorbenen Patienten mit linksseitiger, angeborener Hüftverrenkung. Nach G. JOACHIMSTHAL.

Praktisch viel wichtiger als die Grazilität des oberen Femurendes ist eine zweite, sehr häufig zu beobachtende Eigentümlichkeit desselben, welche in einer Verschränkung der Schenkelhalsachse gegenüber der queren Kniegelenksachse besteht, und als pathologische Anteversion des Schenkelhalses bezeichnet wird.

Ein gewisser Grad von Vornewendung des Schenkelhalses besteht schon normalerweise (s. Fig. 57, Oberschenkel vom Neugeborenen, a bei kongenitaler Luxation, b und c normale Vergleichsobjekte; die Femora liegen der Unterlage mit den beiden Kondylen und dem Troch. minor auf); er ist das Produkt ausgedehnter Wachstumsverschiebungen, welche der Oberschenkel in frühester Embryonalzeit erfährt. Infolge dieser Umformung liegen die Schenkelhals- und die quere Kniegelenksachse nicht in einer (frontalen) Ebene, sondern in zwei Ebenen, die miteinander einen medialwärts offenen Winkel von  $10-15^{\circ}$  einschließen. Der vordere Schenkel dieses Winkels gehört der Schenkelhalsachse an. Der Schenkelhals liegt also erst dann in der Frontalebene, wenn die Kniescheibe schon ein Minimum nach einwärts gerichtet ist.

Jeder höhere Grad der Vornewendung ist als pathologisch zu bezeichnen. Die pathologische Anteversion ist nun eine überaus häufig vorkommende Verbildung des kongenital luxierten Oberschenkels, und



dieselbe kann ein so hohes Maß erreichen, daß der Femurkopf direkt nach vorn gerichtet ist, und daß die Schenkelhalsachse mit der queren Kniegelenksachse einen Winkel von  $90^\circ$  bildet. Wollte man in einem solchen Falle den Schenkelhals in die Frontalebene einstellen, so müßte man den Oberschenkel so weit nach innen rotieren, daß die Kniescheibe direkt nach innen, ja sogar ein wenig nach hinten sieht.

Die Richtungsveränderung des Schenkelhalses war den älteren Anatomen ganz gut bekannt, geriet aber in Vergessenheit. 1885 machte E. H. BENNET neuerdings auf die Tatsache aufmerksam, welche aber erst in der Ära der blutigen Reposition in ihrer großen Bedeutung für die Ziele der Behandlung gewürdigt wurde. Der Sitz der Richtungsveränderung wurde von den älteren Autoren in die Wurzel des Schenkelhalses verlegt. So machte der jüngere SANDIFORT (nach v. AMMON 1842) gelegentlich der Beschreibung eines einschlägigen Befundes die Angabe, daß das Collum femoris nicht aus der inneren, seitlichen Fläche des Femur, sondern aus der vorderen Fläche desselben entspringe. Die Annahme, daß das Collum an einer anderen Stelle eingefügt sei, beruht nun freilich auf der unrichtigen Deutung der Tatsache, daß die Achse des Schenkelhalses nach vorn abgelenkt ist.

Aber zu dieser Ablenkung gesellt sich noch ein zweites Moment, welches die Sagittalstellung des Schenkelhalses und damit den Eindruck der Vornewendung vermehrt. Das ist eine Torsion im Gefüge der Oberschenkeldiaphyse in der Weise, daß das proximale Femurende, also Hals und Trochanteren gegenüber dem distalen Femurende von innen nach vorn gedreht ist. Auf diese Torsion hat zum ersten Male MIKULICZ aufmerksam gemacht, der 1896 die Rückwärtsverschiebung des Trochanter major beobachtete. FRIEDLÄNDER verlegte die Entstehung der Spiraldrehung des Schenkelstabes in die intrauterine Wachstumsperiode, und bringt sie in ätiologischen Zusammenhang mit der Luxation. LANGE dagegen glaubte sie auf die eigentümliche Verteilung des Muskelzuges zurückführen zu können. „Es wirken die äußeren Rotatoren vorwiegend auf die obere Hälfte des Femur, die Innenrotatoren umgekehrt auf die untere Hälfte. Das Resultat ihrer Wirkung ist oben eine Stellungsveränderung, die Einstellung des Schenkelhalses in die Sagittalebene, während unten die Form der Oberschenkelknochen eine Aenderung erleidet. Der untere Teil des Femur wird um seine Längsachse nach innen gedreht, so daß die Kondylenachse, die eigentlich bei einer Sagittalstellung des Schenkelhalses ebenfalls sagittal verlaufen sollte, annähernd in frontaler Richtung festgehalten wird.“

Aus dieser Darstellung scheint uns hervorzugehen, daß LANGE, obgleich er es nicht ausdrücklich ausspricht, die Formveränderung des Oberschenkels in das postfötale Leben verlegt.

Dieser Annahme widerspricht aber die Tatsache, daß pathologisch gesteigerte Anteversion in zahlreichen Fällen bei Föten und Neugeborenen gefunden wurde (SANDIFORT, MAUCLAIRE, FRIEDLÄNDER etc.). Auch die Ausschließlichkeit, mit welcher LANGE die Sagittalstellung des Schenkelhalses auf die Torsion im Gefüge des Femurstabes bezieht, erscheint uns nicht berechtigt. Er sagt: „Der Ausdruck Anteversion scheint mir nicht glücklich zu sein. Es ist nicht, wie man nach dem Namen annehmen sollte, der Schenkelhals nach vorn ge-

dreht, sondern das ganze obere Femurende hat eine Torsion um seine Längsachse erfahren. Das Verhältnis des Trochanter minor zum

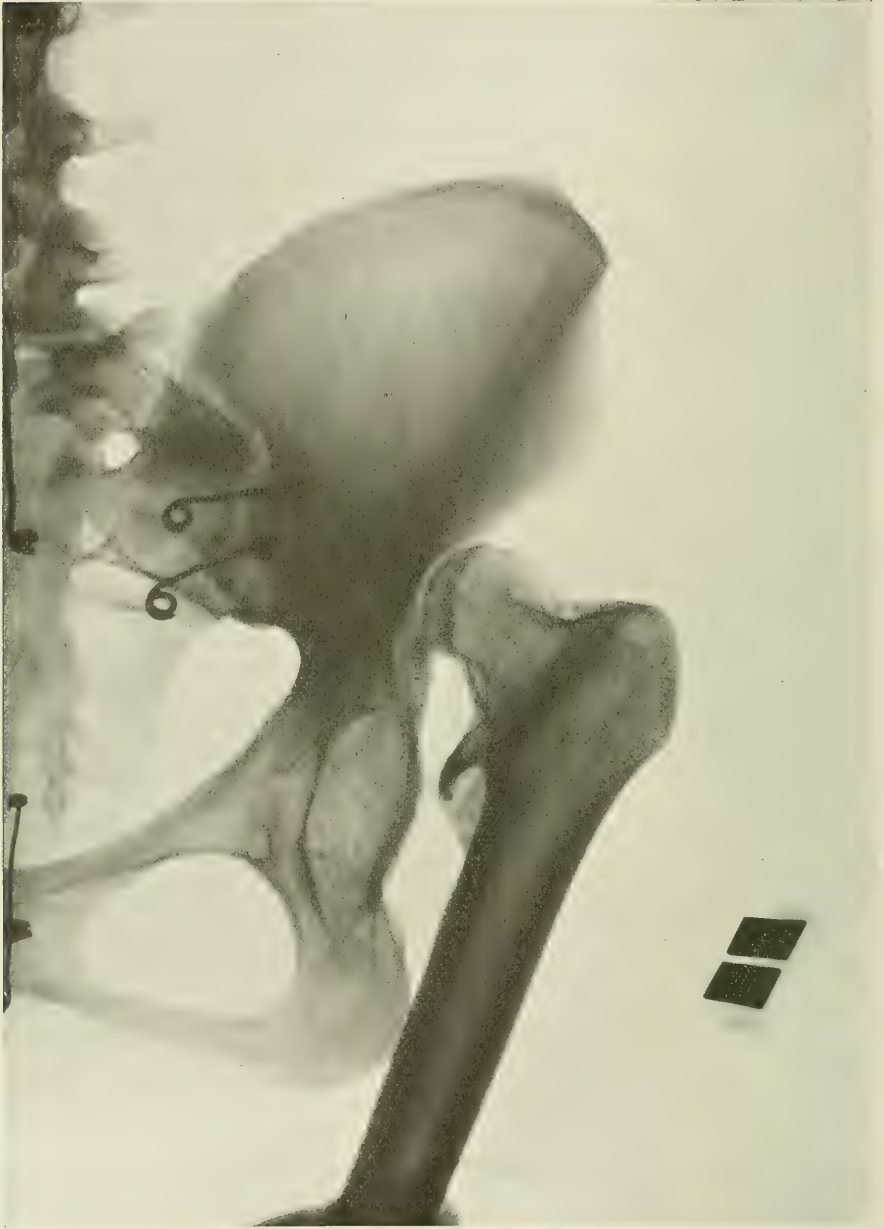

Fig. 56. Becken und Oberschenkel einer im Alter von 24 Jahren verstorbenen Patientin mit linksseitiger Luxation. Trockenpräparat.

Trochanter major, zum Schenkelhalse und zum Schenkelkopfe ist in keinem meiner Röntgenbilder wesentlich verändert . . . .“

Wie aber beispielsweise Fig. 57 zeigt, ist bei unserer Beobachtung 2 vom Neugeborenen die Stellung der Trochanteren zur

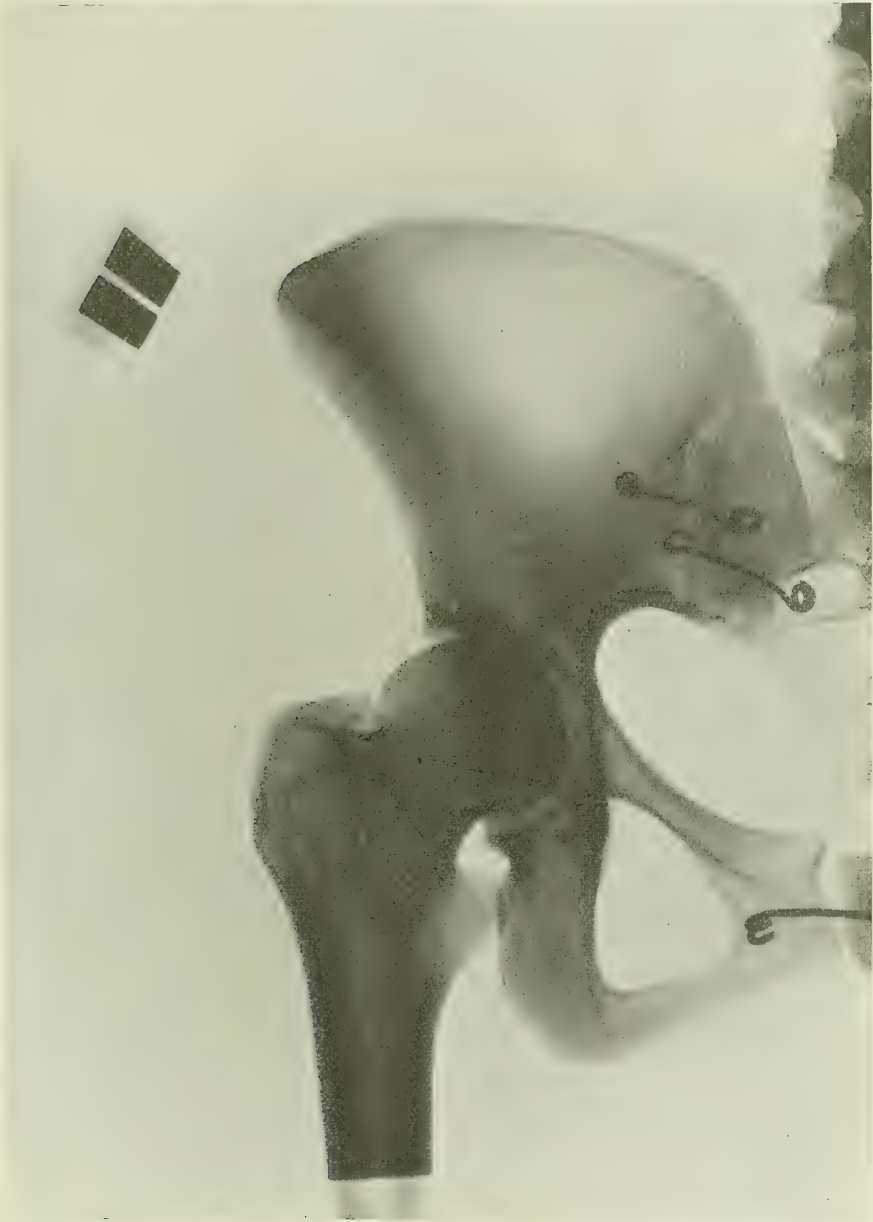


Fig. 56a. Die normale Seite desselben Individuums zum Vergleich.

Knieachse gar nicht merklich verändert, der Schenkelhals aber stark antevertiert. Es spielt also die Winkeldrehung der Schenkelhalsachse



a


b

c



Fig. 57. Oberschenkel von Neugeborenen. a bei kongenitaler Luxation (Anteversion des Schenkelhalses), b und c normale Vergleichsobjekte.

Fig. 58. Rechtssseitige, kongenitale Luxation mit starker Anteversion des Schenkelhalses.



sicherlich eine zum mindesten ebenso bedeutende Rolle, wie die Torsion des Femurstabes und die von LANGE angenommenen Muskelwirkungen kommen bei der Genese der Sagittalstellung, wenn überhaupt, erst in zweiter Linie in Betracht. Auch HEUSNER hat gegen die LANGESche Erklärungsweise Einwände erhoben. Er meint, daß die spirallige Drehung des Oberschenkelknochens wohl eine größere Kraft erfordere, als sie die wider einander strebenden Auswärts- und Einwärtsroller zu leisten vermöchten, und fügt hinzu, daß, wenn LANGE auf die KÖNIGSche Verkrümmung des Schenkelhalses bei Coxa vara verweise, eine solche wohl nur bei krankhafter Erweichung des Knochens zu stande komme, wie sie bei angeborener Luxation nicht vorausgesetzt werden könne. Ueberdies wäre unserer Meinung nach einzuwenden, daß das intakte Hüftgelenk dem deformierenden Muskelzuge bei Coxa vara ein Hypomochlion biete, welches bei Luxation fehlt.

Jedenfalls ist die in Rede stehende Formveränderung eine sehr oft vorkommende Komplikation der kongenitalen Hüftverrenkung, wenn auch die Angabe SCHEDES, daß sie sich in mindestens 95 Proz. aller Fälle von angeborener

Hüftverrenkung nachweisen lasse, als starke Uebertreibung gelten kann.

In charakteristischer Weise kommt auch am Röntgenbilde die pathologische Anteversion des oberen Femurendes zum Ausdruck (s. den Abschnitt über Diagnose, vergl. Fig. 50 und 58).

Eine andere Formveränderung des Oberschenkels, auf welche v. FRIEDLÄNDER aufmerksam gemacht hat, besteht in der Verschärfung einer schon normalerweise vorhandenen Knickung des Oberschenkelchaftes. Dieselbe hat ihren Sitz ungefähr in der Höhe des Trochanter minor und ist die Ursache der „Anteflexion“ des proximalen Femurendes. Klinisch ist dieselbe bedeutungslos.

Endlich zeigen einige Präparate des Wiener Museums eine Formveränderung der Oberschenkelchaften, die in einer rein lateralwärts gerichteten, bogenförmigen Verkrümmung besteht, welche ihren Scheitelpunkt ein wenig oberhalb der evertierten Sitzhöcker besitzt (Fig. 59).

Nachdem wir nunmehr das proximale Femurende als Ganzes betrachtet haben, wollen wir uns der Beschreibung der einzelnen Teile desselben zuwenden.

Der Femurkopf fällt vor allem durch seine verminderte Größe auf. Bei einseitiger Hüftverrenkung läßt sich die verminderte Größen-

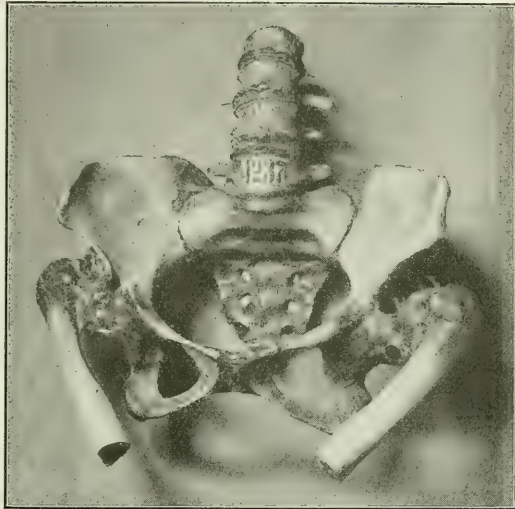


Fig. 59. Doppelseitige, angeborene Hüftverrenkung, 45-jährige Frau. Trockenpräparat.

entwicklung des luxierten Kopfes gegenüber dem normalen, schon an Föten und Neugeborenen fast ausnahmslos nachweisen. Dieselbe ist

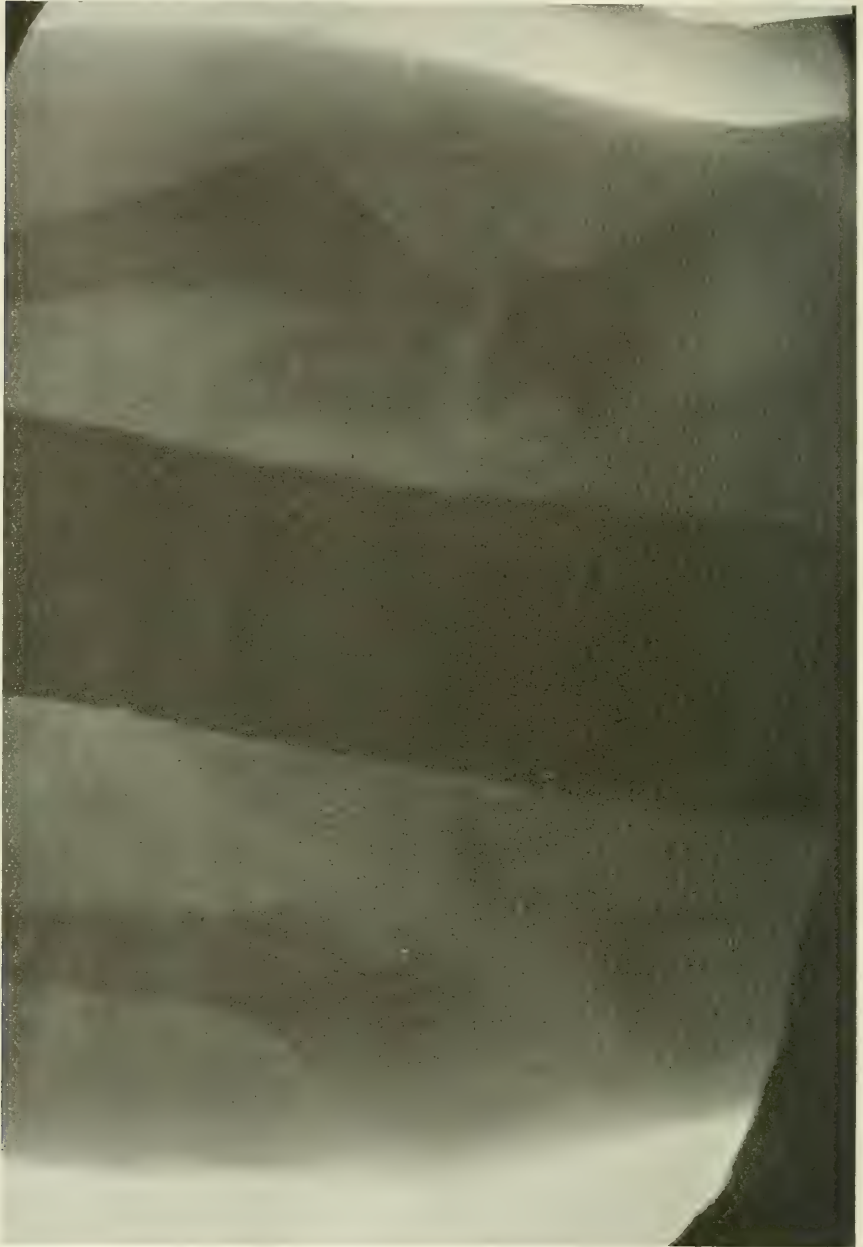

Fig. 60. Rechtseitige, angeborene Hüftverrenkung.

eine Teilerscheinung der schon oben gewürdigten allgemeinen Atrophie des proximalen Femurendes. Im weiteren Leben erfährt der Größenunterschied zwischen dem luxierten und nichtluxierten Oberschenkelkopfe noch eine Verschärfung, indem das Wachstum des luxierten



Kopfes mit jenem des normal eingelenkten nicht gleichen Schritt hält. Die Größe der Volumsverminderung schwankt zwischen 10—30 Proz.

Am auffälligsten ist jedoch der Knochenkern der Kopfepiphyse verkleinert. Sein Schatten ist im Röntgenbilde kaum halb so hoch und so breit als jener der gesunden Seite (Fig. 49, 58 und 60). Er ist also in noch höherem Maße verkleinert, als es dem sonstigen Grade der Atrophie entspricht. Außerdem zeichnet sich der Knochenkern der Epiphyse in der Regel durch eine von der Norm abweichende, exzentrische Lage gegenüber dem Kontur des Kopfes aus.

Wenn im Laufe des Wachstums die Epiphysenentwicklung schon soweit vorgeschritten ist, daß es an der gesunden Seite bereits zur Bildung einer Fuge und zur vollständigen Verknöcherung der Kopfkappe gekommen ist (Osteoepiphyse), behält die Epiphyse der luxierten Seite noch lange Zeit ihren Charakter als Chondroepiphyse mit eingesprenktem Knochenkerne bei. Jedoch scheint das Verschwinden der Epiphysenfuge kaum wesentlich verspätet im 12.—13. Lebensjahre zu erfolgen (LUDLOFF).

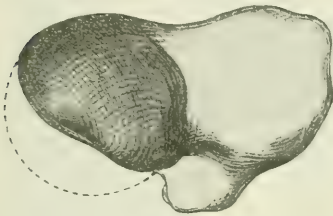


Fig. 61.

Fig. 61. Medio-posteriore Abplattung des kongenital luxierten Kopfes. Nach A. LORENZ.

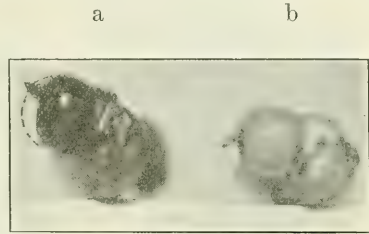


Fig. 62.

Fig. 62. Oberschenkel von Neugeborenen. a bei kongenitaler Luxation (medio-posteriore Abplattung), b normales Vergleichsobjekt.

Uebrigens können sich, wie HAHN gezeigt hat, schmale Epiphysenfugen der radiographischen Beobachtung entziehen; der Röntgenbefund gibt daher keine verlässliche Auskunft über die stattgehabte Verschmelzung.

Neben der Größenverminderung fallen noch Veränderungen der Kopfgestalt ins Auge, von welchen insbesondere eine typisch ist, und offenbar mit dem Mechanismus der Luxation in inniger, ätiologischer Beziehung steht. Es ist dies eine Abplattung des Kopfes von hinten und innen her. Bei der Betrachtung des Kopfes aus der Vogelperspektive zeigt sich, daß die gleichmäßige Rundung des Kopfes nach hinten innen verschwunden ist und einer fast gestreckten Kurve Platz gemacht hat, welche gewissermaßen die Sehne des ehemaligen Kreisbogens vorstellt (Fig. 61). Durch diese medio-posteriore Abplattung erhält der Kopf eine vertikal stehende Zuschärfung, gewissermaßen eine Schneide, welche nach innen vorn sieht und mehr oder weniger genau in der verlängerten Halsachse gelegen ist. Bei der Ansicht von innen her erscheint der innere Kopfpol abgeflacht, verbreitert, und gemahnt an ein auf der Basis stehendes Dreieck. Unterhalb der etwas abgerundeten Spitze befindet sich die Foveola capitis. Zur letzteren zieht manchmal von unten her eine, in die Wölbung des Kopfes eingegrabene, schmälere oder breitere Rinne als Spur des eventuell längst zu Grunde gegangenen Ligamentum teres.

Die hier beschriebene Abplattung des Kopfes ist angeboren und bildet die am meisten charakteristische Deformität des kongenital luxierten Schenkels. Wir bilden vorstehend (Fig. 62) den aus der Vogelperspektive gesehenen (schon aus Fig. 57 bekannten) kongenital luxierten Oberschenkel vom Neugeborenen mit der typischen Deformation ab. Die gestrichelte Linie würde ungefähr einem normalen Kontur entsprechen. Die beiden anderen Köpfe sind normale Vergleichsobjekte.

Im späteren Leben kann die Abplattung zunehmen infolge der Lage des Kopfes an seinem neuen Standorte, resp. durch den Belastungsdruck, mit welchem er gegen seine neue Unterlage angepreßt wird. Welcher Teil der Kopfperipherie hierbei am meisten auf Pressung beansprucht wird, hängt einerseits von der Form der Luxation und andererseits vom Grade der Anteversion des Schenkelhalses ab. Die Stelle der erworbenen Abplattung muß also mit jener der kongenitalen durchaus nicht identisch sein.

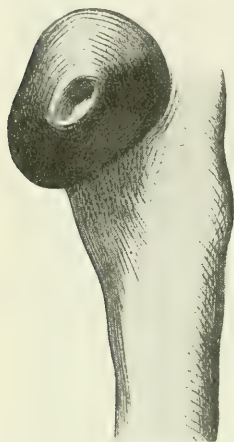

Fig. 63. Kopfverunstaltung.  
Nach A. LORENZ.

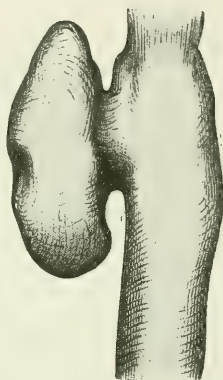


Fig. 64.

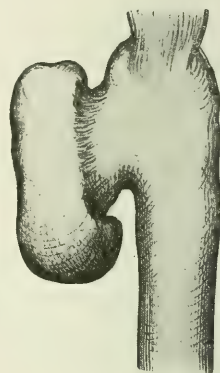


Fig. 65.

Fig. 64 und 65. „Pufferköpfe“.  
Nach A. LORENZ.

Höhere Grade der Abplattung können zu beträchtlicher Veränderung auch des oberen Kopfpoles führen. Selbst der ganze Kopf kann von der Abplattung betroffen sein, so daß von der normalen Konfiguration nur wenig mehr übrig bleibt (Fig. 63). Er wird dann den Puffern der Eisenbahnwagen vergleichbar. In höheren Graden krepeln sich die Ränder des „Pufferkopfes“ um (LORENZ) (Fig. 64 und 65). Namentlich ist dies an der unteren Peripherie des Kopfes häufig zu beobachten, so daß der Hals des Femur durch die umgekrepelten Ränder der Kopphaube gewissermaßen überwältigt wird (vergl. Fig. 66). Ähnliche Formationen sind auch von SANDIFORT, DUPUYTREN, GURLT etc. beschrieben worden. Gelegentlich der seinerzeit so zahlreich ausgeführten „blutigen“ Repositionen hat man auch verschiedene andere, z. B. keulen- oder zuckerhutförmige Verunstaltungen getroffen (Fig. 67 bis 70). Jede gröbere Verunstaltung des Kopfes beeinflusst naturgemäß die Prognose in ungünstigem Sinne.

Die Veränderungen, welche der Kopf im höheren Alter erleidet, sind verschiedenartig. Er kann seine Form und seinen Knorpelüberzug bis



Fig. 66.

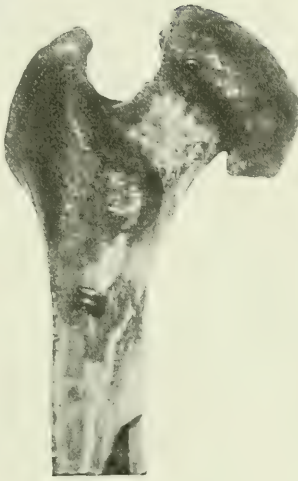

Fig. 67.

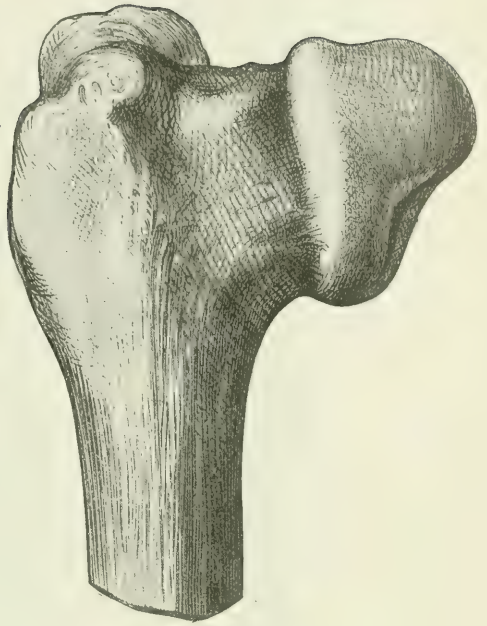


Fig. 68.

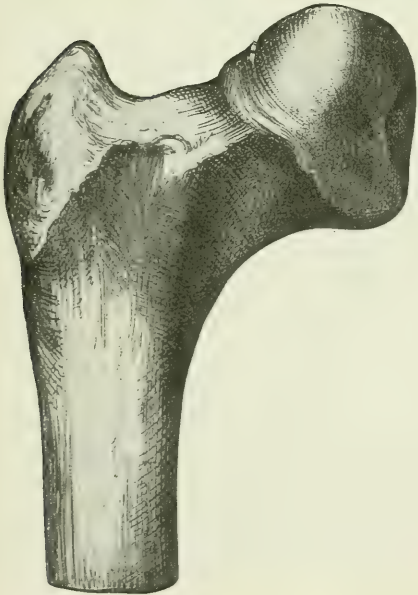

Fig. 69.

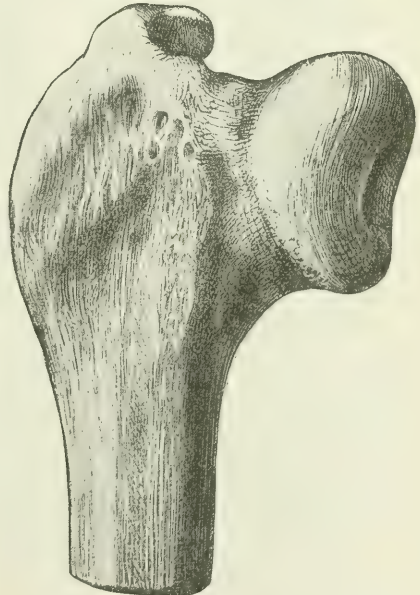


Fig. 70.

Fig. 66. Kopfverunstaltung (nach unten umgekrempelter Rand der Kopfhaube).

Fig. 67. Kopfverunstaltung.

Fig. 68 bis 70. Kopfformen. Nach A. LORENZ.



ins höhere Alter hinein bewahren (SCHREGER, CANTON, LORENZ), er kann auch beträchtliche Deformationen und außerordentliche Atrophie an Knochen- und Knorpelgewebe zeigen (GURLT), ja sogar allein oder zusammen mit dem Halse verloren gehen (BONMARIAGE, CARNOCHAN). Es bleibt dann vom Schenkelhalse nur mehr ein kleiner unregelmäßiger Stumpf übrig, welcher dem Trochanter von innen aufsitzt (Fig. 71). Die Figuren 72 bis 74 zeigen Strukturbilder kongenital luxierter Oberschenkel.

Die Ueberknorpelung des Kopfes bleibt meist lange Zeit unverändert, nur an der Fovea capitis zeigen sich nach Verlust des Ligamentum teres Lücken, durch welche bei älteren Kindern das Rotbraun der Spongiosa durchschimmert. Am leichtesten wird der Knorpel an




Fig. 71. Kleiner Stumpf, als Rest von Kopf und Hals.

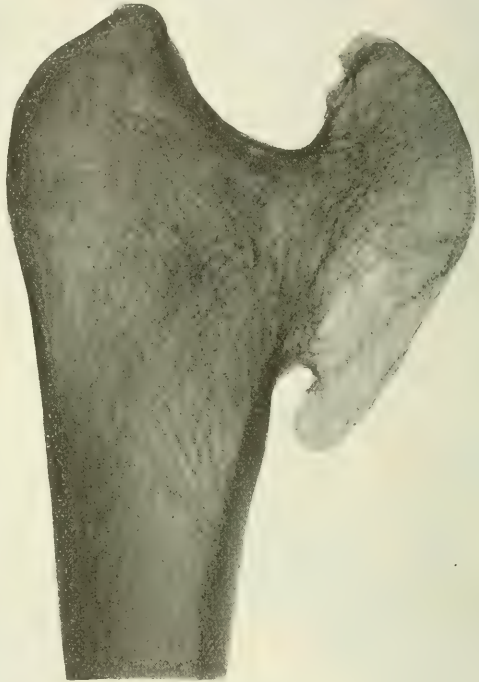

Fig. 72. Strukturbild zu Fig. 66.

der abgeplatteten Seite des Kopfes, wo er in fortwährendem, schleifenden Verkehr mit der Darmbeinfläche steht, defekt und sieht wie ausgefasert und schollig aus. Im übrigen begünstigt der innige Kontakt mit der Kapsel die Erhaltung des Knorpelüberzuges. Am unteren Kopfpol, welcher außerhalb jeden Kontaktes mit der Kapsel geraten ist, verliert der Knorpelbelag an Ausdehnung.

Es sei hier kurz erwähnt, daß mehrfach auch Fälle von angeborener Luxation mit kongenitalem Mangel von Kopf und Hals beschrieben worden sind. Solche Fälle gehören indes nicht in das Bereich der kongenitalen Luxation, sondern in das Kapitel: kongenitaler Femurdefekt. Der proximale Femurstumpf kann in solchen Fällen sowohl innerhalb, als außerhalb der Pfanne eine neue Anlehnung am Darmbein gefunden haben (vergl. REINER, BLENKE, DREHMANN, JOACHIMSTHAL).

Was nun den Schenkelhals betrifft, so können seine Proportionen durchaus der Norm entsprechen. Meistens findet man ihn aber mehr

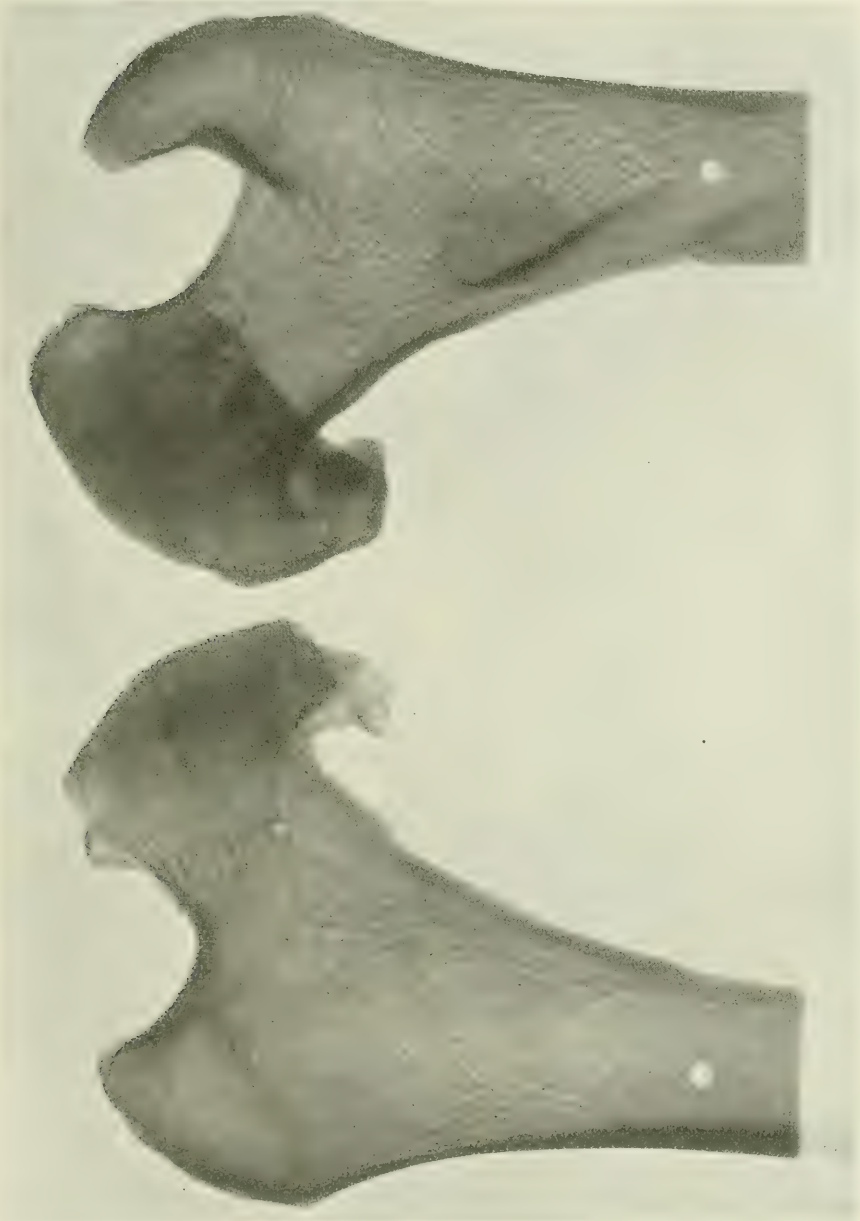

Fig. 73.  
Fig. 73 und 73a. Strukturbild zu Fig. 67 (Kopf frontal entzweigesägt, vordere und hintere Hälfte).

oder weniger verkürzt. In höheren Graden von Verkürzung erscheint der Hals auf eine den Kopf vom Trochanter trennende Furche reduziert. Hierdurch wird der Eindruck hervorgebracht, als ob der Kopf dem Schaft resp. dem Trochanter unmittelbar aufsäße, und der

Oberschenkel gewinnt eine weitgehende Aehnlichkeit mit dem oberen Ende des Humerus. Jede größere Verkürzung des Halses erschwert die Retention des reponierten Schenkelkopfes.

Von der wichtigsten Form- resp. Richtungsveränderung des Halses, der pathologischen Anteversion, wurde bereits oben gesprochen.

Die Größe des Schenkelhalswinkels variiert innerhalb sehr weiter Grenzen. Meist wird eine verringerte Schenkelhalsneigung angegeben, also Coxa vara (VROLIK, GURLT, MALGAIGNE u. a., beim Neugeborenen MERCER ADAM, SAINTON, CAUTRU). Die Flachlegung des Schenkelhalses kann soweit gehen, daß der Schenkelhalswinkel ein rechter wird (gegen ca.  $125^{\circ}$  in der Norm).

Auch die entgegengesetzte Richtungsänderung des Schenkelhalses, Coxa valga, wurde wiederholt beobachtet (TILLMANN'S, GHILLINI). KIRMISSON bezeichnet ein solches Verhalten sogar als das häufiger vorkommende.

Bei der Beurteilung des Schenkelhalsverhältnisses, ist der Beobachter vielfachen Täuschungen ausgesetzt.

1) Ein erheblicher Grad von Anteversion des Kopfes kann vorgetäuscht werden durch eine stärkere medio-posteriore Abplattung.

2) Eine Valgität durch eine eigentümliche Verschiebung der Kopfkappe nach oben.

3) Kann eine Varietät vorgetäuscht werden durch eine Verschiebung der Kopfkappe nach unten, sowie durch eine abnorme Kürze des Schenkelhalses, die es mit sich bringt, daß der obere Pol des Kopfes sich über die Spitze des Trochanters nicht in gewöhnlicher Weise erhebt.

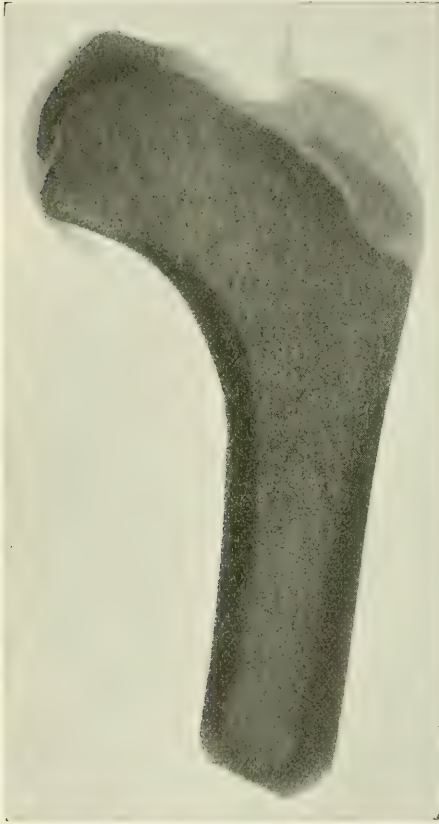

Fig. 74. Strukturbild eines kongenital luxierten Femurkopfes; von einem 5-jährigen Mädchen. (Exzentrische Kopfeiphyse.)

Erwähnung verdienen noch einige in jüngster Zeit mitgeteilte Beobachtungen. Sie betreffen Fälle von einseitiger Luxation, bei welchen die nicht luxierte Seite ausgesprochene Coxa vara aufwies (ALBERT, ALSBERG, RAGER). Diese Richtungsveränderung des gesunden Schenkelhalses ist von den Autoren als Belastungsdeformität aufgefaßt worden.

## B. Das Becken.

Die Veränderungen der Beckenform, welche sich infolge der angeborenen Hüftverrenkung einstellen, bieten großes theoretisches



Interesse, sind aber von untergeordneter praktischer Bedeutung. Die am meisten charakteristischen Eigentümlichkeiten treten erst beim Erwachsenen mehr hervor. Am auffälligsten ist die Vergrößerung sämtlicher queren Durchmesser des kleinen Beckens. Im Beckeneingange (s. Fig. 59, 75, 76) kann die Erweiterung des Querdiameters 15 mm und mehr betragen; der Eingang gewinnt dadurch eine querovale Form, die noch dadurch eine schärfere Ausprägung erfährt, daß der sagittale Durchmesser (die *Conjugata vera*) nicht selten eine, wenn auch geringe Verkürzung aufweist.

Im Beckenausgange ist der quere Durchmesser noch viel erheblicher verlängert. Die Ursache davon ist die Eversion der Sitzbeinhöcker (s. Fig. 59, 77), durch welche überdies der Arcus pubis außerordentlich verflacht, der Schambeinwinkel beträchtlich vergrößert wird (bis  $120^{\circ}$  und darüber, VROLIK). Die Scham- und Sitzbeinäste ziehen fast horizontal, das Foramen obturatorium ist mit seinem längeren Durchmesser fast quer gerichtet (s. Fig. 56, 78).

Die unteren Dorsal- und die Lumbalwirbel zeigen eine erhebliche Lordose. Das Promontorium springt mehr als gewöhnlich vor, so daß das Kreuzbein stark gehöhlt erscheint und der Sacralwinkel verkleinert wird (in einem unserer Fälle bis  $115^{\circ}$ , s. Fig. 79). Außerdem findet sich eine ungewöhnliche Beweglichkeit im Lumbo-Sacralgelenk, die wohl durch die mächtige Entwicklung der Intervertebralscheiben bedingt ist.

Die Darmbeinschaukeln sind steiler gerichtet und nähern sich der lotrechten Stellung (vergl. die beiden Beckenhälften einer linksseitigen




Fig. 75. Beckeneingang, Luxatio bilateralis. Maße siehe Tabelle (S. 100), Becken No. 2.

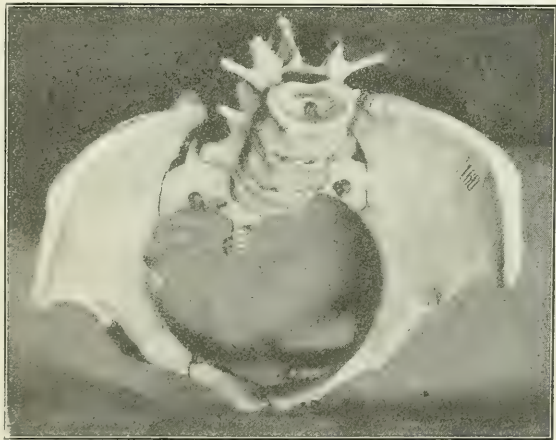


Fig. 76. Beckeneingang, Luxatio bilateralis. Maße siehe Tabelle (S. 100), Becken No. 3.

Luxation auf Fig. 80 und 81). Hierdurch erfährt das große Becken in der Richtung des queren Durchmessers eine wesentliche Einengung.

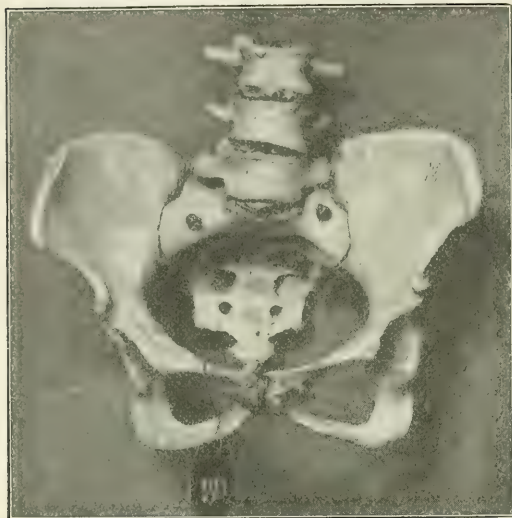


Fig. 77.

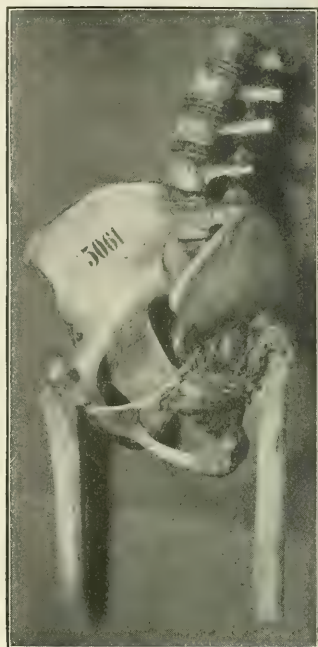

Fig. 78.

Fig. 77. Dasselbe Becken wie Fig. 76.

Fig. 78. Becken, Luxatio sinistra. Maße siehe Tabelle (S. 100), Becken No. 5.

Fig. 79. Kreuzbeindurchschnitt, vordere Wand; *n.* von einem normalen Becken eines Erwachsenen, *l.* von einem Luxationsbecken. (Tabelle, Becken No. 3.)

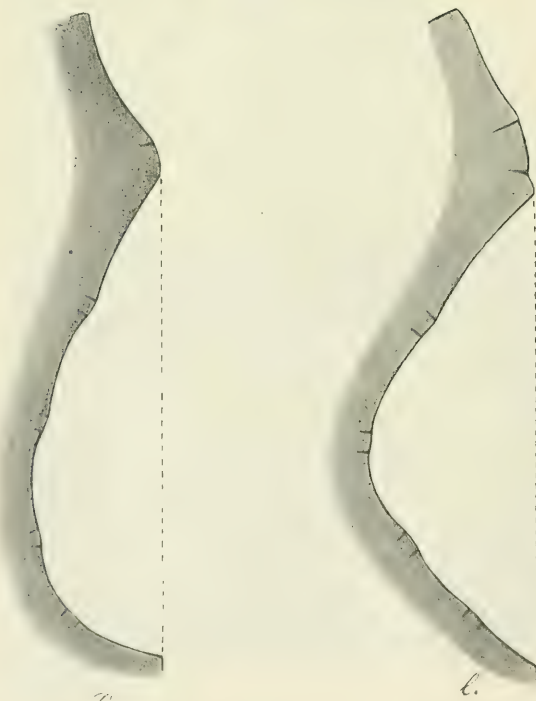


Fig. 79.

die Eminentia ilio-pectinea von der Spina anterior inferior trennt, ist stark vertieft (Psoasfurche).

Die Steilstellung der Darmbeinschaukeln hat auch zur Folge, daß die Spinae anteriores in dieselbe vertikale Ebene übereinander zu liegen kommen, und weiter, daß die Distantia spinarum größer wird als die Distantia cristarum. Der runde Einschnitt, welcher

Außerdem zeichnet sich das Luxationsbecken durch eine allgemeine Atrophie aus, durch welche der Eindruck der Geräumigkeit, den der Eingang des kleinen Beckens hervorruft, noch erhöht wird. Besonders auffallend wird die Atrophie an den Darmbeinschaufeln, welche weit kleiner und dünner als normal, und mitunter an den dünnsten Stellen sogar durchlöchert gefunden werden, und ebenso an der vorderen Beckenwand, welche als Ganzes niedriger erscheint, während ihre Teile, die Schambein- und Sitzbeinäste sich durch besondere Gra-

zilität auszeichnen. Dementsprechend ist auch das Foramen obturatorium breiter, aber niedriger als normal.

Rechnet man noch dazu die stärkere Inklination, die bei jeder iliacaalen Luxation durch die Rückwärtsverlagerung der Schenkelköpfe entsteht, so hat man alle wesentlichen Umgestaltungen des Luxationsbeckens aufgezählt. Dieselben betreffen bei bilateraler, zumal gleichmäßig gediehener Luxation beide Beckenhälften in gleicher Weise und in gleichem Grade, so daß das Becken nicht aufhört, symmetrisch zu sein. Bei unilateraler Luxation jedoch, sowie bei doppelseitiger Luxation mit ungleicher Verkürzung werden die Beckenhälften ungleich (vergl. die Tabelle der Beckenmaße, Becken No. 6).

VROLIK beschreibt die Asymmetrie ungefähr folgenderweise:

„Legt man eine Sagittalebene durch die Mitte des Promontoriums, so wird das Becken in zwei ungleich große Hälften ge-

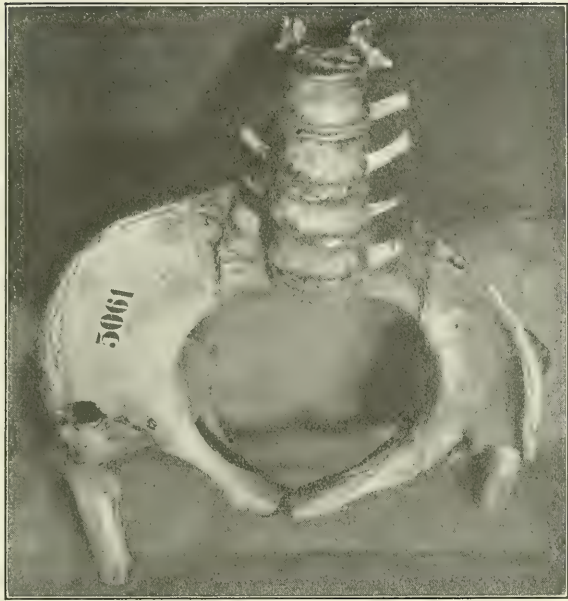


Fig. 80. Linksseitige Luxation, Steilstellung und Atrophie der linksseitigen Darmbeinschaukel (Becken No. 5).

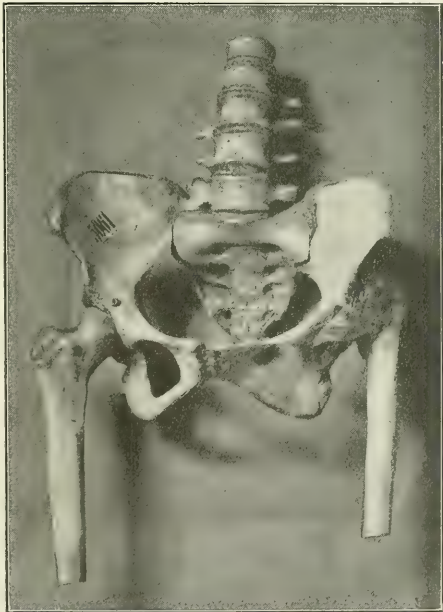


Fig. 81. Erklärung wie Fig. 80.



teilt, von welchen die luxationsseitige die breitere ist. Diese Ebene schneidet nicht die Symphysis pubis, sondern die gesundseitige Pars horizontalis ossis pubis. Das Becken ist also, kurz gesagt, sowohl schräg verengt auf der gesunden Seite, als vorgeschoben zur Luxationsseite hinüber. Es wird demnach der schräge Durchmesser, welcher von der gesundseitigen Articulatio sacro-iliaca ausgeht, größer sein als der andere.“ Das kleine Becken ist also auf der Luxationsseite erweitert, das große Becken — wegen der Steilstellung des Os ilei — verengt (vergl. Fig. 80 und 81).

Die Kreuzbeinflügel sind auf der Luxationsseite fast durchweg schmaler, nur ausnahmsweise wurde das umgekehrte Verhalten beobachtet. Die Kreuzbeinspitze tritt oft aus der Sagittalebene heraus: unter 7 von RAGER untersuchten Fällen war sie 4mal gegen die luxierte, 3mal gegen die nicht luxierte Seite gerichtet.

Die sonstigen Dimensionsanomalien lassen sich aus der folgenden Tabelle ersehen, welche die Maße von 6 Luxationsbecken des Wiener pathologisch-anatomischen Institutes enthält. Die Präparate sind uns von Herrn Hofrat WEICHELBAUM freundlich zur Verfügung gestellt worden. Die Messungen wurden nach den Vorschriften des neuesten Werkes von BREUS-KOLISKO ausgeführt.

	1	2	3	4	5	6
	Lux. bil. 10jähr. Spiritus	Lux. bil. 45jähr. Trocken	Lux. bil. 47jähr. Macerat	Lux. bil. 79jähr. Macerat	Lux. sin. 24jähr. Trocken	Lux. bil. ? Trocken
Conj. vera	95	114	105	91	119	98
Conj. inf.	95	112	117	93	121	103
Distanz der Maßpunkte	6	16	17	19	21	22
Sagitt. Diam.					121	105
Conj., Mitte	98	122,5	128	115	126	113
Conj., Ausgang	80	107	100	107	114	100
Diam. transv.	88	139	131	148	142	134
Diam. acetab.	73	125	123	135	123	128
Dist. tub.	85	131	113	146	111	135
Dist. spin. ischi	70	117	124	119	105	117
Os sac., Länge (Z) <sup>1)</sup>	93	101	85	99	100	106
Os sac., Länge (B)	100	109	96	110	109	123
Os sac., Breite (Z)	80	109	109	122	105	106
Os sac., Breite (B)	84	113	112	124	107	111
Pars sac. (Z)	49	62	66	83	R 61 L 63	R 51 L 56
Pars iliaca (B)	53	72	65	57	R 74 L 73	R 65 L 62
Pars publica (B)	43	72	73	82	R 78 L 80	R 73 L 80
Terminalwinkel	91°	102°	122°	124°	102°	112°
Sacralwinkel	134°	133°	115°	127°	131°	120°
Länge d. Symph.	33	29	30	38	34	36
Dist. spin. a. s.	193	257	240	283	245	245
Dist. crist.	204	252	233	282	245	236
Dist. spin. p. s.	72	84	68	62	80	90
Diam. obl.		133	120	138	R 134 L 128	R 120 L 132
Termin. Länge	145	206	204	222		
Eingangsumfang	276	401	388	402	418	373

Was nun die Frage betrifft, auf welche Weise das Zustandekommen der Veränderungen zu erklären ist, so muß vor allem hervorgehoben werden, daß am Becken die erworbenen Veränderungen typisch sind, während die kongenitalen keinen bestimmten Typus aufweisen.

1) (Z) = mittelst des Zirkels gemessen, (B) = mittelst des Bandmaßes.

Das Becken von Föten, Neugeborenen und Säuglingen ist selbst bei einseitiger Luxation in der Regel symmetrisch. Jedoch wurde nicht selten schräge Verengung desselben beobachtet, und zwar mit der Verschiebung der Symphyse sowohl nach der gesunden Seite (KRUKENBERG, CAUTRU), als nach der luxierten Seite (TILLMANN'S, GUÉNIOT, RAGER). Unsere Beobachtung 4 zeigt eine Verschiebung der Symphyse nach der gesunden Seite. Nicht selten sind bei einseitiger Luxation Asymmetrien beider Beckenhälften, ohne daß darum die Conjugata vera die Medianebene verlassen hätte (VROLIK, LEOPOLD, LANNELONGUE, HOLTZMANN). Dagegen wurde an Neugeborenen selbst bei doppelseitiger Luxation in einigen Fällen schräge Verengung gefunden (GRAWITZ, HOLTZMANN).

Ein gewisser Grad von Atrophie findet sich an der luxationsseitigen Beckenhälfte sehr oft schon beim Neugeborenen. Von den sonstigen Eigentümlichkeiten des Luxationsbeckens sind an Neugeborenen und Säuglingen die Steilstellung der Darmbeinschaukeln und die Eversion der Tubera ischi angedeutet gefunden worden. Der Querdurchmesser des Beckeneinganges zeigte sich eher verengt.

Nicht selten wurden kongenitale Skoliosen beobachtet (HOLTZMANN, TILLMANN'S, GRAWITZ, RAGER), und zwar sowohl bei einseitigen als doppelseitigen Luxationen. Irgend eine Abhängigkeit der Ausschlagsrichtung der Skoliose von der Seite der Luxation ließ sich aber nicht nachweisen.

Die weiteren Veränderungen des Luxationsbeckens im Kindesalter sind nicht gering. Die auffälligste Gestaltsveränderung des Luxationsbeckens, die Erweiterung des queren Diameters im Eingange, beginnt sich aber erst in jenem Alter auszubilden, in welchem auch normalerweise die Längsspannung in die Querspannung übergeht, d. i. in der Periode der Pubertät. Bei einem 16jährigen Mädchen fand VROLIK das Symptom bereits ausgeprägt. Das Becken von noch nicht geschlechtsreifen Mädchen weist daher gleichfalls Längsspannung auf (vergl. Fig. 82, Becken eines ungefähr 10-jährigen bilateral luxierten Mädchens).

Als Ursachen der Umgestaltungen des Beckens werden meist die veränderten Belastungsverhältnisse und pathologischer Muskelzug bezeichnet.

Für die Aufrichtung der Darmbeinschaukeln wurde von SEDILLOT, CRUVEILHIER, HYRTL, KEHRER der von den dislozierten Schenkelköpfen gegen die Außenfläche des Beckens ausgeübte Druck, von VROLIK, LORENZ u. a. dagegen der Zug verantwortlich gemacht, den die *M. iliaci* an den Darmbeinkämmen in der Richtung nach vorne innen ausüben. Die Eversion der Sitzbeine wurde seit jeher von dem nach außen gerichteten Zuge der fibrösen und muskulären Aufhängebänder des Rumpfes am oberen Femurende abgeleitet (Kapselschlauch, tiefe pelvitrochantere Muskulatur).

Für die asymmetrische Verengung einseitig Luxierter gibt LITZMANN die Erklärung, daß an derjenigen Seite, auf welcher vorzugsweise das Rumpfgewicht lastet (d. i. an der gesunden), das Becken durch den Druck des Schenkelkopfes in der Richtung des schrägen Durchmessers (der gesunden Seite) komprimiert wird. Die große Weite des Beckeneinganges bei doppelseitiger Luxation wäre demnach durch den Wegfall der normalen Druckwirkung an der Stelle der *Acetabula* zu erklären. Hierzu kommt noch das tiefere Eindringen des *Os sacrum* in die Beckenhöhle, wodurch einerseits die

stärkere Ausladung des Promontoriums nach vorne, sowie die Verkürzung des sagittalen Durchmessers, andererseits die Erweiterung des queren Durchmessers hervorgerufen wird.

In geburtshilflicher Beziehung gewinnt die Beckenasymmetrie bei einseitiger Luxation nur ausnahmsweise und im Zusammenhalt mit anderen Veränderungen Bedeutung. So mußte LEVÉFRE in einem Falle Sectio caesarea ausführen, bei welchem RAGER Komplikationen mit rhachitischen Veränderungen nachweisen oder wenigstens in hohem Grade wahrscheinlich machen konnte. Bei doppelseitiger Luxation macht sich die starke Inklination, resp. der auf dieselbe zurückzuführende Hängebauch unter Umständen in störender Weise geltend. RAGER hat

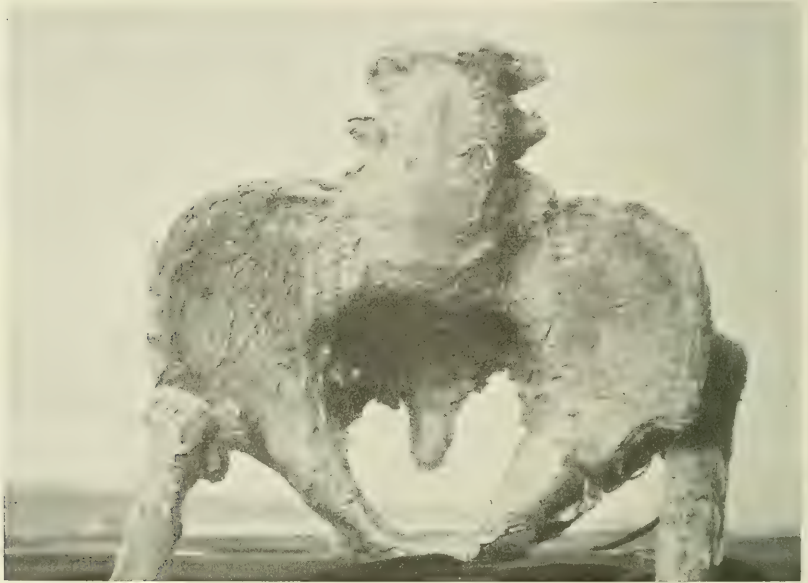

Fig. 82. Becken bei doppelseitiger Hüftluxation von einem noch nicht geschlechtsreifen Mädchen (Längsspannung). Maße siehe Tabelle (S. 100), Becken No. 1.

aus den Protokollen der Kopenhagener Gebäranstalt 26 Partus bei luxierten Frauen zusammenstellen können. Von diesen waren 17 einseitig, 9 doppelseitig luxiert. Bei den ersteren verlief, mit Ausnahme eines einzigen Falles, wo Forceps notwendig wurde, die Geburt durchaus glatt, während von den 9 doppelseitig Luxierten 3 Kunsthilfe benötigten. In allen 26 Fällen erfolgte die Geburt in Scheitellage<sup>1)</sup>.

1) Anmerkung während der Korrektur. Wir haben auf S. 80 von dem „doppelten Kontur“ gesprochen, welchen der vordere (nicht „untere“, wie es dort infolge eines Druckfehlers heißt) Pfannenrand aufweist; LUDLOFF deutet denselben als den „radiographischen Ausdruck des projizierten, scharfen knöchernen Pfannenrandes, des Supercillium acetabuli oder des Limbus acetabuli“.

Diese Deutung hat sich unterdessen als unrichtig erwiesen. Der Doppelkontur, oder die „Thänenfigur“, wie diese Zeichnung jetzt benannt wird, hat mit dem vorderen Pfannenrande nichts zu tun. Wie ALBAN KOEHLER gezeigt hat, bleibt sie bestehen, auch wenn der vordere Pfannenrand abgesägt wird; ferner hat KÖHLER darauf hingewiesen, daß die beiden Konturen ihre gegenseitige Stellung ändern, wenn die Projektionsrichtung variiert wird, daß dieselben demnach Gebilden angehören müssen,



### C. Kapsel und Muskulatur.

Die **Kapsel** des normalen Hüftgelenkes umschließt die Gelenkkörper dergestalt, daß die Form der Gelenkflächen vollkommen verhüllt

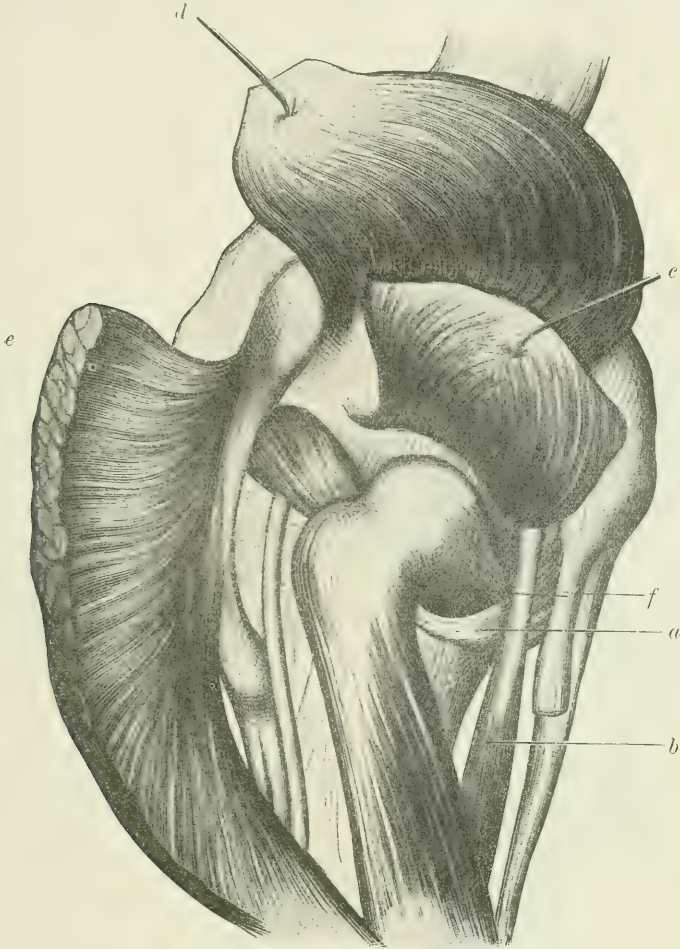


Fig. 83. Uneröffnetes Luxationsgelenk. *a* Schleife des Iliopsoas, *b* Rectus cruris, *c* Glutaeus minimus, *d* Glutaeus medius, *e* Glutaeus maximus, *f* Kapselschlauch. Nach A. LORENZ.

welche in verschiedener Höhe gegenüber der Platte sich befinden, und zwar derart, daß der mediale Kontur der Platte näher liegt.

REINER und WERNDORFF haben nun gezeigt, daß die Thränenfigur verschwindet, wenn man den Grund des Acetabulums (den Recessus acetabuli) durch Ausmeißeln entfernt, daß sie aber sofort wieder erscheint, wenn man das ausgemeißelte Knochenstück an richtiger Stelle wieder einfügt. Die Thränenfigur entspricht also dem Pfannengrunde.

Bei der Luxation ist nun von dem behaupteten Fehlen der Thränenfigur eigentlich keine Rede, sondern die beiden, bei gewissen Fokusstellungen annähernd parallelen Konturen, welche die Thränenfigur begrenzen, sind nur weiter auseinander gerückt. Ueber die Ursachen dieser Veränderung der Thränenfigur am Luxationsbecken sind die Untersuchungen noch nicht abgeschlossen. Wahrscheinlich ist aber, daß sie mit der bekannten Verdickung des Grundes der Luxationspfanne zusammenhängt.

wird (vergl. Fig. 87 und 88). Die Kapsel des kongenital luxierten Gelenkes läßt jedoch die Konturen des Schenkelkopfes deutlich zu Tage treten (Fig. 83 und 84): nur der untere Kopfpol bleibt verdeckt. Die Kapsel ist eben zu einem Schlauche ausgezogen worden, dessen oberes Ende durch die sog. Kopfhaut verschlossen ist. Es ist dies ursprünglich jener Teil der oberen, nicht durch eigene Bänder verstärkten Kapselwand,

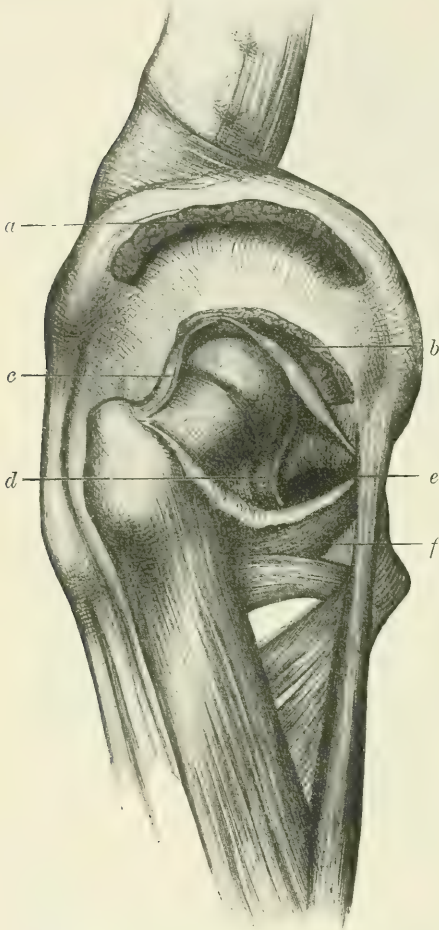


Fig. 84. Eröffnetes Luxationsgelenk. *a* Glutaeus maximus, *b* Glutaeus minimus, *c* Kopfkapsel, *d* Ligamentum teres, *e* Pfanne und Pfannentasche, *f* Ileopectineus, auf der Vorderkapsel gelagert. Nach A. LORENZ.

welcher hinter dem Ligamentum ilio-fem. superius gelegen, durch den von unten her andrängenden Kopf gedehnt und in seiner Form bestimmt wird. Verlötungen der Kapselhaut mit dem benachbarten Periost des Darmbeines kommen nicht selten vor. Sie können so bedeutend sein, daß sie der Herunterholung des Kopfes Widerstand leisten und, indem sie selbst stärkeren Traktionen trotzen, ein ernstliches Repositionshindernis abgeben.

Der vom vorderen, unteren Pfannenrande entspringende Teil der Kapsel ist zeltförmig über die Pfanne hinübergespannt (vergl. Fig. 84 und 85), und bildet mit dem flachen Pfannenboden eine enge Tasche von der Form der üblichen Wagentaschen, welche das im Recessus acetabuli wuchernde Binde- und Fettgewebe, sowie das eventuell noch vorhandene Ligamentum teres beherbergt. Verwachsungen mit der Pfanne sind selten. Wenn sie eintreten, findet sich der untere Gelenkraum zu einem schmalen Kanale verjüngt oder auch vollständig obliteriert. Die Pfannentasche ist schon an Neugeborenen, sofern es sich nicht bloß um Subluxation handelt, nachweisbar.

In der Höhe des oberen Pfannenrandes ist der langgezogene Kapselschlauch durch den sog. Isthmus eingeschnürt (Fig. 86), der schon von BOUVIER als

Rétrécissement beschrieben und in seiner praktischen Bedeutung gewürdigt wurde. Durch denselben wird die Höhle des Kapselschlaches „stundenglasförmig“ (PRAVAZ) eingeengt.

Verursacht wird diese Einschnürung des Kapselschlaches durch seine Dehnung zwischen der Pfanne und dem immer weiter von derselben sich entfernenden Kopfe. In Fällen von hochgradiger Verkürzung verursacht der M. ilio-pectineus eine weitere Einengung des Isthmus, resp.

eine völlige Aufhebung des Lumens durch Aneinanderpressung seiner Wände. Der M. ilio-psoas gleitet nämlich bei fortschreitender Verschiebung des Trochanter minor nach hinten oben, über die vordere Fläche der Pfannentasche immer weiter nach außen ab, so daß er schließlich auf die Kapselröhre gerät, die er nun schlingenförmig umfaßt und durch seine Kontraktion gegen die Beckenwand preßt. In diesem Vorgange ist zugleich ein die Integrität des Ligamentum teres in hohem Grade bedrohendes Moment zu erblicken.


Die Vaskularisation der Kapselwand ist anfänglich eine reichliche, wird aber späterhin immer spärlicher, so daß der Durchschnitt endlich eine sehnartig glänzende Beschaffenheit annimmt. 

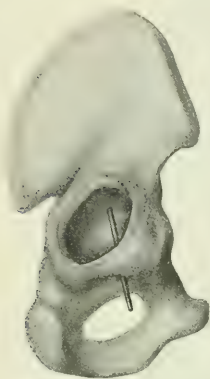

Fig. 85.

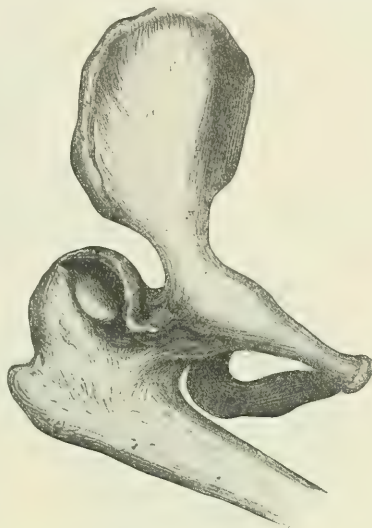

Fig. 86.

Fig. 85. Luxationspfanne mit Pfannentasche vom Neugeborenen. (Die Nadel wurde durch das Pfannencavum, hinter der Tasche eingeführt und am Pfannenrande ausgestochen.) NB. Die Dimensionen der Zeichnung sind insofern nicht vollkommen korrekt, als die Pfanne im Verhältnis zum Becken zu groß ausgeführt wurde.

Fig. 86. Luxationsgelenk, Isthmus.

Ganz außerordentlich wächst die Wandstärke mit fortschreitendem Trochanterhochstande. Wandstärken von 1 cm und darüber sind bei älteren Individuen nichts seltenes. Die imposante Hypertrophie erklärt sich aus der Tragfunktion, welche der Kapsel nach dem Austritte des Kopfes aus der Pfanne zufällt. Da das Ligamentum teres meist frühzeitig zu Grunde geht, hat der Kapselschlauch die Rolle eines fibrösen Aufhängebandes des Rumpfes im Vereine mit einigen tiefen, kurzen pelvitrochanteren Muskeln zu übernehmen. Ohne der dehnenden Gewalt des Rumpfgewichtes auf die Dauer Widerstand leisten zu können, antwortet er doch auf den energischen Funktionsreiz mit beträchtlicher Gewebshyperthrophie. Inwieweit die einzelnen Verstärkungsbänder an diesem Prozesse beteiligt sind, ist bisher an anatomischen Präparaten von luxierten Gelenken noch nicht eruiert worden.

Am normalen Gelenke werden bekanntlich 5 Verstärkungsbänder beschrieben:

1) das Lig. ilio-femorale sup., welches die Adduktion und Einwärtsrollung des gestreckten, sowie die Auswärtsrollung des leicht gebeugten Beines hemmt (s. Fig. 87 und 88);



2) das Lig. ilio-femorale ant., welches hauptsächlich die Ueberstreckung, und nur wenig die Einwärtsrollung hemmt und durch Auswärtsrollung entspannt wird;

3) das Lig. pubo-femorale. Es beschränkt die Abduktion des gebeugten und des gestreckten Beines, und spannt sich bei Auswärtsrotation des abduzierten Beines. (Bei Abduktion verläßt ein großer Teil des Schenkelkopfes die Pfanne, und wird dann vom pubo-femorale Bande, gegen welches er sich stemmt, gewissermaßen getragen;

4) das Lig. ischio-femorale. Es beschränkt die Adduktion und Einwärtsrotation des gebeugten und des gestreckten Oberschenkels; endlich

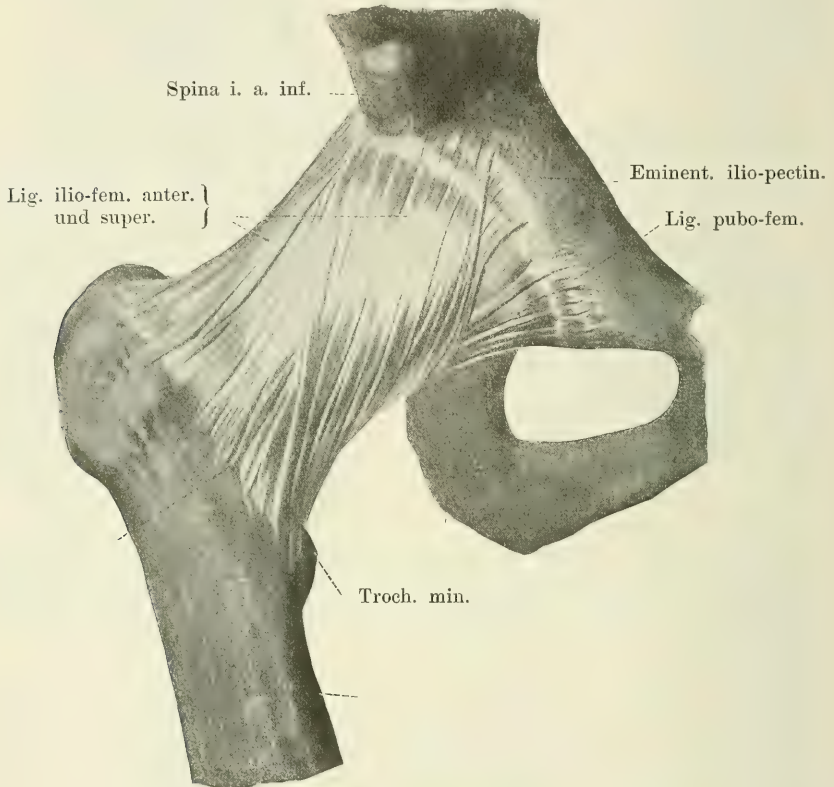


Fig. 87. Die Bänder des rechten Hüftgelenkes von vorne gesehen. Nach RUD. FICK.

5) die Zona orbicularis. Sie ist ein in sich geschlossener Faser-ring, welcher den Schenkelhals ungefähr in seiner Mitte umkreist.

Das stärkste von diesen Bändern ist das Lig. ilio-fem. sup., das schwächste das Lig. pubo-fem. (FICK). LUDLOFF hält sich an die offenbar unrichtige Angabe WELCKERS, welcher das Ischio-fem. als das schwächste bezeichnet. Auch die Zona orbicularis ist ein sehr starkes Band. In den chirurgischen Publikationen hat sich in letzter Zeit die Uebung eingeschlichen, jene Teile der Kapsel, die nicht von besonderen Bändern verstärkt sind, als die „dünne Zona orbic.“ zu bezeichnen, was natürlich falsch ist. Solche Stellen sind eben nur einfache, unverstärkte Kapselwand.

Welche Rolle diese Bänder bei der Luxation spielen, resp. in welchem Grade sie an der Deformierung der Kapsel teilnehmen, darüber sind unsere Kenntnisse bisher äußerst dürftig. Was von der Kapselwand bekannt ist, beruht meist auf Beobachtungen, die gelegentlich der „blutigen“ Reposition nach HOFFA-LORENZ gemacht wurden, und daher nicht ins Detail gehen konnten. LANGE, sowie LUDLOFF haben versucht, die Bänderverhältnisse theoretisch zu konstruieren, und aus dieser Konstruktion Vorteile für die Therapie zu ziehen. Aber ihre interessanten Deduktionen sind bisher noch nicht durch

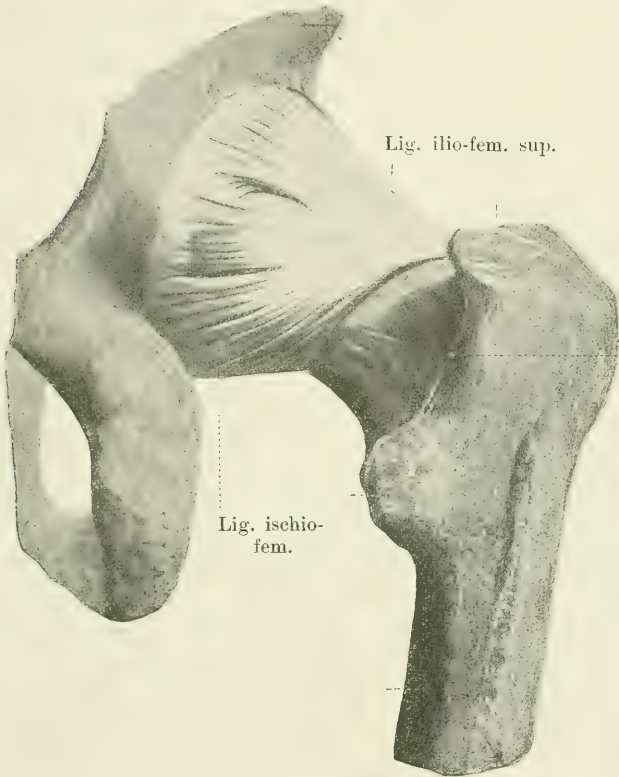


Fig. 88. Die Bänder des rechten Hüftgelenkes von hinten gesehen. Nach RUD. FICK.

anatomische Befunde verifiziert. Nur von GOCHT liegt aus der jüngsten Zeit eine Angabe vor, derzufolge sich an dem Präparate eines älteren Kindes das Lig. ilio-femorale superius erheblich verstärkt, das gleichnamige vordere Band aber hochgradig atrophiert gefunden habe. Die Erklärung für dieses differente Verhalten der beiden Bänder dürfte darin zu finden sein, daß das Lig. superius schon bei geringer Verkürzung gespannt wird, also als Tragband in Funktion tritt, während das Lig. anterius, das unter einem Winkel von  $45^{\circ}$  nach unten außen verläuft, sofort gänzlich erschlafft, so daß es nicht zur Tragfunktion herangezogen werden kann und der Inaktivitäts-Atrophie verfällt.

Nach unseren Beobachtungen an Leichen von kongenital luxierten Neugeborenen läßt sich das folgende Verhalten der Bänder feststellen:

Das Ligamentum ilio-femorale sup. wird anfangs (i. e. bei beginnender Verkürzung) nach beiden Dimensionen seiner Fläche in Spannung versetzt, also gedehnt und entfaltet. Bei zunehmender Verkürzung gerät das Band, wenn der Kopf nach oben und hinten emporsteigt, mehr und mehr vor den Kopf; es bleibt aber hierbei noch in so inniger Beziehung mit dem letzteren, daß es gespannt erhalten wird, auch wenn die distale Insertion desselben noch nicht das Niveau der proximalen erreicht hat. Diese Beobachtungen stimmen also mit den Annahmen LANGES und LUDLOFFS ungefähr überein.

Das Lig. ilio-femorale ant. ändert noch früher als das Lig. superius seine topographische Lage dem Kopfe gegenüber wegen der Richtungsveränderung, welche die Fasern des Bandes erfahren. Gleichzeitig erschlafft das Band, und seine Längsbündel legen sich näher aneinander. Es sind also die Bedingungen zu einer nutritiven Verkürzung gegeben. Nur bei starker Verkürzung wird der Fall eintreten, daß die distale Insertion des Bandes das Niveau der proximalen erreicht, so daß das Band horizontal verläuft und nun auch auf Spannung beansprucht wird. Dann wirkt aber wohl die ganze Kapsel gleichmäßig als Tragband.

LANGE hat aus der Tatsache der Anteversion des Schenkelhalses auf eine Verlängerung des Bandes schließen wollen. Wir müssen aber der Einwendung LUDLOFFS zustimmen, daß dieses Band, das gar nicht mehr im Bereiche des Kopfes gelegen ist, durch die Stellungsveränderung des letzteren auch nicht ausgeweitet werden kann <sup>1)</sup>.

Bezüglich der sonstigen Eigentümlichkeiten der Kapsel des luxierten Gelenkes können wir uns kurz fassen.

Der synoviale Ueberzug zeigt, insoweit er sich im Kontakte mit dem Kopfe befindet, noch im hohen Alter ein normales Aussehen. Auch im Bereiche des Isthmus bleibt er meist erhalten. Die Obliteration dieses Kapselraumes ist ein seltenes, nur an Leichen hochbetagter Individuen beobachtetes Vorkommnis. Dagegen stellt sich Obliteration zuweilen im Bereiche der Pfannentasche ein.

Einlagerungen in die Kapselwand fibrös-knorpeligen oder selbst ossären Charakters wurden bei älteren Individuen wiederholt gefunden.

Bezüglich der Synovialflüssigkeit bestehen weder qualitative noch quantitative Unterschiede gegenüber der Norm.

1) Anmerkung während der Korrektur: Die soeben in den Verhandlungen des 4. Kongresses der Deutschen Gesellschaft für orthopädische Chirurgie ausführlich erschienenen Studien GOCHTS (seine kurze Mitteilung vor der Versammlung wurde bereits im Texte erwähnt) bestätigen und ergänzen die oben gemachten Annahmen. GOCHT fand an zwei Präparaten (das eine stammt von einem 4-jährigen Kinde, das Alter des zweiten Individuums ist nicht angegeben) das Ligamentum pubo-femorale, das Ischio-femorale, insbesondere aber das Ilio-femorale superius sehr kräftig entwickelt, während sich vom Lig. ilio-femorale anterius, offenbar wegen dessen hochgradiger Atrophie, „nichts konstatieren ließ“.

Beim Hinaufdrängen des Schenkels nach oben spannten sich sämtliche hypertrophierten Kapselbänder, während beim kräftigen Zuge nach abwärts die den Verläufe des Lig. ilio-fem. anterius einnehmende Kapselpartie in Spannung gerät. Das Lig. ilio-fem. superius wird sowohl beim Zuge nach unten, als beim Drucke nach oben in Spannung versetzt, und zwar „infolge seines an sich wagrechten Verlaufes“. Die Verkürzung ist also wohl eine sehr mäßige; der Grad derselben ist leider nicht angegeben.



In eigentümlicher Weise zeichnet sich das Ligamentum teres (Fig. 89) vor allen übrigen Gelenkskonstituentien dadurch aus, daß es sehr frühzeitig verschwindet. Beim Neugeborenen ist es bisher nur in einem einzigen Falle (von FRIEDLEBEN) bei kongenitaler Luxation vermißt worden. Von allen anderen Autoren wird das Vorhandensein desselben zur Zeit der Geburt ausdrücklich hervorgehoben. Meist wird es sogar als erheblich verdickt (MERCER, ADAM, TILLMANN, ROSENFELD, RAGER), nur selten als verdünnt (HEUSNER) bezeichnet.

Das Zugrundegehen des Bandes erfolgt also im postfoetalen Leben, aber sehr frühzeitig, meist in den ersten Lebensjahren. Aus einer interessanten Tabelle, welche LORENZ nach den Befunden an 100 Operierten aufstellte, ergab sich, daß das Band schon im 3. Lebensjahre in der Hälfte der Fälle vermißt wurde, daß im 4.—5. Lebensjahre das Fehlen des Bandes bereits zur Regel wird, und daß vom 6. Lebensjahre an das Vorhandensein desselben eine seltene Ausnahme bildet.

Ueber die Ursache der eigentümlichen Erscheinung, daß ein de norma so mächtiges Band am luxierten Gelenke fast spurlos verschwindet, hat schon PRAVAZ Vermutungen ausgesprochen. Er glaubte, daß es durch Ueberdehnung und Zerkleinerung zu Grunde gehe. LORENZ hat darauf aufmerksam gemacht, daß das Band gleich einer Saite über den Steg des hinteren Pfannenrandes gespannt ist, und dort mechanisch zerstört

werde. Bevor es zu Grunde geht, hat es aber seine bleibenden Spuren an dem medio-posterioren Anteile der Kopf-wölbung, sowie auf dem abgeflachten Pfannenrande zurückgelassen.

HOFFA hat aus dem Umstande, daß er bei seinen Operationen niemals in Auflösung begriffene Reste des Bandes gefunden, den Schluß gezogen, daß die von PRAVAZ und LORENZ geäußerte Ansicht nicht richtig sein könne, daß man vielmehr annehmen müsse, das Band sei, wo es fehle, nie vorhanden gewesen. Aber dieser Annahme widersprechen die bei Föten und Neugeborenen bisher erhobenen Befunde. HEUSNER meint, daß bei sehr frühzeitigem Entstehen der Verrenkung und starker Verschiebung des Kopfes das passiv ausgespannte Band noch in der Foetalzeit schwinde, während es bei späterer Entstehung der Luxation persistiere und durch die verstärkte funktionelle Inanspruchnahme zur Hypertrophie angeregt werde. Die erstere Annahme ist, wie bereits betont wurde, nicht aufrecht zu halten; was jedoch die letztere betrifft, so ist jedenfalls die Tatsache auffallend, daß das Band in jenen seltenen Fällen, wo es bei älteren Individuen erhalten ge-

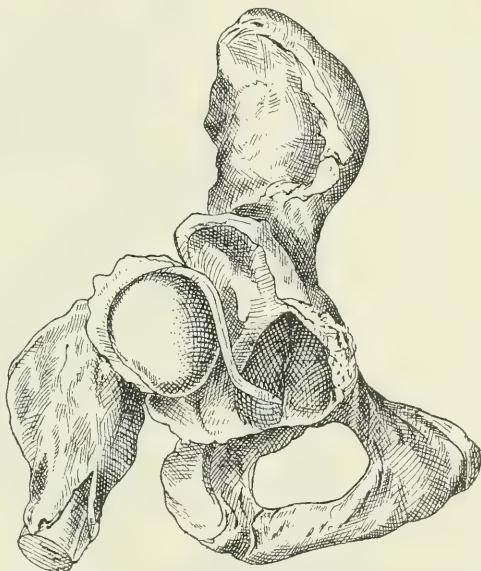


Fig. 89. Eröffnetes Gelenk mit Ligamentum teres. Nach HOFFA.

blieben ist, von außerordentlicher Mächtigkeit gefunden wurde (HUTTON, PALETTA, TILLMANN, CRUVEILHIER, ADAMS, HOFFA, LORENZ).

Solange das Lig. teres erhalten bleibt, verdient es in vielen Fällen weit eher den Namen eines Ligamentum longum et latum (Fig. 90); es stellt eine, aus parallel zueinander gelagerten Faserbündeln bestehende, 1—1,5 cm breite, je nach der vorgeschrittenen Dislokation des Kopfes bis über 4 cm lange Platte vor, welche aus dem Recessus acetabuli

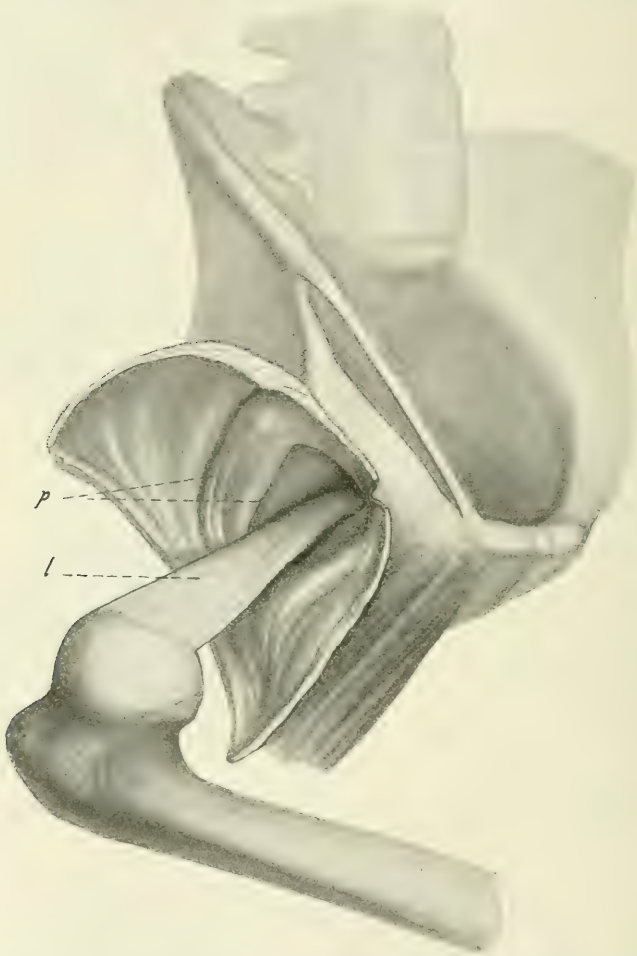


Fig. 90. Von oben und vorne her eröffnetes Luxationsgelenk eines 4—5-jährigen Mädchens. Stark hypertrophiertes Ligamentum teres. *p* gegen die Höhle der Pfanne umgelegter hinterer Pfannenrand, *l* Lig. teres.

auftauchend, wie ein Steg über den hinteren oberen Pfannenrand setzt und längs der abgeplatteten Kopffläche zum oberen Rande der Foveola capitis zieht. Die einzelnen Faserbündel hängen meist nur lose miteinander zusammen.

Bei jüngeren Kindern erkennt man die sich vorbereitende Auflösung des Bandes an dessen Verschmächtigung zu einem feinen Bändchen (Lig. filiforme, Fig. 89) oder an der Dehiscenz der Bündelchen, welche

endlich an einer Stelle einreißen, resp. zerrieben werden. Man findet dann zwei oder mehrere, in feine Spitzen auslaufende Zipfel, welche übrigens auch bald der Atrophie anheimfallen. An den beiden Ansatzstellen des Ligaments erinnern dann nur spärliche Reste als Ruinae ligamenti teretis an die ehemalige Bildung. Der von BIRNBAUM illustrierte eigentümliche Befund, daß das periphere Ende des Bandes an dem die Pfanne deckenden Teile der Vorderkapsel inserierte, ist wohl so zu deuten, daß einer von den oben erwähnten restierenden Faserzipfeln zufällig an die vordere Kapselwand zur Anwachsung gekommen ist.

Bei doppelseitiger Hüftverrenkung besteht nicht immer Gleichheit in dem Verhalten des Lig. teres.

Die Dislokation des Femur gegenüber dem Becken zieht notwendig eine Aenderung der Lagebeziehungen der Insertionspunkte aller **Muskel** nach sich, welche vom Becken zur Extremität ziehen. Die Verschiebung der Insertionspunkte beeinflußt ihrerseits die Verlaufsrichtung und den Spannungsgrad. Schon die bloße Ueberlegung ergibt, daß die Veränderungen in sehr verschiedenem Sinne ausfallen müssen, je nach der Richtung, welche die einzelnen Muskeln gegenüber der Achse des Oberschenkels de norma verfolgen.

In dem nebenstehenden Schema (Fig. 91) stelle die Linie *eb* die seitliche Beckenwand, *a* das Hüftgelenk vor; von der Beckenwand ziehen drei Muskeln zur Trochantergegend *t*, der unterste wagrecht, die oberen in immer schrägerer Richtung. *gt* würde ungefähr den mittleren Fasern des Glutaeus medius oder minimus, *pt* dem M. pyriformis, *qt* dem M. quadratus fem. entsprechen. Aus der Gegend von *q* zieht außerdem ein „langer“ Muskel zur Gegend des Kniegelenkes *K* (z. B. der M. biceps).

Führt nun der Femur gegenüber dem Becken eine Bewegung nach aufwärts aus, so daß der Kopf in die neue Lage *a<sub>1</sub>*, der Trochanter in die neue Lage *t<sub>1</sub>* emporsteigt, so erfahren die Ansatzpunkte des langen Muskels, d. i. des Repräsentanten der pelvifemorale und pelvicrurale Gruppen, eine Annäherung, welche dem vom Trochanter zurückgelegten Wege, also der Verkürzung, annähernd proportional ist. Die kurzen Muskeln der „pelvitrochanteren“ Gruppe dagegen verhalten sich nicht nur anders als die langen, sondern überdies auch untereinander verschieden. Der unterste Muskelstrang ist aus seiner horizontalen Verlaufsrichtung nach oben abgelenkt und verlängert worden, der mittlere verläuft jetzt annähernd horizontal, und der oberste hat außer der Aenderung seiner Verlaufsrichtung eine Annäherung seiner Insertionspunkte erfahren.

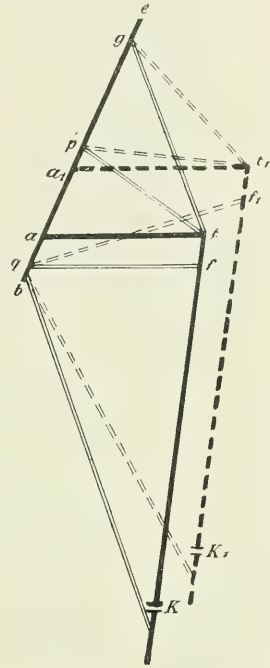


Fig. 91. Schema der Muskelbeziehungen. *eb* seitliche Beckenwand, *a* alte, *a<sub>1</sub>* neue Pfanne, *t* Trochanter, *t<sub>1</sub>* neuer Standort des Trochanters, *gt* Glutaeusfasern, *pt* Pyriformis, *qt* Quadratus femoris, *q* K Biceps femoris, *K* Kniegelenksgegend.



In unserem Schema ist also nur der *M. quadratus fem.* in den Zustand der Spannung, die übrigen Muskeln sind in den Zustand der Entspannung versetzt. Jede dauernde Entspannung des Muskels hat aber in der Natur eine akkomodative („nutritive“) Verkürzung desselben, jede dauernde Spannungsvermehrung eine akkomodative Verlängerung im Gefolge. Daraus ergibt er sich, daß die mit der Oberschenkelachse annähernd parallel laufenden Muskeln wohl eine Verkürzung, aber keine in Betracht kommende Richtungsveränderung erleiden, während die pelvitrochanteren Muskeln, deren Verlaufsrichtung mit der Oberschenkelachse einen mehr oder weniger spitzen Winkel einschließt, nicht nur Veränderungen ihrer Länge (und zwar sowohl im Sinne der Verkürzung als im Sinne der Verlängerung), sondern auch noch Veränderungen ihrer Verlaufsrichtung unterworfen sind.

Nun tritt aber eine reine Verschiebung des Trochanters nach oben als Folge der kongenitalen Hüftverrenkung nicht ein, sondern der Trochanter rückt zugleich auch lateralwärts. Unter der Voraussetzung, daß der Schenkelhals von normaler Länge ist, und daß er seine frontale Stellung im Laufe der Verschiebung nicht aufgibt, ist der Grad der lateralen Verschiebung abhängig von der Neigung der seitlichen Beckenwand, die als Führungsebene dient. Die Lateralverschiebung des Trochanters ändert nun wieder das Richtungs- und Längenverhältnis der an ihm inserierenden Muskeln.

Da sich weiter die Aufwärtsbewegung des Trochanters meist nicht rein seitlich, sondern zugleich nach rückwärts vollzieht, da der Schenkelhals ferner seine frontale Einstellung meist verloren hat, da ferner der Kopf aus der Vertiefung des *Acetabulum* emportaucht, sind die natürlichen Verhältnisse noch weit komplizierter, und da sich überdies Kontrakturen verschiedener Art hinzugesellen, so ist es notwendig, die Verhältnisse im einzelnen zu prüfen.

Vor allem muß für einige Muskelgruppen das Vorhandensein kongenitaler Längendifferenzen gegenüber der Norm angenommen werden. Die utrierte Beuge- resp. Beugeadduktionshaltung des Oberschenkels, durch welche in utero die Disposition zur Luxation oder diese selbst erzeugt wird (s. unten), hat notwendigerweise eine Verkürzung der in der Hüftbeuge gelegenen Muskeln zur Folge. An einem unserer Präparate (Fig. 92) war von dieser Verkürzung sicher der *M. tensor fasciae* mit dem *Tractus ilio-tibialis* sowie der vordere Anteil des *M. gluteus med.* betroffen.

Die doppelgelenkigen Muskeln, welche vom Becken zum Unterschenkel ziehen (die pelvicruralen), verhalten sich verschieden, je nach der Stellung, welche der Unterschenkel in utero eingenommen hatte. Auch dieser wird an den Körper angedrängt erhalten, jedoch kann die Anpressung sowohl in extremer Beugestellung des Unterschenkels, als in extremer Streckstellung desselben erfolgen. Daß die Einstellung des Unterschenkels wirklich in scheinbar so regelloser Weise stattfindet, ist durch zahlreiche Beobachtungen teils von Kniebeuge-, teils von Hyperextensionskontrakturen sichergestellt. Es ist verständlich, daß man bei Hyperextensionkontraktur im Kniegelenke eine Verkürzung des *M. quadriceps*, bei Flexionskontraktur dagegen eher (trotz der Beugekontraktur im Hüftgelenke) eine Verlängerung desselben zu erwarten haben wird. In dem schon erwähnten Falle von Luxation am Neugeborenen, kombiniert mit *Genu recurvatum* (s. Fig. 92), war die Verkürzung des *M. extensor quadriceps* in eklatanter Weise nachweisbar.

Andererseits sind alle über die Streckseite des Hüftgelenkes verlaufenden Muskeln aus demselben Grunde einer Dehnung, resp. Verlängerung unterworfen, insbesondere die hinteren Anteile des Glutaeus med. und min. Tritt die Luxation schon in utero auf, so drängt überdies der Femurkopf die hintere oder mittlere Partie des Glutaeus med. resp. min. vor sich her. Die nebenstehende Fig. 93 illustriert diese Verhältnisse. In dieser Stellung ließ sich durch Zug nach oben (capitalwärts) und vorn die Luxation reponieren. Hierbei erschlafften die vorgewölbten Fasern und gleichzeitig machte sich — offenbar durch den äußeren Luftdruck verursacht — eine Einziehung bemerkbar, welche von einem runden, dem Kontur des Kopfes entsprechenden Wulst begrenzt war (Fig. 94).

Nach der Geburt wird nun das Hüftgelenk teils aktiv teils passiv in Streckstellung gebracht, wodurch einerseits die verkürzten Hüftgelenksbeuger gedehnt, andererseits dem Eintritte der Verrenkung, resp. der Vergrößerung der Dislokation Vorschub geleistet wird.

Mit dem Beginn der Tragfunktion des Beines wird die Kapsel auf Zug beansprucht, und, indem sie auf dieselbe trotz der sich einstellenden Hypertrophie mit Verlängerung antwortet, kommt es zu wesentlichen Verschiebungen der Insertionspunkte der Muskulatur.

An unserem Präparate No. 2 hatten wir Gelegenheit, die Veränderungen von Kapsel und Muskeln zu studieren, welche eintraten, wenn das Gelenk einem ähnlich der Belastung wirkenden, also parallel zur Längsachse des Femur nach aufwärts ausgeübten Drucke ausgesetzt wurde.

Als unmittelbare Folge der Belastung war zunächst eine Verschiebung des Kopfes nach oben zu konstatieren, mit der deutlichen Tendenz, auch ein wenig nach außen auszuweichen. Indem er sich

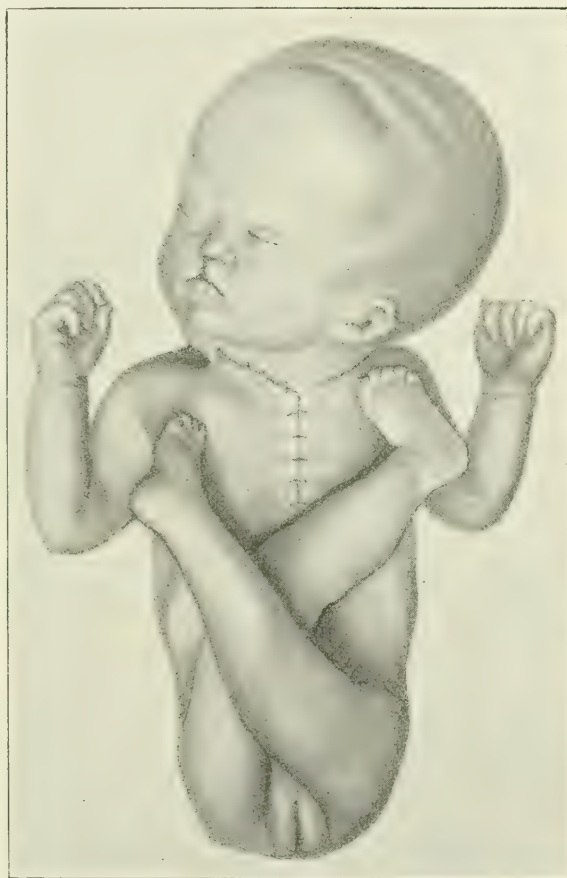

Fig. 92. Neugeborener mit doppelseitiger, angeborener Hüftverrenkung, Hyperextension im linken Kniegelenke, Hasenscharte und Hydrocephalus. Zwangshaltung reproduziert.

dabei vom vorderen, unteren Pfannenrande mehr und mehr entfernte, wurde dieser deutlicher sichtbar, und der vordere untere Quadrant



Fig. 93. Kongenitale Hüftluxation beim Neugeborenen. Der Kopf wölbt die Platte des *M. gluteus medius* vor.

der Kapsel wurde in Spannung versetzt. Aber die Kapsel legte sich hierbei, vom äußeren Luftdrucke niedergehalten, fast gleichmäßig eben über diesen Teil der Pfanne. Es schien jetzt schon eine Pfannentasche



Fig. 94. Dasselbe Gelenk, durch Zug unter Beuge-Adduktionsstellung reponiert.



gebildet, nur daß die sekundären Verwachsungen fehlten. Begrenzt wurde diese ursprüngliche Pfannentasche nach vorn-unten vom konkaven Rande der Pfanne, nach oben-hinten vom konvexen Rande des Kopfes — sie hatte also eine sichel- oder halbmondförmige Gestalt (Fig. 85). Fügte man, während der Druck von unten nach oben fortwirkte, gleichzeitig noch Adduktion hinzu, so trat der Kopf noch höher und weiter lateralwärts, und damit gewann die Sichel der ursprünglichen Pfannentasche noch beträchtlich an Breitenausdehnung. Das Lig. ilio-femorale ant. sowie das Lig. pubo-femorale waren hierbei völlig entspannt.

An den übrigen Teilen der Kapsel resp. des Muskeltrichters äußerte sich der Belastungsdruck in folgender Weise: oben drängte der Kopf die Platte des Glutaeus minimus vor und spannte sie dadurch sowohl in der Richtung ihrer Fasern, als auch senkrecht zu der Richtung derselben: es wurden also die Muskelfasern gleichsam auseinander

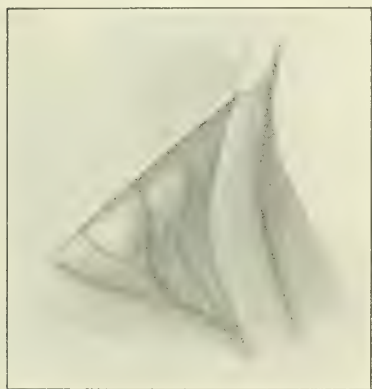

Fig. 95.




Fig. 96.

Fig. 95. Kongenitale Subluxation beim Neugeborenen, Verkürzung durch Hinaufdrängen des Oberschenkels outriert. Die Psoassehne entspannt und in Falten gelegt.

Fig. 96. Dasselbe Präparat, bei indifferenter Streckstellung durch einen gegen den Trochanter medialwärts gerichteten Druck reponiert erhalten. Psoassehne gespannt.

gedrängt. Der *M. pyriformis*, der in seinem Verlaufe den hinteren-oberen Anteil des Kopfes tangiert, wurde durch den empordrängenden Kopf nicht mit emporgeschoben. Er rutschte gleichsam von der Konvexität des Kopfes ab und tangierte nun den hinteren-unteren Quadranten desselben.

In sehr hohe Spannung wird der *M. quadratus femor.* versetzt, während die *M. gemelli* nur einen geringeren Spannungsgrad aufweisen.

Der *M. ilio-psoas* wurde in unserem Präparate No. 2 bei Forcierung des Trochanterhochstandes deutlich entspannt, und seine Endsehne zeigte leichte Faltenbildung (vergl. Fig. 95 bei forcierter Verkürzung, Fig. 96 reponiert). Es war ersichtlich, daß dies nicht nur durch das Hinaufrücken des Trochanter min. geschah, sondern auch, wenngleich zum geringeren Teile, dadurch, daß der Verlauf des Muskels ein mehr gestreckter wurde, indem die zurückweichende Kopfprominenz das distale Ende des Muskels immer weniger emporhob. In unserem Präparate No. 3 vom Neugeborenen, welches eine hintere obere Luxation mit

großer Dislokation aufwies, war der M. ilio-*ps*oas bereits kongenital verkürzt, und beeinflusste in hohem Grade die Rollstellung des Beines nach der Reposition (nebenstehende Figuren von Präparat 3, Fig. 97 in luxiertem Zustande, Fig. 98 reponiert, bei rechtwinkliger Abduktion).

Dem literarischen Tatbestande nach war bisher unter den Autoren keine Einigkeit in der Auffassung bezüglich des Verhaltens dieses Muskels bei der kongenitalen Hüftverrenkung vorhanden. *HOFFA* hielt denselben für verkürzt, *VROLIK*, *LORENZ* u. a. für verlängert. Neuerdings hat *HEUSNER* die Verhältnisse an einem Modell zu klären versucht und sagt darüber: „Erzeugt man an unserem Modelle die *Luxatio iliaca* mit Auswärtsrotation, so sieht man, daß der Muskel ganz erheblich entspannt, also verkürzt wird, und zwar aus dem einfachen Grunde, weil der kleine Trochanter infolge des Aufwärtssteigens, der Flexion und der Auswärtsrotation des Schenkels dem

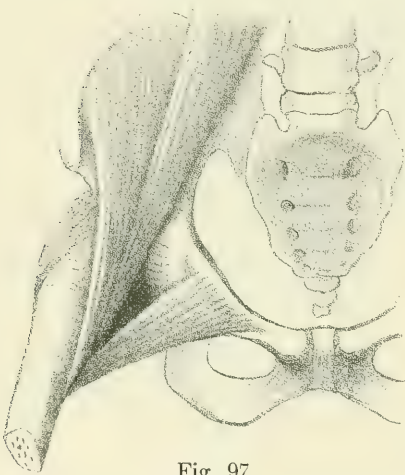


Fig. 97.

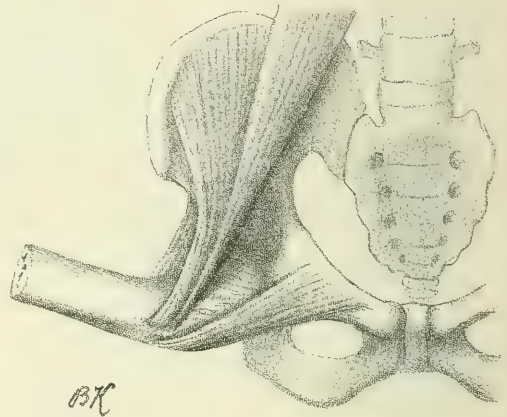


Fig. 98.

Fig. 97. Kongenitale Luxation beim Neugeborenen.

Fig. 98. Dasselbe Präparat, unter rechtwinkliger Abduktion reponiert. *Musculus ilio-*ps*oas* stark gespannt.

Schambeine angenähert wird. Die Rückwärtsverschiebung des Schenkels kommt bei ausgespochener *Luxatio iliaca* den erwähnten Momenten gegenüber nicht in Betracht. Erst bei sehr starker Rückwärtsverschiebung, verbunden mit Einwärtsrotation des Oberschenkelendes, wäre eine Verlängerung des Muskels möglich“. Das Ergebnis des Modellversuches stimmt mit unserer Beobachtung am Neugeborenen überein. Es muß also für die beginnende Dislokation eine der wahrgenommenen Erschlaffung entsprechende, akkommodative Verkürzung des *M. ilio-*ps*oas* angenommen werden. Anders bei hochgradiger Luxationsverschiebung. Dann erhält die zum Trochanter minor ziehende Endsehne eine Richtungsveränderung nach aufwärts, bezw. nach aufwärts und rückwärts, so daß der ursprünglich akkommodativ verkürzte Muskel nun wieder auf Verlängerung beansprucht wird. Der *Ilio-*ps*oas* stellt dann, bildlich genommen, ein straffes Seil vor, welches von der vorderen Fläche der Wirbelsäule zum dislozierten Trochanter minor gespannt ist, und wie eine Tragschlinge das Becken von vorn unten her stützt (*LORENZ*). Da, wo der Muskel

über die Kante der vorderen Beckenwand verläuft, kann durch Verknorpelung seiner Sehne und durch Bildung eines mächtigen Schleimbeutels eine Art röhrenförmiges Gelenk entstehen (SCHREGER). Der Muskelbauch gleitet aber an der vorderen Beckenwand zugleich nach außen ab. Aus der hieraus resultierenden Erweiterung der *Lacuna vasorum* wurde schon von älteren Beobachtern (VROLIK) eine Disposition der Luxationspatienten zur Bildung von Schenkelhernien abgeleitet. Neuerdings hat NARRATH darauf hingewiesen, daß nach der Einrenkung bei einer größeren Anzahl älterer Kinder Hernien unter dem POUPARTSchen Band hervorkommen, welche sich anatomisch dadurch auszeichnen, daß sie nicht durch das Septum crurale zwischen Vene und Lig. Gimbernati, sondern durch eine spaltförmige Lücke über den Gefäßen heraustreten.

Auch über die Veränderungen, welche die Glutaei bei der Luxation erleiden, war man lange Zeit nicht im klaren, und in der Tat ist die Beurteilung der einschlägigen Verhältnisse an den beiden kleineren Glutaeis nicht leicht.

Wie bereits hervorgehoben, kommen für die obere und vordere Partie dieser Muskeln verkürzende und verlängernde Komponenten in Betracht, und es hängt von den Verhältnissen des Einzelfalles ab, welche von ihnen den Ausschlag geben. Die Verkürzungstendenz ergibt sich daraus, daß der Faserverlauf dieser Partie ungefähr mit der Verschiebungsrichtung übereinstimmt, ferner auch daraus, daß infolge einer prononcierten Sagittalstellung eine Annäherung des Trochanters an das Darmbein stattfindet.

Die Verlängerungstendenz wird durch folgende Momente hervorgerufen:

Zunächst taucht der Kopf aus der Höhle der Pfanne gewissermaßen empor und stützt sich gegen einen weiter lateralwärts gelegenen Punkt. Hierdurch wird das klinische Symptom der Trochanterprominenz erzeugt. Die weitere Verschiebung nach oben geschieht entlang einer nach oben lateralwärts ausladenden Gleitfläche. Endlich werden die Muskeln von dem emporsteigenden Kopfe vorgestülpt und verhindert, den kürzesten Weg zu ihren Insertionspunkten zu nehmen.

Es ist also wohl erklärlich, daß die Glutaei von einigen Autoren für verkürzt, von anderen für verlängert gehalten wurden. BRODHURST betrachtete die Glutaei als das wesentlichste Hindernis für die Reduktion und schlug zur Beseitigung desselben die subkutane Tenotomie ihrer Ansätze am Trochanter vor. Auch POGGI und HOFFA legten dem durch die supponierte Verkürzung der Glutaei geschaffenen Repositionshindernisse eine so große Bedeutung bei, daß sie die Skelettierung des proximalen Femurstumpfes vornahmen. LORENZ hat hiernach auf die der Verkürzung entgegen wirkenden Faktoren aufmerksam gemacht, und denselben eine so große Bedeutung beigelegt, daß er den Glutaeus med. und min. als ausnahmslos verlängert ansah. Hieraus ergab sich für ihn die Forderung, die Ansätze der pelvirochanteren Muskeln bei der „blutigen“ Reposition zu schonen, das Augenmerk aber der Verkürzung der pelvifemorale und pelvicrurale Muskeln zuzuwenden. In der Folge wurde dieser Vorschlag in der Tat von HOFFA und wohl auch allen übrigen Operateuren befolgt, und auch ohne Tenotomie der Glutaei das Auslangen gefunden. In der jüngsten Zeit wieder hat HEUSNER vor Ueberschätzung der verlängernden Komponenten gewarnt. Der Streit dürfte durch die An-



nahme zu schlichten sein, daß unter sonst gleichen Umständen bei der Luxatio supracotyloidea die verkürzenden, bei der Luxatio iliaca die verlängernden Komponenten das Uebergewicht erhalten, daß aber der Ausschlag keinesfalls groß genug ist, um die Repositionstechnik wesentlich beeinflussen zu können. Nur die hintersten Faserzüge beider Muskeln hätte man unter allen Umständen als verkürzt anzusehen.

Das letztere gilt auch vom *M. gluteus maximus*. Seine normaliter nach unten-außen abfallenden Fasern nehmen eine weniger geneigte Richtung an. Bei stärkerer Dislokation kann die Faserrichtung eine horizontale, sogar eine leicht aufsteigende werden. Diese Richtungsveränderung wird auch äußerlich an der Glutäalfalte sichtbar (s. oben). Durch ihre Verschiebung nach oben wird der Sitzhöcker der betreffenden Seite entblößt, und das Cavum ischiorectale gewissermaßen freigelegt. Aus gleicher Ursache erfolgt an der distalen Insertion bei stärkerer Verkürzung ein Abrutschen der Muskelplatte des *Gluteus max.* vom Trochanter, so daß dieser von seinem Muskelbelage entblößt wird.

Im allgemeinen liegt, wie bereits hervorgehoben, die praktische Bedeutung der Veränderungen, welche die Gruppe der *Glutaei* erfährt, nicht in der etwaigen Längendifferenz, sondern in der Richtungsveränderung, welche ihre Fasern erleiden.

Was die kleinen Beckenmuskeln betrifft, so stimmen die bei den Sektionen erhobenen Befunde mit den konstruktiv ermittelten durchaus überein. Es wurden also die beiden *Min. obturatores*, die *Gemelli* und der *Quadratus femoris* verlängert gefunden, während sich am *M. piriformis* die verlängernden und verkürzenden Komponenten ungefähr das Gleichgewicht halten.

Wir wenden uns nunmehr der pelvifemorale und der pelvicruralen Muskelgruppe zu. Sie bieten sehr einfache Verhältnisse dar und weisen, wie aus dem Schema ersichtlich, Verkürzungen auf, welche der Verschiebungsgröße des Kopfes ungefähr adäquat sind. Nur besteht hierin zwischen den an der Beuge- und den an der Streckseite gelegenen Muskeln dann ein Unterschied, wenn gleichzeitig Beugekontraktur im Hüftgelenk vorhanden ist. Dann sind die vorderen Muskeln erheblicher betroffen. Insbesondere gilt dies vom *M. tensor fasciae*, der am meisten nach vorne gelegen, also von der Achse der Beugebewegung am meisten entfernt ist.

Nur die Adduktoren, welche aus mehreren, verschieden verlaufenden Einheiten bestehen, erfordern eine gesonderte Besprechung.

Die medialste Portion des *Adductor magnus* ist ungefähr der Schenkelachse parallel, erfährt daher eine dem Trochanterhochstande entsprechende Verkürzung, ohne wesentliche Alteration ihrer Verlaufsrichtung. Die obersten Fasern des *Add. magnus*, sowie jene des *Add. pectineus* verlaufen fast horizontal, wenden sich infolge des Trochanterhochstandes nach oben und erscheinen daher mehr oder weniger stark verlängert. Zur Verlängerung trägt auch der Umstand bei, daß sich das obere Femurende von der Medianebene des Körpers entfernt. Die ungefähr in der Mitte des Femur inserierenden Fasern, also die mittlere Partie des *Add. magnus*, sowie der *Add. longus* und *brevis* bilden mit der Oberschenkelachse stumpfere Winkel als *de norma*, werden daher, jedoch nur in geringem Maße, nutritiv verkürzt.

Unabhängig von der durch Trochanterhochstand herbeigeführten Verkürzung erleiden die langen und mittleren Fasern der Adduktoren

eine weitere Längeneinbuße durch die fast niemals fehlende Adduktionskontraktur des Hüftgelenkes. Dieselbe ist zum Teile durch die funktionelle Schwäche ihrer Antagonisten bedingt (s. den Abschnitt über die Symptome), zum Teile dadurch hervorgerufen, daß sich das Becken wie ein Keil zwischen die proximalen Femurenden schiebt.

Mit Rücksicht auf die Ziele der Therapie dürfte es noch zweckmäßig erscheinen, den Kapsel- und Muskelmechanismus für jene Stellungen zu prüfen, welche bei der Retention in Betracht kommen. Die folgenden Beobachtungen wurden an unseren Präparaten No. 2 und 3, Luxationen bei Neugeborenen, angestellt.

Abduziert man das sublukierte Bein (Präparat 2) bis zu einem Winkel von  $60^{\circ}$  (während die quere Kniegelenksachse in der Frontalebene bleibt), so weist das L. pubo-femorale Spannung auf, aber die Hüfte bleibt subluxiert; auch ein in der Richtung der Femurachse nach abwärts angebrachter Zug bewirkt keine Reposition. Das L. pubo-femorale ist nach wie vor über die Fuge zwischen Kopf und Pfannenrand ausgespannt, die Furche erscheint daher breiter und flacher. Läßt man bei dieser Stellung einen Druck in der Richtung von außen nach innen wirken, so erfolgt erst jetzt ein tieferes Eindringen des Kopfes in die Pfanne, wobei der Kopf gleichzeitig ein wenig nach unten rückt und die beschriebene Furche schmaler und tiefer wird. Der Kopf bleibt auch jetzt noch prominent.

Führt man den Schenkel in eine stärkere Abduktion bis zu  $90^{\circ}$ , so tritt Beugung ein (ca.  $25^{\circ}$ ), die Kondylenachse stellt sich sagittal (Außenrollung), die vorderen Bündel des L. pubo-femorale spannen sich, die Ligamenta ilio-fem. ant. und sup. legen sich, gänzlich entspannt, in Falten. Knapp bevor der Abduktionswinkel von  $90^{\circ}$  erreicht ist, erfolgt Reposition. Der Kopf tritt herunter und stellt sich konzentrisch in die Pfanne ein, seine Prominenz wird geringer. Durchschneidet man in diesem Moment die gespannten Adduktoren, so verringert sich wesentlich die Kraft, mit welcher die konzentrische Anpressung des Kopfes gegen die Pfanne erfolgt.

Führt man bei annähernder Parallelstellung der Beine eine Innenrotation aus, so tritt vorn Anspannung des L. ilio-fem. ant., rückwärts des M. gemellus inf. und des M. quadratus fem. auf. Durch die Anspannung des ersteren wird der Kopf gleichzeitig gegen den vorderen oberen Pfannenrand angepreßt, ohne deshalb tiefer in die Pfanne einzutreten. Der M. gluteus min. ist hierbei entspannt, auch das L. pubo-femorale weist einen geringen Spannungsgrad auf. Erst als die Einwärtsrollung mit nahezu rechtwinkliger Abduktion kombiniert wurde, trat auch das letztgenannte Band in einen höheren Spannungsgrad ein.

Der Ernährungszustand der Muskulatur des kongenital luxierten Hüftgelenkes ist stets, insbesondere aber bei älteren Individuen, in beträchtlicher Weise herabgesetzt. An der Glutäalmuskulatur ist diese Atrophie so auffallend, daß sich VERNEUIL zu der Annahme verleiten ließ, die „sogenannte“ kongenitale Verrenkung sei nichts weiter als eine paralytische.

Indessen ist die Atrophie der Glutäalmuskulatur lediglich sekundären Ursprunges. Anders zu beurteilen ist die fibröse Degeneration des M. gluteus minimus. Dieser Muskel findet sich häufig mit der Kapsel innig verwachsen und in seiner

Masse erheblich reduziert; die kontraktile Elemente sind größtenteils zu Grunde gegangen und durch bindegewebige Faserstränge ersetzt. Diese Degeneration wird von den Autoren als erworbene aufgefaßt; in zweien unserer Fälle von Luxation bei Neugeborenen war aber sowohl die Verwachsung mit der Kapsel als auch die Degeneration der kontraktile Substanz bereits vorhanden, so daß die Annahme berechtigt erscheint, daß die erwähnte Veränderung der *M. glutaeus minim.* überhaupt kongenitaler Natur ist.

Was die übrigen Muskeln der Extremität betrifft, so zeigen auch diese selbst am Unterschenkel leichte Atrophie, die um so mehr auffällt, als das gesunde Bein zu gesteigerten Leistungen herangezogen wird und in seiner Muskulatur hypertrophiert.

Die großen Gefäß- und Nervenstämme, deren Richtung der Achse des Schenkelschaftes annähernd parallel ist, verhalten sich ähnlich wie die „langen“ Muskeln. Sie fallen einer „nutritiven“ Verkürzung anheim. Die elastischen Gefäßrohre bequemen sich aber der von der Reposition beanspruchten Verlängerung ohne irgend welche Schwierigkeiten an. Anders die Nerven, welche bei stärkerer Spannung in ihrer Funktion geschädigt werden können (s. unten).

### Die verschiedenen Theorien über die Aetiologie.

Da das Tatsachenmaterial lange Zeit ein sehr dürftiges war, gedieh auf dem Boden der Spekulation eine fast verwirrende Menge von Theorien. Aber nur wenige sind mit der Entwicklungsgeschichte und der pathologischen Anatomie in enger Fühlung geblieben. Es gibt kaum mehr ein Constituens des Gelenkes selbst oder der periaikulären oder auch entfernterer Regionen, welches nicht schon als Ursache der Luxation angesehen worden wäre. Aber von allen Theorien sind in letzter Zeit nur diejenigen wissenschaftlich erstarkt, welchen die Auffassung der angeborenen Hüftverrenkung als einer „intrauterinen Belastungsdeformität“ zu Grunde liegt. Unserer Meinung nach können nur diese Theorien heute noch den Anspruch erheben, ernst genommen zu werden. Wir werden daher aus praktischen Gründen den Abschnitt „Aetiologie“ in zwei Teile zerlegen. Im ersten Teil werden wir die verschiedenen Theorien möglichst vollständig Revue passieren lassen und hierbei unser Augenmerk auch dem Kapitel „Erblichkeit“, sowie der Bedeutung der begleitenden Deformitäten zuwenden. Den zweiten Abschnitt wollen wir den mechanischen Theorien widmen und hierbei von der Entwicklung des Hüftgelenkes den Ausgang nehmen.

Dem Bedürfnisse einer klaren Uebersicht scheint uns die folgende Einteilung am besten Rechnung zu tragen.

Als Ursache der angeborenen Hüftverrenkung wurden angesehen:

- 1) Akute Traumen.
- 2) Arthritische Prozesse.
- 3) Gestörter Antagonismus.
- 4) Primäre Entwicklungshemmungen.
- 5) Chronische, gewissermaßen „modellierende“ Traumen.

Die letztgenannte Gruppe soll erst im nächsten Abschnitt abgehandelt werden.



Ad 1. Die kongenitale Luxation ist traumatischen Ursprunges und entsteht

a) durch äußere Gewalt, welche den Leib der Mutter trifft.

Es ist die älteste Theorie, die bis auf HIPPOKRATES zurückreicht. Sie wurde von VERDUC, PARÉ, PETIT, CRUVEILHIER verteidigt und fand außerdem Vertreter in zahlreichen Autoren, die sogar das spezielle Trauma anzugeben wußten, das in den von ihnen beobachteten Fällen die Luxation verschuldet haben sollte; so CHATELAIN, KLEEBERG, ZIELEWICZ, PHELPS, SIDNEY JONES, BARTH u. a. Nach BRODHURST genügt sogar ein psychisches Trauma. Allerdings schränken die meisten der letztgenannten Autoren ihre Angaben dahin ein, daß das Trauma nur in vereinzelt Fällen, nicht generell als Ursache anzusehen sei.

b) Die Luxation ist die Folge einer Geburtsverletzung, die hervorgerufen wurde durch ein unzuweckmäßiges oder unvorsichtiges Eingreifen von seiten des Arztes oder der Hebamme. Das Geburtstrauma wurde von PETIT, VERDUC, SMELLIE, CAPYRON für einen Teil der Fälle, von CHELIUS und D'OUTREPONT für sämtliche als Ursache requiriert. Die Theorie fand zahlreiche Anhänger — PHELPS, POLL, BRODHURST, NOBEL SMITH, HOWARD MARSH, TUBBY u. a.

Gegen die traumatischen Theorien hat schon VALETTE sowie NÉLATON Stellung genommen, ferner haben ROSER, HOFMOKL, KRÖNLEIN und LORENZ zwingende Gründe gegen die Verwertung des Traumas als ätiologisches Moment geltend gemacht. Es wurde darauf hingewiesen und durch zahlreiche Versuche an der Leiche dargetan, daß die supponierte Ursache zwar Frakturen und Epiphysenlösungen, aber niemals Luxationen, notabene solche ohne Kapselriß bewirken könnte. Außerdem wurde gegen diese Annahme mit Recht der Mangel jeglicher Symptome der traumatischen Luxation geltend gemacht.

Die traumatischen Theorien können wohl als endgültig ad acta gelegt betrachtet werden.

Ad 2. Arthritische Prozesse haben PARISE, MALGAIGNE, PRAVAZ u. a. als Ursache der Luxation angesehen. Diese Autoren dachten an einfachen Gelenkshydrps. PAREUS stellte 1687 eine intrauterine Coxitis als Ursache der Luxation hin, und PFENDER glaubte noch 1890 die kongenitale Luxation mit Tuberkulose in Verbindung bringen zu müssen. Desgleichen ließ BROCA ähnliche ätiologische Momente gelten. RICHARD beschuldigte 1839 einen Entzündungsprozeß in der Umgebung des Gelenkes, MORELL-LAVALLÉE und ALBERS eine Caries mit Zerstörung der Kapsel. J. L. PETIT brachte die Rhachitis in ursächliche Beziehung mit der Luxation und meinte, daß eine rhachitische Schwellung des Acetabulum den Kopf heraustreibe. Die gleiche Wirkung schreibt PARISE abnormer Fettwucherung, TILLMANNS dem primär hypertrophischen Ligamentum teres zu. SEDILLOT erklärte 1836 eine Wucherung und primäre Erschlaffung des ligamentösen Gelenkapparates als Ursache der Deformität, und gegen diese Annahme verhielt sich auch STROMEYER nicht ganz ablehnend.

Es braucht wohl nicht betont zu werden, daß alle Theorien, welche die angeborene Hüftverrenkung mit der pathologischen Distensions- oder Destruktionsluxation in Parallele setzten, durch kein einziges tatsächliches Moment fundiert sind.

Nur die erwähnte generelle Schlaffheit der Gelenke bildet eine gewisse Ausnahme, da sie als angeborener Zustand nicht selten vorkommt; sie ist den Kinderärzten wohl bekannt. Indessen erscheint

sie so selten mit der Luxation kombiniert, daß es sehr gewagt wäre, einen ursächlichen Zusammenhang zwischen beiden herstellen zu wollen. Zwei einschlägige Fälle sind kürzlich von I. WOLFF und von W. FRIEDLÄNDER beschrieben worden.

Ad 3. Sehr eifrig sind seinerzeit die antagonistischen Theorien ventilirt worden. Die Störung des Zentralnervensystems sollte entstehen:

a) Durch partielle Lähmung zentralen Ursprunges.

Schon VERDUC hatte die Meinung ausgesprochen, daß die Erschlaffung der Ligamente und Sehnen zur Dislokation des Kopfes führe. VERNEUIL beschuldigte eine im fötalen oder zartesten Kindesalter auftretende poliomyelitische Lähmung mit großem Eifer als die Ursache. Zur Stütze der VERNEUILSchen Theorie haben DALLY, DESCHAMPS, LEBERN und ANGOT Beiträge gebracht. Besonders lebhaft hat VERNEUILS Schüler RECLUS den paralytischen Ursprung der kongenitalen Hüftverrenkung verteidigt und ist hierbei so weit gegangen, daß er eklatant paralytische Luxationen als angeborene beschrieb. Auch LANNELONGUE hat, gestützt auf zwei Sektionsbefunde, eine zentrale Störung als Ursache angenommen.

b) Durch aktive Kontraktionen zentralen Ursprunges.

Zur Aufstellung dieses ätiologischen Momentes ließ sich GUÉRIN durch einige Befunde an Monstris verleiten. Die infolge dauernder Annäherung ihrer Insertionspunkte auftretende nutritive Schrumpfung faßte GUÉRIN als primäre Muskelretraktion auf. Schon früher (1811) hatte CHAUSSIER über einen Fall berichtet, wo die Mutter während der Schwangerschaft heftige Konvulsionen bei ihrem Kinde fühlte, an welchem später eine Luxation entdeckt wurde. Auch DELPECHE, MELICHER, MERCER-ADAM und ERICHSEN haben primitive Muskelretraktionen infolge einer Störung des Zentralnervensystems als Veranlassung zur Luxation angenommen. Für CRUVEILHIER galten die begleitenden Knie- und Fußwurzelkontrakturen als ein Beweis für den nervösen Ursprung der Hüftgelenksverrenkung. CARNOCHAN acceptierte GUÉRINS Theorie, dachte aber zugleich an konkurrierende Verknocherungsanomalien des Acetabulums.

c) Eine lokalparetische Form der Luxation nahm LÜCKE an. Er führte dieselbe auf eine Insufficienz der Glutaei nach Traumen zurück.

Die VERNEUILSche Theorie wurde sofort von BOUVIER, BROCA und VOLKMANN energisch zurückgewiesen. BOUVIER leugnete nicht nur die Lähmung, sondern stellte sogar — über das Ziel schießend — die Atrophie gewisser Muskeln in Abrede. Nachdrücklich wies VOLKMANN auf die Verwechslung mit paralytischer Luxation hin. Später haben noch ROSER, TILLAUX und LORENZ Stellung gegen die Paralysen-Theorie genommen, und KAREWSKI hat sich durch die Aufstellung differential diagnostischer Merkmale zwischen angeborener und paralytischer Luxation verdient gemacht.

Die VERNEUILSche Theorie ist heute, ebenso wie die übrigen antagonistischen Theorien, wohl als endgültig beseitigt zu betrachten. Aber sie kann das Verdienst für sich in Anspruch nehmen, auf die früher nicht bekannte oder eigentlich nur unbeachtet gebliebene paralytische Luxation die Aufmerksamkeit gelenkt und die Kenntnis derselben gefördert zu haben.

Ad 4. Die nachhaltigste Wirkung auf die Entwicklung der Lehre vom Ursprunge der Luxation haben wohl diejenigen Theorien

geübt, welche kurz als Mißbildungstheorien zu bezeichnen sind. Für diese ist die Luxation ein Vitium primae formationis. Da diese Anschauung noch gegenwärtig einigen Anklang findet, erscheint es geboten, sich mit derselben etwas eingehender zu beschäftigen.

Der erste, der den Gedanken ausgesprochen hat, daß die Luxation auf eine Mißbildung zurückzuführen sei, war VERDUC. Unter den „internen“ Gründen der Luxation hat er eine Mißbildung der Kapsel angegeben. PALETTA sprach 1787 nur ganz im allgemeinen von einer „Wachstumsstörung“. BRESCHET meinte, daß eine verzögerte Entwicklung der die Pfanne zusammensetzenden Beckenknochen als Ursache der Luxation anzusprechen sei, und daß ein verringertes Volum der Haupternährungsgefäße des Os ilei schon genüge, um das Acetabulum in seiner gesamten Entwicklung zu schädigen. Auch für DUPUYTREN, sowie für CAILLARD BILLIONÈRE war die Luxation ein „Défaut du germe“, ein ursprünglicher Bildungsfehler. Desgleichen glaubt SCHREGER eine krankhafte Umbildung schon bestehender, normal ausgebildeter Teile als Ursache der Luxation ausschließen und diese auf eine mangelhafte Urbildung oder eine gehemmte Entwicklung und fortschreitende Metamorphose der Pfanne zurückführen zu können. RICHARD beschuldigte 1839 eine entzündliche Affektion in der Nähe des Gelenkes als Ursache einer Hemmung der Pfannenbildung, welche in ihrer weiteren Entwicklung die Ursache zur Luxation wird.

Am längsten ist wohl die v. AMMONSche Theorie in Diskussion gestanden. v. AMMON glaubte, daß die Pfanne „auf ihrer früheren tellerartigen Form stehen bleibe“, die Luxation daher als echte Hemmungsbildung anzusehen sei. Er ging dabei so weit, daß er die Bezeichnung „Luxation“ nur für eine kleine Gruppe von Verrenkungen reserviert wissen wollte, während er für die Mehrzahl derselben die Bezeichnung „Dysarthrosis ilio-femoralis cong.“ in Vorschlag brachte. Für ihn war die Deformität eine „Ectopie“ des Schenkelhalses, und zwar darum, „weil es Fälle von sogenannter angeborener Luxation gibt, wo der Gelenkkopf niemals seine entsprechende Gelenksfläche erst verläßt, also luxiert wird, sondern vielmehr niemals in dieselbe auf normale und gehörige Weise sich eingefügt hat“. Zu jener Zeit war es eben noch nicht bekannt, daß Kopf und Pfanne aus einem einheitlichen Lager vorknorpeligen Bindegewebes hervorgehen.

In ähnlicher Weise haben SAINTON und CAUTRU abnorme Flachheit der Pfanne als Ursache der Verrenkung betrachtet. Auch SAYRE und ADAMS haben eine ursprüngliche abnorme Gelenksbildung als das primum vitium angesehen. KRÖNLEIN schließt sich mit einigen Modifikationen der AMMONSchen Auffassung an.

In der Folge wurde von einigen versucht, das Wesen der Bildungshemmung näher zu ergründen. So entstand die Theorie DOLLINGERS, welche seinerzeit viel Anklang fand. Ihr lag die Annahme zu Grunde, daß die Pfanne durch vorzeitige Verknöcherung der Fugenknorpel in ihrer Entwicklung gehemmt werde. Aber GRAWITZ wies nach, daß die von DOLLINGER angenommene prämatüre Synostose nicht eintrete. Er setzte an Stelle der DOLLINGERSchen Theorie eine neue, welche sich zwar in dem Kernpunkte der Frage — primäre Wachstumsanomalie — mit jener ersteren Theorie berührt, aber die Bildungshemmung des Y-Knorpels an Stelle der Synostose setzt. „Histologisch stellte sich die Hemmungsbildung im Knorpel am frappantesten an der Knochen-Knorpelgrenze dar, indem hier die normalen Prolife-



rationszonen im Vergleiche zu intakten Becken viel dürftiger gebildet waren“ . . . etc. GRAWITZ dachte demnach an Vorgänge, welche der sog. „fötalen Rhachitis“ anzureihen wären. Aber auch der GRAWITZschen Theorie war keine langdauernde Geltung beschieden. Nachdem schon DRACHMANN 1880 gewichtige Einwände vorgebracht hatte, wies HOLTZMANN, dem ein ähnliches Material von Monstris wie GRAWITZ zur Verfügung stand, nach, daß die Knochen-Knorpelgrenze sich in nichts von jener normaler Individuen unterschied. Aber auch HOLTZMANN glaubt, sich nicht mit der Konstatierung dieser Tatsache begnügen zu dürfen, auch er brachte ein neues ätiologisches Moment vor, indem er die Luxatio coxae ansprach als „Folge einer, das zentrale Blastem der Beckenanlage betreffenden Wachstumsstörung, welche die innerhalb dieses Blastems gelegene Pfanne an ihrer normalen Ausbildung hindert“.

Die HOLTZMANNsche Theorie hat in diesem Jahre K. VOGEL weiter auszubauen versucht. Derselbe erblickt die prädisponierende Ursache der Luxation in einer Störung, welche die normale Verteilung des Mutterblastems betroffen hat und der zufolge am Pfannenboden relativ zu viel Keimgewebe zurückbleibt, während die Beckenstäbe, und vor allem der Kopf zu wenig bekommen. Darüber später.

WOLFF erblickt in dem Umstande, daß die Affektion häufig erblich und „mit anderen, auf Fehlern der ursprünglichen Anlage beruhenden Mißbildungen (Anencephalie, Klumpfuß-, Flughautbildung u. dergl. mehr)“, vergesellschaftet ist, eine wesentliche Stütze für die Annahme einer primären Hemmungsbildung. Aber mit der Annahme, daß der Klumpfuß eine auf einem Fehler der ursprünglichen Anlage beruhende Mißbildung sei, dürfte heute wohl gebrochen sein.

Von allen späteren Nachuntersuchern ist der Mangel jeglicher Störung im Y-Knorpel nachdrücklich und einmütig hervorgehoben worden. BENNET und PHELPS haben ebenso wie LANNELONGUE, SAINTON und DELANGLADE Stellung genommen gegen die Annahme einer primären Mißbildung, und auch die Befunde, welche gelegentlich der „blutigen“ Repositionen von HOFFA, LORENZ, BROCA u. a. erhoben wurden, sprechen gegen eine solche Auffassung.

Bis heute haben sämtliche Theorien, welche auf einen ursprünglichen Bildungsfehler verweisen, das gleiche Schicksal gehabt — sie sind widerlegt worden. Nur die VOGELSche Theorie macht vorläufig noch eine Ausnahme. Vermutlich deshalb, weil sie die jüngste ist. Es hat bisher immer noch den Anschein, daß CARNOCHAN recht behalten wird, der schon 1850 aussprach, daß „die Theorie über die Hemmungsbildung jeder Grundlage entbehre“.

Abgesehen davon, daß der versuchte Nachweis einer Hemmungsbildung bisher stets mißglückt ist, spricht noch der Umstand gegen eine solche Annahme, daß ein Mißverhältnis zwischen Kopf- und Pfannengröße für sich allein kaum zu einer Luxation führen kann. SCHANZ hat hervorgehoben, daß, mag die Pfanne noch so klein bleiben, stets ein Abschnitt des Kopfes darin Raum finden könne. Keine irgendwie geartete Entwicklungsstörung wird eine Luxation zu stande bringen, solange nicht eine Kraft in Tätigkeit tritt, welche den Kopf an an einen anderen Punkt hintreibt. „Diese Kraft ist zu suchen, und die Theorie, welche diese Kraft in einfachster Weise erklärt, wird die größte Wahrscheinlichkeit für sich haben.“

## Erblichkeit. Begleitende Deformitäten.

Es ist nicht zu leugnen, daß die Annahme einer originären Hemmungsbildung durch die vielfach hervorgehobenen Momente der Erblichkeit und der begleitenden Deformationen eine gewisse Stütze zu erhalten scheint.

Auf die Erblichkeit hat schon PARÉ aufmerksam gemacht, und — mit einer allerdings viel zu großen Bestimmtheit — 1678 behauptet, daß die Hinkenden nicht nur oft, sondern meistens Hinkende erzeugen. KRÖNLEIN stellte in seiner viel zitierten Abhandlung Stammbäume von Familien zusammen, in denen die Luxation durch Generationen heimisch war. (Fälle von MAISSIAT, BOUVIER, VERNEUIL, STATFELDT.) Aehnliche Beispiele wurden von DRACHMANN, CAMPER, MARJOLIN, VOLKMANN, KIRMISSON, HOWARD MARSH, KRÖNLEIN, LORENZ, DELANGLADE beigebracht. In jüngster Zeit hat VOGEL diesem Gegenstande wieder seine Aufmerksamkeit gewidmet. In 30 Proz. seines mehr als 200 Fälle umfassenden Materiales ließ sich Erblichkeit nachweisen. Direkte Vererbung von Mutter auf Kind war aber nur in 6 Fällen konstaterbar. In diese 30 Proz. finden sich aber auch 8 Fälle deshalb mit eingerechnet, weil sich zwei luxierte Töchter in derselben Familie fanden. Es geschieht leider nicht selten, daß das familiäre Vorkommen von Krankheiten als erbliches bezeichnet wird. Die übrigen Fälle verteilen sich auf drei und mehr Generationen, ohne daß sich bezüglich der Vermittlung der Vererbung irgend eine Gesetzmäßigkeit feststellen ließe. Wenngleich die Tatsache des erblichen Vorkommens der Luxation nicht geleugnet werden darf, (wie es z. B. von KETSCH geschehen ist, aus dem Grunde, weil er unter 57 Fällen nicht ein einziges Mal erbliche Disposition auffinden konnte), so bleibt doch im großen und ganzen die MALGAIGNESCHE Bemerkung richtig, daß in der Regel die mit Luxation behafteten Eltern gesunde Kinder erzeugen, und die meisten mit Luxation behafteten Kinder von gesunden Eltern abstammen.

Viel häufiger als das erbliche, scheint das familiäre Vorkommen der Luxation zu sein.

Eine weitere Stütze erhielt — nach der Meinung vieler Autoren — die Annahme einer originären Defektbildung durch die zweifellos feststehende Tatsache, daß die Luxation zuweilen mit anderen Deformitäten kombiniert erscheint.

Es handelt sich hier meistens um Mißbildungen, welche die Lebensfähigkeit der Früchte ausschließen, ferner um Kontrakturstellungen in anderen Gelenken, die auch einzeln für sich vorkommen und das Leben in keiner Weise gefährden. Von diesen letzteren sind es die Fußwurzelkontrakturen, und zwar besonders der Pes equinovarus, ferner die Luxation des Radiusköpfchens, insbesondere aber Kniekontrakturen und -Luxationen, welche hie und da beobachtet worden sind. Es sei hier nur an die Mitteilungen von FRIEDLEBEN, SHATTOCK, LOCKWOOD, TEUFEL, CHAUSSIER, RAGER, LORENZ u. a. erinnert. In jüngster Zeit ist ein Fall von einseitiger Luxation der Hüfte mit doppelseitiger Luxation des Kniegelenkes, sowie doppelseitigem Klumpfuß von REINER beschrieben worden. Vielfach (GRAWITZ, KIRMISSON, HEUSNER, COHN) hat man auch Beuge-Kontrakturen des Kniegelenkes mit Hüftluxation kombiniert gefunden. Nicht selten

erfährt man erst durch die Anamnese von solchen, in frühester Kindheit wahrgenommenen Haltungsanomalien, denn zur Zeit, da das Kind zum Arzte gebracht wird, sind auffällige Zeichen der Ueberstreckungs- oder Beugekontraktur meist schon geschwunden. Nichtsdestoweniger läßt sich oftmals, worauf schon PRAVAZ aufmerksam gemacht hat, die Ueberstreckbarkeit noch im späteren Alter dadurch nachweisen, daß der Fuß bei gestrecktem Knie bis an das Gesicht herangebracht werden kann.

Die Kombination mit größeren Mißbildungen findet sich, wie bereits erwähnt, in der Regel bei nicht lebensfähigen Monstris. Die häufigste begleitende Mißbildung ist der Hydrocephalus, resp. sind die aus der Berstung desselben hervorgegangenen Mißbildungen des Kopfes, ferner die Spina bifida, vorzugsweise mit sacralem Sitze. Indessen dürfte auch diese Kombination nicht allzu auffallend erscheinen. Wenn es auch etwas gewagt wäre einen Zusammenhang zwischen beiden Deformitäten dadurch herstellen zu wollen, daß man die durch den Hydrocephalus gesetzte Raumbegengung als das ursächliche Moment anspricht, das zur Zwangshaltung der Extremitäten geführt hat, so ist doch andererseits nicht zu übersehen, daß die angeborene Hüftverrenkung überhaupt die häufigste angeborene Deformität darstellt, und daß sie darum wohl auch am häufigsten nicht nur für sich allein, sondern auch neben anderen Deformitäten und Mißbildungen gefunden werden kann.

Um uns gegen einen eventuellen Vorwurf der Einseitigkeit zu schützen, müssen wir hervorheben, daß gelegentlich einmal jedes von den sub 1—4 registrierten Momenten im Einzelfalle wirklich tätig sein konnte.

So ist schon einmal — als Rarität — eine intra partum acquirierte traumatische Luxation beobachtet worden.

Es gibt ferner fötale Erkrankungen, welche zur Luxation führen können; aber in solchen Fällen bringen die Neugeborenen die Spuren der vorausgegangenen Entzündung des Gelenkes zur Welt mit, und diese Spuren fehlen bei dem uns wohlbekannten Bilde der angeborenen Hüftverrenkung.

RAGER hat eine paralytische Luxation des Hüftgelenkes beobachtet, die intrauterin erworben war, und KIRCHBERG und MARCHAND berichten über einen Fall von Chondrodystrophie, kombiniert mit Luxation der Hüfte. In solchen Fällen ist eine Luxation der Hüfte intrauterin erworben resp. angeboren, es ist aber nicht die angeborene Hüftluxation.

## Versuch einer mechanischen Theorie.

Ein Verständnis der mechanischen Vorgänge, welche zur Deformierung und zur Luxation des Hüftgelenkes führen, kann nur unter Berücksichtigung des gesamten vorliegenden Tatsachenmaterials angebahnt werden. In erster Linie hat jede Betrachtung von der normalen Entwicklung des Hüftgelenkes auszugehen.

Erst in der 5. Embryonalwoche läßt das zentralwärts etwas dichtere Blastem (s. Fig. 99) des Extremitätenstummels eine Differenzierung der Femuranlage erkennen. Wenn die Femurdiaphyse



bereits im Stadium des Vorknorpels angelangt ist, erscheinen die ersten Spuren der Beckenanlage. Dieses Stadium fand PETERSEN bei einem Embryo von 12,6 mm Nacken-Steißlänge.

Der Kopf des Femur und die Beckenanlage sind noch dichtgedrängte Zellenmassen, welche sich voneinander nicht abgrenzen lassen. Von der Wirbelsäule ist sie noch räumlich getrennt. Das Becken wird also für beide Seiten gesondert, jedoch für jede Seite in einem Stücke und in *continuo* mit dem Skelett der Gliedmaßen angelegt. Zwischen die drei mächtigen Nerven (Cruialis, Obturatorius und Ischiadicus) strahlen bald drei Fortsätze aus, welche dichtere und mächtigere Zellanhäufungen aufweisen (Fig. 99), und in der 5. bis 6. Woche je einen vorknorpeligen Kern erhalten. Diese Kerne sind von einem dichteren Blastem eingeschlossen, welches die drei Teile auch untereinander verbindet und den größten Teil der Bodenplatte

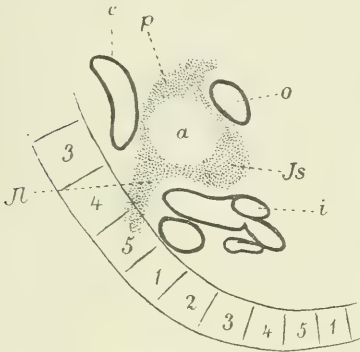


Fig. 99.

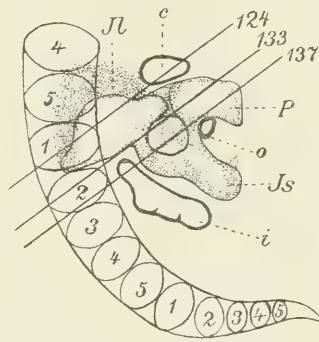


Fig. 100.

Fig. 99. Beckenanlage eines menschlichen Embryo von 12,6 mm Nacken-Steißlänge (4—5 Wochen). Sagittalschnitt. Nach H. PETERSEN. *P* Proc. pubic., *Is* Proc. ischiad., *Il* Proc. iliac., *i* Nerv. ischiad., *o* Nerv. obturat., *c* Nerv. crural.

Fig. 100. Beckenanlage eines menschlichen Embryo von 13,6 mm Nacken-Steißlänge (ca. 5 Wochen). Sagittalschnitt. Nach H. PETERSEN. Bezeichnungen wie in Fig. 99.

des Acetabulums ausmacht (Fig. 100, vergl. auch Fig. 101). Die Chondrifikation der Beckenanlage setzt also mit separaten, dem späteren Ileum, Ischium und Os pubis entsprechenden Zentren ein, und auch der Femurkopf weist einen solchen Kern auf, während die ursprüngliche Anlage völlig einheitlich war. Der Femurstab ist zur Zeit bereits vollkommen knorpelig.

Jeder der drei Knorpelkerne der Beckenanlage vergrößert sich nun weiter vorzugsweise nach zwei Richtungen. Der Kern des dorsalen Stückes wächst gegen das Achsenskelett und gewinnt Verbindung mit dessen Anhängen (Massae laterales der Sacralwirbel). Die beiden ventralen Stücke vereinigen sich untereinander zur Bildung des Foramen obturatorium, und überdies mit jenen der gegenüberliegenden Seite zur Bildung der Symphyse. Andererseits erfolgt eine Vereinigung der drei Knorpelstrahlen im Acetabulum, dessen Ränder später knorpelig werden als dessen Bodenplatte (PETERSEN). Das Os pubis ist vom Ileum durch eine ziemlich tiefe Incisura acetabuli getrennt. Der Femurkopf ist durch reiche Fasermassen inner-

und außerhalb des Acetabularrandes an das Becken geheftet (PETERSEN) (Fig. 102). Von diesen aus einer Verdichtung von Mesenchymzellen hervorgegangenen Fasermassen werden die an der Umrandung des Gelenkes gelegenen Züge zur Kapsel umgestaltet. Jener Anteil aber, welcher, intraartikulär gelegen, die knorpeligen Gelenkskörper miteinander verbindet, schwindet später und macht dem Gelenkspalte Platz. Das Freiwerden des Gelenkes findet gegen Ende des dritten Lunarmonates statt.

Es differenzieren sich demnach die Gelenksflächen ontogenetisch früher als der Gelenkspalt (BERNAYS 1879, SCHULIN 1879, HULTKRANZ 1897). Die frühzeitig eintretende, typische Gestalt des Hüftgelenkes erscheint daher, wie jene aller übrigen Gelenke, als eine vererbte (BERNAYS).

Das Becken zeigt im dritten Lunarmonat eine sehr große „Querspannung“, entsprechend der bedeutenden Breitenausdehnung des

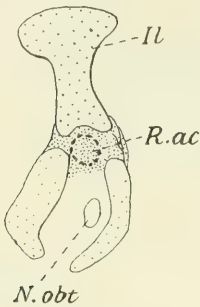


Fig. 101.

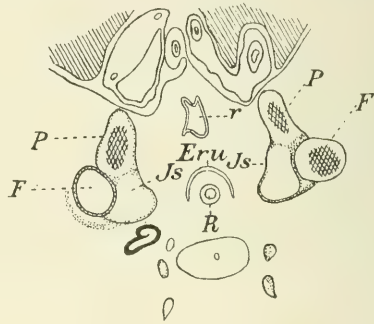


Fig. 102.

Fig. 101. Beckenanlage eines Schafembryo. Nach E. MEHNERT.

Fig. 102. Beckenanlage eines menschlichen Embryo von 20–23 mm Nackenstäbllänge. Frontalschnitt. Nach H. PETERSEN. *F* Femurkopf, *P* Os pubis, *Js* Os ischii.

Kreuzbeines im Verhältnis zu der Kleinheit der übrigen Beckenknochen (PETERSEN). Die Hüftpfanne sieht rein seitlich und weist eine an sich beträchtliche, wenn auch (im Verhältnis zum Erwachsenen) relativ geringe Tiefe auf.

Das Os femoris ist anfangs ein gerader Stab, der sich durch seine plumpe und gedrungene Gestalt auszeichnet. Die größte Länge desselben verhält sich zur schmalsten Stelle wie 3,5:1 (HAGEN), die Kondylenbreite zur Totallänge wie 3:5. Das Collum femoris und der Trochanter major sind eben erst angedeutet. Der letztere verhält sich ungefähr wie das Tuberculum majus des Humerus. Vom Trochanter minor ist keine Spur.

Die normale Torsion des Oberschenkels fehlt noch. Das Os femoris liegt (in der Vergrößerung des Plattenmodells) auf der Unterlage mit beiden Kondylen und der medio-posterioren Fläche des Kopfes auf, während der Trochanter major dieselbe nicht berührt (v. FRIEDLÄNDER). Die Schenkelhalsachse schließt mit der queren Kondylenachse noch einen negativen Winkel von ca. 10° ein (Retroversion). Die Verknöcherung der Diaphyse findet schon lange vor dem Erscheinen der Knochenkerne des Beckens statt.

Im Kontakt mit der Pfanne steht nicht die mediale Zirkumferenz des Kopfes, sondern die oberste, in der Verlängerung des Schenkelschaftes gelegene Calotte.

Noch vor Ausbildung des Gelenkspaltes erleiden aber Stellung und Form des Femur eine wesentliche Umgestaltung. Aus einer für alle Vertebraten einheitlichen Ausgangsstellung (HUXLEY) geht allmählich das kompliziert angeordnete Hebelsystem des Extremitätenskelettes hervor (BRAUN, HIS).

Beim Menschen steht der Oberschenkel nach Differenzierung der ersten Anlage in Abduktion und rechtwinkliger Beugung, die Streckseite mit der Patella sieht nach außen und das Kniegelenk ist gebeugt. Nach Beendigung des Stellungswechsels ist der Oberschenkel adduziert, innen gerollt und noch stärker gebeugt. Da der Stellungswechsel noch vor Ausbildung des Gelenkspaltes stattfindet, kann er nicht durch eine Bewegung im Gelenke, sondern nur durch eine Umformung des Femurstabes zu stande gekommen sein.

V. FRIEDLÄNDER hat diese Umformung näher studiert und gezeigt, daß durch die Adduktionsbewegung die Abknickung des Halses gegen den Schaft (Schenkelhalswinkel), und durch die Innenrotationsbewegung eine Introtorsion des Oberschenkels entsteht, so daß die quere Kondylenachse eine schraubenförmige Drehung von außen über vorne nach innen beschreibt. Auf diesem Wege passiert die quere Kondylenachse die Ebene der Schenkelhalsachse, bis sie schließlich in jene Introtorsionsstellung gerät, welche der normalen Anteversion des Schenkelhalses entspricht. Die dritte Veränderung endlich, welche durch die Beugung hervorgerufen wird, besteht im Auftreten einer ursprünglich nicht vorhandenen antero-posterioren Knickung des Schenkelschaftes, welche beim Erwachsenen etwa in der Höhe des Trochanter minor ihren nach rückwärts sehenden Scheitelpunkt besitzt, und die V. FRIEDLÄNDER als „Anteflexion“ des coxalen Femurendes bezeichnet hat.

Die wichtigsten der bisher angeführten Tatsachen mögen hier besonders hervorgehoben werden.

1) Femur und gleichnamige Beckenhälfte gehen aus einem gemeinsamen und einheitlichen Lager von Mesenchymgewebe hervor.

2) Die Gelenkskörper des Hüftgelenkes sind schon vor dem Erscheinen des Gelenkspaltes in ihrer typischen Form erkennbar.

3) Der Femurstab eilt dem Becken in der Entwicklung voraus, nicht nur in der Differenzierung der ersten Anlage, sondern auch in der Verknorpelung und in der Verknöcherung.

4) Der Femur ist im Verlaufe seiner normalen Entwicklung wesentlichen Gestaltsveränderungen unterworfen.

5) Die embryonale Hüftgelenkspfanne ist im Verhältnis zu ihrer Weite flacher als bei Erwachsenen.

Am Becken geht die große Querspannung dadurch wieder verloren, daß das Kreuzbein seinen dominierenden Einfluß auf die Beckenform in dem Verhältnisse einbüßt, in welchem die übrigen Beckenknochen an Ausdehnung gewinnen.

Die weitere Entwicklung des Beckens ist vom 5. Lunarmonat angefangen verschieden, je nach dem Geschlechte der Frucht. Wie FEHLING ausführte, hat die Linea innominata bei Knaben ihre größte Querspannung dicht vor der Synchondrosis sacro-iliaca, und diese verjüngt sich von da an gleichmäßig zur Symphyse. Bei Mädchenbecken



liegt die größte Breite etwas weiter nach vorn und der vordere Beckenhalbring ist breiter als beim Knaben, da die Distantia ilio-pubica die Sacralbreite übertrifft. Durch diesen Punkt läßt sich vom Ende des 5. Lunarmonates bei schön gebauten Fötalbecken das Geschlecht unterscheiden.

Es ergibt sich sonach

6) daß vom 5. Lunarmonat angefangen normalerweise das weibliche Becken vorn bei gleicher Tiefe breiter ist als das männliche.

---

Der normale Ablauf der Wachstums- resp. Gestaltungsvorgänge am Skelett des Embryo setzt aber normale Lagebeziehungen nicht nur zu den benachbarten eigenen Organen, sondern auch zu den Umhüllungen und zu den Wandungen des Uterus voraus.

Die Beziehungen zwischen der Muskulatur einerseits und der Knochen- und Gelenkform andererseits spielen nicht nur in der intrauterinen Ontogenese, sondern auch in der Phylogenese, sowie in der Pathologie eine bedeutende Rolle.

ROUX hat mit Recht darauf hingewiesen, daß beim Auftreten zufälliger Variationen in der Muskelanordnung auch die Gelenkform und die Knochenform sich ändern müsse.

Als das ursächliche Moment, durch welches die Umformung des Os femoris im 3. Lunarmonate vollbracht wird, hat v. FRIEDLÄNDER die bloße Anwesenheit der Muskulatur resp. den von ihr ausgeübten Wachstumsdruck angesehen. Diese Auffassung ist, unserer Meinung nach, in dem Sinne zu interpretieren, daß der Ausfall einer der Muskelgruppen sicherlich eine entsprechende Aenderung der Knochen- und Gelenkform nach sich ziehen würde. Es sei hier der Versuche gedacht, die L. und A. FICK an jungen Hunden vorgenommen haben und die ergaben, daß durch Eliminierung von Muskeln die Krümmung der Kontaktflächen des zugehörigen Gelenkes wesentlich beeinflußt wird.

Aber nicht minder als veränderter Muskelzug oder -Druck muß eine dem wachsenden Gliede durch längere Zeit aufgedrungene Zwangshaltung, muß ein auf die Knochenvorsprünge andauernd ausgeübter abnormer Druck formverändernd auf Knochen und Gelenke wirken. Aber nicht nur der direkte Druck als solcher wirkt deformierend, sondern auch die gewaltige Einschränkung, welche die Exkursionsfähigkeit des Gliedes nach bestimmten Richtungen hin erfährt.

Die Veränderungen an den Gelenkenden sind in erster Linie von den eigentümlichen vitalen, zum Teil auch physikalischen Eigenschaften des Knorpels abhängig. Wie alle übrigen Organe sich der Form der Nachbarorgane anpassen können, so besitzt auch der Knorpel eine Art „trophischer Plastizität“ (L. FICK). Jeder anhaltende Druck ruft Spannungsveränderung und Verschiebung der Massenteilchen hervor, welche beim lebenden Knorpel auf dem Wege der funktionellen Anpassung zu einem neuen inneren Gleichgewichtszustande bei veränderter äußerer Form führen. Um das Verhältnis auszudrücken, kann man sagen, „daß das embryonale Knorpelwachstum, soweit es nicht vererbterweise typisch, also bereits zweckmäßig reguliert verläuft, bei vorkommenden Variationen an den Stellen stärksten Druckes gehemmt wird, an den Stellen geringen Druckes stärker erfolgt, bis alle Stellen gleich stark gedrückt werden. Die endochondrale Ossifikation folgt

diesem Knorpelwachstum, wie immer an den Gelenksenden, später nach" (ROUX). Die entlasteten Partien wachsen also stärker aus, indem die energischen Wachstumsvorgänge Ziel und Richtung verlieren und das produzierte Baumaterial in ungeformter Weise abgelagert wird (LORENZ).

DEUTSCHLÄNDER hat in ähnlicher Weise, wie seiner Zeit VOLKMANN, Versuche an „außerordentlich“ jungen Tieren, die sich noch im Stadium rapiden Wachstums befanden, ausgeführt, um der Frage der Wachstumsvorgänge an den Luxationspfannen experimentell näher zu treten. Die Ausführung der Versuche geschah in der Weise, daß nach Eröffnung der hinteren Partie der Gelenkscapsel und nach Durchschneidung des Ligamentum teres der Schenkelkopf reseziert wurde; nach 1—8 Monaten wurden die Tiere getötet.

Bei der Beurteilung der Versuchsergebnisse legte sich DEUTSCHLÄNDER selbst große Reserve auf. Er täuschte sich darüber nicht, daß „eine operativ erzeugte und eine angeborene Luxation, vom Trauma

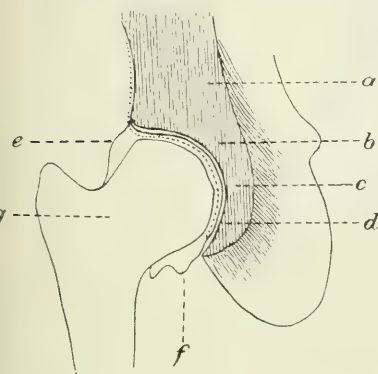


Fig. 103.

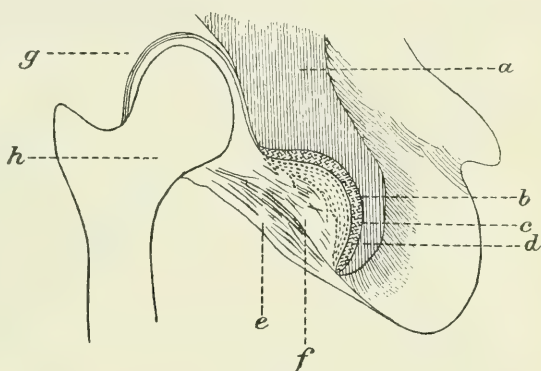


Fig. 104.

Fig. 103. DEUTSCHLÄNDERS Versuche an jungen Tieren. Schema der normalen Pfanne. Nach DEUTSCHLÄNDER.

Fig. 104. Schema der Luxationspfanne. Nach DEUTSCHLÄNDER. *b* die konzentrische Zone hypertrophierter Knochensubstanz, *d* hypertrophischer Pfannenknorpel.

ganz abgesehen, nicht ohne weiteres in Parallele zu stellen sind, da es sich bei ersterer ja stets um Pfannen handelt, die bereits eine längere normale Entwicklung hinter sich hatten“. Nichtsdestoweniger sind die Versuche insofern lehrreich, als es sich um Pfannen handelte, welche von der Belastung vollkommen ausgeschaltet wurden. Es zeigte sich nun, daß eine starke Entwicklungshypertrophie eintrat (Fig. 103, 104 und 105), die sämtliche die Pfanne konstituierenden Gewebe betraf, sowohl das Bindegewebe, als auch das Knorpel- und Knochengewebe; am auffälligsten trat die Hypertrophie am Knorpel in Erscheinung.

Es liegt also eine ganze Reihe von Tatsachen vor, welche nicht erst aus der pathologischen Anatomie der angeborenen Hüftgelenkverrenkung erschlossen werden müssen und welche zu der Annahme berechtigen, daß jede andauernde Veränderung der Druckverhältnisse eine Aenderung der Wachstumsrichtung und der Wachstumsgröße hervorruft, und daß hieraus eine bleibende Gestaltsveränderung der gedrückten und der entlasteten Knorpelpartien entsteht.

Was den ligamentösen Apparat betrifft, so haben zahlreiche, an Leichen von Neu- und Frühgeborenen ausgeführte Versuche ergeben, daß der Kapselapparat im großen und ganzen die gleichen physikalischen Eigenschaften aufweist, wie bei älteren Kindern oder Erwachsenen. Aus diesen Versuchen geht auch hervor, daß die Bänder zwar gegen eine plötzliche, selbst maximale Beanspruchung in hohem Grade widerstandsfähig sind, aber einem dauernden, wenn auch geringen Zuge nicht stand halten können (Extension, paralytische Schlottergelenke etc.).

Die Kapsel wird also infolge eines längere Zeit hindurch ausgeübten Zuges deformiert resp. in der Zugrichtung verlängert.

Nummehr wollen wir uns jenen Theorien zuwenden, welche ein chronisches oder „modellierendes Trauma“ als Ursache der Luxation voraussetzen.

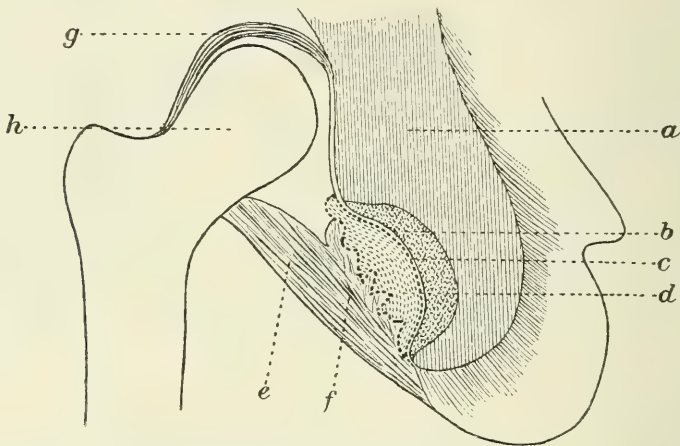


Fig. 105. Schema der Pfannenverhältnisse bei Luxation in einem weiter fortgeschrittenen Stadium. Nach DEUTSCHLÄNDER. Bezeichnungen wie in Fig. 104.

Die erste einschlägige Angabe rührt von DUPUYTREN her. Er hält die Annahme für berechtigt, daß bei stark flektierter Stellung der Femora von seiten der Schenkelköpfe ein Druck gegen die hinteren oder die unteren Partien der Gelenkskapsel stattfindet und die Luxation herbeiführe. Vorausgesetzt war hierbei eine zu geringe Menge von Amnionsflüssigkeit und außerdem eine gleichzeitige, krankhafte Nachgiebigkeit der Gewebe.

ROSERS Meinung ging dahin, daß die angeborene Hüftluxation von einer abnorm starken und abnorm lange innegehaltenen Adduktionsstellung des flektierten Schenkels im Mutterleibe herrühre und daß diese Stellung durch eine zu geringe Fruchtwassermenge verursacht wird. In dieser Stellung werde nicht nur der äußerste, hinterste Teil der Kapsel ausgeweitet, sondern auch der entsprechende Teil des Gelenkpfannenrandes abgeflacht.

ROSER sieht einen Beweis für die Richtigkeit seiner Theorie darin, daß man bei kleinen Kindern die Luxation durch Abduktion zum Verschwinden bringen könne, während man durch Adduktionsmanöver Reluxation hervorruft. Er macht auf die Druckspuren am



Abdomen oberhalb des Ramus horizontalis ossis pubis, welche gefunden wurden, aufmerksam und verweist auf analoge Druckspuren bei anderen intrauterinen Belastungsdeformitäten (Klumpfuß).

Auch TILLAUX hält die intrauterine Stellung der Extremitäten für bedeutungsvoll für das Zustandekommen der Luxation, und ebenso führt SHATTOCK zur Stütze der Hyperflexionstheorie einige eigene Fälle und einen Fall von LOCKWOOD an, bei welchen er angeborenes Genu recurvatum mit der Hüftluxation vergesellschaftet fand. (Andere Beispiele dieser häufigen Kombination wurden von uns oben aufgezählt.)

LORENZ legt auf die DUPUYTRENSCHE Beugung ein größeres Gewicht als auf die ROSERSCHE Adduktion. Immerhin schien ihm die Kombination beider Stellungen, also dauernde Beuge-Adduktionslage des Oberschenkels eine häufige Ursache für jene allmähliche Umgestaltung des plastischen Pfannenrandes abzugeben, durch welche die Disposition zur Verrenkung geschaffen wird. „Auf jeden Fall wird man den fötalen Zwangshaltungen des Hüftgelenkes eine große Bedeutung für das Zustandekommen der Luxation desselben zurechnen müssen. Es unterliegt wohl nicht dem geringsten Zweifel, daß das kongenitale Genu recurvatum die Folge einer dauernden Zwangsüberstreckung des Kniegelenkes ist, und es drängt sich die Annahme auf, daß die Streckhaltung der Kniegelenke resp. das die Ueberstreckung derselben bedingende mechanische Moment auch die Schenkelköpfe aus ihren Pfannen zu treiben vermöchte.“ Indessen faßt LORENZ noch 1895 dieses Moment, unter voller Anerkennung seiner großen ätiologischen Wichtigkeit, nicht als die einzige Ursache der Luxation auf.

Bald darauf gelangen HOFFA, LORENZ, HIRSCH zur Ansicht, daß im Hinblick auf die Ausgestaltungsfähigkeit der Pfanne nach der unblutigen Reposition die Annahme einer originären Entwicklungshemmung jede Berechtigung verloren habe. LORENZ äußert sich 1897 wie folgt: „Ich halte es für sehr wahrscheinlich, daß die angeborene Hüftverrenkung eine Art chronisch-traumatischer Luxation ist, bedingt durch andauernde Zwangshaltung des fötalen Oberschenkels in maximaler Beugestellung, wie dies schon von DUPUYTREN vermutet wurde; die chronische Entstehung entspricht dem gewissermaßen chronischen Trauma der Zwangshaltung. Dadurch muß die innige Verbindung der Gelenkskörper, die innige Umschließung des Gelenkskopfes von der zu allem Ueberflusse noch etwas flacheren Pfanne allmählich gelockert werden. Im selben Maße, als diese allmähliche Entfernung der Gelenkskörper voneinander entsteht, muß die normale Wachstumsentwicklung derselben, welche durch ihre gegenseitige innigste An- und Ineinanderschmiegun g reziprok bestimmt wird, eine Störung erfahren. Dem formgebenden Einflusse des Schenkelkopfes allmählich, wenn auch vorderhand nur zum Teil entrückt, verlieren die energischen Wachstumsvorgänge in den Epiphysenfugen der Pfanne Ziel und Richtung, das produzierte Baumaterial wird in ungeformten Haufen abgelagert, und statt dazu verwendet zu werden, die noch flache Pfannengrube zu einer gleichmäßig gerundeten Hohl schale umzugestalten, bedingt es gewissermaßen eine knotige Verdickung und Verflachung des in seinem Fassungsvermögen dadurch beeinträchtigten Pfannenbodens, in welchem der Schenkelkopf bei schließlicher Strecklage des Beines keinen soliden Halt mehr finden

kann. Muskelzug und funktionelle Belastung besorgen dann das weitere, und die unvollständige Verrenkung, bei welcher der Kopf der raumbeschränkten Pfanne noch gegenübersteht und wenigstens teilweise von derselben noch umfaßt ist, wird durch Dislokation des Schenkelkopfes nach hinten oben zu einer vollständigen.“

Im selben Jahre beschäftigte sich auch H. H. HIRSCH mit der Entstehung der angeborenen Hüftverrenkung. Während seine Ausführungen im übrigen mit der LORENZschen Deduktion übereinstimmen, nimmt er Stellung gegen die Annahme, daß „Muskelzug und funktionelle Belastung dann das weitere besorgen“, indem er einwendet, daß „beim Foetus die Beine noch nicht die Funktion haben, den Körper zu stützen und fortzubewegen“. HIRSCH hat hierbei übersehen, daß sich LORENZ auf die „schließliche Strecklage des Beines“, also auf die Stellung und Funktion desselben im postembryonalen Leben bezogen hat.

HIRSCH suchte nach der luxierenden Kraft und glaubte sie in der eigenen Wachstumsenergie des fötalen Femur gefunden zu haben. „Sie ist diejenige Kraft, welche bei gepreßter Lage des Foetus den in physiologischer Beugstellung befindlichen Oberschenkel zu luxieren vermag.“ Diese Annahme HIRSCHS ist von einigen späteren Autoren mit Unrecht ganz verworfen worden. Es muß zumindest zugegeben werden, daß mit dem Wachsen des Oberschenkels auch der Hebelarm, an welchem eine luxierende Kraft angreift, dem Hindernis entgegen wächst.

Gegen die Annahme HIRSCHS führt ein Autor (1904!) die Behauptung ins Treffen, daß, wenn die Theorie von dem an der Cavitis glenoidalis „vorbeiwachsenden“ intrauterin luxierten Kopfe einen Schatten von Wahrscheinlichkeit hätte, die Geburtshelfer uns von solchen Fällen als von Geburtshindernissen hätten berichten müssen (sic!).

SCHANZ führte (1898) die Luxation und die Schenkelhalsverbiegung auf ein und dieselbe — mechanische — Ursache zurück; allerdings hat SCHANZ hierbei eine Verbiegung des Schenkelhalses nach vorn und unten, „eine Art Coxa vara“ im Auge gehabt, welche nicht als typisch angesehen werden kann. Den Vorgang denkt sich SCHANZ in folgender Weise: „Durch die Flexion ist der obere Kopfpol gegen den hinteren unteren Teil der Kapsel gestellt, gegen jene Partie, an welcher bei der entsprechenden, traumatischen Luxation die Kapsel einreißt. Wird nun das Bein in Adduktionsstellung gedrückt, so bildet der Oberschenkel einen zweiarmigen Hebel, der sein Hypomochlion in der Leistenbeuge findet. Wirkt die Kraft weiter, so muß sie den Hüftkopf aus der Pfanne heraushebeln und gegen den hinteren unteren Teil der Kapsel drängen.“

SCHANZ macht außerdem auf eine Deformität des Thorax aufmerksam, welche während des intrauterinen Lebens durch die gegen die Thoraxwand gepreßten Arme erzeugt werden soll. Es sind seichte, von der Schultergegend nach dem unteren Ende des Sternums verlaufende Rinnen. Dieselben sind seither auch von anderen gesehen worden.

CODIVILLA geht von der normalen Haltung des Foetus aus, bei welcher „die Oberschenkel auf dem Bauch gebeugt und so stark nach außen gerollt sind, daß die Unterschenkel sich kreuzen. Die infolge von Oligohydramnion auftretende Druckvermehrung bewirkt nun eine Annäherung der Kniee, eine Adduktion und eine Innenrotation der

Femora. Die Einwärtsrollung des distalen Femurendes hat nun eine Einwärtsdrehung des proximalen Endes zur Folge, und die Pfanne wird zugleich steiler und flacher. Wird nun das Glied in Extension gebracht, mit der Kniescheibe nach vorn gerichtet, so erscheint das obere Femurende nach außen gedreht. In diesem Falle haben die Gelenksverhältnisse geringe Stabilität. Der vorwärts geneigte Schenkelkopf und die platte, steil aufsteigende Pfanne begünstigen die Verschiebung des Schenkelbeines nach oben, in der Richtung, in welche es durch die elastische Muskelspannung gezogen wird. Die Belastung mit dem Körpergewichte beim aufrechten Stehen und beim Gehen trägt zur weiteren Verschiebung bei. . . .“

LUDLOFF recurriert auf das seit SAINTON, PETERSEN etc. bekannte Mißverhältnis in der Größe der embryonalen Gelenkskörper. „Bei flektiertem Oberschenkel wird nur ein Segment des Kopfes von der Höhe des halben Radius vom Pfannenrand bedeckt. Dabei trifft die Achse des Kopfes und Halses schon etwas über die Mitte der Pfanne nach hinten. Adduziert man den Oberschenkel nur mäßig, wie das ohne Schwierigkeit geschehen kann, so wird der Kopf schon nach hinten hinausgedrückt, die dünne Kapsel wird weit nach hinten vorgewölbt, die Achse des Kopfes zielt schon ein ganzes Stück über den hinteren Pfannenrand hinaus, und dabei stößt der verknöcherte Teil des Schenkelhalses auf den vorderen Pfannenrand etwas unterhalb der Spina anterior. Es kommt noch dazu, daß gerade dieser Teil des hinteren knorpeligen Pfannenrandes sehr niedrig, und hier der bindegewebige Ring am breitesten ist. Es kommt ferner hinzu, daß hier der hintere Pfannenrand noch keine knöcherne Unterlage hat, und durch Adduktions- und Flexionsstellung eingedrückt wird. Hat nun der Kopf erst die Pfanne verlassen, so kommt es an beiden zu sekundären Veränderungen.“

Daß man immer noch eine größere Nachgiebigkeit des Pfannenbodens oder der Kapsel annehmen müsse, um das Ueberschreiten der physiologischen Breite begreifen zu können, wie LUDLOFF hinzufügt, erscheint uns nicht ausgemacht. Es dürfte wohl als genügend gelten, wenn *ceteris paribus* die äußeren Einwirkungen auf den Foetus die „physiologische Breite“ überschreiten.

v. FRIEDLÄNDER ist bei seinen Erörterungen von der normalen Entwicklung des Hüftgelenkes, und insbesondere von der Umformung des proximalen Oberschenkelendes ausgegangen, welche, wie oben bereits ausgeführt wurde, noch vor Ausbildung des Gelenkspaltes stattfindet. Diese Umformung erreicht ihr Ende in dem Momente, als die Extremität sich am Stamme angelegt hat. Ist der Inhalt des embryonalen Abdomens pathologisch verringert, sei es durch primären Hochstand der Leber, sei es durch sekundären Hochstand derselben infolge einer abnormen Lordosierung der Wirbelsäule, so ist der Weg, welchen das distale Femurende bis zur Anlegung an den Stamm zurückzulegen hat, ein größerer und deshalb wird die Umformung des proximalen Femurendes eine exzessive. Die wesentlichste Aeußerung des Exzesses ist die über die Norm verstärkte Anteversion des Schenkelhalses. Auch die bekannte medio-posteriore Abplattung des Schenkelkopfes findet nach v. FRIEDLÄNDER in derselben Ursache ihre Erklärung. „Bei pathologisch gesteigerter Intorsion des peripheren Schenkelendes wird die rückwärtige Partie der Kopfanlage stärker gegen den hinteren-unteren Pfannenrand bezw.



die entsprechende Kapselpartie gepreßt, während die vordere Partie in gleichem Maße von der Pfanne resp. Kapsel abgehoben und dadurch entlastet wird. Der ungleiche Druck auf die verschiedenen Abschnitte des wachsenden Knorpels wird sich darin äußern, daß die entlastete Hemisphäre des Femurkopfes rascher wächst, während die rückwärtige deformiert wird und kleiner bleibt.“

Es ist ersichtlich und ist auch von FRIEDLÄNDER betont worden, daß für die klinisch in Betracht kommenden Fälle, von den oben angeführten ätiologischen Momenten nur die Lordose im Sinne dieser Ausführungen verwertet werden kann. FRIEDLÄNDER verweist diesbezüglich auf die von HIS aufgedeckte Tatsache, daß die erste embryonale Anlage der Wirbelsäule eine hochgradige lumbale Lordose zeigt, welche sich in den weiteren Entwicklungsstadien in eine Kyphose verwandelt. Die Verspätung dieser Umwandlung würde nun — nach FRIEDLÄNDER — im Sinne obiger Auseinandersetzungen für die Gestalt des Femur und die Kontinuität des Gelenkes von ausschlaggebender Bedeutung sein. Allerdings kann das Bestehen einer kongenitalen Lordose als regelmäßige Begleiterscheinung angeborener Hüftverrenkung noch nicht als erwiesen angesehen werden. Bisher konnten wir in der Literatur nur einzelne einschlägige Beobachtungen auffinden (je einen Fall von CAUTRU, GRAWITZ und HOLTZMANN). Indessen muß konstatiert werden, daß die Aufmerksamkeit bisher noch nicht auf dieses Symptom gerichtet war.

Die Vollendung der Luxation erfolgt nach FRIEDLÄNDER erst in dem Momente, als Streckbewegungen des Oberschenkels im Hüftgelenke ausgeführt werden.

Die FRIEDLÄNDERSche Theorie kann das Verdienst für sich in Anspruch nehmen, daß sie die einzige ist, welche die Luxation und die typischen, begleitenden Deformitäten, d. i. die Anteversion des Schenkelhalses und die medio-posteriore Abplattung des Kopfes, von einem einheitlichen Gesichtspunkte aus zu erklären versucht.

Die neueste Theorie ist jene von VOGEL. Er betrachtet die mechanischen Faktoren: Stellung der Extremitäten und Druck der Uteruswand bei Fruchtwassermangel nur als accessorische Momente, welche die durch ein Vitium primae formationis vorbereitete Luxation erst zustande bringen helfen. Das Wesen des Entwicklungsfehlers sieht VOGEL, wie bereits erwähnt, in einer Störung in der Verteilung des Mutterblastems. Wir möchten uns aber doch dagegen aussprechen, daß man für das Hüftgelenk Störungen ganz eigener Art annimmt, welche sonst in der Pathologie keinerlei Analogon haben.

---

Jeder Versuch, die angeborene Hüftgelenksverrenkung auf intrauterine Zwangshaltung zurückzuführen, hat mit der Tatsache zu rechnen, daß das Bild dieser Deformität in seinen Details vielgestaltig ist und daß daher nicht eine bestimmte differente Zwangshaltung verantwortlich gemacht werden darf, worauf bereits SCHANZ die Aufmerksamkeit gelenkt hat. Schon der Umstand, daß sich die angeborene Hüftverrenkung ebenso leicht mit Hyperextension, als mit Hyperflexion des Kniegelenkes kombiniert, spricht dafür, daß andauernde, ultraphysiologische Stellungen verschiedener Art in Betracht kommen. Die Haltung der Extremitäten des Embryo bietet

auch normalerweise verschiedene Typen und überdies die Möglichkeit der Bewegung dar, und die Zwangshaltung ist nichts anderes als die Fixierung irgend einer auffälligen, aber bis zum ultraphysiologischen Extrem forcierten Haltung. Die Kombination mit Coxa vara oder Coxa valga, die verschiedenen Grade der Anteversion des Schenkelhalses, die Einstellung an verschiedenen Orten des Pfannenrandes ist ebensowenig von der Annahme einer einzigen Stellung aus verständlich, wie die bekannte Tatsache, daß in einer Gruppe von Fällen die komplette Luxation, in einer zweiten Gruppe Subluxation, in einer dritten endlich bloß die Disposition zur Luxation zur Welt gebracht wird.

Den gründlichen Untersuchungen v. FRIEDLÄNDERS zufolge muß man annehmen, daß die mechanische Deformierung von Hals und Kopf schon sehr frühzeitig einsetzen kann, und zwar schon in jenem Entwicklungsstadium, in welchem die Bildung eines Gelenkspaltes noch aussteht; andererseits darf nicht übersehen werden, daß die Haltungsanomalien der Extremitäten oft noch nach der Geburt reproduzierbar sind, daß sie also in diesen Fällen vermutlich bis zum Ende der Schwangerschaft vorhanden waren. Verschiedene Umstände, insbesondere die verschiedenartige Beteiligung der Pfanne sprechen dafür, daß sehr oft das deformierende Moment nur kurze Zeit eingewirkt haben mag, und es darf angenommen werden, daß die Periode der Zwangshaltung um so später eingesetzt und um so kürzer gedauert habe, je weniger Form und Größe der Pfanne von der Norm abweicht. Es darf daher für eine Gruppe von Fällen angenommen werden, daß die Schädlichkeiten erst in einem Stadium der embryonalen Entwicklung eingetreten sind, wo die Bildung des Gelenkspaltes bereits vollendet war.

Findet nach der Ausbildung des Gelenkspaltes eine Forcierung der Beugung statt resp. dauert sie noch fort, so wird die Streckseite des Oberschenkels an das Abdomen angepreßt. In der Höhe des vorderen oberen Beckenrandes wird hierbei ein Hypomochlion gebildet, durch welches der Oberschenkel in einen zweiarmligen Hebel umgestaltet wird. Die Annäherung des distalen Femurendes an den Stamm erzeugt also für das proximale Femurende die Tendenz, sich von demselben zu entfernen. Das Abziehen des proximalen Femurendes von der Pfannengegend weg ruft, da der Kopf an die Pfanne fixiert ist, Spannung hervor, und zwar Zugspannung in der Kapsel und Biegungsspannung im Collum. Da aber der Schenkelhals medialwärts ausläßt, und an seinem medialsten Pol an die Pfanne geheftet ist, so liegt der Angriffspunkt der Last (Hüftgelenk) nicht in der durch den Angriffspunkt der Kraft (Knie) einerseits, und das Hypomochlion (vordere Beckenwand) andererseits bestimmten Geraden. Deshalb ruft jede im Sinne der Vermehrung der Beugung auf den Kraftarm einwirkende Kraft auch eine Rotationstendenz hervor, und zwar wie selbstverständlich im Sinne der Außenrotation. Ist das Os femoris dieser Tendenz nicht zu folgen imstande, so muß eine Torsion im Gefüge resp. eine Ablenkung der Halsachse Platz greifen derart, daß der Hals mehr und mehr aus seiner frontalen Richtung in eine Zwischenstellung zwischen der frontalen und sagittalen Richtung gebracht wird. Der Kopf sieht hernach mehr oder weniger nach hinten, der Trochanter nach vorn. Auf eine indifferente Streckstellung bezogen, wird die Ablenkung der Schenkelhalsachse als Anteversion manifest.

Der hier angenommene Modus erklärt ungezwungen, daß die Anteversion des Schenkelhalses sich aus zwei Komponenten, und zwar aus einer wirklichen Verwendung des Schenkelhalses und aus einer Torsion des ganzen oberen Femurendes zusammensetzt. Hat schon vor dem Freiwerden des Gelenkspaltes eine Umformung im Sinne der v. FRIEDLÄNDERSCHEN Introtorsion stattgefunden, so kann durch den geschilderten Mechanismus noch eine Vermehrung derselben Platz greifen.

Die deformierende Kraft wirkt also ebenso sehr auf die Kapsel wie auf den Schenkelhals, und es hängt ganz von der zur Zeit vorhandenen Dehnbarkeit des Kapselschlauches resp. der Plastizität des Knorpels ab, ob die Kraft mehr zur Umformung des Schenkelhalses oder zur Ausdehnung der Kapsel benutzt wird. Wirkt aber der die Beugung des Oberschenkels utrierende Druck nicht rein senkrecht gegen die Längsachse des Femur, sondern in schräger Richtung ein, so resultiert eine Komponente, welche sich in der Längsachse des Oberschenkels geltend macht. Ein solcher Druck preßt den Kopf an den hinteren Pfannenrand, resp. an die hintere Kapsel und kann demnach zur Verminderung des Schenkelhalswinkels (*Coxa vara*) oder zu einem Flachdrücken des Pfannenrandes oder zu einem Hinüberhebeln des Kopfes über den Pfannenrand Veranlassung geben. Je stärker die Kapsel einem auf sie einwirkenden Zuge nachgibt, um so größer wird die Dislokation ausfallen; je resistenter sie ist, um so größer wird die Deformation des oberen Femurendes sein. Die Stelle am Pfannenrande, welche der Kopf passiert, wechselt je nach dem Grade der Adduktion, mit welcher die Flexion kombiniert ist. Bei reiner Beugung erfolgt Dislokation direkt nach unten, bei der Kombination mit Adduktion von  $90^{\circ}$  direkt nach hinten. In den Zwischenstellungen wird eine hintere untere Luxation zustande kommen. Die relative Flachheit der Pfanne, in welcher nur ein kleines Segment des verhältnismäßig großen Kopfes Platz findet, begünstigt den Austritt des Kopfes über den knorpeligen, nachgiebigen Pfannenrand. Aber auch der Trochanter ist eine prominente Partie, welche dem Druck der Umhüllungen ausgesetzt sein kann. Ein auf den Trochanter ausgeübter Druck drängt Kopf und Femurstab gegen die respektiven Unterlagen, den Kopf gegen das Acetabulum, bzw. den Pfannenrand, den Femurstab gegen den vorderen oberen Beckenrand, wirkt also im Sinne der Vergrößerung des Schenkelhalswinkels (*Coxa valga*).

Alle Druckäußerungen von seiten der Umhüllungen der Frucht wirken aber nicht so sehr formverändernd, als im Sinne von HIRSCH die Wachstumsrichtung beeinflussend.

Der hier unternommene Versuch, das Zustandekommen der angeborenen Hüftgelenksverrenkung innerhalb des Rahmens des bisherigen Tatsachenmaterials durch mechanische Vorgänge zu erklären, lehnt sich in einzelnen Punkten an frühere Darstellungen anderer Autoren an.

Die wechselnden Detailbilder lassen sich aus der Kombination einzelner, je nach der Lage des Falles überdies graduell verschiedener Faktoren erklären.

Von den verschiedenen Formen der Luxation, welche sich bei jungen Kindern finden, bei denen noch nicht wesentliche sekundäre Veränderungen durch die Belastung mit dem Körpergewichte gesetzt worden sind, heben sich 3 Typen als besonders prägnant hervor.



## 1) Die sekundäre hintere (obere) Luxation.

Sie ist in utero als hintere untere Luxation angelegt. Bei der im extrauterinen Leben erfolgten Streckung der Extremitäten gleitet der Kopf hinter dem hinteren Pfannenrand nach oben. Die Luxationen dieser Form sind extrauterin sofort komplett.

## 2) Die sekundäre obere Luxation.

In utero als unvollständige hintere untere Luxation angelegt, erscheint sie extrauterin in der Regel inkomplett. Der Kopf stellt sich wegen der Schläffheit der Kapsel nicht im Zentrum der Pfanne ein, sondern stützt sich gegen den oberen Pfannenrand.

## 3) Die primäre obere Luxation.

Bei dieser ist nicht die Luxation selbst, sondern die Disposition hierzu angeboren. Geschaffen wird die Disposition durch die Deformation des oberen Femurendes (Anteversion des Schenkelhalses und medio-posteriore Abplattung des Kopfes) sowie durch die Abflachung der Pfanne.

Die Luxationen der ersten Gruppe sind a priori hintere Luxationen. Im späteren Leben tritt der Kopf, bei fortschreitender Dislokation nach oben, während sich gleichzeitig das Becken nach vorne neigt, einer immer weiter rückwärts gelegenen Darmbeinpartie gegenüber. Ebenso werden die sub 2 genannten Luxationen im Laufe der Zeit fast durchweg iliaceale. „Da keine Kraft den Kopf nach unten zieht, im Gegenteil alle einwirkenden Kräfte ihn nach oben und teilweise nach hinten zu treiben suchen, was unter normalen Verhältnissen nur durch das gut entwickelte Pfannendach verhindert wird, so wird der Kopf erst auf dem oberen Pfannenrande stehen bleiben und sich dort eine Vertiefung graben, allmählich aber weiter nach oben steigen. Daß wirklich auch unter normalen Verhältnissen sich eine Ausbuchtung der normalen Pfanne hier zu bilden sucht, kann man an jeder normalen, macerierten Pfanne wahrnehmen. Bei aufmerksamer Betrachtung sieht man, daß hinter der Spina ant. inf., gerade hinter dem Ansatz des Ligamentum ilio-fem. sup., eine geringe Ausbuchtung besteht“ (LUDLOFF).

Jede Theorie über das Zustandekommen der angeborenen Hüftverrenkung hat die Tatsache zu erklären, daß das Gebrechen überwiegend beim weiblichen Geschlechte vorkommt. Die Theorie der originären Hemmungsbildung versucht dies nach der Darstellung von v. AMMON in folgender Weise: Schon seit HALLER wird behauptet, daß die Bildungsfehler besonders dem weiblichen Geschlechte eigen seien. H. MECKEL begründet diese Behauptung mit der Annahme, daß der weibliche Geschlechtstypus der ursprüngliche sei, und der männliche sich aus demselben herausbilde. Da der Bildungsfehler zum größten Teile schon in jener frühesten Zeit entstehe, wenn eine solche bestimmte Entscheidung des Geschlechtes noch nicht eingetreten, also der Geschlechtstypus noch der ursprünglich weibliche ist, so erkläre sich daraus die Häufigkeit der Mißbildungen beim weiblichen Geschlechte.

Auch die beim weiblichen Geschlechte angeblich hervortretende größere Disposition zum Atavismus wurde herangezogen. CARNOCHAN behauptet, daß beim weiblichen Geschlechte eine stärkere Neigung

der Gelenkspfanne nach vorne vorhanden sei und daß dadurch die Entstehung der Luxation begünstigt werde. Von anderer Seite wurde die Vermutung aufgestellt, daß beim männlichen Geschlechte eine von seiten der Testikeln reflektorisch ausgelöste Abwehrbewegung gegen hochgradige Adduktionsstellung die Erklärung für das mindere Befallensein des männlichen Geschlechtes abgebe. Dem betreffenden verdienstvollen Autor unterlief hierbei der Lapsus, daran zu vergessen, daß zu jener Zeit der Descensus testicularum noch nicht vollendet ist. SIMROTH wollte die Ursache darin gefunden haben, daß die Gelenkpfanne beim weiblichen Geschlechte flacher angelegt sei als beim männlichen, und TILLMANNs beschuldigte die steilere Stellung, welche die Beckenschaufeln beim weiblichen Geschlechte angeblich einnehmen, als die Ursache.

Anatomisch fundiert ist indessen nur die Annahme von H. H. HIRSCH, welcher die der Entwicklung des Beckens gewidmeten Studien FEHLINGS für den Gegenstand verwertete.

Wie oben bereits ausgeführt wurde, konnte FEHLING feststellen, daß sich das männliche und das weibliche Becken bereits zu Ende des 5. Fötalmonates in charakteristischer Weise voneinander unterscheiden.

Entsprechend dieser Verschiedenheit der fötalen Beckenformen haben die Hüftpfannen des weiblichen Foetus eine mehr seitlich gerichtete Lage, während die Konkavität der Pfanne des männlichen Foetus mehr nach vorne sieht. Die aus der Zwangshaltung und der Wachstumsenergie des fötalen Femur resultierende und in der Längsrichtung des letzteren wirkende luxierende Kraft vermag demnach beim weiblichen Foetus den Schenkelkopf weit leichter aus der Pfanne heraus- resp. an der Pfanne vorbei nach hinten zu drängen als beim männlichen, bei dem der Schenkelkopf mehr gegen das Zentrum der Pfanne angedrängt wird. H. H. HIRSCH glaubt sogar aus denselben Voraussetzungen ableiten zu dürfen, daß dasselbe anatomische Moment des Geschlechtsunterschiedes der fötalen Beckenformen, welches für den weiblichen Foetus die Gefahr einer Hüftverrenkung erhöht, zugleich die Gefahr der Entstehung des Klumpfußes für diesen verringert.

Wenn das von HIRSCH und FEHLING hervorgehobene Moment, als das einzige auf anatomischer Grundlage basierende, zu Recht besteht, so muß folgerichtig die Entstehung der Luxation oder wenigstens die Perfektion derselben in die zweite Schwangerschaftshälfte verlegt werden. Tatsächlich sind die Bedingungen zu Zwangshaltungen infolge von Raumbengung und die sich hieraus ergebenden mechanischen Einwirkungen auf die Gelenke des Foetus gerade erst während der späteren Schwangerschaft in hervorragender Weise vorhanden.

Hierzu hat VOGEL die folgende auch mit unserer Voraussetzung übereinstimmende Bemerkung gemacht: „Es ist zweifellos, daß bei Knaben gerade die mechanischen Momente, die die vorbereitete Luxation erst zustande bringen, weniger wirksam sein können, wegen der Retention am Pfannenorte günstigen Beckenstellung.“ VOGEL meint, daß man bei systematischer Untersuchung einer größeren Serie von Neugeborenen die charakteristischen Deformitäten der Gelenkskörper oft finden würde ohne vollendete Luxation. Ja er hält es nicht für undenkbar, „daß dadurch die stärkere Mehrbelastung des weiblichen Geschlechtes in etwas ausgeglichen würde“.

Die Stellung des Hüftgelenkes ist im Mutterleibe eine derart exponierte, daß man LUDLOFF recht geben muß, wenn er es wunderbar findet, daß nicht noch mehr Luxationen entstehen. Zur Produktion einer intrauterinen Belastungsdeformität, resp. zur Hervorbringung pathologischer Druckwirkungen gehört indessen in erster Linie eine pathologische Beschaffenheit des graviden Uterus. Seit DARESTE, DUPUYTREN und ROSER wird Oligohydramnion als dieses Moment angesehen, und auch die Angaben HENKES, ROCHERS und BESSEL-HAGENS fußen auf dieser Annahme. Die Druckspuren, welche man bei den intrauterinen Belastungsdeformitäten so häufig finden kann, zeugen für andauernde Zwangshaltungen. Es ergeben sich in letzter Zeit sogar Anhaltspunkte dafür, daß so manche kongenitale Deformität, welche als Typus originärer Hemmungsbildung oder als Mißbildung infolge primärer Keimvariation galt, ebenfalls den intrauterinen Belastungsdeformitäten nahestehe (siehe z. B. FRONHÖFERS einschlägige Mitteilung bezüglich der Hasenscharte).

So sicher indes der Gebärmutterdruck aus den an der Frucht zurückgelassenen Spuren zu erschließen ist, so wenig Bestimmtes wissen wir leider über den Zustand selbst und über jene eigentümliche Beschaffenheit der Eihüllen, welche zum Fruchtwassermangel führt. Ob auch eine pathologische Form oder Lage des Uterus bei sonst normalen Fruchtwasserverhältnissen zu lokalisierten Druckwirkungen auf die Frucht führen kann, läßt sich bestimmt weder verneinen, noch bejahen. Indessen mag immerhin eine Knickung der Uterushöhle infolge von Retroflexion, oder eine Inkarzeration des graviden Uterus infolge von Retroversion Druckwirkungen hervorzubringen imstande sein.

In eklatanter Weise kommen die abnormen Druckwirkungen von seiten der Uteruswand zur Beobachtung bei einem pathologischen Zustande des graviden Uterus, welchem von seiten der Geburtshelfer erst in jüngster Zeit erhöhte Aufmerksamkeit geschenkt wird. Wir meinen die exochoriale Entwicklung des Foetus, welche das anatomische Substrat für das mit dem Namen „amniotische Hydrorrhöe“ bezeichnete Krankheitsbild darstellt. In der überwiegenden Mehrzahl dieser Fälle ist in der ersten Hälfte der Schwangerschaft eine Läsion der Eihäute eingetreten, ohne daß es infolgedessen zu einer Ausstoßung der Frucht kam. Die Frucht entwickelt sich dann nach der Retraktion der Eihäute in der freien Uterus- resp. der deciduellen Höhle weiter, also jedenfalls bei vollständigem Mangel von Fruchtwasser. Mehrere einwandfreie Beobachtungen dieser Art sind in der letzten Zeit mitgeteilt worden von TARNIER, BAR, DUBRISAY, ferner von STÖCKEL, REIFERSCHIED, FLECK, A. MÜLLER, HOLZAPFEL u. a. Besonders FLECK hebt die Bedeutung hervor, welche solche Fälle für das Kind haben können. „In unserem Falle fiel an dem frühreifen Kinde — Länge und Gewicht entsprachen dem 8. Monate — sofort auf, daß dasselbe noch lange Zeit nach der Geburt seine fötale Haltung bewahrte. Bei der am 11. Tage erfolgten Entlassung aus der Klinik war dieselbe ebenfalls noch vorhanden, aber man legte diesem Umstande vorläufig keine Bedeutung bei.“

Als aber nach 3 Monaten sich dieser Zustand nicht geändert hatte, brachte die nun ängstlich gewordene Mutter das Kind in die Klinik zurück und da zeigte sich folgendes: „Aktive Streckung der Beine und Arme vollführt das Kind in den entsprechenden Gelenken nur



ganz unvollkommen, und auch passiv lassen sich die Extremitäten nur wenig strecken. Am größten ist die Steifigkeit im Knie- und im Ellenbogengelenk. Wie weit dieser Zustand auf Kontrakturen der entsprechenden Flexoren oder bereits auf Ankylosen der Gelenke zurückzuführen ist, ließ sich nicht entscheiden, da der schlechte Ernährungszustand des Kindes und die ohnedies geringe Widerstandsfähigkeit vorläufig eine chirurgisch-orthopädische Behandlung untersagte. . . . Es bedarf keiner weiteren Erklärung, daß dieser fatale Zustand mit der Hydrorrhoea im engsten Zusammenhange steht und die verhängnisvolle Folge der intrauterinen Raumbeschränkung darstellt.“

Uebrigens hat man in der letzten Zeit auch Anhaltspunkte dafür gewonnen, daß Fruchtwassermangel auch vorübergehend vorhanden sein kann. So hat es HITSCHMANN für jene eigentümliche Beschaffenheit der Eihüllen, welche unter dem Namen „Placenta circumvallata“ bekannt ist, jüngst in hohem Grade wahrscheinlich gemacht, daß sie ihren Ursprung einer Resorption von hydramniotischer Flüssigkeit verdanke, welche gelegentlich profuser Säfteverluste (Enteritis u. dergl.) in der ersten Hälfte der Schwangerschaft eintrete.

Zu den schon bekannten Beispielen von Zwangsstellungen der Extremitäten, die nach der Geburt vorhanden oder wenigstens reproduzierbar waren, hat BENDER jüngst ein neues hinzugefügt. Schon bei der Geburt, die übrigens leicht und ohne Kunsthilfe verlief, fiel auf, daß zugleich mit dem Rumpfe das linke Bein, das nach oben geschlagen war, so daß der linke Fuß an der rechten Schulter lag, erschien. Das Kind wurde also gleichsam mit „geschultertem Beine“ geboren und nahm diese Stellung, welche sich als übermäßige Flexions-, Adduktions- und Außenrotationsstellung des linken Beines charakterisierte, anfangs immer wieder ein, wenn man das Bein in die indifferente Streckhaltung zu bringen suchte. Es soll auffällig wenig Fruchtwasser vorhanden gewesen sein. Röntgenographisch ließ sich linksseitige Luxation mit Anteversion des Schenkelhalses und den typischen Veränderungen der Pfanne nachweisen. Das Kniegelenk konnte nicht gebeugt werden (Luxatio genus congenita).

Eine ganz gleiche Stellung der unteren Extremitäten wies beiderseits unser in Fig. 92 abgebildeter Luxationsfoetus auf.

Was endlich die Zwillingsschwangerschaften betrifft, so dürfte die Gefahr einer etwaigen Raumbengung unter sonst normalen Verhältnissen wohl nicht allzu hoch veranschlagt werden. Immerhin kommen Druckspuren, welche der eine Foetus am anderen hinterlassen hat, häufig genug zur Beobachtung. Daß ein Foetus den anderen Zwilling völlig erdrücken kann, ist ja eine bekannte Tatsache (Foetus papyraceus). Was speziell die angeborene Hüftverrenkung bei Zwillingkindern betrifft, so ist ihr Vorkommen gewiß nicht allzu selten, obwohl bisher relativ wenige Mitteilungen hierüber vorliegen. Eine Beobachtung stammt von COWELL, eine andere von SÉBILEAU, eine dritte von NARATH. Zwei Fälle hat LORENZ beobachtet.

## Symptome.

Das auffälligste Symptom der angeborenen Hüftverrenkung ist funktioneller Art, nämlich das Hinken. Es zeigt sich in der Regel schon bei den ersten Gehversuchen des Kindes und veranlaßt die Mutter, das Kind zum Arzt zu führen.

Die wesentliche Ursache des Hinkens ist in der Funktionsschwäche der Abduktoren des Hüftgelenkes (besonders des Glutaeus med. und min.) gelegen. Wir haben schon im Abschnitte über die pathologische Anatomie darauf hingewiesen, daß diese Muskeln durch die Verschiebung ihrer Insertionspunkte eine beträchtliche Richtungsveränderung erfahren. Dieselbe beeinträchtigt aus rein mechanischen Gründen die Muskelleistung derart, daß der Nutzeffekt derselben auf einen Bruchteil der normalen Größe reduziert wird.

Wir müssen hier auf das sogenannte Hebelgesetz rekurrieren, welches die gegeneinander bewegten Skeletteile sowie die an denselben inserierenden Muskeln vom mechanischen Standpunkte als ein System betrachtet. Das Gesetz besagt, daß der Zug, der durch den Muskel auf den bewegten Teil ausgeübt wird, *ceteris paribus* proportional ist dem Sinus eines Winkels, dessen Schenkel durch die Zugrichtung des Muskels und die Achse des Knochens gebildet werden. Im begedruckten Schema (Fig. 106) sei  $cb$  die seitliche Beckenwand und  $at$  der Schenkelhals, der in  $a$  eingelenkt ist.  $gt$  sei der Richtung der mittleren Portion des Glutaeus med. oder min. parallel. Die Kraft ist dem Sinus des Winkels  $\gamma$ , also der Länge der Geraden  $gs$  proportional.

Wenn nun der Schenkelkopf in seine neue Lage  $a_1$  hinaufrückt, so ist der Sinus des Winkels  $\gamma_1$  auf die Länge der Geraden  $gs_1$  reduziert. An dieser Reduktion des Nutzeffektes der Zugkraft der Adduktoren würde selbst in dem Falle nichts geändert, wenn sich in dem Punkte  $a_1$  ein neues, vollkommen sufficientes Gelenk (sei es spontan, sei es infolge einer darauf hienzielenden Operation) entwickelt hätte. Die Hauptleistung des Muskels wird jetzt verbraucht für ein nutzloses Anpressen des Schenkelkopfes gegen seine knöchernen Widerlager.

Dieser Ausfall am Nutzeffekte der Glutäalleistung macht sich nun deshalb in besonders störender Weise geltend, weil diese Muskeln außerordentlich wichtige Funktionen zu verrichten haben.

Ihre Aufgabe bei der Gehfunktion ist zweifacher Art:

1) Haben sie als „kollaterale Synergisten“ im Verein mit den Adduktoren die Schwungebene des Beines zu sichern. Diese Funktion ist an und für sich wichtig, bedarf aber eines nur sehr geringen Kraftaufwandes, so daß der Ausfall nicht stark in die Wagschale fällt. Theoretisch kann man annehmen, daß sich hier ein Ueberwiegen der Adduktoren geltend machen, und eine Tendenz zur Adduktionskontraktur zeitigen müsse.

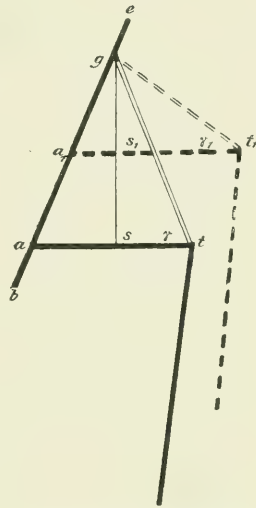


Fig. 106. Schema des verringerten Nutzeffektes der Glutäalmuskulatur (Erklärung im Texte).

2) Eine bedeutend wichtigere Rolle fällt aber den Glutaeis auf der Seite des Standbeines zu; sie besteht darin, das Becken zu fixieren, d. h. horizontal zu halten resp. zu verhindern, daß sich dasselbe, der Schwerkraft folgend, nach der Seite des Schwungbeines senkt. Zu dieser Verrichtung ist eine große Kraftentfaltung notwendig, zu welcher die Glutaei der luxierten Seite nicht mehr fähig sind. Läßt man einen einseitig luxierten Patienten das luxierte Bein (nach vorne, mit gebeugtem Kniegelenke) hoch heben, so erfolgt als automatische Mitbewegung auch eine Hebung des Beckens auf der Seite des

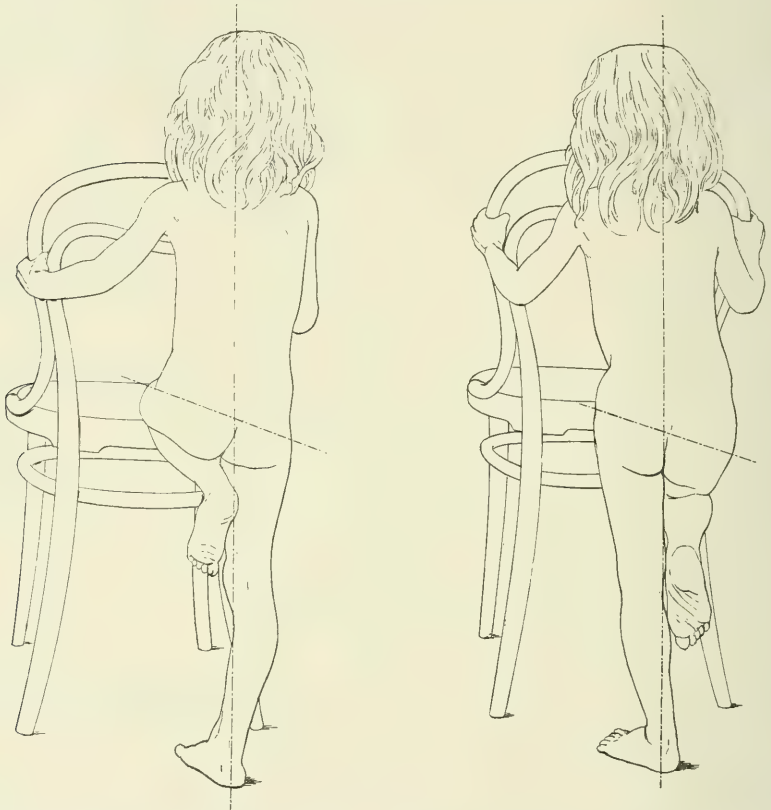


Fig. 107. Stand auf dem luxierten Beine. Fig. 108. Stand auf dem gesunden Beine.

gehobenen Beines (Fig. 107). Das Becken stellt hierbei einen zweiarmigen Hebel dar, dessen Fixpunkt durch das Hüftgelenk des Standbeines repräsentiert ist. Den kurzen Kraftarm ziehen die Glutaei nach abwärts, so daß der Lastarm, auf welchem das Hangbein suspendiert ist, gehoben wird.

Führt nun der Patient, auf dem luxierten Beine stehend, die Hebung des gesundseitigen Beines aus, so sinkt die gesundseitige Beckenhälfte herunter (Fig. 108). Gleichzeitig ist der Patient genötigt, den Oberkörper nach der Seite des Standbeines hinüber zu werfen.

Diese Beckensenkung ist wenigstens bei einigermaßen größerer Verkürzung ein niemals fehlendes, höchst auffälliges Symptom der kongenitalen Verrenkung. Es ist in seiner Bedeutung für die Pathogenese



der Skoliose, bei einseitiger Luxation, bereits von LORENZ gewürdigt worden und wurde später von TRENDELENBURG näher ausgeführt.

Uebrigens ist dasselbe nicht für die Hüftverrenkung an sich charakteristisch, da es nichts weiter als eine motorische Schwäche der Glutäalmuskulatur beweist, die auch aus anderen Ursachen entstanden sein kann.

Das oben beschriebene Experiment macht nun der Patient unwillkürlich bei jedem Schritt, den er geht. So oft das luxierte Bein die Rolle des Stützbeines übernimmt, fällt die schwingbeinseitige Beckenhälfte herunter; und der Oberrumpf erfährt eine plötzliche Lateralflexion nach der Seite des tragenden Beines, wobei sich die Lendenwirbelsäule konvex nach der luxierten Seite einstellt.

Die Größe des Ausschlages wird noch dadurch vermehrt, daß das Becken vom Schenkelkopfe in einem weiter lateralwärts gelegenen Punkte unterstützt (resp. suspendiert) erhalten wird, als dies für normale Verhältnisse zutrifft. Es muß daher auch aus diesem Grunde die laterale Flexion des Oberrumpfes in vergrößertem Maße erfolgen, damit die Schwerlinie des Körpers noch in die Unterstüzungsebene des Standbeines falle.

FR. LANGE hat die Beobachtung gemacht, daß der *M. glutaesus max.*, der bei iliacaer Luxation in Fällen hochgradiger Verkürzung fast gerade von unten nach oben verläuft, sich regelmäßig kontrahiert, so oft das Bein beim Gehen belastet wird. LANGE sieht darin ein gewisses kompensatorisches Eintreten dieses Muskels für den insufficienten Glutaesus med. und min. Denn unter normalen Verhältnissen bleibt der große Glutaesus beim Gehen auf ebenem Boden ganz schlaff.

Eine weitere charakteristische Eigentümlichkeit gewinnt die Gangart der Luxierten noch durch eine Bewegung, welche der Oberkörper beim Auftreten auf das luxierte Bein in vertikaler Richtung ausführt: er sinkt gewissermaßen in sich selbst zusammen. Diese Bewegung ist eine Folge der mangelnden knöchernen Unterstüzung und des hieraus resultierenden Herabgleitens des Beckens an dem luxierten und gegen den Boden fixierten Schenkelkopf. Sie findet ihr Ende mit der maximalen Anspannung der elastischen Suspension. Auch an der Seitenwand des Beckens wird diese Gleitbewegung sichtbar, und man kann bei jeder Belastung der luxierten Seite den Schenkelkopf die Weichteile nach hinten oben vorwölben sehen. Auch durch die Adduktionskontraktur und die bei iliacaer Luxation niemals fehlende, und bei zunehmender Verschiebung des Kopfes nach hinten oben wachsende Beugekontraktur des Hüftgelenkes wird die Gangart der Luxierten beeinflusst. Bei höheren Graden von doppelseitiger Luxation machen sich noch überdies die Kontrakturen der Kniegelenke und die *Pedes equini* geltend (s. unten).

An letzter Stelle unter den Ursachen des Hinkens rangiert die bei einseitiger Luxation resultierende Verkürzung. Durch den Ausgleich mittelst einer hohen Sohle wird das Hinken kaum nennenswert beeinflusst, geschweige denn von seinen charakteristischen Eigentümlichkeiten befreit. Nicht selten wird sogar eine Verschlimmerung des Hinkens beobachtet.

Die spezifische Eigenart des Luxationshinkens wird meist als „Watscheln“ bezeichnet, und in der Tat erinnern die seitlichen Exkursionen des Oberkörpers bei doppelseitiger Luxation an den Entengang. Schon die ersten klinischen Beobachter haben den Luxations-

gang gut charakterisiert. HIPPOKRATES berichtet: „Proni incedunt. brutorum modo, qui a navitate luxata habent femora“. PRAVAZ spricht von einem mouvement de bascule, einer Schaukelbewegung, welche einseitig Luxierte ausführen. MALGAIGNE macht darauf aufmerksam, daß die Spitze des Schenkels sich bei jeder Belastung des Beines in die Weichteile zu versenken schein. HOWARD-MARSH wurde durch den Gang doppelseitig luxierter Kinder an die Bewegung der Hinterbeine einer Kuh beim Traben erinnert.

DUPUYTREN machte die zutreffende Bemerkung, daß die Eigentümlichkeiten des Ganges beim Springen, Laufen, Tanzen etc. infolge der Geschwindigkeit, mit welcher das Körpergewicht von dem einen Gliede auf das andere übertragen wird, deutlich geringer werden.

Die letztgenannte Erscheinung ist durch den raschen Belastungswechsel zu erklären, welcher eine stärkere Lateralverschiebung des Körpers entbehrlich macht.

MAUCLAIRE und INFROIT haben die Kinematographie zur Darstellung des Luxationshinkens benutzt, jedoch hauptsächlich zu dem Zwecke, um die Resultate der subtrochanteren Osteotomie bei einem solchen Falle zu kontrollieren.

Auch bei einem und demselben Patienten ist das Hinken nicht immer gleich, und wir haben den Eindruck, daß sich im Laufe des Lebens ein typisches Zu- und Abnehmen bemerkbar macht.

Ganz junge Kinder hinken oft sehr stark, aber nicht bloß zu der Zeit, wo sie ihre ersten Gehversuche machen und daher noch ungeschickt sind, sondern auch noch geraume Zeit später. Nach dem vollendeten 2. oder 3. Lebensjahre bessert sich der Gang wiederum und es scheint, als ob die insuffizienten Glutaei eine Arbeitshypertrophie erworben und an Leistungsfähigkeit gewonnen hätten. Mit zunehmender Verkürzung geht aber der hieraus resultierende Gewinn aus den bekannten mechanischen Gründen wieder verloren, so daß im 5. bis 10. Lebensjahre der Gang wieder recht schlecht zu sein pflegt.

Im höheren Alter wird eine neuerliche Besserung bemerkbar, welche dann in der Regel definitiv bestehen bleibt. Das Eintreten derselben scheint an den Moment geknüpft zu sein, wo der Schenkelkopf an irgend einer Stelle der lateralen Beckenwand eine festere Anlehnung gefunden hat. Dieser Zeitpunkt ist naturgemäß bei verschiedenen Personen verschieden. Außerdem scheint aber diese Besserung noch damit im Zusammenhang zu stehen, daß die betreffenden Individuen gelernt haben, mit ihren Muskelkräften Haus zu halten. Es ist uns immer aufgefallen, daß insbesondere doppelseitig Luxierte ihre Beine in ähnlicher Weise gebrauchen, wie Patienten mit doppelseitiger Hüftankylose.

Tatsächlich ist die Exkursionsfähigkeit des Oberschenkels durch die Beugekontrakturen in der Hüfte vermindert, und die Adduktionskontraktur trägt durch das Anpressen der beiden Knie gegeneinander ein weiteres zur Verringerung der Exkursionsfähigkeit bei. Die Patienten sind daher instinktiv bestrebt, die Exkursionsfähigkeit der anderen in Betracht kommenden Gelenke, d. i. des Knie- und des Sprunggelenkes, möglichst auszunützen resp. recht ausgiebig zu gestalten. Andererseits scheint uns das Abstoßen des Stemmbeines mit Hilfe des M. triceps surae ganz besonders kräftig zu geschehen, in dem instinktiven Bestreben, der Masse des Körpers eine größere lebendige Kraft in der Richtung nach aufwärts zu übertragen.

Der Mehraufwand an Kraft, welcher in den vergrößerten vertikalen Verschiebungen des Schwerpunktes zum Ausdruck kommt, trägt dafür aber wieder zu leichterer Ermüdbarkeit bei, und beim ermüdeten Patienten tritt das Hinken wieder in voller Stärke auf. Selbstverständlich beeinflussen auch die Schmerzen, die sich bei nicht behandelten Patienten in späteren Jahren fast regelmäßig einstellen, Gangart und Ausdauer in störender Weise.

Für einseitig luxierte Patienten muß endlich noch die Art und Weise, in welcher sie die Verkürzung des luxierten Beines beim Gehen verarbeiten, berücksichtigt werden. In der Regel werden nur geringe Verkürzungen durch Senken des Beckens ausgeglichen. Bei höheren Graden pflegen die Patienten den Ausgleich durch Esquinusstellung herbeizuführen, wobei es sehr oft zur Ueberkorrektur der Verkürzung kommt. Es hängt dies mit der bekannten Tatsache zusammen, daß ganz leichte Spitzfußhaltungen bei den Patienten, weil anstrengend, nicht beliebt sind, sondern daß der Fuß, weniger übrigens beim Stehen, als beim Gehen, in weit stärkere Esquinusstellung gebracht wird, als eigentlich notwendig wäre.

Sehr oft wird das gesundesitige Kniegelenk zur Korrektur der Längendifferenz herangezogen; dies geschieht entweder durch Rekurvation oder durch Flexion des Gelenkes. Die Innehaltung der Flexionsstellung des Kniegelenkes auch während des Gehaktes findet nur bei sehr hochgradigen Verkürzungen statt, während der Ausgleich durch Kniebeugung im Stehen sehr gewöhnlich ist. Dann fungiert das luxierte Bein als Standbein, und der Patient scheint in dem Momente, da er sich zum Gehen anschickt, plötzlich größer zu werden. Bei Rekurvation des Kniegelenkes am gesunden Beine fungiert dieses als Standbein.

Unter den Ursachen des Hinkens haben wir oben an erster Stelle die motorische Insuffizienz des *M. gluteus med.* und *min.* genannt; dieselbe ist aber noch für eine andere regelmäßig auftretende Folgeerscheinung verantwortlich.

Zunächst ist nicht zu vergessen, daß das Herunterfallen der kontralateralen Beckenhälfte eine Adduktionsbewegung für das luxierte Standbein bedeutet. Für den luxierten Patienten ist demnach jeder Schritt, den er nach vorwärts macht, zugleich ein Schritt zur Adduktionskontraktur. Als eine zweite Ursache für dieselbe haben wir bereits die aktive Adduktion beim gestörten kollateralen Synergismus der Adduktoren und Abduktoren kennen gelernt. Als dritte Ursache konkurriert die laterale Abweichung des proximalen Femurendes, durch welche das distale Femurende medialwärts sich einzustellen gezwungen wird.

Das Heruntersinken der kontralateralen Beckenhälfte erfordert weiter aus Gründen der Aequilibristik eine kompensatorische Neigung der Lumbalwirbelsäule, mit der Konvexität nach der Seite des Spielbeines, und diese Inklination erfährt durch die vermehrte Exkursion des Oberrumpfes eine weitere Verstärkung. Die Lumbalwirbelsäule beschreibt beim Auftreten auf das luxierte Bein blitzartig rasch einen nach der anderen Seite konvexen, weit ausladenden Bogen. Bei doppelseitiger Verrenkung sind die Exkursionen beiderseits hochgradig, aber untereinander gleich, nehmen daher die Wirbelsäule nach beiden Seiten gleichmäßig in Anspruch. Es entsteht eine größere Mobilität des lumbodorsalen Segmentes.



Aber im Falle einer ungleich gediehenen Dislokation der Schenkelköpfe, in noch viel höherem Grade bei einseitiger Luxation, gestalten sich die seitlichen Exkursionen der Wirbelsäule beim Gehen asymmetrisch, und es tritt ganz allmählich eine Fixation des Bogens ein, dessen Konvexität nach der Seite des gesunden Beines, resp. bei doppelseitiger Luxation nach der Seite des weniger dislozierten Hüftgelenkes gerichtet ist. Somit kommt es zur Bildung einer lumbalen oder dorsolumbalen, kontralateral-konvexen Skoliose.

Es treten also bezüglich ihrer Wirkung auf das Lumbalsegment resp. bezüglich der Ausschlagsrichtung desselben die rein statischen Momente entschieden in den Hintergrund. Die beim Stehen auftretende, von der Verkürzung abhängige Beckensenkung würde die Entstehung einer Lumbalskoliose nach der verkürzten, also luxierten Seite erwarten lassen. Jedoch ist eine solche homologe Lumbalskoliose bei angeborener Hüftverrenkung eine große Seltenheit.

Die Lumbalskoliose ist in der Regel auch mit einer Dorsalskoliose kombiniert, welche homolog, also der gewöhnlichen Form der Lumbalskoliose entgegengesetzt gerichtet ist. Ihr Mechanismus erklärt sich ungefähr folgenderweise.

Der Oberrumpf macht Exkursionen, die ihm durch das Becken mitgeteilt werden, nicht gleichmäßig mit, sondern führt zum Teil entgegengesetzte Bewegungen aus. So findet eine Lateralschwankung des Oberrumpfes zur Seite des eben aufgesetzten Beines und außerdem eine Drehung um eine Sagittalachse statt, derart, daß die Schulter auf der Seite des schwingenden Beines sich senkt, auf der Seite des Stützbeines sich hebt. Die Achse des Oberrumpfes beschreibt hierbei einen nach der Seite des Standbeines konvexen Bogen. Unter normalen Verhältnissen sind diese Ausschläge gering und beiderseits gleich. Bei Luxierten erfolgt dieser Ausschlag in beträchtlich stärkerem Ausmaße, und diese sich immer wiederholende und nach derselben Richtung erfolgende sehr erhebliche Ausbiegung kann endlich zu einer dauernden Verkrümmung der Wirbelsäule führen. Die Konvexität derselben ist nach der Seite des luxierten Beines, also jener des Lumbalsegmentes entgegengesetzt gerichtet. Selbstverständlich kommt auch für das Dorsalsegment diese mechanische Ursache zur Skoliosierung bei beiderseits gleichmäßiger Dislokation in Wegfall.

Zur Entwicklung höherer Grade von Skoliose überhaupt kommt es indessen, wenn nicht, unabhängig von der Luxation, eine spezielle Disposition zur Erwerbung von Belastungsdeformatäten besteht, in der Regel nicht.

Andere wichtige Symptome der Hüftverrenkung betreffen Formstörungen der Gelenksgegend.

Betrachten wir den stehenden, völlig entkleideten Patienten, so fällt uns vor allem die Flachheit der Gesäßhälfte auf. Die charakteristisch kontourierte Wölbung der normalen Gesäßwange ist auf der kranken Seite verstrichen, ja unter Umständen so sehr verflacht, daß der Eindruck einer Konkavität hervorgerufen wird. Zur Verstärkung dieses Eindruckes trägt die von der Lateralverschiebung des Trochanters abhängige Verbreiterung der flachen Gesäßhälfte bei.

Auch die normale untere Konvexität der Glutäalfalte erscheint flach gezogen und verlängert. Diese Streckung der Falte wird durch die Horizontallagerung des Glutaeus max. hervorgerufen, dessen unterer Rand die Lage und Richtung der Falte bestimmt. Die laterale Partie

nimmt immer eine leicht aufsteigende Richtung ein, entsprechend dem Hochstande des Trochanters.

Jedoch wird der Hochstand der Glutälfalte bei dem beiderseits auf voller Sohle stehenden Patienten durch die Beckensenkung auf der verkürzten Seite verwischt (Fig. 109). Zum vollen klinischen Ausdrucke kommt derselbe erst dann, wenn die luxationsseitige Fußsohle so weit unterlegt wird, daß die quere Beckenachse horizontal steht (Fig. 110).

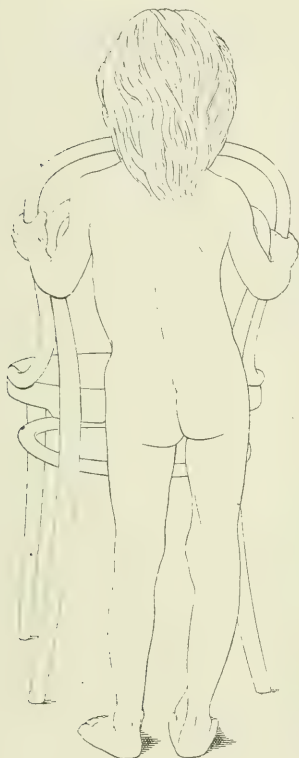

Fig. 109.

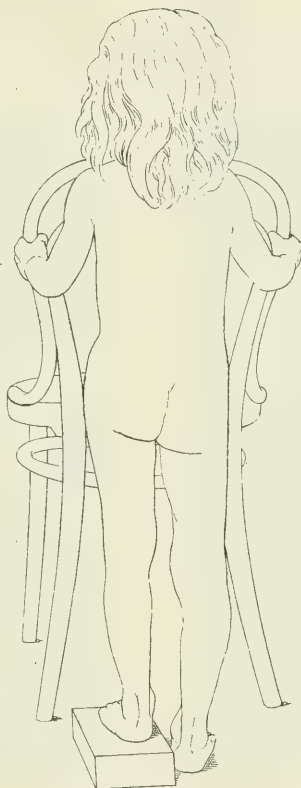


Fig. 110.

Bei der Ansicht von vorne fällt eine Veränderung des Seitenkonturs der Gelenksgegend auf, da die zwischen Darmbeinkamm und Trochanterprominenz normalerweise vorhandene Depression fehlt oder sogar einer Vorwölbung Platz gemacht hat. Von der Seite betrachtet, bietet der Luxationspatient ein sehr charakteristisches Bild, welches durch die Beckenneigung, die Lordose und die Hüftkontraktur vermittelt wird. Diese Veränderungen kommen durch die Rückwärtsverlagerung der Femurköpfe zustande, fehlen daher bei der sogenannten Luxation.

Bei doppelseitiger iliacalear Verrenkung fällt zumeist die horizontale Stellung der hinteren Kreuzbeinfläche auf; damit im Zusammenhang steht die häßliche Prominenz des Gesäßes (Fig. 111). Dieses Symptom ist der Ausdruck der hochgradigen Steilstellung des Beckens.

Die Steilstellung des Beckens bedeutet eine Knickung der Körperachse ungefähr in der Mitte des Körpers und erfordert kompensatorische Einstellungen sowohl oberhalb als unterhalb des Knickungswinkels.

Nach oben wird die Kompensation von der Lendenwirbelsäule aufgebracht, welche sich in prononzierte Lordosstellung begibt und im Verein mit der Beckensenkung die Vorwölbung resp. das Ueberhängen des Unterleibes nach vorne bewirkt.

Nach unten zu übernehmen die beiden Hüftgelenke die Kompensation, indem sie sich in Flexionsstellung begeben.

Nicht immer halten sich die obere und die untere Kompensation das Gleichgewicht. Ist die Wirbelsäule, insbesondere deren Lumbalsegment,



Fig. 111.



Fig. 112.

sehr beweglich, so baut sich der Rumpf in einem auf den gestreckten Beinen aufliegenden, nach vorne konvexen Bogen auf (Fig. 112). Bei minderer Beweglichkeit der Lumbalwirbelsäule oder sehr beträchtlicher Rückverlagerung der Unterstützungspunkte des Beckens müssen sich aber auch die Kniegelenke an der Kompensation beteiligen und in Beugstellung begeben, die eventuell bis zu dauernder Kontraktur der Kniegelenke gedeihen kann. Es entsteht dann die bekannte Zickzackkarrikatur des Körpers, dessen Achse 4mal gebrochen ist, und zwar an der Lumbalwirbelsäule und in den Kniegelenken mit der Konvexität nach vorne, in den Hüft- und Sprunggelenken mit der Konvexität nach hinten (Fig. 111). Erfährt die

Körperhöhe eines solchen Kindes schon durch die Dislokation der Schenkelköpfe nach oben eine Verminderung, so wird diese durch die Beugehaltung der Gelenke der unteren Extremitäten noch um ein beträchtliches gesteigert, so daß der Körper gedrungen erscheint. Die auffällige Verminderung der Beinlänge im Verhältnis zur Rumpfhöhe, sowie die bis fast zu den Kniegelenken herabreichenden Hände tragen das Ihrige zur Verunstaltung des Körpers bei.

Die Beckenneigung nach vorne nimmt oft ganz beträchtliche Dimensionen an. Nicht selten beträgt der Winkel, welchen der Diameter Beaudeloque mit der Horizontalebene einschließt, 60 Grade.

Die Achse, um welche das Becken sich neigt, ist durch die Mittelpunkte der beiden Femurköpfe bestimmt und daher bei doppelseitiger iliacalear Verrenkung in der Frontalebene gelegen. Bei einseitiger Hüftverrenkung ist die Achse schräg gestellt. Sie bildet einen Winkel



mit der Frontalebene, dessen Scheitelpunkt gegen die gesunde Seite gerichtet ist und dessen Größe durch das Maß der Rückwärtsverlagerung des luxierten Kopfes bestimmt ist. Zweitens schließt sie mit der Horizontalebene einen Winkel ein, dessen Größe von der vertikalen Verschiebung des Kopfes abhängig ist. Das Becken ist also bei einseitiger Luxation asymmetrisch schräg nach vorne gesenkt, wodurch die luxationsseitige stärkere Protrusion des Unterleibes, sowie die Vertiefung der gleichseitigen Leistenbeuge hervorgerufen wird. Da demnach auch bei der einseitigen Luxation die Beckenneigung größer als normal ist, so erklärt sich die auch der einseitigen iliacalen Luxation zukommende Verstärkung der Lendenlordose.

Wodurch ist aber die stärkere Beckenneigung hervorgerufen? Die Dislokation des Schenkelkopfes resp. beider Köpfe involviert eine Verlegung der Stützpunkte des Beckens nach hinten. Das Becken muß also gewissermaßen nach vorne überhängen, wobei beide Hüftgelenke in Beugstellung geraten. Diese Rückwärtsverlagerung der Stützpunkte ist die hauptsächlichste, aber nicht die alleinige Ursache der Beckenneigung resp. der habituellen Beugehaltung der Hüftgelenke. VROLIK und LORENZ haben darauf hingewiesen, daß der M. ileo-psoas als eine Tragschleife fungiert, welche die Lendenwirbelsäule direkt nach vorne und abwärts zieht und auf diese Weise die Lordose derselben steigert.

Dieses Moment kann allerdings, wie wir oben gesehen haben, nur bei stärkerer Verkürzung in Wirksamkeit treten.

HEUSNER erklärt die vermehrte Beckenneigung resp. die Hüftbeugekontraktur durch den Hinweis auf geänderte Hebelverhältnisse des Oberschenkels. Beim Gehen bildet der Schenkel normalerweise einen einarmigen Hebel, wobei der in der Pfanne verankerte Kopf den Unterstützungspunkt und die gesamte vom Becken zum Bein ziehende Muskulatur resp. deren Anheftungspunkte an Ober- und Unterschenkel den Angriffspunkt der Kraft, das Beingewicht und die Hemmung des Fußes am Boden die Last bilden. Mit dem Verluste seines festen Stützpunktes in der Pfanne verwandelt sich der Schenkel in einen zweiarmigen Hebel, und zwar bilden Kopf und Hals den kurzen Hebelarm, dessen Oscillationen das Anheilen des Kopfes an einem bestimmten Punkte des Darmbeines, sowie dessen Feststellung mittelst Bandagen erschweren. Infolge Ueberwiegens der Retraktoren und Auswärtsdreher wird aber das obere kurze Hebelende mehr und mehr nach hinten gezogen, das untere lange Ende also nach vorn (und einwärts) gerichtet, d. h. der Oberschenkel gerät allmählich in Beugstellung.

HEUSNER hat mit seiner Angabe, daß der einarmige Hebel des Oberschenkels durch die Luxation in einen zweiarmigen umgestaltet wird, sicherlich eine zutreffende Beobachtung geliefert. Daß der Schenkelkopf bei einer Flexion im Hüftgelenke gleichfalls eine Kreisbewegung ausführt, aber im entgegengesetzten Sinne als das distale Ende des Femurs, ist tatsächlich nur unter der Annahme der Bewegung eines zweiarmigen Hebels denkbar. Die Achse dieses zweiarmigen Hebels ist selbstverständlich keine fixe; sie ist für verschiedene Flexionsgrade verschieden, wandert also gleichfalls mit.

Bevor wir nunmehr an die Prüfung der Exkursionsfähigkeit der luxierten Hüftgelenke gehen, müssen wir uns über die Stellung des Schenkelkopfes orientieren, da die Exkursionsfähigkeit im wesentlichen von dieser abhängt.

Zunächst sei festgestellt, daß der Kopf von dem einen Extrem der Stellung, oberhalb des oberen Pfannenrandes, zu dem anderen Extrem, d. i. hinter dem hinteren Pfannenrande, und ebenso von der gerade noch nachweisbaren Subluxation bis zu der hochgradigen Dislokation alle möglichen Zwischenstellungen aufweisen resp. im Einzelfalle auch durchlaufen kann. Hieraus ergibt sich eine außerordentlich große Mannigfaltigkeit des jeweiligen klinischen Bildes. Auf diese Verhältnisse haben zuerst PHELPS 1891, dann KÖLLIKER 1895 aufmerksam gemacht. Früher hielt man die iliaca Luxation als den gewöhnlichen, fast alleinigen Repräsentanten der kongenitalen Hüftverrenkung. Später haben sich HOFFA, SCHANZ, LANGE mit dem Thema beschäftigt. LANGE hat aus der Menge der einzelnen Formen drei als Haupttypen herausgegriffen:

- 1) die Luxatio supracotyloidea,
- 2) die Luxatio supracotyloidea et iliaca,
- 3) die Luxatio iliaca.

Der erste Typus ist dadurch charakterisiert, daß man den Kopf in der Regel unmittelbar oberhalb des oberen Pfannenrandes findet, entweder in derselben Frontalebene, in welcher er unter normalen Verhältnissen steht, oder vor derselben, stets aber gleichzeitig lateralwärts von der normalen Lage. In rechtwinkliger Beugung des Hüftgelenkes wird der Kopf selbst bei maximaler Adduktion nicht auf der Darmbeinschaukel tastbar.

Der zweite Typus ist dadurch charakterisiert, daß der Kopf bei Streckstellung „in der Gegend unterhalb der Spina ilei anter. sup. zu fühlen ist“, während er bei Beuge-Adduktionsstellung auf der Darmbeinschaukel tastbar wird. Die Luxation erscheint also bei Streckstellung als supracotyloidea, bei Beuge-Adduktionsstellung als iliaca.

Bei der iliacalen Form der Luxation endlich bleibt der Kopf unter allen Umständen auf der Darmbeinschaukel.

HOFFA unterscheidet 4 Formen:

- 1) Die Luxation direkt nach oben; der Kopf steht vorne, direkt unterhalb der Spina ant. sup.
- 2) Die Luxation nach oben und nach außen; auch hier ist der Kopf nur vorne tastbar, aber mehr nach außen von der Spina, bei älteren Kindern ist er in der Regel stark abgeplattet (Luxatio subpinosa SCHEDE).

3) Die Luxation direkt nach außen von der Spina; der Kopf steht in der Regel höher oben als in den beiden ersten Formen. Hyperextendiert man ein solches Bein, so kann man die Wölbung des Kopfes direkt unter den Weichteilen neben der Spina hervortreten sehen. Führt man das ROSER-MALGAIGNESche Manöver aus, so erscheint der Kopf auf der Darmbeinschaukel.

4) Die Luxation nach hinten oben; der Kopf kann vorne der Bestastung nicht mehr zugänglich gemacht werden.

Bei der zweiten Form HOFFAs steht die „Schenkelspitze“ (s. S. 157) ungefähr in einer Horizontalen, welche die Pfannen dicht unterhalb des oberen Pfannenrandes, etwas oberhalb des Y-Knorpels trifft. Der Schenkelkopf selbst steht, nach oben und außen vom oberen Pfannenrande verschoben, seitlich neben der Spina ant. inf., ganz frei „in die Luft ragend“. Bei der dritten Form liegt die Schenkelhalsspitze höher, etwa im Niveau der Spina ant. inf. „Dabei braucht noch gar keine ausgeprägtere Verschiebung des Kopfes hinter das Darmbein stattzuhaben.

Der Kopf steht deutlich nach außen von der Spina ilei ant. sup.“ Bei der vierten Form ist der Kopf, da er hinter das Darmbein getreten ist, mehr oder weniger von demselben gedeckt und steht neben der Incisura ischiadica major.

Selbstverständlich sind die einzelnen Typen nicht streng voneinander zu scheiden; überdies findet gewöhnlich Uebergang der „vorderen“ Luxation in „hintere“ statt (s. den Abschnitt „Verlauf“).

Bei iliacalear Luxation geht mit der wachsenden Beugekontraktur auch die Streckfähigkeit des Hüftgelenkes verloren. Der Kopf erscheint überhaupt nicht mehr an der vorderen Beckenwand.

Da die Kapsel des kongenital luxierten Gelenkes intakt ist, gibt es hier keine, der traumatischen Luxation analoge Zwangsstellung des Gelenkes. Indessen erleiden die Gelenke in der Regel sekundäre Einschränkungen der Exkursionsfähigkeit. Die Adduktionskontraktur wurde schon hervorgehoben. Durch dieselbe erleidet die Abduktionsfähigkeit eine Einbuße, die in extremen Fällen bis zur vollständigen Aufhebung dieser Bewegungsmöglichkeit gedeihen kann. Auch die Beugekontraktur wurde bereits genannt; sie tritt nur bei iliacalear Luxation auf, während bei der Luxatio supracotyloidea die Ueberstreckbarkeit im normalen Umfange und darüber hinaus vorhanden ist.

Im Gegensatz zur Bewegungsbeschränkung nach einzelnen Richtungen besteht eine über die Norm gesteigerte Adduzierbarkeit und Flektierbarkeit der luxierten Gelenke. Die erhöhte Adduzierbarkeit hat schon PRAVAZ zu dem Vorschlage veranlaßt, in zweifelhaften Fällen den Schenkel in die gegenüberliegende Leistenbeuge zu drängen, wobei der luxierte Kopf am Darmbein fühlbar wird. Nach MALGAIGNE wird diese zum Zwecke der Untersuchung ausgeführte extreme Adduktion noch zweckmäßig mit rechtwinkliger Beugung kombiniert.

Was die Vergrößerung der Beugeexkursion betrifft, so ist es schon PRAVAZ aufgefallen, daß man den Fuß bei gestrecktem Knie oft bis an das Gesicht heranbringen kann. Das Gelingen dieses Manövers setzt aber eine außergewöhnlich große Hyperextendierbarkeit im Kniegelenke voraus, die nicht zum typischen Symptomenkomplex der angeborenen Hüftverrenkung gehört. Bei normalen Menschen macht bekanntlich die Spannung der hinteren Kniekehlenmuskeln beim Versuche, das Kniegelenk bei maximal gebeugter Hüfte zu strecken, der Bewegung ein Ende, lange bevor volle Streckstellung des Kniegelenkes erreicht ist. Es ist dies ein Handgriff, welcher bei Neuritis ischiadica sowohl aus diagnostischen als therapeutischen Gründen bekanntlich häufig geübt wird. Die Kombination von Hyperflexion der Hüfte mit Hyperextension des Kniegelenkes ist aber durchaus keine untrennbare. Im Gegenteile hat man in vielen Fällen die Streckbarkeit des Kniegelenkes wesentlich verringert gefunden.

Diese Unterschiede hängen von der seinerzeit in utero innegehabten Zwangsstellung ab, schwinden also bei älteren Kindern.

Was die Fähigkeit, passive Rollbewegungen bei indifferenter Streckstellung auszuführen, betrifft, so muß für die iliacalear Luxation eine Vermehrung der Rotierbarkeit, sowohl nach außen als nach innen, konstatiert werden.

Die Bewegungsmöglichkeit parallel zur Längsachse des Oberschenkels haben wir bereits als Glissement des Kopfes kennen gelernt. DUPUYTREN hat auf dieses, übrigens schon von PALETTA gekannte Gleiten des Schenkelkopfes nach aufwärts und abwärts besondere Auf-



merksamkeit gerichtet und dasselbe als ein konstantes Vorkommnis beschrieben. Diese Behauptung verwickelte DUPUYTREN in einen Streit mit BOUVIER. Dieser erklärte nämlich DUPUYTRENS Annahme für eine irrije, da bei Zug nach abwärts und Stoß nach aufwärts nicht der Kopf, sondern die gesamte Beckenhälfte bewegt werde, wodurch das Erscheinen und Wiederverschwinden der Verkürzung vorgetäuscht werde. Bei richtig fixiertem Becken lasse sich aber das vermeintliche Gleiten des Kopfes nicht mehr erzeugen. Die zur Lösung der Frage von der Acad. de méd. 1839 eingesetzte Kommission entschied aber nach dem Berichte MALGAIGNES, daß das Gleiten tatsächlich vorhanden sei. Nur sei es geringer, als von DUPUYTREN angenommen worden und schwinde in höherem Alter vollständig.

Jedenfalls ist das Gleiten bei nicht zu alten Fällen in einem solchen Ausmaße nachweisbar, daß es für die Diagnose verwertet werden kann. Daß es sich auch beim Gehen bemerkbar macht, wurde bereits oben hervorgehoben.

Auf das schon lange bekannte und nach seinem Autor GERDY benannte Symptom kommt GUYOT neuerdings zurück. Es besteht in einem trockenen Knacken im Hüftgelenke, welches bei aktiven Bewegungen hervorgebracht wird. Es zeigt sich vom 4. Lebensmonate angefangen und bleibt so lange bestehen, bis die Kinder zu laufen beginnen. GUYOT ist der Meinung, das Knacken entstehe dadurch, daß der Kopf über Unebenheiten der Hüftknochen gleitet. Dieses Knacken kann übrigens keinesfalls als konstantes Symptom der angeborenen Hüftverrenkung angesehen werden. HOFFA hat die Meinung ausgesprochen, daß es sich nur bei fehlendem Ligamentum teres hervorrufen lasse.

Eine gewisse Rigidität der Gelenke, welche SPITZY jüngst in 2 Fällen von angeborener Hüftverrenkung beobachtet hat, ist nicht der Luxation als solcher eigen, sondern von der Komplikation mit dem angeborenen spastischen Zustande der Muskulatur abhängig gewesen.

## Untersuchung. Diagnose.

Die Diagnose der Luxation ist in der Regel eine leichte Aufgabe. In ausgesprochenen Fällen wird sie schon durch die bloße aufmerksame Betrachtung der lokalen Veränderungen der Gesäßgegend ermöglicht. Die Abflachung und die größere Breitenstreckung der Gesäßbacken, die mit ihrem lateralen Rande aufwärts gerichtete Glutälfalte, die größere Annäherung der Trochanteren an den Darmbeinkamm und die meist verstärkte Prominenz der Trochanteren geben zusammen ein Bild, welches allein schon das Vorhandensein einer Luxation vermuten läßt. Gestützt wird dieselbe noch durch den Nachweis der vergrößerten Beckenneigung und bei einseitiger Verrenkung überdies durch die Senkung des Beckens. Der charakteristische Gang des Patienten erlaubt oft an und für sich schon die Stellung der Diagnose, und der positive Ausfall des LORENZ-TRENDELENBURGSchen Versuches gewährt eine weitere Stütze für dieselbe.

Sichergestellt wird die Diagnose aber erst durch den Nachweis, daß der Kopf die Pfanne tatsächlich verlassen oder wenigstens seine konzentrische Einstellung aufgegeben hat.

Es liegt eine Reihe von Vorschlägen für Untersuchungsmanöver vor, welche bezwecken, den luxierten Kopf an seinem neuen Standorte der Betastung zugänglich zu machen. In ausgesprochenen Fällen gestatten diese Manöver nicht nur den Nachweis der Luxation, sondern ermöglichen auch einen Aufschluß über die Formation des Kopfes resp. des oberen Femurendes überhaupt.

So hat ROSER empfohlen, das Bein scharf in die gegenüber liegende Leistenbeuge zu drängen, also kräftig zu adduzieren, um hierdurch den Kopf an der Darmbeinschaukel zu stärkerer Prominenz zu bringen. MALGAIGNE machte den Vorschlag, der Adduktion noch rechtwinkelige Beugung und starke Einwärtsrollung hinzuzufügen und dann den Femur in der Richtung seiner verlängerten Achse nach hinten oben zu stoßen, wodurch der Kopf unter den Glutäalweichteilen tastbar wird.

Aber auch ohne den Nachweis des Kopfes an dieser Stelle ist die Vergrößerung der Adduktionsexkursion an und für sich von diagnostischer Wichtigkeit. Nur beim luxierten Hüftgelenke ist es möglich, die Adduktion, und zwar ohne Schmerz für den Kranken, so weit zu steigern, daß das Bein auf die gegenständige Inguinalfalte zu liegen kommt und mit der Körperachse nahezu einen rechten Winkel einschließt. Eine bestehende Abduktionshemmung bei straffer Anspannung der Adduktoren bekräftigt die Vermutung auf vorhandene Luxation.

BOUVIER hat den Rat gegeben, bei inkompletter Luxation an beleibten Individuen das von DEPRES bei der traumatischen Luxation geübte Verfahren nachzuahmen, und mit den Fingern dem Kreisbogen zu folgen, welchen der Kopf bei Flexionsbewegungen des Oberschenkels rings um den Pfannenrand beschreibt. Diesem Rate liegt die Beobachtung zu Grunde, daß der Mechanismus des luxierten Schenkels ein wesentlich veränderter ist, daß dieser, wie wir heute mit HEUSNER sagen würden, aus einem einarmigen Hebel in einen zweiarmigen verwandelt worden ist.

Alle diese Vorschläge gehen von der Voraussetzung aus, daß der luxierte Kopf bei Beugestellung, resp. bei Beuge-Adduktionsstellung auf dem Darmbeine erscheint. Diese Voraussetzung trifft aber, wie wir im vorhergehenden Kapitel gesehen haben, nicht in allen Fällen zu. Bei der Luxatio supracotyloidea wird, wenn nur geringe Verkürzung vorhanden ist, der Kopf nicht auf der Darmbeinschaukel tastbar. Wie LANGE richtig bemerkt, würde man in solchen Fällen, wenn man die Diagnose von dem Erscheinen des Kopfes auf dem Darmbeine abhängig machte, die Luxation gar nicht erkennen. Man darf daher nicht versäumen, die Lage des Kopfes auch bei Streckstellung des Beines, und zwar vorne zu bestimmen. LANGE schlägt vor, die bekannten topographischen Beziehungen zwischen Femurkopf und Arteria femoralis derart zu benützen, daß man mittelst eines Alizarinstiftes die Peripherie des Kopfes umkreist und auch die Lage der Arterie auf der Haut markiert. Die Arterie verläuft direkt über die Kuppe des normal gelagerten Schenkelkopfes, so daß ungefähr gleiche Anteile desselben nach außen und nach innen von der Arterie abgegrenzt werden. Jede Verschiebung des Kopfes lateralwärts von der Arterie und zugleich nach oben gegen die Spina ant. sup. weist auf angeborene Hüftverrenkung hin.

Selbstverständlich fehlt bei iliacaaler Luxation die vom Schenkelkopfe gebildete harte Resistenz in der Leistenbeuge vollständig.

Die im folgenden zu erwähnenden Vorschläge sind für alle Luxationsformen anwendbar, wenngleich bei der Luxatio supracotyloidea geringen Grades, wegen der relativ großen Festigkeit solcher Gelenke, besondere Vorsicht und Aufmerksamkeit geboten erscheint.

CHASSAIGNAC empfahl, den Unterschenkel zum Oberschenkel und diesen zum Becken rechtwinkelig zu beugen und nun Rotationsbewegungen mit dem Gliede vorzunehmen. Im Falle des Vorhandenseins einer Luxation könne man mit dem Unterschenkel eine Halbkreistour ausführen, während derselbe unter normalen Verhältnissen höchstens einen Viertelkreis beschreibe. Auch dieser Vorschlag beruht auf guter Beobachtung des veränderten Gelenkmechanismus.

Auch der Nachweis des zuerst von DUPUYTREN beschriebenen „Glissement“ des Schenkelkopfes gewinnt bei entsprechender Uebung des Untersuchenden als diagnostisches Hilfsmittel eine hohe Bedeutung. Hält man bei indifferenten Streckstellung des Beines den Kopf zwischen den Fingern, etwa so, daß der Daumen auf die vordere, die anderen Finger auf die hintere Seite des Femurendes, knapp nach innen vom großen Trochanter aufgelegt werden, und stößt mit der anderen Hand das Bein nach aufwärts, so wird man bei normaler Beschaffenheit des Hüftgelenkes den gebotenen Widerstand als einen absolut starren und unnachgiebigen empfinden, während derselbe am luxierten Gelenke bei einiger Uebung als elastisch erkannt wird. Dieser elastische Widerstand läßt eine mangelhafte knöcherne Unterstützung des Kopfes auch in jenen Fällen annehmen, in denen der Nachweis der Luxation auf anderem Wege auf Schwierigkeiten stieß. Nicht minder wichtig ist die bei diesem Manöver konstatierbare, mit der Kraft des ausgeübten Druckes wachsende Aufwärtsbewegung des Kopfes, sowie die gleichzeitig eintretende Vertiefung der Inguinalfalte. Umgekehrt läßt sich auch die Tatsache des Herabgleitens des Kopfes bei Extension, sowie die wiedereintretende Verflachung resp. Verkürzung der Inguinalfalte ermitteln.

Unter Umständen, besonders bei unruhigen Kindern, dürfte die Prüfung des Glissement in rechtwinkliger Beugung des Oberschenkels vorzuziehen sein. Man stellt sich zu diesem Zwecke an die dem zu untersuchenden Gelenke entgegengesetzte Seite des Kindes, und umgreift mit den Fingern die Gegend des Schenkelkopfes; der Daumen faßt wieder vorne zu, die übrigen 4 Finger hinten, und gleichzeitig stützt sich der Daumen- oder der Kleinfingerballen gegen die Gegend der Spina ant. sup. Zweckmäßig wird hierzu die dem untersuchten Hüftgelenke gleichnamige Hand benützt, während die andere Hand den Oberschenkel, parallel zu seiner Längsachse, mit dosierter Kraft auf- und abstößt. Auch hier handelt es sich weniger um den Nachweis einer wirklichen Bewegung des Kopfes, als um jenen des elastischen Widerstandes.

Auf einen anderen diagnostischen Behelf hat LORENZ aufmerksam gemacht. Man lasse das Becken fixieren und ziehe das betreffende Bein langsam an. An der Hinterfläche des Oberschenkels tastet man dann die straff gespannten Bäuche der Tubermuskeln, an der Innenfläche des Schenkels die gespannten innersten Adduktorenbündel. Die Gegend unterhalb der Spina ant. sup. wird resistenter, was auf eine Spannung der hier inserierenden Weichteile zurückzuführen ist. Wenn der Schenkelkopf normal und unverrückbar von der Pfanne umschlossen ist, so gelingt es niemals, eine derartig straffe, passive Anspannung der mit der Beimachse parallel laufenden Muskeln zu erzielen.



Durchaus unverlässlich ist die Probe, welche PRAVAZ angegeben hat, der das Vorhandensein einer Luxation aus der Möglichkeit folgern wollte, die Streckung des Kniegelenkes bei maximaler Beugung des Hüftgelenkes vorzunehmen. Aber wie bereits betont, ist die kongenitale Luxation oft auch mit Beugekontraktur des Kniegelenkes kombiniert, welche die Ausführung der Probe trotz bestehender Luxation natürlich vereitelt. Außerdem fehlt oft genug jede auffällige Aenderung der Exkursionsfähigkeit des Kniegelenkes.

Ebenso unverlässlich scheinen uns zwei andere Merkmale zu sein, deren Verwertung für die Diagnose in jenen Fällen empfohlen wurde, wo wegen minimaler Verkürzung, also bei Subluxation, diagnostische Schwierigkeiten bestehen. Das eine ist das Phänomen der Krepitation, welches, wie S. 154 erwähnt, von GERDY als charakteristisch für die Subluxation angesehen wurde.

Das andere Merkmal ist der Stand zweier an der Medialseite des Oberschenkels ziemlich regelmäßig vorhandenen Hautfalten, welche sich nach der Angabe BADES bei normalen Hüftgelenken beiderseits in gleicher Höhe zeigen, während sich bei Luxation eines Gelenkes eine deutliche Höhendifferenz nachweisen lasse.

Zur Konstatierung einer vorhandenen minimalen Verkürzung verlasse man sich nicht auf das Messen mit dem Bandmaße. Man stelle vielmehr beide Spinae in gleiche Höhe und vergleiche bei leichter Valgushaltung der Füße die Höhenrelation der Knöchel zu einander. Dem geübten Auge wird eine Verkürzung schon um wenige Millimeter nicht entgehen.

Trotz aller angeführten Behelfe kann sich bei kleinen Kindern die Diagnose unter Umständen recht schwierig gestalten, da es sich meist nur um geringe Dislokationen handelt und die Funktionsstörung nicht konstatiert werden kann. Bei doppelseitiger Affektion kommt noch die weitere Schwierigkeit hinzu, daß der Vergleich der kranken Seite mit der gesunden fehlt. Setzt schon die Unruhe ganz kleiner Kinder der Untersuchung große Schwierigkeiten entgegen, so wird dieselbe nicht selten noch gesteigert durch die von der Untersuchung ausgelöste reflektorische Kontraktion der Hüftmuskeln, mittelst welcher die Kleinen den Kopf so gegen sein Widerlager anpressen und das Hüftgelenk derartig fixieren, daß alle Vorschriften für die Prüfung daran zu Schanden werden können.

Auch das Röntgenbild bleibt in solchen Fällen oft die Aufklärung selbst dort schuldig, wo die Unruhe der Kinder doch wenigstens eine Belichtungsdauer von einigen Sekunden gestattete. Es darf nämlich nicht vergessen werden, daß in jenem frühen Alter die das Hüftgelenk konstituierenden Skeletteile größtenteils noch knorpelig sind und daher in der röntgenographischen Projektion nicht erscheinen. HOFFA hat nun einen diesbezüglichen schätzenswerten Wink gegeben, der für viele Fälle, insbesondere einseitiger Luxation, eine Entscheidung doch ermöglichen wird. „Dem unteren Pfannenrande entspricht die untere Kante des Schenkelhalses, da, wo sich an diesen der überknorpelte Gelenkkopf ansetzt. Diese untere Kante ist für uns sehr wichtig zur späteren Orientierung. Denken wir uns den überknorpelten Gelenkkopf fort, so bildet der Schenkelhals an der Stelle, wo er sich an den Schenkelkopf ansetzt, eine vorspringende Spitze, die an der unteren Kante des Schenkelhalses am ausgeprägtesten ist.“ HOFFA bezeichnet diesen Teil des Schenkelhalses als Schenkelhalsspitze. (Ueber die Stellung derselben bei verschiedenen Luxationsformen s. S. 152.)

Waren die bisherigen Erörterungen der Aufgabe gewidmet, das Vorhandensein einer Luxation überhaupt zu konstatieren, so wollen wir uns nun der weiteren Frage zuwenden, inwieweit bei bereits sichergestellter Luxation die anatomischen Verhältnisse im einzelnen der Beurteilung zugänglich sind. Für die Abschätzung der Chancen der Reposition ist dies von großer Wichtigkeit. Eine sichere Entscheidung in diesem Sinne ist selbstverständlich nur dann zu treffen, wenn wir in der Lage sind, alle in Betrachtung kommenden Faktoren zu überblicken.

Diese Faktoren sind, soweit es sich um die rein anatomischen Verhältnisse handelt, die folgenden:

- 1) die Formation der Pfanne,
- 2) die Formation des oberen Femurendes und
- 3) die Stellung des letzteren gegenüber der Pfanne.

Leider ist die Frage nach der Beschaffenheit des Acetabulum der klinischen Beurteilung vollständig entzogen, weil die dicke Schicht deckender Weichteile eine direkte Untersuchung unmöglich macht. Auch das Röntgenbild hat in Bezug auf die Pfannenprojektion den gehegten Erwartungen nicht ganz entsprochen. Es lassen sich zwar so manche nicht unwesentliche Eigentümlichkeiten derselben konstatieren; wurde doch auf radioskopischem Wege die interessante Tatsache aufgedeckt, daß sich oft Veränderungen der Pfanne, insbesondere Erweiterungen derselben, sowie Abflachungen des oberen Pfannendaches finden, welche, ohne daß Luxation de facto vorhanden ist, als Disposition zur Luxation, resp. als Vorstufe derselben angesehen werden müssen (s. Symptomatologie). Aber für den Einzelfall ist die Kenntnis der knorpeligen Pfanne und des variablen Pfanneninhaltes viel wichtiger, als jene der im allgemeinen so konstanten Form der knöchernen Pfanne. Der hypertrophische Pfanneninhalt kann aber am Röntgenbilde nicht, oder wenigstens nicht immer und nicht leicht zur Anschauung gebracht werden.

Volle Aufklärung bringt aber die klinische Untersuchung, insbesondere wenn auch das Radiogramm zu Hilfe genommen wird, über die Form und Stellung des oberen Femurendes.

Führt man bei indifferenten Streckstellung des Beines Rollbewegungen mit demselben aus, während gleichzeitig die Finger der freien Hand das obere Femurende in der schon beschriebenen Weise umfassen, so fühlt man, insbesondere bei der Luxatio supracotyloidea, den Kopf deutlich bei Außenrotation lateralwärts, bei Innenrotation medialwärts ausweichen und kann auf diese Weise den ganzen medialen Kopfpol abtasten. Bei iliacaer Luxation gelingt dies besser, wenn man die Rollbewegungen in rechtwinkliger Beugestellung des Hüftgelenkes ausführt. Immer aber ermöglicht es das Rotationsmanöver, von ganz besonders schwierigen Fällen abgesehen, sich über die Größe und Gestalt des Schenkelkopfes Aufschluß zu verschaffen. Bei starker medio-posteriörer Abplattung des Schenkelkopfes fühlt der Daumen bei Auswärtsrotation des Beines an der normalerweise gleichmäßigen Rundung der Vorderfläche des Kopfes deutlich eine (vertikale) Kante.

Bei einiger Aufmerksamkeit und zarter Ausführung der Bewegung vermittelt die kontrollierende Hand das Gefühl, daß die Rollung nicht mehr glatt und gleichmäßig vor sich geht, wie wenn ein runder Körper auf einer glatten Ebene rotiert, sondern gewissermaßen holprig wird,

wie wenn ein kantiger Körper auf seiner Unterlage hin und her gewälzt wird (Kantenrollen).

Gleichzeitig orientiert man sich bei der in dieser Weise ausgeführten Palpation über die Ausdehnung des Kopfes in der Richtung nach oben, sowie über die Länge des Halses resp. über die größere oder geringere Breite der Halsfurche. Ist die Halsfurche auf einen Spalt zwischen Trochanter und Kopf reduziert, so ist sie als solche nicht mehr tastbar, und das obere Femurende erscheint keulenförmig.

Das beschriebene Manöver belehrt auch über die Richtung des Schenkelhalses resp. des Kopfes.

Ist die Anteversion des Schenkelhalses nicht pathologisch vermehrt, so fühlt man bei frontal gestellter, querer Knieachse die von Kopf und Hals gebildete Ausladung des oberen Femurendes medial gerichtet, mit einer ganz leichten Tendenz nach vorne. Besteht pathologische Anteversion, so hat man die deutliche Empfindung, daß die Prominenzen des Kopfes und des Halses nicht nebeneinander, sondern hintereinander angeordnet sind. Rotiert man nach innen, so rückt der Trochanter lateralwärts, seine Prominenz wird größer und erreicht ihr Maximum, wenn die Innenrollung bis zur Frontalstellung des Schenkelhalses gediehen ist. Das Urteil darüber, wann dieselbe erreicht ist, gewinnt man bei einiger Uebung nicht allzu schwer. Gerade diese Einstellung ist aber für die Zwecke der Untersuchung besonders wichtig, weil sie Anhaltspunkte gibt für die Abschätzung der Halslänge, die aus der Trochanterprominenz erschlossen werden kann, und den Grad der Anteversion, der sich aus der Rollstellung des Kniegelenkes ergibt. Es ist schon früher hervorgehoben worden, daß die Chancen für eine dauerhafte Reposition um so günstiger sind, je geringer die Verkürzung des Halses und je geringer die Anteversion desselben gefunden wird.

Weiters hat der Untersuchende den Stand des Kopfes gegenüber der Pfanne festzustellen und 1) die Form der Luxation, 2) die Größe der Verkürzung zu eruieren.

Bezüglich des ersteren Punktes braucht dem in den früheren Kapiteln darüber Gesagten wohl nichts mehr hinzugefügt zu werden.

Was die Konstatierung der Längendifferenz betrifft, so werden größere Verkürzungen mit dem Bandmaß festgestellt, das Vorhandensein ganz geringer Differenzen aber am besten mit dem Auge abgeschätzt (s. oben). Die ROSER-NÉLATONSche Linie ergibt wegen der Kürze des Halses etc. eine zu große Verkürzung. Aus der Größe der gefundenen Verkürzung darf man jedoch nicht unbedingt auf das Maß der Widerstände schließen, welche sich der Reposition entgegenstellen. Abgesehen von individuellen Eigenschaften des Körperbaues (Grazilität u. dgl.) und des Gelenkes (Adhäsionen, Isthmus etc.) ist der Weg, welchen der Kopf bis zur Pfannenhöhe zurückzulegen hat, bei gleichem Trochanterhochstande ein längerer, wenn Coxa valga, ein kürzerer, wenn Coxa vara vorhanden ist, und diese Differenzen wachsen mit der Länge des Schenkelhalses.

Die Radioskopie leistet am oberen Femurende in Bezug auf die Darstellung der Form mehr, als an der Pfanne, aber auch nur dann, wenn die Bedingungen genau bekannt sind, unter welchen die Aufnahme erfolgt ist.

Die Radioskopie gibt als zentrale Projektion Schattenrisse, deren Form sich mit einer Lageveränderung der Lampe oder des Gliedes



gleichfalls wesentlich ändern muß. Je stärker z. B. unter sonst gleichen Umständen die Außenrotation des Beines war, um so kürzer muß der Hals, und um so steiler seine Richtung im Bilde erscheinen. Schließlich kommen die Schatten des Kopfes, Halses und Rollhügels fast ganz zur Deckung. Ein ganz gleiches Bild ergibt sich aber auch bei indifferenten Rollstellungen, wenn ein höherer Grad von Anteversion besteht. Daraus folgt, daß das Bild an und für sich keine eindeutige Auskunft über Länge, Stellung und Richtung des Halses zu geben vermag. Trotzdem kommt man zum Ziele, wenn man, dem Vorschlage KOENIGS folgend, zwei Bilder in verschiedener Rollstellung anfertigt. Dasjenige von den beiden Bildern, welches eine größere Länge des Schenkelhalses aufweist, ist dann offenbar bei prononzierterer Parallelstellung des Halses zur photographischen Platte, also mehr oder minder genau in Frontalstellung aufgenommen worden, und gibt die natürlichen Verhältnisse am wenigsten verzerrt wieder. Es empfiehlt sich, die beiden Stellungen so zu wählen, daß die eine Aufnahme in habitueller Rollung, die andere bei jenem Grade der Innenrotation vorgenommen wird, bei welcher der Trochanter am meisten prominiert.

Zur Vermeidung von Fehlern sollen auch die Lagebeziehungen zwischen Lampe, Platte und Objekt möglichst einfach und bekannt sein. In der Projektion des Röntgenbildes verkleinert sich der Schenkelhalswinkel in dem Maße, als die Lampe horizontal nach der entgegengesetzten Seite verschoben wird. In gleicher Weise kann Asymmetrie des Beckens vorgetäuscht werden. Es ist daher am besten, möglichst symmetrische Uebersichtsaufnahmen anzufertigen, welche das Bild des ganzen Beckens enthalten, und für alle Fälle von vorne herein möglichst gleichartige Aufnahmebedingungen zu wählen. Nur unter dieser Voraussetzung ist der Vergleich der Gelenksgegend vor und nach der Behandlung ein exakter. HOFMEISTER gibt für die Beckenaufnahme die folgenden Vorschriften: Rückenlage des Patienten; symmetrische Lage des Beckens ohne Rotation; Einstellung der Lampe in der Linea intertrochanterica oder ein wenig nach abwärts von derselben; Ablotung des senkrecht unter der Antikathode gelegenen Punktes und Markierung desselben auf dem Bilde.

Darmbein und Kopf kommen im allgemeinen um so mehr zur Deckung, je weiter rückwärts der Kopf eingestellt ist.

In differentialdiagnostischer Beziehung sind folgende Erwägungen am Platze:

Es kommt vor, daß Coxitis statt der Luxation diagnostiziert wird. DUPUYTREN erzählt von einem Luxationsfalle, der für Coxitis gehalten und mit mehrjähriger Bettruhe, und dem ganzen damals üblichen derivatorischen Heilapparate behandelt wurde. LORENZ sah bei linksseitiger beginnender Coxitis in spastischer Fixation rechtsseitige Luxation diagnostizieren. Die häufige Kombination schmerzhafter Empfindungen in der Hüfte oder im Knie mit dem in seiner Charakteristik verkannten Hinken könnte unter Umständen immerhin zur Fehldiagnose auf Coxitis verführen. Aber die Freiheit der passiven und aktiven Bewegungen, namentlich die vermehrte Exkursionsfähigkeit nach der Richtung der Adduktion werden einen solchen Irrtum wohl stets vermeiden lassen.

Größer ist schon die Gefahr der Verwechslung zwischen der Luxation und der Coxa vara. Insbesondere die kleinen rhachitischen Patienten mit Coxa vara zeichnen sich durch einen watschelnden Gang

aus, und der Hochstand des Trochanter, die verminderte Exkursionsfähigkeit nach der Seite der Abduktion, die vermehrte nach der Seite der Adduktion tragen ein weiteres zur Vergrößerung der Aehnlichkeit bei. Aber auch hier wird das Resultat der Prüfung des Gelenkswiderstandes, des Standes des Kopfes an normaler Stelle, die Unmöglichkeit, das Glissement hervorzurufen, auf die richtige Spur führen.

Nicht leicht wird unter Umständen die Unterscheidung zwischen einem alten Luxationsfalle und einer ohne Aufbruch geheilten Coxitis. Es kommt vor, daß die Beweglichkeit des luxierten Hüftgelenkes in späterer Zeit eine ähnlich beschränkte wird, wie man dies in manchen Fällen von ausgeheilten Coxitis beobachtet. Ist der luxierte Kopf sehr stark abgeplattet oder bis auf Rudimente aufgerieben, und besteht außerdem eine stärkere Beuge-Adduktionskontraktur, so wird die Aehnlichkeit mit abgelaufener Coxitis noch größer; hierzu kommt, daß unter den genannten Umständen auch der Gang der Luxationspatienten auffallende Aehnlichkeiten mit jenem der Koxitiker bietet.

Ein dem Symptomenkomplex der kongenitalen Luxation sehr ähnliches Bild bietet nach ALBERT die pathologische Luxation im Verlaufe der Osteomyelitis spontanea diffusa. Der Schenkelkopf wird durch Epiphysenlösung frei, bleibt aber in der Pfanne; die Kapsel wird von dem oberen Femurende rückwärts durchbohrt und geht eine neue bewegliche Verbindung mit dem Becken ein. Viel größer noch wird die Aehnlichkeit der durch Osteomyelitis bedingten Hüftluxation mit der kongenitalen, wenn es sich nicht um eine Destruktions-, sondern um eine Distensionsluxation handelt. Diese Fälle sind durchaus nicht so selten, als man gemeinhin annimmt; uns sind sie ein fast alltägliches Vorkommnis. Die Differentialdiagnose ist unter Umständen selbst für den erfahrenen Praktiker nicht leicht. Auffallende Zerstörung des Schenkelkopfes bei besenstielartiger Beschaffenheit des oberen Femurendes werden immer den Verdacht auf pathologische Luxation wachrufen. Der Verdacht wird zur Gewißheit, wenn sich in der Umgebung des Hüftgelenkes die eine oder andere meist minimale Narbe nachweisen läßt, deren Ursprung anamnestisch mit einer vorangegangenen, meist im Säuglingsalter überstandenen, akut fieberhaften Krankheit mit lokaler Schwellung im Zusammenhang gebracht werden kann. Diese Narben sind an den Knochen nicht immer fixiert, und oft so klein, daß sie der Beobachtung leicht entgehen.

Quoad therapiam geben diese Fälle eine ungünstigere Prognose als die Luxationen kongenitalen Ursprunges. Partielle oder totale Obliteration der Gelenkhöhle erschweren die Reposition, die Verunstaltung des oberen Femurendes und der Pfanne die Retention. Außerdem scheinen sich die Femora durch eine jahrelang andauernde, vermehrte Fragilität auszuzeichnen.

Gewisse Schwierigkeiten bietet im ersten Moment manchmal die Unterscheidung der kongenitalen Luxation von der paralytischen. Auch bei dieser letzteren besteht Trochanterhochstand, Dislokation des Kopfes, sehr oft auch Lordose. Aber das infolge einer Paralyse der Glutäalmuskeln luxierte Gelenk ist ein Schlottergelenk, bei welchem sich die Verkürzung größtenteils auf einfachen Zug, insbesondere nach der Richtung der Adduktion, ausgleichen läßt. Reposition und Relaxation lassen sich auch ohne Narkose meist leicht bewerkstelligen. Niemals fehlt eine Adduktionskontraktur. Sie ist in der Regel so hochgradig, daß der Hochstand der Spina ant. sup. auf der kranken Seite mehrere

Zentimeter beträgt. Auch eine Beugekontraktur der Hüfte ist meist vorhanden, verursacht durch die Kontraktur des *M. tensor fasciae*. Am auffälligsten ist aber die Volumsverminderung, welche die Substanz der Glutäalmuskeln infolge der paralytischen Atrophie aufweist, so daß die Gelenkkörper mit einer Leichtigkeit palpirt werden können, wie es die dicke Schichte normal entwickelter Hüftmuskeln niemals zuläßt. In der Mehrzahl der Fälle werden außerdem noch andere paralytische Deformitäten, Zirkulationsstörungen, Wachstumsverkürzungen etc. das Bild der paralytischen Luxation vervollständigen.

Eine entfernte Aehnlichkeit zeigt der Habitus älterer kongenital luxierter Patienten mit jenem bei Spondylolysthesis. Selbstverständlich ist diese Aehnlichkeit nur eine oberflächliche. Der Nachweis, daß die Verkürzung auf den Truncus und nicht auf die Hüften fällt, sowie, daß die Spinae stärker prominieren und nicht die Trochanteren, genügt zur Feststellung der Diagnose.

Unter Umständen ist die Unterscheidung zwischen einer veralteten kongenitalen Luxation und einer veralteten traumatischen Luxation schwer oder selbst gar nicht möglich. Wir haben schon oben gesehen, daß beide Formen im höheren Alter die gleichen Veränderungen eingehen können. In solchen Fällen muß die Anamnese über die differentialdiagnostischen Schwierigkeiten hinweghelfen.

### Verlauf und Prognose.

Die Prognose der angeborenen Hüftverrenkung ist insofern schlecht, als an eine Spontanheilung wohl nicht zu denken ist. Eine gewisse Ausnahme bilden vielleicht, wenn die LANGESchen Voraussetzungen richtig sind, einige Formen, die in utero als hintere Subluxationen angelegt sind. „ . . . nach der Geburt hören die schädigenden Momente, welche den Kopf des gebeugten Oberschenkels gegen die hintere Kapselwand anpressen, auf, das Bein wird gestreckt —, und es kann durch eine Streckbewegung, durch eine einzige Anspannung der vorderen Kapselwand eine Reposition des Kopfes an den Pfannenort erzeugt werden.“

Allerdings traut LANGE für die Mehrzahl der Fälle diesen Repositionen keine große Dauerhaftigkeit zu. „Monatelang bildet dann die Streckstellung die gewöhnliche Haltung des kindlichen Oberschenkels; die im Uterus gedehnte hintere Kapsel hat Zeit, sich wieder bis zur normalen Länge zu verkürzen, und die Erscheinungen der fötalen Luxation können schwinden bis auf die Deformierung des Kopfes und Halses und eine übermäßige Flachheit der Pfanne.“

Dieser Mangel an Pfannentiefe macht sich erst geltend, wenn das Gelenk wieder stärkerem Druck ausgesetzt wird, d. h. wenn das Kind zu stehen und zu gehen beginnt. Der Kopf findet dann bei der Belastung des Beinchen mit dem Körpergewicht nicht an einem Knochenwall einen festen Halt, sondern er bohrt sich gegen die obere Kapsel, bis diese nachgibt und die Verschiebung des Kopfes über den oberen Pfannenrand erlaubt.“

Von dieser eventuellen, nur für das Säuglingsalter geltenden und an und für sich sehr geringen Heilungsmöglichkeit abgesehen, ist eine, mit dem Beginn der Tragfunktion einsetzende, zunehmende Ver-



schlechterung zu erwarten. Je länger der Belastungsdruck wirkt, je größer derselbe ist, je dehnbarer und nachgiebiger die Bänder, je schlaffer die Muskulatur, desto größere Fortschritte wird die Dislokation des Schenkelkopfes im Laufe der Zeit machen. Daher nimmt auch das Hinken mit dem Aelterwerden der Kinder zu, wenn auch, wie im Kapitel der Symptome ausgeführt wurde, die Zunahme keine absolut gleichmäßige ist, sondern ein wellenförmiges An- und Abschwellen erkennen läßt.

Es muß aber betont werden, daß infolge der Verschlechterung, also mit der Zunahme der Verkürzung, gewisse Formen von Luxationen in andere übergeführt werden. Während Luxationen, die von vornherein iliaca waren, solche auch bleiben, zeigen die „vorderen“ Luxationen, also jene, welche LANGE als erste und zweite Form, HOFFA als erste bis dritte Form beschreibt (S. 152), eine auffallende Tendenz, in hintere Luxationen überzugehen. Diese Tendenz ist im allgemeinen um so stärker ausgeprägt, je weniger antevertiert der Schenkelhals ist: Köpfe mit antevertierten Schenkelhälsen bleiben dagegen oft auffallend lange im Bereiche der vorderen Beckenwand.

Mehr oder weniger unabhängig von der Sagittalstellung des Schenkelhalses zeigen gelegentlich unvollständige Luxationen das Bestreben, in ihrer Subluxationsstellung auffallend lange zu verharren. LUDLOFF erklärt dies damit, daß der Kopf durch irgend welche Umstände nicht hinter das Ligamentum ilio-femorale geraten sei, sondern daß er einen Stützpunkt unterhalb des Ursprunges dieses Bandes gefunden habe. Indem dieses Band der Dehnung lange Zeit Widerstand leistet, kann die Subluxation jahrelang bestehen bleiben.

Mit großer Regelmäßigkeit kann man beobachten, daß die Dislokation der Schenkelköpfe bei doppelseitiger Luxation raschere Fortschritte macht, als bei der einseitigen Verrenkung. Diese Tatsache erklärt sich wohl damit, daß die Gelenke bilateral Luxierter beim Gehen einer größeren Inanspruchnahme ausgesetzt sind, weil die lebendige Kraft, welche durch die Schwankungen des Körpers von einer Seite zur anderen erzeugt wird und durch die Festigkeit der Gelenkbänder immer wieder vernichtet werden muß, eine entsprechend größere ist. Außerdem bleiben die Gelenke beim Stehen dauernd der Belastung ausgesetzt, während die Kinder mit einseitiger Verrenkung mit begreiflicher Vorliebe hauptsächlich das gesunde Bein belasten und das kranke schonen.

Die Verkürzung kann so beträchtlich werden, daß die einseitig Luxierten selbst bei extremer Spitzfußstellung den Boden mit dem luxierten Beine kaum erreichen. Zu der „reellen“ Verkürzung gesellt sich später noch die „scheinbare“ hinzu, die durch Beuge-Adduktionskontraktur bedingt ist. Verkürzungen von 6—8 cm sind bei älteren Kindern nichts Seltenes.

Schließlich scheint die Verschiebung des Schenkelkopfes eine Grenze zu finden, auch wenn es nicht zur Bildung einer Nearthrose kommt. Bekanntlich ist dieser letztere Fall bei der angeborenen Luxation im ganzen ebenso selten als bei der traumatischen die Regel. Die Produktivität des Darmbeinperiostes bleibt nämlich so lange eine minimale, als die intakte Kapsel den direkten Kontakt des Kopfes mit dem Darmbeinperioste verhindert. Die sanfte Anschwellung des Darmbeines gegen das Labium externum der Crista bildet schließlich für den dislozierten Kopf eine Art Widerlager, welches der Wanderung

desselben ein Ziel setzt. Meist wird indes diese äußerste Grenze nicht erreicht, sondern der Kopf bleibt in der flachen Mulde der Fossa iliaca ext. sitzen, sei es, daß er hier eine leichte Depression bewirkt hat, oder daß ein periostaler Knochenwall gebildet wurde, oder daß die Aufhängebänder der Belastung schließlich standhalten und keine weitere Verlängerung mehr erleiden.

Mit der Zunahme der Verkürzung erleidet die Gehfähigkeit eine immer größere Einbuße. Diese ernsteste Seite des Leidens steht bei dem zarten Kinde und in der ersten Jugend allerdings weniger im Vordergrund der Erscheinungen, um sich dafür gegen die 20er Jahre um so peinlicher geltend zu machen. „Wenn ich auch forthinke, wenn ich nur gehen könnte“, lautet dann vielfach der bescheidene Wunsch und die rührende Klage der Kranken.

Auf die Ursachen der leichten Ermüdbarkeit resp. der verringerten Ausdauer im Gehen wurde schon im Kapitel „Symptome“ des näheren eingegangen. Der schon durch kurzes Gehen verursachte Schweißausbruch zeugt für die Größe der damit verbundenen Anstrengung. Das Ermüdungsgefühl steigert sich bis zu unerträglichen Hüft- und Knieschmerzen und schließlich sehen sich die Patienten mehr oder weniger zur Ruhe verurteilt und erleiden eine beträchtliche Zunahme der Körperfülle, wodurch die Gehfähigkeit neuerdings verringert wird.

Abgesehen von der allmählich zunehmenden Verschlechterung des Gehvermögens, die sich mit steigendem Alter fast regelmäßig einstellt, sind die Patienten vornehmlich im mittleren, manchmal auch schon in jüngerem Lebensalter plötzlich, an akut einsetzende Coxitis erinnernden, lancinierenden Schmerzanfällen unterworfen, welche jede Bewegung in Knie und Hüfte unmöglich machen. Die Gelenksgegend zeigt eventuell sogar leichte Schwellung und die gesamte Muskulatur befindet sich, gerade so wie bei beginnender Coxitis, im Zustande reflektorischer Spannung. Die gegen Druck empfindlichsten Stellen entsprechen in der Regel dem Schenkelkopfe oder finden sich in der Verschiebungsrichtung desselben. Nach dem Vorübergehen eines solchen Anfalles wird zuweilen eine raschere Zunahme der Verkürzung beobachtet.

Nach HALSTEDS Statistik sind 31 Proz. der Patienten von Schmerzen gequält, welche mit Vorliebe während der Perioden der stärksten Körperentwicklung eintreten und auch sonst sich an Ermüdung anschließen. Viele Autoren haben Fälle von interkurrenter, monatelang andauernder und zur Bettruhe zwingender Schmerzhaftigkeit luxierter Hüftgelenke beschrieben. Als Ursache kann wohl einerseits die traumatisch-entzündliche Reaktion der Weichteile auf die sich immerwiederholende Zerrung und Anspannung, andererseits die Reizung des Periostes angesprochen werden. Die Umformung resp. Verunstaltung des Kopfes erfolgt ebenso wie die Anlagerung der bekannten Knochenwalle an der Außenseite des Darmbeines durch Produktion von Knochengewebe seitens des gereizten Periostes. Es darf wohl angenommen werden, daß infolge des hochgradigen Reizungszustandes, in welchem sich das Periost während der Dauer der Schmerzattacken befindet, auch die Anbildung von Knochensubstanz in größerem Maße stattfindet.

Jedenfalls gehören jene Patienten, welche ihre Luxation ohne wesentliche Beeinträchtigung durch Schmerzen und ohne empfindliche Herabsetzung ihrer Gehfähigkeit auch jenseits der Jugend ertragen, zu den Ausnahmen und bleiben den angedeuteten Zufällen immerwährend ausgesetzt. Darum ist die Heilung der angeborenen Hüft-

verrenkung eine Frage, die nicht etwa nur eine kosmetische Bedeutung hat. Die Summe der Beschwerden für den einzelnen Luxierten ist so groß, die sich immer ergänzende und erneuernde Gemeinde der Luxierten so zahlreich, daß der Frage der Heilung der Luxation eine eminent humanitäre Bedeutung zugesprochen werden muß.

Eine besondere Disposition zu spezifischer Erkrankung scheint das kongenital-luxierte Hüftgelenk nicht zu besitzen. Es ist zwar eine Reihe von Fällen beschrieben worden (DERSCHIED-DELCOURT), wo Komplikation mit tuberkulöser Coxitis beobachtet wurde; es kann aber nicht behauptet werden, daß dieses überaus häufige Leiden gerade die luxierten Gelenke mit Vorliebe befällt.

### Frequenz.

Die angeborene Hüftverrenkung ist früher als relativ seltene Deformität angesehen worden. Als aber die Botschaft von der Heilbarkeit des Leidens ins große Publikum drang, erfolgte ein starker Zuzug von kongenital Luxierten zu den orthopädischen Stationen, wo man mit Verwunderung der großen Frequenz des Gebrechens gewahr wurde. Jetzt, wo sich die Frage bereits in ruhigerem Fahrwasser bewegt, und der erste Ansturm der Patienten vorüber ist, ist man eher in der Lage, ein Urteil über die Häufigkeit zu gewinnen. Danach stellt sich auch heute noch die angeborene Hüftverrenkung als die klinisch am häufigsten zur Beobachtung kommende angeborene Deformität dar.

Am Universitätsambulatorium für orthopädische Chirurgie in Wien wurden in den letzten 6 Jahren die folgenden kongenitalen Deformitäten beobachtet:

Luxatio coxae	bilateralis . . .	139	Fingerdeformitäten . . . . .	17
"	" sinistra . . . .	145	Pes valgus . . . . .	8
"	" dextra . . . . .	123	Pes calcaneo-valgus . . . . .	8
"	" ohne Seitenang.	6	Femurdefekt . . . . .	7
Summe . . . . .		413	Kongenitale Skoliose . . . . .	6
Pes equino-var.	bilateralis . . .	141	SPRENGELSche Deformität . . . . .	5
"	" " sinister . . . .	70	Luxatio genus . . . . .	5
"	" " dexter . . . . .	71	Spina bifida . . . . .	5
"	" " o. Seitenang.	31	Radiusdefekt . . . . .	4
Summe . . . . .		313	Fibuladefekt . . . . .	4
Caput obstipum . . . . .		67	Pectoralisdefekt . . . . .	3
			Varia . . . . .	18

Den vergleichenden klinischen Beobachtungen gegenüber kommen die in Findelhäusern und in pathologisch-anatomischen Instituten gesammelten statistischen Daten wohl nicht ernstlich in Betracht. Wenn beispielsweise von einem russischen Autor im Petersburger Findelhaus auf 23 Klumpfußkinder bloß ein solches mit angeborener Hüftverrenkung gezählt wurde, so ist dies unserer Meinung nach darauf zurückzuführen, daß der Klumpfuß auf den ersten Blick erkannt wird, während sich die am Neugeborenen bereits vorhandene Hüftverrenkung durch kein auffälliges Symptom dem ersten Blick verrät, und die bloße Disposition zur Luxation erst durch sorgfältige anatomische Untersuchung eruiert werden kann.



Einige Autoren haben die Angabe gemacht, daß die Hüftverrenkung in manchen Gegenden besonders häufig vorkomme. So bemerkte dies ALBERT bezüglich Tirols, KORTEWEG bezüglich Hollands.

Ueber die Art und Weise, wie sich die Luxation auf beide Geschlechter verteilt, gibt die folgende (ergänzte KRÖNLEINSche) Tabelle Auskunft.

	Jahr der Publikation	Anzahl der Fälle	Männlich				Weiblich				Zusammen			
			dextra	sinistra	bilateralis	ohne Ang. der Seite	dextra	sinistra	bilateralis	ohne Ang. der Seite	dextra	sinistra	bilateralis	ohne Ang. der Seite
DRACHMANN	1880	77	4	5	1	20	20	19	28	—	24	24	29	—
PRAVAZ jun.	1881	107	—	—	—	11	—	—	—	96	29	27	51	—
KRÖNLEIN	1882	90	—	—	—	14	—	—	—	76	22	32	31	5
ADAMS	1885	60	—	—	—	13	—	—	—	47	15	26	19	—
ALBERT	1887	58	—	—	2	1	11	15	18	9	12	16	20	10
KIRMISSON	1894	82	—	—	—	9	—	—	—	73	31	20	31	—
LORENZ I	1895	253	9	9	12	—	67	91	65	—	76	100	77	—
LORENZ II	1905	1172	55	53	71	—	248	355	390	—	303	408	461	—
DELANGADE	1896	112	—	—	—	22	—	—	—	90	27	40	45	—
KIRMISSON	1898	86	—	—	—	13	—	—	—	73	22	27	37	—
HOFFA	1898	250	—	—	—	29	—	—	—	221	64	94	92	—
WOLFF	1898	45	3	2	—	—	13	9	18	—	16	11	18	—
KÖLLIKER	1898	50	3	3	3	—	7	23	11	—	10	26	14	—
SCHEDE(PETERSEN)	1899	124	—	—	—	12	—	—	—	112	31	36	57	—
MIKULICZ	1899	104	—	—	—	16	—	—	—	88	—	—	26	78
RAGER	1902	330	14	18	13	6	73	83	107	16	87	101	120	22
NARATH	1903	109	5	3	4	—	23	37	37	—	28	40	41	—
		1937	94	94	106	146	462	632	674	901	707	1028	1169	115
							440		2669				3019	
														3109

Die 413 Fälle des Wiener Institutes verteilen sich wie folgt:

	davon weibliche		männliche	
Bilaterale . . . . .	139	117	22	
Linksseitige . . . . .	145	118	27	
Rechtsseitige . . . . .	123	104	19	
Ohne Seitenangabe . . . . .	6	5	1	
Summe . . . . .	413	344	69	

Es entfällt demnach die weit größere Anzahl kongenital Luxierter auf das weibliche Geschlecht. Nach der ursprünglichen Statistik KRÖNLEINS ist das weibliche Geschlecht 7mal so oft befallen als das männliche. Nach der ergänzten Statistik stellt sich das Verhältnis wie 6:1, nach der Statistik des Wiener Institutes wie 5:1.

Beim kongenitalen Klumpfuße hat bekanntlich bezüglich der Beteiligung der beiden Geschlechter ein umgekehrtes Verhältnis statt, wiewohl das Verhältnis zu Ungunsten des einen Geschlechtes ein wesentlich milderer ist. Von den 313 Fällen des Wiener Institutes gehörten 208 Fälle dem männlichen, 105 dem weiblichen Geschlechte an.

Die einseitige Luxation ist nahezu doppelt so häufig als die bilaterale. Irrigerweise haben die älteren Autoren die einseitige Luxation als große Seltenheit betrachtet.

Bezüglich der betroffenen Körperseiten ist ein nicht unerhebliches Ueberwiegen der linken zu konstatieren. Das Verhältnis gestaltet

sich nach der allgemeinen Tabelle wie 10:7,1, nach der Tabelle des Wiener Institutes wie 10:8,5. Es ist indes schon bemerkt worden, daß doppelseitige Verrenkungen als einseitige Luxation imponieren können, wenn es sich auf der einen Seite um eine bloße Subluxation handelt.

## Behandlung.

### I. Die radikale Therapie.

#### 1. Die „unblutige“ Reposition.

Jede rationelle Behandlung der angeborenen Hüftgelenksverrenkung hat die Bedingung zu erfüllen, das Caput femoris mit der Pfanne in Kontakt zu bringen und diesen Kontakt dauernd zu erhalten.

Es ergeben sich hieraus zwei streng auseinander zu haltende Aufgaben, nämlich:

- 1) die Reposition,
- 2) die Retention.

Die Reposition selbst setzt sich wieder aus zwei getrennten Akten zusammen; diese sind:

- 1) die Herabholung oder Reduktion des Kopfes in das Pfannenniveau und
- 2) die Implantation des Kopfes auf den Pfannenort.

Beide Akte werden entweder in einer einzigen „Sitzung“ erledigt, oder es werden, wenn nötig, der Reduktion als Vorakt eine oder mehrere besondere Sitzungen gewidmet. Früher zog man es vor, die Reduktion nicht in Narkose, sondern durch täglich vorzunehmende, eventuell auf die Dauer von Wochen sich erstreckende gymnastische, resp. redressierende Manöver zu bewerkstelligen. Man sprach dann von „vorbereitender Extensionsbehandlung“. Dieselbe wird jetzt nur mehr bei schweren Verkürzungen älterer Fälle angewendet.

#### Die Reduktion.

Aufgabe der Reduktion ist es, die der Herabholung des Kopfes in das Pfannenniveau sich entgegenstellenden Widerstände zu überwinden.

Diese Hindernisse sind um so größer, je älter das Individuum, je resistenter die Weichteile und je größer die Verkürzung ist. Bei kleinen Kindern können die Hindernisse so minimal sein, daß sie sich spielend gelegentlich des Repositionsaktes überwinden lassen, ohne daß besondere Eingriffe zu ihrer Beseitigung notwendig werden.

Die ernstesten Reduktionshindernisse sind diejenigen, welche die deformierte Kapsel bietet; viel leichter überwindbar sind jene, welche die Muskulatur entgegensetzt; in letzter Linie kommen die von seiten der knöchernen Gelenkskonstituentien geleisteten Widerstände in Betracht.

Was die Kapselhindernisse betrifft, so ist daran zu erinnern, daß der Kapselsthmus und die Pfannentasche der Schrumpfung verfallen, und daß der obere Blindsack der Kapsel Verwachsungen mit den überlagernden Muskeln, insbesondere aber mit dem Darmbeinperioste eingehen kann. Gerade die letztgenannten Verbindungen können,

wenn sie sehr innig und straff sind, der Reduktion sehr erhebliche Schwierigkeiten bereiten, dieselbe eventuell sogar vereiteln. Dies ist indes nur sehr selten der Fall.

Viel häufiger ist das Hindernis, das ein zu enger Kapselisthmus bietet. Soll der Kopf an den Pfannenort eingestellt werden, so muß er zuvor den Isthmus passieren, was nur durch Dehnung desselben erreicht werden kann; es ist verständlich, daß die Dehnung um so stärker sein muß und um so schwieriger zu bewerkstelligen sein wird, je ungünstiger sich das Verhältnis zwischen dem Lumen des Isthmus und der Größe des Kopfes gestaltet. „Es ist anzunehmen, daß ein zu enger Kapselisthmus das wichtigste und wesentlichste Hindernis der Reposition darstellt.“

Was die vordere Wand der Pfannentasche betrifft, so kommt der von dieser Seite ausgehende Widerstand erst gelegentlich der Implantation in Betracht (s. unten).

Was die Muskel- und Fascien-Hindernisse anlangt, so haben die anatomischen Untersuchungen LORENZ' ergeben, daß hauptsächlich die langen pelvifemorale und pelvicrurale Muskeln der Schrumpfvverkürzung verfallen und dadurch der Herabholung des Kopfes Widerstand leisten. Dieselbe Rolle spielt der Tractus ilio-tibialis (mit dem Tensor fasciae) und bei mittleren Graden der Verkürzung auch der M. ilio-psoas.

Am wichtigsten sind die von den Adduktoren bedingten Reduktionshindernisse. Ohne Ausschaltung dieser Muskeln wäre überdies die Herbeiführung jener hochgradigen Abduktionsstellungen nicht möglich, die für die Repositionsmanöver unentbehrlich sind.

In jüngster Zeit hat BRUN, in richtiger Erkenntnis des Wertes, welcher den Zugkräften der Muskeln als primäres Retentionsmoment zukommt, empfohlen, die Adduktoren nach Möglichkeit zu schonen, um die bedeutende Zugwirkung dieser, bei rechtwinkliger Abduktion maximal gespannten Muskelgruppe zur Anpressung des Kopfes gegen das Pfannenlager auszunutzen. Wenn dies an und für sich auch vollkommen richtig ist, so ist der Vorschlag praktisch doch von geringer Bedeutung, weil in den meisten Fällen die Schonung der Adduktoren unmöglich ist, und in den übrigen Fällen, in welchen die intakten Adduktoren die Ausführung der Reposition nicht vereiteln, die Nachbehandlung auf die Schwierigkeit stößt, daß sich die so erwünschte habituelle Abduktion des reponierten Gliedes kaum aufrecht erhalten läßt.

Die in funktioneller Hinsicht besonders wichtigen pelvitrochanteren Muskeln kommen, wie LORENZ nachgewiesen hat, als Reduktionshindernis fast gar nicht in Betracht.

Auch die von seiten der knöchernen Gelenkskonstituentien gebotenen Reduktionswiderstände sind gering und den Weichteilshindernissen gegenüber geradezu irrelevant. Der Pfannenrand ist niemals unüberwindlich, und sein Widerstand verleiht der Reposition Chancen des Bestandes, welche seiner Größe adäquat sind. „Man möchte also sagen, je größer dieses Hindernis, um so sicherer der Erfolg.“

Was den Schenkelkopf betrifft, so würde zwar eine mediale Abplattung, die den Kopf zu einer Scheibe umgestaltet, diesen zum Eindringen in den Isthmus und in die Kapseltasche allerdings wenig geeignet machen; aber eine solche Form der Abplattung ist im operationsmöglichen Alter nur ganz ausnahmsweise gesehen worden. Hingegen gewährt die gewöhnlich vorhandene, medio-posteriore Abplattung dem



Schenkelkopfe eine Zuschärfung, welche ihn zur forcierten Ueberwindung der genannten Hindernisse nur um so geeigneter macht.

Die Varitaet des Schenkelhalses bereitet keine Reduktionsschwierigkeiten; sie würde die zurückzulegende Wegstrecke sogar abkürzen, während die nicht selten vorkommende Valgität die Strecke, wenn auch unerheblich, verlängert.

Anteversionsstellung des Schenkelhalses erschwert die Reduktion nicht, falls von vornherein auf dieselbe Rücksicht genommen wird. Auch die oft beobachtete abnorme Kürze des Halses bereitet nur der Retention Schwierigkeiten.

Zur Ueberwindung der Reduktionshindernisse dienen Traktions- und Hebelmanöver, zu welchen in seltenen Fällen noch die Tenotomie der langen Oberschenkelmuskeln, unter allen Umständen aber die Ausschaltung des Adduktorenwiderstandes durch besondere Manöver hinzugefügt wird.

Die Ausschaltung des Adduktorenwiderstandes ist überhaupt das erste, gelegentlich eines jeden Repositionsversuches auszuführende Manöver, und aus dem Grunde besonders wichtig, weil die Adduktoren bei allen Stellungen des Beines Widerstand leisten und einer Annäherung des Schenkelkopfes an die Pfanne widerstreben.

Die Ausschaltung geschieht auf stumpfem Wege durch Dehnen, Walken und eventuell Zerreißen der prominentesten, bei starker Abduktion straff gespannten Muskelfasern (*Myorrhexis adductorum*) (Fig. 113).

Am schnellsten kommt man zum Ziele, wenn man die Adduktorenansätze durch starke Abduktion des Oberschenkels soviel als möglich vortreten läßt und dann die ulnare Kante der Hand wie ein stumpfes Messer auf die Muskelkulisse auflegt und dieselbe mit schneidenden oder sägenden Bewegungen so lange bearbeitet, bis ihre Prominenz verschwindet. Ist dies einmal geschehen, so tut man gut, in schwierigen Fällen bei einem zweiten, eventuell dritten Abduktions- resp. Rotationsgrade das Manöver zu wiederholen, da sich dann immer neue Muskelpartien anspannen. Jedenfalls hat man sich bei den sägenden Bewegungen, die man mit der Ulnarkante der Hand ausführt, davor zu hüten, daß man die Haut wundreibt; das geschieht sehr leicht, weil die Haut über dem Adduktorenansätze gewöhnlich zart und bei bestehender Adduktionskontraktur überdies leicht ekzematös ist. Jede Wunde an dieser schwer reinzuhaltenden Stelle würde aber für das im Anschlusse an die *Myorrhexis* entstehende, wenn auch meist geringfügige Hämatom eine Infektionspforte abgeben können. Ueberdies ist jede, auch noch so kleine Hautwunde wegen aseptischer Rücksichten bei den folgenden Manövern sehr hinderlich. Aus demselben Grunde ist auch die Ausführung der Myotomie an Stelle der *Myorrhexis* durchaus zu vermeiden. Am Wiener Institute werden die sägenden




Fig. 113. Vornahme der *Myorrhexis adductorum*.

Bewegungen mit der Hand so ausgeführt, daß die Elongationen nur gering sind, so daß die Hautpartie, welche gedrückt wird, an der Hand gleichsam kleben bleibt und die Bewegungen derselben mitmacht; diese Vorsicht schützt sicher gegen das Wundreiben. NARATH schlägt vor, die Haut dick einzufetten, mit einer glatt zusammengelegten sterilen Kompresse zu bedecken und hernach die ledergelastete Kante eines Keiles senkrecht auf die sich spannenden Muskelpartien anzusetzen und gegen dieselben leicht wiegend zu drücken.

Die intime Relation zwischen Objekt und Redressionskraft geht dadurch allerdings verloren.

Die vorerwähnten Tenotomien der übrigen langen Muskeln werden heute fast nicht mehr ausgeführt. Bei rechtzeitig der Reposition unterzogenen Fällen sind sie überhaupt überflüssig, und bei verspätet zur Operation gelangenden nützen sie nur wenig. Die ausschlaggebenden Hindernisse werden ja doch nur von der Kapsel geboten, und diesen kommt man meist mit anderen Methoden bei; überdies liegt die Gefahr eines Unfalles allzu nahe, wenn die Verkürzung so bedeutend ist, daß nur noch von den Myotomien Heil zu erwarten ist. In solchen Fällen müssen, falls überhaupt Chancen für die radikale Therapie bestehen, ganz andere Maßregeln ergriffen werden (s. unten), oder man begnügt sich mit palliativen Methoden (Transposition).

An die subkutanen Durchschneidungen der hinteren langen Muskeln (des Biceps und der beiden Semi-Muskeln) in der Kniekehle und der vorderen (Sartorius und Tensor fasciae), sowie des Tractus ilio-tibialis schlossen sich dann die Traktionen an, welche jetzt in der Regel ohne vorhergehende Tenotomie, bloß nach Ausschaltung des Adduktorenwiderstandes, vorgenommen werden.

Die Traktionen werden entweder bei indifferenter Streckstellung des Kniegelenkes ausgeführt (SCHEDE) oder bei rechtwinkliger Beugung desselben (LORENZ). Die Absicht, die bei der Wahl der einen oder anderen Traktionsmethode leitet, ist aber durchaus verschieden. Die Traktion bei Flexion des Hüftgelenkes, also die „rektanguläre Extension“, wird nur ausgeführt, wenn man erwarten darf, daß das Manöver unmittelbar zur Reposition führen werde; sie ist also ein Repositionsmanöver.

Die Traktion bei indifferenter Streckstellung ist zwar auch, besonders wenn sie mit entsprechender Rollstellung des Beines kombiniert wird, ein Repositionsmanöver. Viel häufiger wendet man sie jedoch als präparatorisches Manöver an, das man den eigentlichen Repositionsmanövern behufs Mobilisierung des Gelenkes vorausschickt, und zwar im Verlaufe derselben Sitzung, für welche die eigentliche Reposition projektiert ist, oder bei Fällen, welche sich von vornherein als schwer darstellten in einer vorhergehenden, eigens der präparatorischen Behandlung gewidmeten Sitzung.

Die Traktionen bei indifferenter Streckstellung werden entweder maschinell oder mit freier Hand ausgeführt. Von maschinellen Vorrichtungen seien hier bloß der Extensionstisch von SCHEDE, sowie die Extensionsschraube von LORENZ erwähnt. LORENZ hält derartige instrumentelle Vorrichtungen, „da er den gleichmäßigen, jeden Widerstand spielend und unmerklich überwindenden Zug der Extensionsschraube fürchten gelernt hat“, nur mehr für den äußersten Notfall in Bereitschaft und bevorzugt die manuelle Traktion, welche in folgender Weise vorbereitet wird (Fig. 114).

Ein großes Laken (Leintuch) wird diagonal mehrfach zusammengefaltet und so um das Perineum geschlagen, daß dieses gleichsam auf einer, vorher mit einer Kautschukplatte gepolsterten Schlinge reitet. Der hintere Schenkel der Schlinge liegt an der zu reponierenden Seite und wird nach oben um einen Fuß des Tisches geschlagen oder an einem Haken am Kopfende desselben befestigt. Der vordere Schenkel der Schlinge geht über die andere Leistenbeuge hinweg nach oben zu einem analogen Fixationspunkt.

Die Quehle, mittelst welcher der Zug ausgeübt wird, besteht aus einem dicken Strange paralleler Baumwollfäden, welche etwa von Dezimeter zu Dezimeter zirkulär umschlungen sind. Dieselbe wird oberhalb der Malleolen oder noch besser oberhalb der Femurkondylen über einer zirkulär angelegten nassen Kompresse um das Bein angeschlungen, und zwar so, daß der Knoten außen zu liegen kommt. Zwei Assistenten fassen nun je ein Ende der Extensionsquehle, ziehen rhythmisch, langsam aber kräftig an und lassen wieder nach. Verletzungen des Perineums oder sonstige Unfälle sind bei dieser manuellen rhythmischen Traktion noch nicht beobachtet worden.

Ohne Hinzutun des Operateurs stellt sich bei der Traktion das Hüftgelenk durch Beckensenkung von selbst in Abduktion. Diese Stellung ist erwünscht und wird unter Umständen sogar absichtlich verstärkt (vergl. Reposition).

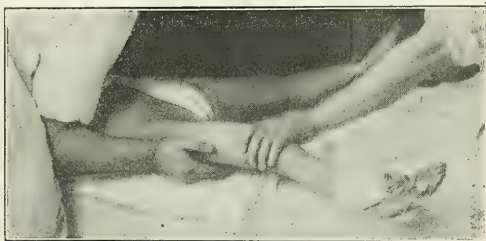

Fig. 114. Einrenkung über den oberen Pfannenrand durch Extension bei indifferenter Streckstellung.

Die Traktionen werden so lange fortgesetzt, bis die Verkürzung auf einen größeren oder kleineren Rest reduziert erscheint. Ab und zu tritt bei leichteren Fällen während der mit Abduktion kombinierten Traktionen die Einrenkung ein, ohne daß man dieses Ereignis zunächst erwartet hätte. Die Chancen hierfür sind im allgemeinen nicht günstig, weil der Muskelwiderstand bei den in Streckhaltung ausgeführten Traktionen ein sehr großer ist, indem die Verkürzung aller langen Schenkelmuskeln überwunden werden muß. Ueberdies setzt sich, worauf LUDLOFF aufmerksam gemacht hat, den Traktionen bei indifferenter Streckstellung oft noch ein ernsteres Hindernis anderer Art entgegen. Da nämlich Kopf und Hals hackenförmig über den Isthmus hervorragen, so kann es geschehen, daß das heruntergezogene proximale Femurende sich in dem verlängerten Lig. ilio-femorale sup. fängt. Dadurch entsteht die Gefahr, daß das Band an seiner Insertion abgerissen wird, was unter Umständen zwar die Reposition erleichtern, jedenfalls aber die Retention schädigen würde.

Wesentlich geringer wird der Muskelwiderstand bei jenen Reduktionsmanövern, welche in der Beuge-Abduktionsstellung des Hüftgelenkes ausgeführt werden. Dann sind nämlich die Beugemuskeln erschlafft, so daß ihr Widerstand weniger ins Gewicht fällt.

Was die hinteren Längsmuskeln (Kniebeuger) betrifft, so wird das Plus an Spannung, das aus der Beugehaltung des Hüftgelenkes resultiert, wieder durch die Beugung des Kniegelenkes kompensiert.



Es bleibt also der Vorteil, welcher aus der Flexions-Abduktionshaltung des Hüftgelenkes für die Bewältigung der Widerstände erwächst, vollkommen gewahrt.

Außerdem kann in dieser Stellung ein sehr wirksames Mittel angewendet werden, die Kniebeuger auch ohne Extension einer starken Dehnung zu unterziehen. Dasselbe besteht darin, daß man das Hüftgelenk ad maximum beugt und das Kniegelenk unter allmählicher Ueberwindung des Muskelwiderstandes rhythmisch streckt.

Selbstverständlich darf man nicht annehmen, daß die Flexion an und für sich eine größere Annäherung des Schenkelkopfes an die Pfanne zuwege bringt. Wenn das distale Oberschenkelende über vorne nach oben bewegt wird (Flexion), so bewegt sich der Kopf über hinten nach unten, er kreist um die Pfanne, aber seine Pfannendistanz bleibt immer dieselbe. Die Annäherung an die Pfanne resp. die Forcierung der Kapselwiderstände kann aber jetzt durch die Hebelmanöver erreicht werden.

Denkt man sich den Oberschenkel aus rechtwinkliger Beugung in Abduktion umgelegt und diese Bewegung bis über den rechten Winkel fortgesetzt, so kommt es zur Ueberstreckung in Abduktionlage.




Fig. 115. Der Beckenfixator nach HEUSNER.

Das distale Oberschenkelende kommt also hinter die Frontalebene des in Rückenlage befindlichen Patienten zu liegen. Hat man vorher unter den Trochanter einen Keil geschoben, gegen welchen Assistenten-hände das Becken niedergedrückt erhalten, so wird durch das Hypomochlion des Keiles der Oberschenkel in einen zweiarmigen Hebel verwandelt, dessen kurzer Lastarm die entgegengesetzte Bewegung ausführen muß, als der lange Kraftarm. Wenn also das distale Ende hinter die Frontalebene tritt, so muß der Kopf vor dieselbe treten — sich also dem hinteren Pfannenrande nähern. Aber auf diesem Wege hat die Passage der Kapselenge stattzufinden, und die Forcierung derselben geschieht durch immer wiederholte, rhythmische Angriffe.

In ähnlicher Weise kann mittelst der Hebelmanöver die Annäherung des Kopfes und die Forcierung der Kapselenge von unten her, also gegen den unteren Pfannenrand erfolgen. Bei diesem Manöver, das gleichfalls auf dem Keile vorgenommen werden kann, bildet eine maximale, mit Abduktion kombinierte Flexion des Oberschenkels die Ausgangsstellung. Hierbei stellt sich der Schenkelkopf unter dem unteren Pfannenrande ein. Wenn man nun den Schenkel allmählich in rechtwinkliger Abduktion und Ueberstreckung treibt, so wird der

Kopf gegen die Pfanne von unten her angenähert. Auch diese Bewegung führt, wie es dem modellierenden Redressement eigentümlich ist, erst nach oftmaliger Wiederholung zum Ziele. HOFFA hat dieses Manöver als Pumpenschwengelmanöver bezeichnet.

Die Fixation des Beckens bei allen diesen Manövern ist eine recht mühevollende Arbeit, die an die Geschicklichkeit und Kraft der Assistenten bedeutende Anforderungen stellt. HEUSNER sucht sich und seinen Assistenten die Arbeit dadurch zu erleichtern, daß er zur Fixierung des Beckens ein Instrument (Fig. 115) verwendet, das ähnlich dem LORENZschen Osteoklasten gebaut ist und Branchen besitzt, die so weit auseinander geschraubt werden können, daß sie selbst das Becken eines Erwachsenen zwischen sich fassen können. Die Branchen, von denen verschiedene Größennummern vorhanden sind, können ausgewechselt werden.

MENCIÈRE hat auf dem internationalen Kongresse zu Madrid einen Hebel demonstriert, welchen er in schwierigen Fällen verwendet, um sich die Repositionsarbeit zu erleichtern.

### Reposition und Implantation.

Alle bisher angeführten Reduktionsmanöver können unmittelbar auch zur Reposition führen. In schwierigen Fällen erfordert aber die Forcierung der Kapselenge und die Ueberwindung der übrigen Weichteilwiderstände viel Zeit und Mühe, und man wird die verschiedensten Traktions- und Hebelmanöver alternierend anwenden müssen, um mit immer erneuerten Angriffen auf die eine oder andere Weise endlich zum Ziele zu gelangen.

Es ist demnach auch der Weg, den man den Kopf zu nehmen zwingt, um ins Cavum des Acetabulums zu gelangen, ein sehr verschiedener. Die Einrenkung kann über jede Stelle der beiden hinteren Quadranten des Pfannenrandes erfolgen. Da im allgemeinen die Methode, nach welcher die Einrenkung vorgenommen wurde, durch die Angabe der Partie des Pfannenrandes, welche der Kopf übersprungen hat, gekennzeichnet ist, so spricht man in der Regel schlechtweg von der Einrenkung über den oberen, über den hinteren, über den unteren Pfannenrand.

#### 1. Die Einrenkung über den oberen Pfannenrand.

Dieselbe kann durch Traktionen bei Streck-Abduktionshaltung des Hüftgelenkes bewerkstelligt werden. Die Rollstellung muß hierbei, im Hinblick auf die Lage der Pfannentasche, eine solche sein, daß der Schenkelhals frontal steht. Hieraus ergibt sich eine je nach dem Grade der Anteversion des Schenkelhalses verschiedene Innenrotation des Beines. Die von zwei Assistenten an den beiden Enden der Traktionsquehle ausgeübte Extension geschieht auf Zählkommando vollkommen rhythmisch; der Operateur unterstützt die Wirkung der Extension durch kräftigen Händedruck auf den Trochanter von oben und außen her, und läßt in gleichem Rhythmus die größtmögliche Kraft auf dem Höhepunkte der Traktionswirkung zur Geltung kommen (vergl. Fig. 114). Ist die Einrenkung erfolgt, so muß das Bein sofort, noch während die Extension wirkt, in scharfe Abduktion gebracht werden, um Relaxation zu verhindern.

In etwas modifizierter Weise führt LANGE die Reposition über den oberen Pfannenrand aus. Den Kern seines Manövers bildet gleichfalls Innenrotation und Abduktion nach Ausschaltung des Adduktorenwiderstandes.

„Es empfiehlt sich, zunächst das in der Mittelstellung zwischen Außen- und Innenrotation stehende und ganz leicht ( $160^\circ$ ) gebeugte Bein in Adduktion von etwa  $150^\circ$  zu bringen, um völlige Entspannung (der Adduktoren?) zu erzielen, und gleichzeitig kräftig in dieser Adduktionsrichtung zu extendieren, um den Kopf möglichst dem Pfannenorte zu nähern, und nun erst das eigentliche Repositionsmanöver, die Innenrotation und Abduktion des Beines, folgen zu lassen. Fühlt man dann den Kopf am Pfannenorte — er muß noch etwas medialwärts von der Art. femoralis zu fühlen sein — so sucht man allmählich das Bein in immer stärkere Abduktionsstellung zu bringen, soweit es ohne Anwendung roher Gewalt möglich ist . . .“ etc.

LANGE geht hierbei von der nicht unwidersprochen gebliebenen (LUDLOFF) Annahme aus, „daß die ‚Vorderkapsel‘ bei der Luxatio supracotyloidea sehr verlängert ist und daß infolgedessen durch Auswärtsrotation der reponierte Kopf nach vorne und oben luxiert werden muß“.



Fig. 116. Einrenkung über den hinteren Pfannenrand unter rektangulärer Extension (Einrenkung „aus freier Hand“).

Wenn oben gesagt wurde, daß prononzierte Innenrotation notwendig ist, sobald die Reposition über den oberen Pfannenrand bei Extensions-Abduktionshaltung vor sich gehen soll, so galt hierbei die Voraussetzung, daß die Abduktion so gering ist, wie sie sich bei den Traktionsmanövern von selbst ergibt. Sobald aber die Abduktion an die

Grenze des 60. Grades kommt, tritt eine wesentliche Aenderung dieses Verhältnisses ein (s. unten).

## 2. Die Einrenkung über den hinteren Pfannenrand.

Dieselbe ist entweder ein Extensions- oder ein Hebelverfahren.

### a) Die Einrenkung aus freier Hand.

Sie geschieht bei rektangulärer Extension (Fig. 116). Während ein Assistent mit beiden Händen das Becken des Kindes durch Andrücken gegen die Unterlage fixiert, erfaßt der Operateur das distale Ende des rechtwinklig gebeugten und einwärts gerollten Oberschenkels mit der einen Hand, indes der Daumen der anderen Hand auf den Trochanter zu liegen kommt; der Daumen übt nun einen medialwärts gerichteten Druck gegen den Trochanter aus, während die das Knie umfassende Hand einen kräftigen Zug in der Richtung des Schenkels, also senkrecht zur Längsachse des Körpers ausübt und zugleich eine kräftige Abduktion des Oberschenkels bewirkt.

Die Einrenkung aus freier Hand ist der einfachste Repositionstypus, der keinerlei mechanischer Vorrichtungen oder Behelfe benötigt. Er gelingt aber nur dann, wenn die Widerstände von vorn herein



sehr gering waren (junge Kinder, 2.—4. Lebensjahr), oder wenn eine sehr ausgiebige Mobilisation stattgefunden hatte.

Wenn eine so ausgiebige Mobilisation nicht möglich war, was übrigens bei älteren Kindern überhaupt der Fall ist, wird die Einrenkung über den hinteren Pfannenrand als Hebelmanöver ausgeführt. Es ist dies

b) die Einrenkung auf dem Keile.

Als Instrument dient ein mit Leder überzogener, gepolsterter, 10—15 cm hoher Holzkeil, der mittelst zweier Zapfen in der Mitte der Längsseiten des Operationstisches, schräg zur Achse desselben, abnehmbar befestigt ist (Fig. 117).

Wie die Hebelmanöver ausgeführt werden, wurde schon oben beschrieben.

Die Reposition steht erst mit dem Beginn der Ueberstreckung des Hüftgelenkes in Sicht. Wie nahe man dem Ziele gekommen ist, wird sich aus der fortwährenden Kontrolle des Schenkelkopfes in der Leistenbeuge ergeben. Solange sich diese letztere tief eindrücken läßt, hat es mit der Einrenkung noch gute Wege. Erst wenn sie sich abzuflachen und der Schenkelkopf aus der Tiefe derselben aufzutauchen beginnt, dürfen die Phänomene jeden Augenblick erwartet werden.

Im allgemeinen ist die Einrenkung auf dem Keile eine unangenehme und aufregende Arbeit, weil man jeden Augenblick statt der erwarteten Repositionsphänomene irgend eines Unfalles gewärtig sein muß. Man arbeite daher mit moderierter und dosierter Kraft und fasse den Oberschenkel kurz. In schwierigen Fällen, die hart an der Grenze der Einrenkbarkeit stehen, liegt die Gefahr einer subtrochanteren Fraktur oder einer Schenkelhalsfraktur nahe; insbesondere die letztere verrät sich nicht immer im Momente des Entstehens, weshalb besondere Vorsicht nottut.

Um der Gefahr einer Fraktur möglichst auszuweichen, kombiniert NARATH die Reposition aus freier Hand mit jener über dem Keile derart, daß er von der untergelegten Faust, deren Zeigefinger gleichzeitig den Trochanter major umfängt, während die andere Hand bei gut fixiertem Becken zieht, in medialer Richtung einen Druck gegen den Trochanter ausüben läßt, wobei sich die Faust, wenn größere Kraftentfaltung notwendig ist, auf den Tisch stützen kann. In den günstigsten Fällen wird auf diese Art, ohne daß primäre Abduktion nötig wäre, der Kopf in die Pfanne hineingehoben. „In schwierigen Fällen versieht die untergelegte Faust den Dienst eines Hypomochlions, und gibt einen guten Dynamometer ab für die aufgewendete Abduktionskraft.“

Von dem Bestreben geleitet, die Kapselspannung zur Reposition auszunützen, hat LANGE für etwas höhere Grade der Verkürzung

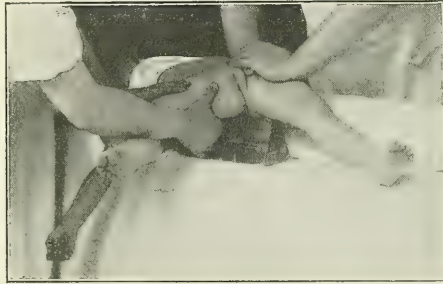

Fig. 117. Einrenkung über den hinteren Pfannenrand bei Anwendung des Keiles.

(Luxatio supracotyloidea mit Anteversion des Schenkelhalses) eine Modifikation empfohlen, welche auch unter den „Repositionen über den hinteren Pfannenrand“ aufgeführt sein mag, trotzdem die Pfannenrandpartie, welche der Kopf hierbei passiert, nicht genau hinten gelegen ist. „Der Kopf wird an eine Stelle des Pfannenrandes geführt, wo etwa obere und hintere Kapsel sich berühren.“ Der einzuschlagende Vorgang ist der folgende: nach Ausschaltung des Adduktorenwiderstandes „wird das Bein im Knie- und Hüftgelenke gebeugt und adduziert und kräftig in dieser Richtung angezogen, um den Kopf möglichst der Pfanne zu nähern. Endlich wird das eigentliche Repositionsmanöver, das in der gleichzeitig ausgeführten Streckung, maximaler Abduktion und maximaler Innenrotation besteht, angefügt. Bei schweren Fällen, bei denen schon der Kapselschlauch verengt ist, muß man das Manöver oft hintereinander wiederholen,  $\frac{1}{4}$ — $\frac{1}{2}$  Stunde lang, ehe die Reposition gelingt.“

Uns scheint das beschriebene Verfahren in keinem wesentlichen Punkte von der Einrenkung aus freier Hand abzuweichen; was die Forderung nach maximaler Innenrotation anlangt, so scheint es uns natürlicher, den Grad der Innenrotation nach dem Grade der Anteversion des Schenkelhalses zu bemessen. Bei höheren Graden von Verkürzung und iliacalear Verrenkung überhaupt kann selbstverständlich von einer Ausnützung der Kapselspannung für die Repositionstechnik keine Rede sein.

Die Variante der modellierenden resp. redressierenden Manöver, welche LEXER anwendet, beschreibt BRAUN etwa folgendermaßen: „Der Operateur faßt den annähernd rechtwinkelig flektierten Oberschenkel mit beiden Händen unter- und oberhalb des Kniegelenkes und führt kreisförmige Exkursionen, immer aus Adduktion in Abduktion übergehend, aus, zunächst ohne jede Gewaltanwendung. Ganz allmählich werden die Exkursionen ausgiebiger, und die Abduktionsbewegungen nähern sich immer mehr der Horizontalebene: aus maximaler Abduktion geht dabei das Bein in maximale Flexion, aus ihr in Adduktion über, und die Extensionsstellung des Hüftgelenkes schließt den so beschriebenen Kegelabschnitt. Ist die Reposition noch nicht eingetreten, wenn die Abduktionen die Horizontalebene erreicht haben, so wird diese überschritten, und die Exkursionen geschehen am hyperextendierten Hüftgelenk. — Die Bewegungen des kurzen Hebelarmes und des luxierten Schenkelkopfes bei diesem Manöver sind leicht zu konstruieren: die Einrenkung kommt über den oberen oder den hinteren Pfannenrand zu stande. Liegt eine starke Sagittalstellung des Halses vor, so werden die Abduktionskreise mit möglichster Innenrotation des Oberschenkels gemacht.“ Das Wesen dieses Handgriffes besteht also in stärkerer Prononzierung der Extension bei den Einrenkungsmanövern.

Ist es weder mit Traktions- noch mit Hebelmanövern gelungen, den Kopf über den hinteren Pfannenrand zu reponieren, so kommt man manchmal noch zum Ziele mit der

### 3. Einrenkung über den unteren Pfannenrand.

Der hierbei zu beobachtende Vorgang wurde schon oben beschrieben. Was speziell das Pumpenschwengelmanöver betrifft, so gibt HOFFA dafür die folgenden Vorschriften: Man führt das rechtwinkelig abduzierte und stark nach außen rotierte Bein wie einen

Pumpenschwengel nach dem Rumpfe hin und wieder bis zur Horizontalen zurück, indem man allmählich mehr und mehr hyperextendiert. Bei schwierigeren Repositionen älterer Kinder benutzt man als Hypomochlion den eigenen Vorderarm, den man unter den Trochanter der zu reponierenden Hüfte legt.

Bei stärkerer Verkürzung ist es rätlich, von vornherein mit der Einrenkung über den unteren Pfannenrand zu beginnen, weil man hierdurch der bei der Einrenkung über den hinteren Pfannenrand bestehenden Gefahr ausweicht, den N. ischiadicus zwischen Kopf und Darmbeinwand einzuklemmen.

Als Repositionen über den unteren Pfannenrand sind auch jene Handgriffe anzusehen, welche von WEISCHER und von SCHANZ angegeben wurden. Beiden gemeinsam ist die starke Beuge-Adduktionsstellung als Repositionsmanöver. Nach Angabe der beiden Autoren gelingt die Reposition auch dann noch öfters, wenn die anderen Handgriffe versagt haben. Die Erklärung hierfür ist nach der Ansicht der Autoren in dem Umstande zu suchen, daß durch die Beugung und Adduktion die Vorderkapsel erschlaft und der Kapselschlauch eröffnet wird.

SCHANZ adduziert und flektiert das Bein so, daß die Femurachse über den Nabel läuft. Am gebeugten Knie wird ein Zug in der Richtung der Oberschenkelachse ausgeübt. In schwierigen Fällen wird der Handgriff noch durch einen gegen den Trochanter wirkenden Druck unterstützt.

Selbstverständlich kann die WEISCHER-SCHANZsche Repositionsstellung nicht zugleich als Retentionsstellung dienen, sondern das Glied muß unmittelbar nach erfolgter Reposition in die LORENZsche Retentionsstellung gebracht werden.

HOEFMANN hyperflektiert das Bein bei Adduktion und rotiert es sodann stark nach außen; der Kopf steht jetzt in Pfannennähe. Hierauf sucht er das Bein nach hinten zu hyperextendieren, was nur möglich ist, wenn die starke Rotation nach außen etwas ermäßigt und dadurch das Y-Band entspannt wird. Hierauf wird bei andauernder Hyperextension eine Zirkumduktion nach innen ausgeführt, aber so, daß am Ende noch eine leichte Außenrotation bestehen bleibt. Die Fixation erfolgt in leicht hyperextendierter und leicht außenrotierter Stellung, bei der man die Außenrotation um so mehr verringern kann, je mehr man das Bein der Adduktionsstellung nähert. HOEFMANN wählt diese Manöver bei starker Anteversion des Schenkelhalses.

#### 4. Einrenkungsphänomene.

Der Eintritt der Reposition gibt sich in der Regel durch physikalische Phänomene kund, welche dadurch ausgelöst werden, daß der Schenkelkopf über den Pfannenrand springt. Wenn der Schenkelkopf den Wall des hinteren Pfannenrandes erklommen hat und sich dem Grate desselben nähert, so ist der Eintritt der Reposition jeden Moment zu gewärtigen. Der Schenkelkopf gleitet dann gleichsam über eine Stufe und fällt jenseits derselben in eine größere oder geringere Vertiefung hinunter, um darin sofort stehen zu bleiben. Dieses ruckhafte Ende der Bewegung ist die Einrenkungerschütterung. Nicht selten ist dieselbe so kräftig, daß sie von allen, mit dem Körper des Patienten irgendwie in Verbindung stehenden Händen auf das deutlichste empfunden wird und sich wohl auch dem Rumpfe des Patienten



mitteilt, so daß sie auch sichtbar wird. Häufiger ist sie allerdings schwach, aber wohl selten so schwach, daß sie nicht wenigstens der Operateur fühlen und der aufgelegten Hand eines anderen fühlbar machen könnte.

Die Einrenkungserschütterung ist meist von einem Geräusche begleitet, welches immer mehr oder weniger sonor klingt, weil die Luft in den benachbarten Rumpfhöhlen in Mitschwingung gerät (Einrenkungsgeräusch).

Sowohl das palpatorische als das akustische Phänomen kann nur bei Gelenksexkursionen hervorgerufen werden, welche die physiologische Bewegungsgrenze weit überschreiten, und unterscheiden sich dadurch von anderen accidentellen Geräuschen und Erschütterungen; außerdem zeichnen sich diese Phänomene durch die Konstanz aus, mit welcher sie bei wiederholten Einrenkungen jedesmal in demselben Augenblicke wieder entstehen. Ihre Intensität hängt von den anatomischen Verhältnissen des Gelenkes und von der Ausführung der Reposition ab. Ist der Pfannenrand flach und die Pfanne seicht, passiert der Schenkelkopf den Rand nur langsam, oder war die Luxation eine inkomplette, so sind die Phänomene recht undeutlich. Läßt man aber bei öfterer Wiederholung der Einrenkung, namentlich nach gehöriger Ausweitung der Vorderkapsel, den Schenkelkopf durch künstlichen Antrieb des Trochanters mit einer gewissen Beschleunigung den hinteren Pfannenrand überspringen, so kann man sowohl die Erschütterung als (eventuell) auch das Geräusch in verstärktem Maße produzieren. Die gleiche Erscheinung kann man sehr häufig beobachten, wenn im Verlaufe der Sitzung die Narkose sich zufällig verflacht und durch die eintretende Muskelaktion der Spannungsgrad der Weichteile erhöht wird.

Außerdem hängt die Stärke der Repositionsphänomene noch davon ab, ob über den hinteren oder den oberen Pfannenrand reponiert wurde; die geringe Entwicklung des letzteren läßt das nicht seltene Fehlen namentlich der akustischen Phänomene in diesem Falle erklärlich erscheinen.

Die gelungene Reposition ist auch von anderen überaus charakteristischen klinischen Erscheinungen begleitet.

Im Momente der Einrenkung wird der Kopf in der Leistenmitte, unterhalb der Arteria fem. tastbar und verrät sich sehr oft — bei geringerer Kapazität der Pfanne — auch dem Auge durch eine stärkere Prominenz. Die Eindrückbarkeit der nunmehr ausgefüllten Leistenbeuge ist geschwunden. Bei Rotationsversuchen fühlt die aufgelegte Hand den Kopf in der Leistenbeuge mitrollen.

Die ganze Situation des Beines ist von dem Augenblicke angefangen eine veränderte, als der Gelenkspitz die Grenzlinie zwischen vorderer und hinterer Beckenfläche überschritten hat. Vor allem ist der Oberschenkel nunmehr um ein ganzes Stück länger geworden. Namentlich bei doppelseitiger Verrenkung ist der Längenunterschied zwischen dem zuerst eingerenkten und dem anderen Bein in dieser Beziehung geradezu frappant.

Die Verlängerung des Oberschenkels resp. seines Knochengerüsts hat weiter eine Anspannung fast der gesamten Muskulatur, welche das Gelenk trichterförmig umgibt, zur Folge, und diese Anspannung bleibt nach der Einrenkung permanent. Deshalb verharrt der Oberschenkel, der kurz vorher noch nach allen Richtungen über die physiologische Grenze hinaus beweglich war, von dem Momente der Re-

position angefangen, in einer bestimmten, aus leichter Beugung, Außenrotation und starker Abduktion kombinierten Stellung und ragt, sein Eigengewicht frei tragend, in die Luft; auch leistet er, geringen Kraftwirkungen gegenüber einen gewissen federnden Widerstand, ähnlich demjenigen, welchen die Gelenke bei der angeborenen, spastischen Gliederstarre zeigen. Aus dem Schlottergelenk ist mit einem Male ein mehr oder weniger rigides Gelenk geworden.

Auch das Kniegelenk, das durch die Anspannung der hinteren Längsmuskeln in Beugstellung geraten ist, setzt Streckversuchen einen federnden Widerstand entgegen. Dieses Merkmal der bestehenden Reposition fehlt niemals; es ist anzuraten, sich wiederholt von dem Eintritt einer spastischen Flexionskontraktur des Kniegelenkes beim Eintritt der Reposition und von der sofortigen Behebung der Kontraktur im Moment der herbeigeführten Reluxation zu überzeugen.

Von nicht geringerer diagnostischer Wichtigkeit als die Repositionserscheinungen sind auch die Reluxationsphänomene.

Versucht man den federnden Widerstand des in starker Abduktion und geringer Beugung sich frei tragenden Schenkels zu überwinden, indem man den Unterschenkel, ohne denselben irgendwie zu fixieren, ganz leicht faßt und die Abduktion etwas vermindert, so sieht man, wie derselbe unter einer deutlich fühlbaren und nicht minder deutlich sichtbaren Erschütterung aus seiner freitragenden Stellung plötzlich herausfällt und wie vorhin schlottrig baumelt. Alle Repositionsphänomene sind in diesem Momente verschwunden.

Reponiert man abermals, was in der Regel außerordentlich leicht gelingt, nachdem die Einrenkung einmal zu stande gebracht worden ist, so kann man die physikalischen Phänomene der Einrenkung in derselben Reihenfolge wieder reproduzieren.

Nicht selten ist der primäre Retentionszustand äußerst labil. Der Schenkel fällt nach der Einrenkung, sich selbst überlassen, entweder sofort oder nach wenigen Sekunden mit einer größeren oder geringeren Reluxationserschütterung wieder herab. Eine solch geringe primäre Stabilität findet sich nicht selten auch an solchen Gelenken, deren Aktinogramm nebst einem gut geformten Kopfe und Halse eine gut gehöhlte Pfanne zeigt. In diesen Fällen ist die Ursache die Ausfüllung der Pfanne mit hypertrophischem Inhalte, welche, ohne auf dem Röntgenbilde zum Ausdruck zu kommen, das tiefere Eindringen des Kopfes und damit eine gute Stabilität verhindert, oder das Fehlen der Vorbedingungen zur Erzeugung genügender Muskelspannung (junge Kinder, geringer Trochanterhochstand) etc.

Im allgemeinen soll man sich nicht mit der einmaligen Konstatierung der Tatsache, daß Repositionsphänomene vorhanden waren, begnügen, sondern die Repositions- und Reluxationsmanöver vor der Verbandanlegung wiederholt vornehmen, weil man auf diese Weise auch Aufschlüsse über die Beschaffenheit der Pfannenränder erhalten kann, da es möglich ist, die ganze Zirkumferenz der Pfanne mit dem Kopfe förmlich abzutasten. Zu diesem Behufe umfaßt man mit der einen Hand die Gegend des Gelenkes, und zwar so, daß die Finger auf den Trochanter, der Daumen auf den Kopf vorne in der Leistenbeuge zu liegen kommt und extendiert nun rektangulär so, daß man den Kopf gleichsam über den Pfannenrand hinüberhebelt. Indem man dieses Manöver an verschiedenen Stellen der Pfannenrandes wiederholt, gewinnt man ein Urteil über die Beschaffenheit desselben.

### Primäre Stabilität.

Wie bereits hervorgehoben, äußern sich günstige Verhältnisse der Pfanne und der Muskelspannung schon unmittelbar nach Vornahme der Reposition, in der federnden Fixation einer bestimmten, differentiellen Einstellung des Oberschenkels, die aus dem Zusammenwirken der Spannungen der vorher verkürzt gewesenen Muskeln und Kapselteile entsteht. Die primäre Stabilität der Reposition ist selbstverständlich auch nicht im entferntesten der Stabilität nach der Reposition einer traumatischen Luxation zu vergleichen. Bei dem Versuche, die Abduktion der primären Repositionsstellung zu vermindern oder die Beugung zu steigern, erfolgt die Relaxation. Die geringste Abduktions- und die größte Beugstellung, bei welcher die Reposition noch bestehen bleibt, kann als das Maß der primären Stabilität betrachtet werden.

Uebrigens ist das Fehlen der rigiden primären Fixation an sich noch kein ungünstiges prognostisches Zeichen, da eine tadellose und dauerhafte Reposition auch dann noch möglich ist, wenn die primären Repositionserscheinungen ganz gering, nur eben angedeutet sind.

Deshalb ist auch der von CH. LANGE unternommene Versuch, unmittelbar nach der Reposition die Prognose hinsichtlich der Relaxationsneigung mit einem Ziffernindex auszudrücken, nur von bedingtem Werte. LANGE fixiert nach einigen Repositions- und Relaxationsmanövern das Becken und führt das Bein, das rechtwinkelig abduziert, indifferent gerollt und flektiert ist, langsam in Flexionsstellung über, bis das Relaxationsphänomen eintritt und notiert den Flexionswinkel, bei welchem der Kopf aus der Pfanne sprang. Im Mittel fand er 25—30°.

Die LORENZsche Methode bietet ein Mittel, einen geringen Grad von primärer Stabilität wenigstens einigermaßen zu vergrößern. Dies geschieht durch eine Erweiterung der Pfannentasche resp. der Vorderwand der Kapsel mittelst des Schenkelkopfes, der durch medial gerichteten Druck und bohrende Rollungen in die Pfannentasche eingetrieben wird.

Man erfaßt zu diesem Zwecke das reponierte Bein, bringt es in rechtwinkelige Abduktion und preßt es in medialer Richtung gegen die Pfanne an, während gleichzeitig rhythmische Außenrotationen vorgenommen werden, um den Schenkelkopf gegen die vordere fibröse Wand der Pfannentasche anzudrängen und diese hierdurch zu erweitern. Noch wirksamer werden diese Manöver bei gleichzeitiger Ueberstreckung, weil der Druck des Schenkelkopfes dann direkter gegen die vordere Wand der Pfannentasche gerichtet ist. Die beschriebenen bohrenden Außenrollungen erfolgen lediglich zu dem Zwecke, dem bereits reponierten Schenkelkopfe auf dem Pfannenboden mehr Raum zu schaffen, ihn konzentrisch auf die Pfanne zu implantieren.

LANGE hat gegen die LORENZschen Implantationsmanöver eingewendet, daß sie unnötig seien, da die Vorderkapsel ohnehin nicht geschrumpft, sondern im Gegenteile stark verlängert sei. Daran ist gewiß das eine richtig, daß jener Anteil der Kapsel, welcher vom vorderen Quadranten des Pfannenrandes zum Kopfe zieht, verlängert ist. LANGE hat aber nicht berücksichtigt, daß ein flächenhaftes Gebilde, wie es die vordere Kapselwand darstellt, ganz gut nach einer Richtung verlängert, und trotzdem nach einer zweiten, auf die erste



senkrechten Richtung geschrumpft sein kann. Dieses letztere ist aber, wie aus den anatomischen Verhältnissen der Kapseltasche erhellt, tatsächlich der Fall.

SCHEDE dagegen erachtet (wie auch PETERSEN und VOGEL), die LORENZschen Eintreibungsmanöver für so wichtig, daß er sie der mittelst seiner eigenen Traktionsmethode vollzogenen Reposition nachträglich anfügt. Er beabsichtigt hierbei außer der Dehnung der geschrumpften Vorderkapsel noch die Zerquetschung der die Pfanne ausfüllenden Bindegewebsmassen und damit die tiefere Eintreibung des Kopfes in die Pfanne. Außerdem hebt BRAUN zu Gunsten des LORENZschen Eintreibungsmanövers hervor, daß es ein wirksames Mittel zu sein scheine, „um der möglichen Interposition von Kapselteilen (HEUSNER) vorzubeugen oder sie zu verhüten“.

### Retention.

Im Gegensatze zur traumatischen Luxation, welche in der Regel mit Retentionsschwierigkeiten nicht zu kämpfen hat, ist bei der kongenitalen Hüftverrenkung mit der Einrenkung nur eine Vorarbeit getan. Der Retentionszustand oder der Retentionsgrad unmittelbar nach der Reposition ist für die indifferente Streckstellung des Beines ein so labiler, daß der primäre Halt für diese Stellung gleich null gesetzt werden kann. Dies ist verschuldet durch das Größenmißverhältnis der Gelenkskörper, durch die Ausfüllung der Pfanne mit hypertrophischem Inhalt, durch die Schlaffheit der Kapsel und nicht zum geringsten Teile durch die Spannung der Muskulatur, die auf das Gelenk im Sinne der Relaxation einwirkt. Aber die Insufficienz des Gelenkapparates ist keine absolute, sie gilt nur für die indifferente Streckstellung. Wenn dem Schenkel nach gelungener Reposition eine solche Stellung gegeben wird, daß die elastische Spannung der Muskulatur, eventuell auch einzelner Kapselbänder, dazu ausgenützt wird, die Gelenkskörper stärker aneinander zu pressen, kann der Kopf am Pfannenorte sofort festgehalten werden.

Es muß daher als die zunächst liegende Aufgabe der Retention betrachtet werden, den Gelenkskopf in jener Primärstellung auf der Pfanne festzuhalten, bei welcher derselbe sofort einen möglichst hohen Grad von Stabilität erkennen läßt.

Die entferntere Aufgabe der Retention besteht darin, die Reposition allmählich auch mit minder extremen Gelenkstellungen verträglich zu machen. Ihr Endziel ist die Stabilität der Reposition auch bei indifferenter Streckhaltung des Gelenkes.

LORENZ hat für die erste unmittelbare Aufgabe der Retention das Prinzip aufgestellt, daß der Kopf auf dem Acetabulum durch jene Kräfte festzuhalten sei, welche durch die Stellung des Beines selbst frei werden. Dieses Freiwerden erfolgt im Momente der Reposition, und zwar ist es die Abduktionsstellung des reponierten Gelenkes, welche die elastischen Kräfte der Muskulatur und der Kapsel auslöst und so lange wirksam erhält, als sich die Weichteile der ihnen aufgezwungenen Verlängerung noch nicht völlig angepaßt haben. In der Folge werden diese Kräfte bis zu einem gewissen Grade durch den Muskeltonus, sowie durch die aktive Muskelarbeit ersetzt, sofern die extreme Abduktion genügend lange aufrecht erhalten wurde. Kein anderes Hilfsmittel, weder die Extension, noch ein gegen den Trochanter

ausgeübter Druck ist im stande, in gleich verlässlicher Weise die Retention zu gewährleisten.

Wenngleich die physiologische Mittellage des Gelenkes einen ausgedehnteren Flächenkontakt der Gelenkskörper ermöglicht und demnach eigentlich vorzuziehen wäre, so bietet doch die extreme Abduktion den Vorteil einer fast absoluten Garantie gegen die Reluxation. LUDLOFF hat auf radiographischem Wege gezeigt, daß bei dieser Einstellung der Kopf möglichst konzentrisch der Pfanne gegenüber gestellt bleibt. Auch NARATH hat darauf hingewiesen, daß wegen der Steilheit des Pfannendaches nur starke Abduktionslagen das sonst leicht eintretende Abgleiten des Kopfes nach oben verhindern können, und daß nur in dieser Stellung von den Retentionskräften eine Komponente abfällt, welche den Kopf in die Pfanne und insbesondere in der Richtung gegen das Os pubis anpreßt.

Um ein sicheres Urteil über den Einfluß der Abduktionslagen zu gewinnen, hat NARATH eine Tabelle angefertigt, in welcher die ihm in der ersten Verbandperiode arrivierten Kopferschiebungen enthalten waren. Auf Grund derselben kommt er zu dem Schlusse, daß die Abduktion nicht unter  $90^\circ$  betragen solle.

Durch die starken Abduktionsstellungen erzielen wir während der Primärstellung noch die ungemein wichtige Schrumpfung von Kapsel und Weichteilen am lateralen oberen Winkel zwischen Beckenwand und Femur, so daß dann später die Verminderung der Abduktion möglich wird, ohne die Gefahr einer Kopferschiebung herauf zu beschwören.

Eine große Rolle in der Therapie der kongenitalen Hüftverrenkung überhaupt und in der Retentionsfrage im besonderen spielen die Rotationsstellungen des Oberschenkels.

In der Bezeichnung „Abduktion“ ist zunächst keine Aussage über die Rollstellung enthalten. Aber bei rechtwinkliger Abduktion steht die quere Kniegelenksachse sagittal. Bei indifferenten Streckstellung des Hüftgelenkes bedeutet Sagittalstellung dieser Achse natürlich Außenrotation um  $90^\circ$ . Es ist nun die Frage, ob sie bei rechtwinkliger Abduktion die gleiche Bedeutung hat?

Theoretisch kann man sich rechtwinkelige Abduktion bei Sagittalstellung der Knieachse auf zweierlei Weise erreichbar denken: 1) indem man den Oberschenkel im Hüftgelenke rechtwinkelig beugt und ihn dann einfach in die Abduktion umlegt; 2) indem man den Oberschenkel unter zwangsweiser Beibehaltung der indifferenten Rollstellung, also bei frontaler Richtung der Knieachse bis zu  $90^\circ$  abduziert und dann um  $90^\circ$  nach außen rollt.

Der letztere Modus veranlaßte DREESMANN zur Annahme, daß es sich im besagten Falle tatsächlich um eine mit Abduktion kombinierte Außenrotationsstellung handelt. LORENZ dagegen bezeichnete die Sagittalstellung der Kniegelenksachse lediglich als ein Attribut der aus rechtwinkliger Flexion hervorgegangenen Abduktion. Wollte man der rechtwinkligen Abduktion — so führt er weiter aus — noch eine Außenrotation hinzufügen, so müßte der im Kniegelenke rechtwinkelig gebeugte Unterschenkel nach vorne, vor die Frontalebene bewegt werden, während er sich umgekehrt bei Innenrotation hinter diese Ebene begeben müßte.

Sicherlich ist die rechtwinkelige Abduktion mit Sagittalstellung der Kniegelenksachse eine neue Gleichgewichtsstellung des Oberschenkels, welche sich ohne Hinzutun von seiten des Operateurs

von selbst ergibt. Wollte man die Rollstellung im ersten Verbande beeinflussen, so müßte der Unterschenkel in den Verband einbezogen werden, — ein Verfahren, das der ursprünglichen LORENZschen Operation vollkommen fremd ist. Nur insoferne findet eine gewisse Beeinflussung der Rollstellung statt, als der Unterschenkel, der frei beweglich bleibt, dem Zuge der Schwerkraft folgt, und sogar bei der aufrechten Haltung des Kindes etwas nach hinten fällt, so daß das Bedürfnis besteht, den äußeren Sohlenrand des betreffenden Schuhs etwas zu erhöhen. Diese Bewegung des Unterschenkels hinter die Frontalebene bedeutet aber für den Oberschenkel in seiner jetzigen Lage eine Innenrotation.

Jedenfalls ist die besagte Kombination — ultraphysiologische Abduktion und Sagittalstellung der Knieachse — den Zielen der Retention außerordentlich förderlich. In anschaulicher Weise hat dies DREESMANN dargestellt, dem wir daher das Wort lassen wollen. „Bedenken wir die Anteversion des Kopfes, so scheint es von vornherein richtig, daß nur bei Innenrotation der Kopf der Pfanne gegenüberstehen und also auch in sie eindringen kann. Aber dies ist nur richtig bei einer gewissen Stellung des Oberschenkels bezüglich der Abduktion. Es ist zweifellos richtig bei nicht abduziertem Schenkel. Anders aber verhält sich die Sache, wenn der Schenkel um  $90^\circ$  abduziert ist. Stellen wir uns zunächst eine reine Abduktion von  $90^\circ$  vor, die also in der Frontalebene ausgeführt wird, und wobei die Fußspitze stets nach vorne gerichtet bleibt, so bleibt der Kopf gleichfalls infolge der Anteversion nach vorne gerichtet, auch noch bei horizontal verlaufendem Oberschenkel, d. h. bei Abduktion von  $90^\circ$ . Fügen wir nun eine Außenrotation von  $90^\circ$  hinzu, so kommt der Schenkelkopf nach oben gerichtet zu stehen und zwar richtet er sich vermittelst des in einem stumpfen Winkel mit dem Schaft verbundenen Schenkelhalses nunmehr fast senkrecht gegen die schräg ansteigende Ebene des Os ilei, resp. gegen die Pfannengrube. Würden wir dagegen anstatt dieser Außenrotation von  $90^\circ$  eine Innenrotation von  $90^\circ$  machen, so würde der vorher nach vorne stehende Kopf nach unten gerichtet werden, der Schenkelhals kommt parallel der Ebene des Os ilei zu stehen, und der Kopf kann dann nicht gegen dieselbe eingedrückt werden. Es geht hieraus zweifellos hervor, daß bei einer Abduktion von  $90^\circ$  eine Außenrotation von  $90^\circ$  notwendig ist, um den Kopf der Pfanne gegenüber zu bringen . . .“ etc.

Nur dürfte es sich wohl empfehlen, die Bezeichnung „Außenrotation“ fallen zu lassen, weil sie zu Irrtümern führen kann. Wenn wir die neue Stellung als „außenrotiert“ ansprechen, so beziehen wir uns auf die ursprüngliche Ausgangsstellung (Parallelstellung der Beine), während in Bezug auf die neue Gleichgewichtsstellung des Oberschenkels die „Außenrotation“ etwas anderes ist. Man wird daher in Zukunft die Stellung besser mit „sagittale Richtung der Knieachse“ oder dergleichen präzisieren.

Der ausführlich beschriebenen Stellung gegenüber kann die Extension im Verbande, wie sie von SCHEDE, PETERSEN, VOGEL, REEVES empfohlen wird, nur ein minderwertiges Retentionsmittel genannt werden. Schon die technische Ausführung stößt auf Schwierigkeiten, weil selbst bei bester Adaption des Gipsverbandes die dauernde Zugwirkung nicht gewährleistet wird. Ebenso wenig kann ein auf den Trochanter durch „eingestopfte Pelotten“ ausgeübter Druck dauernd erhalten werden, auch wenn diesem Gegenstande „besondere Sorgfalt“



gewidmet wird. Aber abgesehen davon muß die Anbringung einer dauernden Extension dem Ziele der Retention entgegenwirken, weil für die Ausgestaltung des defekten Gelenkes gerade der gegenseitige Druck der in Kontakt gebrachten Gelenksflächen von größter Bedeutung ist; dieser Kontakt wird aber durch die Extension verringert. Aus demselben Grunde sind auch die Vorrichtungen, die von KIRMISSON, REEVES u. a. konstruiert wurden, um die Extension im Verbandsverbande aufrecht zu halten, zu verwerfen.

Nicht minder verfehlt erscheint uns das Vorgehen CALOTS, der als erste Position Flexion, Außenrotation und Abduktion von  $45^{\circ}$  verlangt. Um bei dieser beschränkten Abduktion die Relaxation im Verbandsverbande zu verhüten, ist CALOT genötigt, durch ein Fenster des Verbandes hindurch einen energischen Druck im Niveau des Trochanter auszuüben. Daß die von CALOT empfohlene Stellung Relaxation begünstigt, wurde schon von MENCIÈRE betont, und daß eine Trochanterpelotte dieses unerwünschte Ereignis sicher verhindern könne, ist sehr zu bezweifeln.

DYCROQUET legt auf die Anspannung des Tractus ilio-tibialis (MAESSIATScher Streifen) als ein Retentionsmittel besonderen Wert. Diese Anspannung findet aber, wenn eine einigermaßen stärkere Verkürzung zu überwinden war, von selbst statt und es dürfte daher nicht notwendig sein, bei der Wahl der Stellung dieses Moment besonders zu berücksichtigen.

Was die von HOFFA, SCHEDE, LANGE, GHILLINI proponierte Innenrollung betrifft, so kann uns dieselbe, insoweit der erste Verband in Betracht kommt, nicht als zweckmäßiges Retentionsmittel erscheinen. LANGE wendet dieselbe nur für geringe Grade der Verkürzung an (für die Luxatio supracotyloidea und für die L. supracotyloidea et iliaca). Aus bekannten Gründen setzt die Innenrollung einen geringen Grad von Abduktion voraus. Dieselbe dürfte den Winkel von  $60^{\circ}$  nicht überschreiten, da an dieser Grenze die Einstellung der queren Knieachse in die Sagittalebene ihren Anfang nimmt. Der Wert der Innenrollung soll darin bestehen, daß die Spannung des unteren und hinteren Kapselbandes für die Retention verwertet werde. Hierbei sei eine Kombination mit Ueberstreckung unvermeidlich.

Abgesehen davon daß die Ueberstreckung eine Tendenz zur Transposition nach vorne zeitigt, wirken zufolge der geringen Abduktion, die bei Innenrollung gegeben werden kann, alle Muskelspannungen, die durch die Reposition erzeugt wurden, im Sinne der Relaxation. Um dieselbe zu vermeiden, ist die Anwendung eines seitwärts gegen den Trochanter gerichteten Druckes im Verbandsverbande unentbehrlich. Ein solcher Druck ist aber bezüglich Verlässlichkeit nicht im Entferntesten zu vergleichen mit jenem, welchen die gespannten Muskeln bei rektangulärer Abduktion aufbringen. Ebenso ist die Retentionskraft der gespannten Muskeln der (mehr theoretisch konstruierten) Retentionskraft der Kapselbänder so überlegen, daß zur Retention des Kopfes die Fixierung der Stellung genügt, ohne daß eine äußere Druckwirkung zu Hilfe genommen werden muß. Bei sehr guten anatomischen Verhältnissen und geringer Verkürzung mag ja auch die Innenrollung schließlich zum gewünschten Erfolge führen — aber sie zur Regel zu machen, hieße dem Operateur durchaus unnötige Schwierigkeiten auferlegen. Ganz anders verhält sich die Sache gegenüber der zweiten Position, wo die Innenrollung vielfach unentbehrlich ist (s. unten).

Bevor wir die theoretischen Erörterungen über die unmittelbare Retention schließen, müssen wir noch einen Moment bei der „funktionellen Belastung“ verweilen. LORENZ legte, wie bekannt, auf dieselbe ein sehr großes Gewicht, indem er von ihr einen wesentlichen Einfluß auf die weitere Ausgestaltung des Gelenkes erwartete.

Daß sich diese Erwartung auch erfüllt hat, ist bis heute unwidersprochen geblieben. Nichtsdestoweniger glaubt NARATH auf die Belastung im ersten Verbande verzichten zu müssen, weil sich infolge der steilen Richtung des Pfannendaches — bei einer Abduktion von  $45^{\circ}$  — relaxierende Komponenten aus der Belastung ergeben. Diese Ableitung ist vollkommen richtig für den geringen hier in Betracht gezogenen Abduktionsgrad; einer rechtwinkligen Abduktion gegenüber verliert sie ihre Giltigkeit. Die Durchführung der funktionellen Belastung habe weiter auch nach anderer Richtung geschadet, „indem man sich unwillkürlich vielfach verleiten ließ, den Abduktionswinkel kleiner zu machen, damit das Gehen und die Belastung mit dem Körpergewichte möglichst ausgiebig erfolgen könne“. Dies sei als richtig zugegeben, aber man möge sich eben nicht verleiten lassen. Schon LORENZ hat seine Stimme nachdrücklich dafür erhoben, „daß man sich bei der Bestimmung der Primärstellung lediglich durch die absolute Garantie gegen die hintere Relaxation und durchaus nicht durch Rücksichten auf die größere Bequemlichkeit der Funktion leiten lassen soll“. NARATH spricht also mit anderen Worten dasselbe aus, wenn er weiter sagt: „Die Abduktion ist für die Retention des Kopfes von so ausschlaggebender Bedeutung, daß man sich bei der Bestimmung ihrer Stärke für den primären Verband von der ‚funktionellen Belastung‘ absolut nicht beeinflussen lassen darf.“

Außer den schon genannten Autoren haben noch DREHMANN, HORN, CH. LANGE, PETIT, VEAU und CATHALE, LUDLOFF, SCHANZ, DUCROQUET, HEUSNER etc. die besten Erfolge mit der extremen Abduktion als erster Position erzielt.

In der Erkenntnis der Wichtigkeit des Belastungsdruckes hat DREESMANN einen Gurt konstruiert, welcher es ermöglicht, einen analog dem Belastungsdrucke wirkenden Druck dauernd auszuüben. Er besteht aus einer gepolsterten, rinnenförmigen Metallschiene (Kniekappe), welche durch Vermittlung von Gummizügen gegen das Knie derart angepreßt erhalten wird, daß der Druck in der Achse des Oberschenkels und in der Richtung gegen die Pfanne wirkt. Diese Bandage bleibt zuerst nur stundenweise liegen, da sie öfters Schmerzen verursacht, nach 2—3 Wochen kann man sie in der Regel schon den ganzen Tag belassen. DREESMANN konnte sich in einem Falle überzeugen, daß der Kopf, 14 Tage nach der Anlegung der Bandage, um  $1\frac{1}{2}$  cm näher ans Becken herangerückt war. Offenbar war es unter dem Einflusse des dauernden Druckes zu einem rapiden Schwunde des hypertrophischen Pfanneninhaltes gekommen. Forcierung dieses Druckes wäre aber wegen der Gefahr, daß eine Coxa vara erzeugt wird, zu vermeiden.

### Fixationsperiode.

#### Erste Position.

Trotz mancher Gegenvorschläge fanden wir also bisher keine Veranlassung, von der rechtwinkligen Abduktion als Primärstellung ab-

zugehen. Sogar die Konzession an diejenigen, welche als Primärstellung Innenrollung bei verminderter Abduktion fordern, jene Konzession, welche eine Stellung des Beines zu wählen gestattete, die nur eben etwas extremer war, als jene mindest extreme Beinstellung, bei welcher die Relaxation erfolgte — auch jene Konzession muß modifiziert resp. zurückgezogen werden, weil die jahrelange weitere Beobachtung ergeben hat, daß nur die mindestens rechtwinkelige Abduktion eine Garantie gegen die Relaxation bietet. Wenn sich vielleicht unter hundert Fällen einige wenige finden mögen, welche auch bei minder extremer Primärstellung einer anatomischen Heilung mit konzentrischer Einstellung des Kopfes fähig wären, so sind dies Ausnahmen, welche die Regel nicht umstoßen können.

Wenn man trotzdem öfters gezwungen ist, von der rechtwinkeligen Primärstellung abzugehen, so geschieht dies nicht im Sinne einer Verminderung, sondern im Gegenteil im Sinne der Verschärfung dieser Extremstellung. Solche Ausnahmen sind allerdings häufig genug.

Im ersten Verbande soll nicht bloß den verkürzten Muskeln die accomodative Verlängerung, den gedehnten die Verkürzung durch Schrumpfung ermöglicht werden, auch die Kapsel muß sich durch Schrumpfung dem Gelenke so anschmiegen, daß sie die Form der Gelenkkörper ebenso verhüllt, wie es am normalen Gelenke der Fall ist. Nun ist aber bei oberer Luxation der obere Quadrant, bei hinterer Luxation der hintere Quadrant am meisten gedehnt; um der Schrumpfung dieser Kapselteile Vorschub zu leisten, erscheint es daher bei minder günstiger primärer Stabilität notwendig, den Verband bei oberer Luxation in negativer Abduktion anzulegen, und bei hinterer Luxation die rechtwinkelige oder gar negative Abduktion mit Ueberstreckung des Gelenkes zu kombinieren. In manchen Fällen hat man gar keine Wahl; die Reposition ist überhaupt nur durch mehr oder minder prononcierte Ueberstreckung, oder durch negative Abduktion, eventuell durch die Kombination beider Stellungen aufrecht zu halten, und man muß diese Stellung fixieren, will man nicht einer Relaxation schon im ersten Verbande gewärtig sein.

Es darf allerdings nicht geleugnet werden, daß die Einstellung in Hyperextension eine nicht zu unterschätzende Gefahr birgt, d. i. nämlich einerseits die gewaltige Dehnung der vorderen Kapselpartie und im Gefolge derselben die Verminderung des Widerstandes nach vorne. Andererseits kann der Kopf dadurch, daß der Trochanter gegen die seitliche Beckenwand angepreßt wird, von der Pfanne entfernt resp. abgehoben werden, und diese Gefahr ist insbesondere dann eminent, wenn der Schenkelhals kurz und sein Neigungswinkel gering ist. Es ist kein Zweifel, daß die vielen vorderen Relaxationen, die in früheren Jahren zustande kamen, auf das Konto der forcierten Ueberstreckung zu setzen sind. Am Wiener Institute wurde daher die dauernde Ueberstreckung schon vor Jahren verlassen. In den Fällen, wo die Ueberstreckung unvermeidlich ist, begnügen wir uns mit einer Hyperextension in der Dauer von 14 Tagen bis 3 Wochen. Nach Ablauf dieser Frist wird der Verband erneuert und es zeigt sich nun, daß der Kopf jetzt am Pfannenorte auch ohne jegliche Ueberstreckung hält, wenn nur die Abduktion rechtwinkelig oder gar negativ bleibt. Die gefürchteten schädlichen Folgen kommen auf diese Weise von selbst in Wegfall.



Der Verband ist also für die erste Position derselbe geblieben, wie er in den ersten Mitteilungen LORENZ' beschrieben wurde. Die Forderung, daß er möglichst „kompensiös“ sei, daß er mit Ausnahme des reponierten Hüftgelenkes alle übrigen Gelenke, sowohl der Wirbelsäule als der unteren Extremitäten frei lasse, daß er dem Oberschenkel keine andere Rollstellung aufzwingt, als seiner Gleichgewichtslage entspricht, und daß er endlich keinerlei künstlichen Druck, etwa gegen den Trochanter auszuüben habe, bleibt aufrecht. Die obere Grenze des Verbandes ist also nach wie vor beiderseits der Darmbeinkamm, die untere Grenze der distale Rand der Femurkondylen. Damit aber strenge Fixation mit diesem kompensiösen Verbands erreicht werde, müssen die beiden Beckenhälften von dem Verbands wie von zwei seitlich aufgelegten Hohlhänden umklammert sein. Dieser Forderung kann durch ein bloßes Umwickeln der Gipsbinden keineswegs Genüge getan werden, sondern dieselben müssen den Konturen förmlich anmodelliert sein.

Die exakte Anmodellierung des Verbandes im Verein mit einer mindestens rechtwinkeligen (und anfänglich eventuell mit Hyperextension kombinierten) Abduktionsstellung scheinen uns die wichtigsten äußeren Bedingungen für die exakte Retention zu sein. Die von vielen empfohlene Maßregel, die Retention durch Einbeziehung des Kniegelenkes in den Gipsverband zu sichern, wurde am Wiener Institute nicht durchgeführt. In diesem Institute wird der Verband über einem Trikothöschen angelegt, nachdem zuvor unter dasselbe auf beiden Seiten je ein Band eingezogen war, das mehrere Handbreiten nach oben und unten aus dem Höschen hervorragt (Fig. 118 und 119). Diese Bänder fungieren als „Kratzbänder“ und gestatten eine ausgezeichnete mechanische Reinigung der Haut auch unter dem Verbands. Ueber das Trikot kommen nun einige Touren geleimter („Wiener“) Watte; die prominentesten Knochenpunkte (Spinae ant. und Cristae ilium, Os sacrum, Femurkondylen) werden überdies noch durch eigene Wattepölderchen geschützt. Die Wattetouren werden durch anmodellierte Kalikottouren fest niedergebunden und auf diese kommen dann erst die der Körperform möglichst gut angepaßten Gipslagen.

Es empfiehlt sich, die Gipsbindentouren in einzelne Systeme anzuordnen; ein solches umschließt als flache Ellipse das Becken, sowie die vordere und hintere Fläche des Oberschenkels (resp. der Oberschenkel), wobei vorläufig auch die Streckfläche des rechtwinkelig gebeugten Kniegelenkes (resp. der Kniegelenke) in den Verband mit einbezogen wird; ein zweites System wird zirkulär um den Oberschenkel gelegt. War Einstellung der Beine in Hyperextension notwendig, so achte man darauf, daß die hinteren Touren des ersten Systems nicht zwischen den beiden Kniegelenken ausgespannt sind; sie sollen lang genug sein, daß sie sich in den Winkel zwischen der Hinterfläche des Beckens und der des Oberschenkels einlegen lassen, weil sonst die Umwicklung durch die zirkulär geführten Touren nicht exakt genug vorgenommen werden könnte. Eine dritte Folge von Binden umfaßt die Darmbeinkämme. Die Touren steigen von der Symphyse zur Spina, folgen dem Darmbeinkamme, überschreiten das Kreuzbein, um längs der anderen Crista wieder nach vorne zur Symphyse zu gelangen; hier wird ein Teil der Binden sofort nach oben umgeschlagen und die Tour von neuem begonnen, während ein anderer Teil seinen schräg nach abwärts verlaufenden Weg fortsetzt, die Wurzel

der gegenständigen Extremität umkreist und, in die Gegend der Symphyse zurückgekehrt, zum Renversé umgelegt wird. Die Steißgegend wird überdies durch eine starke Longhette verstärkt.



Fig. 118. Patient auf Beckenstütze und Bänken, mit Trikothose und Kratzbändern, zum Verbandsfertig.



Fig. 119. Einseitig Luxierte im Verbands. Sohle erhöht. Die Ränder des Trikothösens über die Ränder des Verbandes gestülpt und vernäht.

Exaktes Verstreichen des Gipses ist notwendig, damit der Verband homogen wird.

Da die Bindentouren über den beabsichtigten Fixationsbezirk weit hinausreichen, so können die definitiven Grenzen desselben erst durch Beschneidung seiner Ränder gewonnen werden. Man verwendet dazu am besten Skalpell und Hohlschere. Die Grenzen des Verbandes sind aus Fig. 119 ersichtlich.

Da die vordere Spange sehr schmal zugeschnitten wird, muß sie dicker sein als der übrige Gipsverband; dafür ist schon dadurch Sorge getragen worden, daß man den Umschlag der Binden gerade über der Symphyse erfolgen ließ. Ist der Gipsverband nach 2—4 Tagen vollkommen trocken geworden, so werden die vorstehenden Ränder des (jedenfalls reichlich bemessenen) Trikothösens nach außen umgeschlagen und das Trikot über dem Gipsverbande unter einiger Anspannung vernäht (Fig. 119). Dadurch kommt eine gute Fixation der Polsterung zustande, die für die Handhabung des Kratzbändchens notwendig ist und überdies die kleinen Patienten hindert, die Polsterung herauszuzupfen.

Behufs Anlegung des Verbandes wird der Steiß auf eine verstellbare Beckenstütze, der Oberrumpf auf das „Rumpfbänkchen“ gelagert (Fig. 118), während die Fixierung der Beine in der gewünschten Position durch Assistentenhände besorgt wird.

LEXER hat zum Zwecke der exakten Fixierung der Primärstellung während der Verbandanlegung einen Apparat konstruiert, der im wesent-

lichen aus einer verstellbaren Beckenstütze und verstellbaren Beinhaltern besteht (Fig. 120 und 121). Der Apparat leistet bei sehr labilem, primärem Retentionszustand, insbesondere in jenen Fällen, wo die Reposition nur durch Ueberstreckung aufrecht erhalten werden kann, sicherlich gute Dienste. Denn er fixiert die gewollte Stellung exakt, während jene Abweichungen von der gegebenen Stellung, welche bei Fixation durch Assistentenhände unvermeidlich sind, für die Retention um so schädlicher sein können, als sie sich, sobald die ersten Bindentouren angelegt sind, der Kontrolle seitens des Operateurs entziehen können.

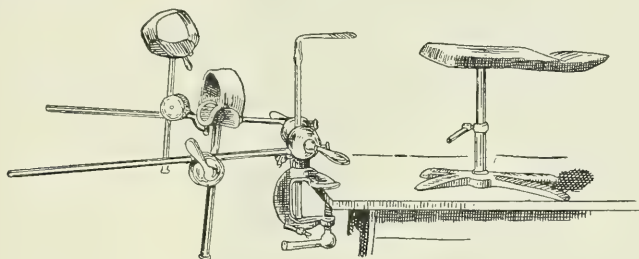


Fig. 120. Beckenfixator nach LEXER.

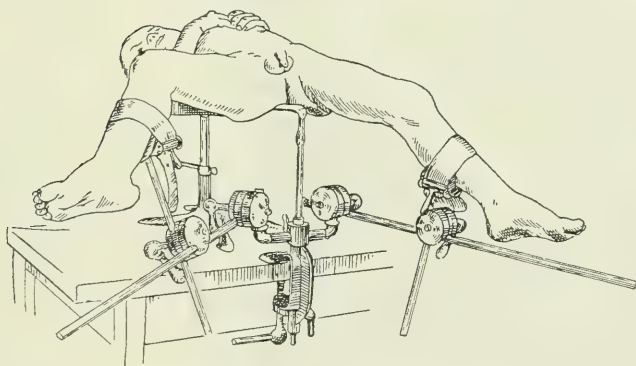


Fig. 121. Beckenfixator nach LEXER.

Mit der Vollendung des die Primärstellung fixierenden Verbandes hat die erste Fixationsperiode begonnen. Das Kind wird zu Bette gebracht, das Becken durch ein untergeschobenes Kissen hochgelagert.

Da die kleinen Patienten nach der Operation in der Regel unrein werden, schützt man anfangs die Steißpartie des Beckenringes durch eine zwischen Körper und Trikot eingeschobene Kompressen, die nach jeder Beschmutzung gewechselt wird. Zum Einschieben der Kompressen bedient man sich eines stumpfen Instrumentes (Spatel, Löffelstiel u. dergl.).

Die Schmerzen dauern nur kurze Zeit, und nach 2—3 Tagen ist die Reaktion in der Regel vorüber, während nächtliche Unruhe, schreckhaftes Erwachen der Kinder aus dem Schlafe etwas länger andauern kann.

Die Bettruhe der Patienten wird auf das unumgänglich notwendige Maß eingeschränkt. Um das Kind steh- und gehfähig zu machen, wird



der krankseitige Fuß mit einer erhöhten Sohle versehen (Fig. 122a u. b). Bei rechtwinkliger Abduktion genügt eine Sohlenunterlage von 3—6 cm, weil der Rest der Verkürzung durch Beckensenkung kompensiert wird. Der äußere Rand der Sohlenprothese ist um 1—1,5 cm höher zu machen als der innere (vergl. S. 183). Ist die Abduktion negativ, so genügt eine geringe Sohlenerhöhung nicht mehr; da aber bei einer weiteren



Fig. 122a. Einseitig Luxierte im Verbande.

Erhöhung der Sohlenunterlage der Schuh zu einer unsicheren Stelze würde, empfiehlt es sich, einen einfachen Halbzirkelapparat mit seitlichen Schienen anzulegen, welcher in der erforderlichen Höhe einen Auftritt für den kranken Fuß besitzt. Dadurch, daß die Schienen bis unter die Tibiakondylen hinaufreichen, ist das Talo-Crural-Gelenk vor abnormer seitlicher Inanspruchnahme geschützt.

Bei doppelseitig Luxierten sind andere Vorkehrungen notwendig (s. unten).

#### Zweite Position.

Während der erste Verband eine im allgemeinen sich ziemlich gleich bleibende Stellung aufweist, ist die Stellung im zweiten Verbande je nach den Umständen sehr verschieden. Die Wahl der Stellung hat nämlich den großen Differenzen Rechnung zu tragen, welche sich dadurch ergeben, daß sich zu den a priori vorhandenen verschiedenen Defekten im Baue des Gelenkes etc. noch jene Besonderheiten hinzugesellen, welche durch die Behandlung hervorgerufen werden.

„Nur unter steter Berücksichtigung der Individualität jedes einzelnen reponierten Gelenkes in der Retentionsperiode und womöglich unter steter radiographischer Kontrolle kann ein hoher Prozentsatz anatomischer Dauerheilungen erzielt werden. Es ist zu verwundern, daß diese Einsicht noch nicht allerorten platzgegriffen hat. So berichtet ein bekannter französischer Autor erst jüngst, daß er seine Luxationskinder durchweg 6 Monate im Verbande hält, und zwar 2 Monate bei rechtwinkliger Abduktion, 2 Monate bei verminderter

Abduktion und die letzten 2 Monate bei Innenrotation. Daß ein solches schablonenmäßiges Vorgehen Mißerfolge zeitigt, kann nicht wundernehmen“ (REINER).

Wie verschieden die Gelenke auf die Behandlung während der ersten Verbandperiode reagieren, geht aus dem Folgenden hervor.

Nach Abnahme des ersten Verbandes finden wir bei dem einen

Patienten das Gelenk in erheblichem Grade rigide, während es bei einem zweiten Patienten, trotz sonst richtiger Einstellung, noch eine gewisse Lockerheit aufweist. Dieselbe ist entweder so hochgradig, daß es möglich ist, den Kopf von seinem Standorte mit ziemlicher Leichtigkeit zu verschieben, oder sie dokumentiert sich bloß darin, daß Stellungsveränderungen des Femur, insbesondere die Abduktionsverminderung, mit einem minimalen Kraftaufwande möglich sind. Bei einer solchen Schläffheit der Gelenkverbindungen wäre eine Korrektur der Stellung im Sinne der Verminderung der Abduktion wegen der Gefahr der Relaxation dringend zu widerraten. „Schlaaffe“ Gelenke möge man daher, wenn keine der unten angeführten Indikationen für die Wahl einer anderen Stellung entscheidet, auch im zweiten Verbande in der ersten Position fixieren.

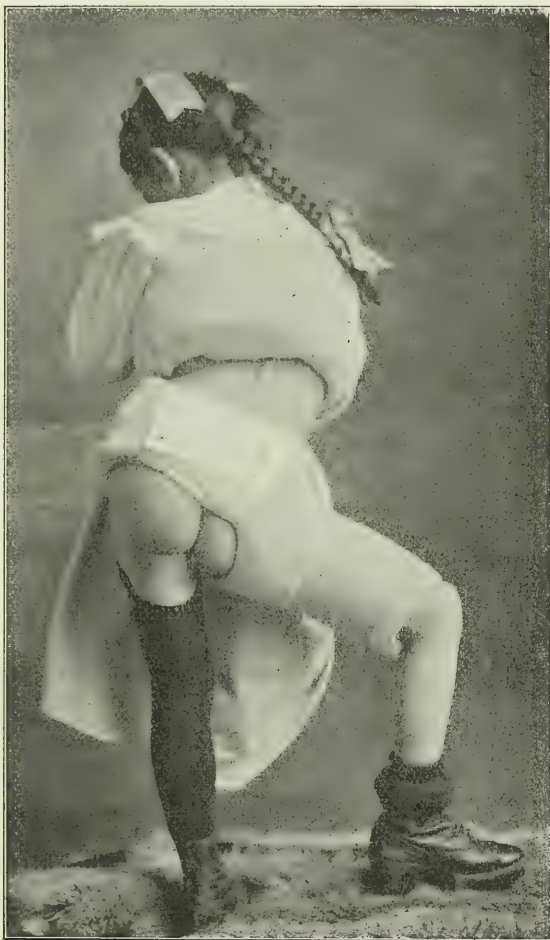

Fig. 122 b. Dieselbe, von rückwärts.

Nur jene Gelenke dürfen im zweiten Verbande in verringerter Abduktion eingestellt werden, welche eine solche Rigidität aufweisen, daß für die spätere Herabholung der Beine zur Parallelstellung in der Nachbehandlungsperiode Schwierigkeiten drohen.

Wenn sich nun schon bei konzentrischer Einstellung solche Unterschiede zeigen, so fallen dieselben bei den exzentrischen Einstellungen, die man nach dem ersten Verbande bei schlechten Verhältnissen nicht selten antrifft, in weit höherem Maße ins Gewicht.

Hier ist zunächst die Prominenz des Kopfes in der Leistenbeuge nach vorne zu erwähnen. Sie ist zu jener Zeit, als eine starke Hyperextension als Primärstellung noch dauernd fixiert wurde, ein häufiges Ereignis gewesen. Die „Prominenz“ steigerte sich eventuell sogar bis zur Subluxation nach vorne auf den horizontalen Schambeinast. Sie ist unter allen Umständen eine unangenehme Komplikation, weil durch dieselbe die Schrumpfung der Vorderkapsel im ersten Verbande verhindert wurde und von einer Ausgestaltung der Gelenksflächen, mangels ihrer gegenseitigen Koaptation, nicht die Rede sein konnte. Da gegenwärtig höchstens eine ganz minimale Ueberstreckung dauernd fixiert wird, ist die Reluxatio publica ein sehr seltenes Vorkommnis geworden. Diese vordere Luxation erfordert eine Depressionierung des Kopfes auf den Pfannenort, also fast eine neuerliche Reposition. Eine solche Reposition ist in der Regel sehr leicht zu bewerkstelligen und sozusagen das Werk eines Augenblickes — kann daher fast immer ohne Narkose vorgenommen werden. Das Repositionsmanöver besteht in Beugung und Verminderung der Abduktion, während gleichzeitig ein Druck nach hinten, d. i. in der Richtung gegen die Pfanne hin, auf den Femurkopf ausgeübt wird, und ebenso hat die Fixierung im Verbande in Beugstellung und bei einer Abduction, die in der Regel weniger als  $90^{\circ}$  beträgt, zu erfolgen.

Sodann ist die Einstellung des Kopfes an der Kante des oberen Pfannenrandes zu erwähnen. Sie erfordert jetzt negative Abduktion resp. die stärkere Prononierung der negativen Abduktion. Der extremste Grad derselben ist die axillare Abduktion, die von WERNDORFF beschrieben wurde. Sie gestattet in vielen Fällen, die drohende Transposition erfolgreich zu bekämpfen. Wie WERNDORFF auf radiographischem Wege gezeigt hat, ergibt sie eine tadellose konzentrische Einstellung des Kopfes in die Pfanne. Der verminderten, mit Innenrotation verbundenen Abduktion gegenüber bietet sie den Vorteil, daß man den Kopf weder nach oben noch nach hinten verschieben kann. Je stärker der Hals antevertiert ist, um so tiefer taucht der Kopf bei dieser Stellung in die Pfanne. An einem Präparate konnte WERNDORFF ferner demonstrieren, daß die axillare Abduktion von Vorteil für jene Fälle ist, wo sich ein Lig. teres vorfindet. Dasselbe wird nämlich durch Einwärtsrollung bei verminderter Abduktion zwischen Kopf und Pfanne eingeklemmt und verhindert so den Kontakt der Gelenkflächen, während es in axillarer Abduktion aufgerollt bleibt und außerhalb der Berührungsfächen der Gelenkskörper zu liegen kommt. Ein besonderer Vorteil der axillaren Abduktion scheint uns darin gelegen zu sein, daß das Lig. ilio-femorale ant. wegen der Drehung, welche die distale Insertionslinie der Kapsel gegenüber der proximalen ausführt, so entspannt wird, daß es sehr stark schrumpft und bei der späteren Verminderung der Abduktion ein starkes Anpressen der Gelenkskörper gegeneinander erzeugt.

Die axillare Abduktion hat allerdings nur ein beschränktes Anwendungsgebiet. Unserer Meinung nach ist sie dann am Platze, wenn erheblichere Transposition nach vorne, resp. bei stärkerer Anteversion des Schenkelhalses nach vorne und oben vorhanden und die Schrumpfung der Hinterkapsel nicht so weit vorgeschritten ist, daß sie sich zur Anspannung durch Innenrotation eignet.

Der Verband wird so appliziert, daß die Bidentouren um Oberschenkel und Rumpf zugleich geschlungen werden. Er bleibt nur



vorübergehend, ca. 6 Wochen, liegen. Hiernach wird ein dritter Verband in rechtwinkliger Abduktion angelegt.

Eine intensive Berücksichtigung erfordert in der zweiten Fixationsperiode die Anteversion des Schenkelhalses. SCHEDE hat durchaus recht, wenn er angibt, daß jeder höhere Grad von Vornewendung des Collum ein absolutes Hindernis für die Aufrechterhaltung der Reposition darstellt. Sowie nämlich die extreme Abduktionsstellung in eine mittlere und diese in Parallelstellung übergeführt wird, wird der Hals gegen den hinteren unteren Quadranten des Pfannenrandes angepreßt und damit tritt sofort die Tendenz des Schenkelhalses wieder hervor, sich in die Richtung der Sagittalebene einzustellen. Damit verliert der Kopf seine zentrale Stützung, der Pfanne stellt sich die hintere Kopfkalotte gegenüber, der Kopf wird in der Leistenbeuge prominent. Dem klinischen Symptom der Prominenz entspricht aber anatomisch eine Ausweitung der Vorderkapsel. Diese Faktoren führen in der Folge bei stärkerer Anteversion unausweichlich zum Verluste der Repositionsstellung, also zur Subluxation resp. zur Transposition nach vorne, und bei hochgradiger Vornewendung zur sogenannten lateralen Apposition.

Es ergibt sich daraus die Notwendigkeit, den Oberschenkel im zweiten Verbands, sobald es die Festigkeit des Gelenkes gestattet, in Innenrotation einzustellen. Sollte das Gelenk noch nicht genügend fest sein, so müssten wohl vorher die anderen, oben erwähnten Maßnahmen zur Durchführung kommen, ehe man zur Innenrotation schreitet. Durch dieselbe wird der Schenkelhals in die Frontalebene gebracht, die Außenrotatoren werden, soweit sie verkürzt sind, gedehnt, der Kopf wird auf das Planum der Pfanne angepreßt und der Vorderkapsel Gelegenheit zur Schrumpfung gegeben. Damit sind die besten Bedingungen zur dauernden Festigung der Reposition geschaffen.

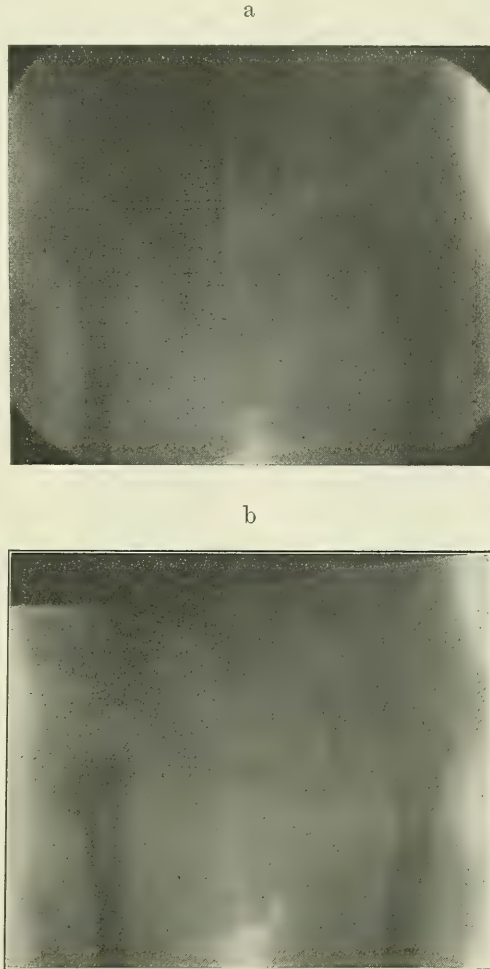


Fig. 123a und b. Wert der Innenrotation bei Anteversion des Schenkelhalses. a Bei habitueller Rollstellung. b Bei prononciierter Innenrotation.

Die beige druckten Fig. 123 a u. b zeigen die unmittelbare Wirkung der Innenrotation. Fig. 123 a, in habitueller Rollstellung aufgenommen, läßt einen breiten Spalt zwischen der Pfanne und dem (auf stark antevertiertem Halse sitzenden) Kopfe erkennen; die bei Innenrotation aufgenommene Fig. 123 b zeigt diesen Spalt wesentlich verkleinert, der Schenkelhals ist in ganzer Länge sichtbar und direkt gegen das Zentrum der Pfanne gerichtet. Zur Aufrechterhaltung dieser Rollstellung ist selbstverständlich ein Verband nötig, der das Becken und die gesamte Extremität bis zur Fußspitze hinunter einschließt. Da die für Innenrotation zu wählende Abduktion eine geringe ist — ca.  $50^\circ$  — so können die Patienten auch in diesem Verbinde herumgehen, falls der gesundeitige Fuß entsprechend unterlegt wird. Wird eine doppel-seitige Luxation beiderseits in Innenrotation fixiert, so bilden die beiden Beine miteinander einen Winkel von ungefähr  $100\text{--}120^\circ$  (Fig. 124).



Fig. 124. Doppelseitiger Innenrotationsverband.

Ein solcher Verband schließt natürlich das Gehen aus — nur hinstellen kann man die Kinder für einige Stunden des Tages. Um dem doppel-seitigen Verbinde größere Festigkeit zu geben, vereinigt man zweckmäßig die beiden Gipsröhren durch einen beiderseits in der Höhe der Kniegelenke eingegipsten Querstab (A- oder Henkelverband). Man gewinnt dadurch nebenbei auch eine bequeme Handhabe zum Aufnehmen des Kindes.

LUDLOFF ist ein Gegner der Innenrotation, weil er befürchtet, daß infolge der außenrotierenden Kraft des Glutaeus maximus der Oberschenkel, trotz seiner unteren Befestigung durch den Gipsverband, wieder in die Sagittalebene gedreht würde. Dies würde allerdings bedeuten, daß anstatt der beabsichtigten

Dehnung der Glutäalfasern eine Verstärkung der Anteversion provoziert wird. Auch VOGEL traut dem Schenkelhalse nur geringe Festigkeit zu. Er betrachtet als Ursache des an der SCHEDESCHEN Klinik anscheinend häufiger beobachteten Vorkommens der Schenkelhalsanteversion den dortselbst vielfach angewendeten, medialwärts gegen den Trochanter gerichteten Pelottendruck, welcher im Sinne einer künstlichen Verstärkung der Anteversion wirken könne — eine Annahme, die manches für sich hat.

Im Innenrotationsverbinde sieht also die Patella resp. die Fußspitze — je nach dem Grade der Anteversion — mehr oder weniger nach innen, bei vollständiger Korrektur einer rechtwinkeligen Anteversionsstellung direkt nach innen. Soll die Frontalstellung des Schenkelhalses auch nach der Fixationsperiode annähernd gewahrt bleiben — und dies ist doch das Ziel der eingeschlagenen Therapie — so müßte bei besonders hohem Grade der Anteversion auch die Fußspitze einwärts gerichtet bleiben, was aber aus begreiflichen Gründen ein nichts weniger als erwünschter Behandlungseffekt wäre. Es bleibt

daher in Fällen von besonders hochgradiger Anteversion des Schenkelhalses nichts anderes übrig, als die Vornahme einer nachträglichen Korrektur der pathologischen Verschränkung der beiden queren Oberschenkelachsen. Diese Korrektur kann nur durch eine blutige Operation bewerkstelligt werden und zwar durch die Osteotomie nach SCHEDE (s. unten).

Aus dem über die zweite Fixationsperiode Gesagten geht hervor, daß die Behandlung der Luxation keine schablonenmäßige sein kann und daß „Individualisieren von Fall zu Fall das allein Richtige ist“. Selbst die Einteilung der Fixationsperioden in „erste und zweite Position“ ist nicht mehr ganz zeitgemäß. Wie wir oben gesehen haben, ist manche Extremstellung nur kurze Zeit innezuhalten, so daß eventuell noch ein dritter und vierter Verband notwendig werden kann, abgesehen davon, daß eine häufigere Revision des Gelenkes schon an und für sich nicht unerwünscht ist. Nur bei sehr günstigen Fällen kann man schon nach Entfernung des ersten Verbandes die Verbandbehandlung überhaupt sistieren und zur gymnastischen Nachbehandlung übergehen. Keinesfalls ist es notwendig, die Abduktion noch während der Fixationsperiode wesentlich oder überhaupt zu verringern. Nur auffallend rigide Gelenke (älterer Kinder) machen in dieser Beziehung eine Ausnahme; ebenso setzt die Einstellung des Gelenkes in Innenrotation — wie bereits erwähnt — einen verminderten Abduktionsgrad voraus.

#### Dauer der Fixationsperiode.

Wir kommen nun zur Beantwortung der wichtigen Frage, wie lange die Kinder im Verbande belassen werden sollen. Theoretisch ist diese Frage sehr bald beantwortet: jedenfalls lange genug, um die Bildung eines festen Gelenkes zu ermöglichen, und keinesfalls so lange, daß die Inaktivitätsatrophie eine so hochgradige wird, daß dadurch der Bestand der Reposition gefährdet wird, oder daß andererseits eine solche Rigidität des reponierten Gelenkes eintritt, welche nicht nur der Herabholung des Oberschenkels zur Parallelstellung Schwierigkeiten bereitet, sondern überdies eine lästige, das Operationsresultat schädigende Neigung zu Kontrakturen zeitigt. Diese letztere Gefahr ist insbesondere bei älteren Kindern eine imminente, während Gelenkschlaffheit infolge Inaktivitätsatrophie eher bei jüngeren Kindern zu befürchten ist.

In praxi ist die Beurteilung für den Einzelfall oft recht schwierig. LORENZ hat ursprünglich eine relativ kurze Fixationsdauer angegeben. Als aber die Tendenz zur Transposition nach vorne sich in einer größeren Zahl der Fälle geltend machte, hat LORENZ, in der Hoffnung dieser Gefahr zu begegnen, die Fixationsdauer erhöht, und zwar für die erste Position auf mindestens 3—4 Monate, für die zweite auf 5—6; im ganzen also mindestens 8—10 Monate, aber auch selbst ein Jahr und darüber. Als wir es aber gelernt hatten, die Gefahr der Transposition dadurch zu meiden, daß wir die Hyperextension nur für ganz kurze Zeit, für die ersten zwei, längstens drei Wochen der Verbandbehandlung anwendeten, konnten wir die Fixationsdauer wiederum verkürzen. So wird jetzt die Verbandbehandlung nur bei den ungünstigsten Fällen auf etwa 9—10 Monate ausgedehnt, während wir uns in der Regel mit 5—8, bei besonders günstigen Fällen mit 4—5 Monaten begnügen.



Uebrigens ist die Bemessung der Fixationsdauer vor allem davon abhängig, wie man die Nachbehandlung zu leiten gedenkt.

Beabsichtigt man, die Beine in der Nachbehandlungsperiode so bald wie möglich in Parallelstellung zu bringen, so muß man die Vorbehandlung länger ausdehnen, weil die redressierenden Manöver, die zur Herabholung der Oberschenkel notwendig sind, an die Festigkeit der Gelenke hohe Anforderungen stellen. Ueberläßt man aber die Herbeiführung der Parallelstellung der „Spontankorrektur“, so kann man die Dauer der Fixationsperiode getrost beträchtlich abkürzen. Von diesem Gesichtspunkte aus beurteilt verlieren die Mitteilungen JOACHIMSTHALS, daß er seine Patienten nur 3—4 Monate, und SCHANZ', daß er sie nur ebenso viele Wochen im Verbands läßt, das Ueberraschende. SCHANZ läßt eben seine Luxationspatienten so lange im Bett liegen, bis sie selbst die Fähigkeit und den Mut zeigen, Gehversuche zu machen. Die Korrektur fördert er auf keine Weise oder beginnt erst

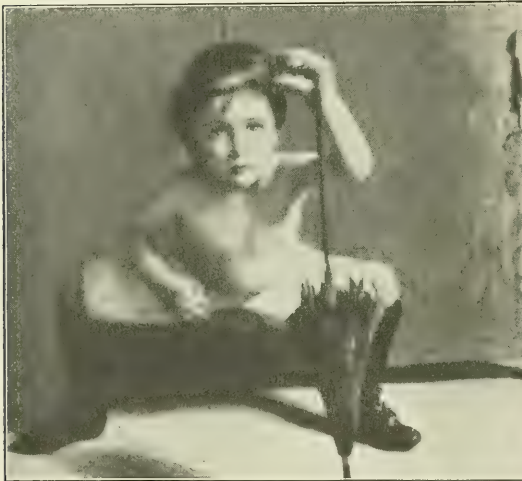

Fig. 125. Doppelseitig Luxierte, mit Hilfe eines Stockes gehend.

nach Monaten damit, wenn die „Spontankorrektur“ zu langsam arbeitet. Jedemfalls tragen die wenn auch anfänglich ganz minimalen Bewegungen, welche den Kindern im Bette möglich sind, zur Ausgestaltung der Pfanne auch einiges bei.

Ob der Operateur nun im Einzelfalle die eine oder andere Modifikation wählt, ist mehr oder weniger Geschmacksache. Einseitig luxierte Kinder, welche im Verbands gehen können, soll man wohl auch gehen lassen. Doppelseitig reponierte Kinder erlangen nur selten die Gehfähigkeit (Beispiel Fig. 125).

Aber selbst wenn sie das Gehen — mit Hilfe des Gehbänkchens — erlernen, ziehen sie daraus für die Ausgestaltung des Gelenkes nicht jene Vorteile, wie einseitig Luxierte, da bei diesen eine mehr zentrale Belastung durch die Beckensenkung erreicht wird. Für doppelseitige Fälle mag also der SCHANZsche Vorgang immerhin beachtenswert sein. Verwerflich aber erscheint uns der Vorschlag SCHULTZES, den Verband 10 Tage nach der Reposition für immer abzunehmen und die weitere Behandlung auf einem Lagerungsbrette durchzuführen, welches einerseits die Repositionsstellung sichern, andererseits aber Rumpfbewegungen, insbesondere das Sitzen bei rechtwinkliger Stellung der Oberschenkel gestatten soll. Das Erheben des Oberkörpers zur aufrechten Stellung bei in rechtwinkliger Abduktion niedergebundenen Oberschenkeln bedeutet aber für das Hüftgelenk eine Outrierung der Außenrotation, die nicht erwünscht sein kann. Das Problem, den Oberschenkel in rechtwinkliger Abduktion fixiert zu halten, ihm aber trotzdem Bewegungen zu gestatten, wird sich überhaupt nicht realisieren lassen. Am ehesten

wird man noch einige Beweglichkeit für das reponierte Gelenk, ohne Gefährdung der Stellung erreichen können, wenn man den Gipsverband durch einen exakt sitzenden Hülsenapparat ersetzt. Derselbe bietet, dank seiner Elastizität, einen gewissen Grad von Beweglichkeit und erleichtert wegen seiner Abnehmbarkeit die Haut- und Muskelpflege. — Um auf die SCHANZsche Modifikation zurückzukommen, möchten wir zu bedenken geben, daß zu ihrer Durchführung die tägliche Kontrolle einer Anstaltsbehandlung notwendig ist. Anderenfalls erscheint ein solches Vorgehen riskant.

Wir legen den größten Wert darauf, die Kinder wenige Tage nach der Operation den Eltern wieder zurück zu geben und bleiben daher der Verbandbehandlung treu. Wir stimmen NARATH zu, wenn er sagt: „Ich werde von nun an lieber den einen oder anderen Fall länger, als es vielleicht nötig wäre, eingipsen und dafür sicher gehen, als einige Fälle in verblüffend kurzer Zeit heilen, anderen aber direkt schaden. Von den Anwandlungen zu Schnellheilungen bin ich gründlich kuriert worden.“

Es wurde früher erwähnt, daß unter Umständen auch 3- bis 4-maliger Verbandwechsel notwendig wird. Wir möchten einen öfteren Verbandwechsel bei älteren Kindern prinzipiell empfehlen, damit die Verbandbehandlung rechtzeitig, d. i. in dem Momente unterbrochen werden kann, wo sich Rigidität des Hüftgelenkes einzustellen beginnt. Die Versteifung des Gelenkes setzt der Nachbehandlung so große Schwierigkeiten entgegen, daß die Verhütung derselben wohl einige Opfer an Mühe und Zeit wert ist.

Ein gewisser Grad von Rigidität ist indes erwünscht und auch bei jüngeren Kindern anzustreben. Ein Gelenk, dessen Abduktion sich sozusagen ohne Kraftaufwand wesentlich verringern läßt, ist noch nicht reif zur Entlassung aus dem Verbands. Ein Urteil darüber, welcher Grad der Rigidität noch erwünscht und welcher schon schädlich ist, läßt sich freilich nur durch reiche Erfahrung gewinnen.

#### **Behandlung der doppelseitigen Luxation.**

Bei doppelseitiger Luxation erfordert naturgemäß jedes Gelenk im Prinzip die gleiche Behandlung wie das Gelenk eines einseitig Luxierten. Zu erörtern bleibt nur die Frage, ob es zweckmäßiger ist, beide Gelenke gleichzeitig oder nacheinander in Behandlung zu nehmen. Da ist nun zu erinnern, daß es allerdings Fälle gibt, bei welchen dem Operateur keine Wahl bleibt.

So ist bei Kindern, welche der Altersgrenze nahe sind, von vornherein darauf Rücksicht zu nehmen, daß die Operationsdauer und das Operationstrauma sehr groß sein werden; sehr oft wird man dadurch, daß man weder dem Patienten noch sich selbst eine Wiederholung der Reposition in derselben Sitzung zumuten kann, darauf angewiesen sein, die zweizeitige Behandlung durchzuführen, selbst wenn sie nicht von vornherein in Aussicht genommen war. Außerdem ist nicht zu vergessen, daß es sich hier schon um größere Kinder handelt, welche durch eine einzeitige bilaterale Reposition vollkommen hilflos werden und der Pflege große Schwierigkeiten bereiten.

Jedoch auch abgesehen von dieser notgedrungen zweizeitigen Operation steht eine Reihe von Autoren auf dem Standpunkte, die bilaterale Luxation prinzipiell zu zweizeitig zu operieren, und zwar mit Rücksicht

darauf, daß dann die aktive Lokomotion niemals gestört ist. Ohne dieses Argument unterschätzen zu wollen, scheinen uns aber doch die meisten Vorteile — insbesondere die Verkürzung der Behandlungszeit auf fast die Hälfte — auf Seite der gleichzeitigen Behandlung gelegen zu sein. So ist bei der zweizeitigen Reposition, abgesehen von der bei weitem längeren Behandlungsdauer, der Umstand mißlich, daß das erst operierte Gelenk beim Gehen in starke Adduktion gerät, wenn das Becken sich, wie gewöhnlich, nach der Seite des fixierten, in unserem Falle also nach der Seite des letztoperierten Gelenkes senkt. Will man dies — zur Schonung des früher operierten Gelenkes — durch dauernde Horizontalstellung der queren Beckenachse vermeiden, so muß die funktionelle Beinlänge zum vollständigen Ausgleich gebracht werden; dazu ist eine Prothese ungefähr von der Länge des Oberschenkels notwendig. Dieselbe hat dann aus dem schon früher erwähnten Metallbügel zu bestehen, auf welchen der Fuß gesetzt wird.

Ein weiterer Nachteil der zweizeitigen Behandlung besteht darin, daß beide Gelenke sich stets in verschiedenen Behandlungsphasen, demnach in ungleichen Stellungen befinden, so daß es eines viel längeren Zeitraumes bedarf, ehe der Gang die gewünschte Gleichmäßigkeit erhält.




Fig. 125 a. LORENZsches Ruderbänkchen. (Verfertigt von L. Baumann, Wien.)

Für die Wahl der Stellung im Verbands gelten dieselben Prinzipien, wie für die Behandlung unilateraler Luxation. Die erste Position ruft durch die gespreizte Stellung beider Oberschenkel, welche sich in einer auf die Körperachse senkrechten Geraden befinden, oder sogar einen kopfwärts offenen Winkel von  $160^\circ$  bis selbst  $130^\circ$  einschließen, einen charakteristischen, für das Elternauge gewiß recht peinlichen Eindruck hervor. Glücklicher-

weise ist die Sache weit weniger schlimm als sie aussieht; die kleinen Patienten gewöhnen sich sehr rasch an die outrierte Stellung „und machen keinesfalls den Eindruck von gequälten Opfern“.

Auch diese Kinder kommen möglichst bald, etwa nach 3—4 Tagen, aus dem Bette. Zunächst sitzen sie mit ihren gespreizten Beinen auf einem mit Rückenpolster versehenen Stuhle, zu dessen beiden Seiten die Unterschenkel herunterhängen; die Füße kann man durch Brettchen unterstützen. Nach 2—3 Wochen gibt LORENZ den doppelseitig luxierten Kindern ein „Ruderbänkchen“ (Fig. 125 a). Dasselbe besteht aus einem schemelartigen Subsellium, das nur so hoch ist, daß der kleine Patient mit den Füßen den Boden berührt. Dadurch, daß die 4 Schemelbeine mit Fauteuilrollen versehen sind, wird es dem Kinde leicht, sich auf ebennem Fußboden zu bewegen, indem es sich mit den Füßen nach vorne, rückwärts oder seitwärts vom Boden abstößt und sich gleichsam forttrudert. Das Subsellium soll mit einer Rückenlehne versehen sein; eventuell kann man auch Armlehnen und eine kleine Tischplatte anbringen lassen. Mit Hilfe des VOLKMANNschen Gehbänkchens können es die Kinder zu einer Art von Gehvermögen bringen. NARATH sagt, er habe kein Kind gesehen, welches nicht sehr bald zu „gehen“



im stande gewesen wäre, wenn man es gewollt hat. Dieses Gehen hat einen dreifachen Typus. Die Kinder stützen sich entweder auf das Gehbänkchen mit den Armen und dem Oberkörper und ziehen den Unterkörper und die Beine nach, oder sie gehen oft meisterhaft „aus den Sprunggelenken heraus“. Da die Füße frontal stehen, so kann die Lokomotion nur so vor sich gehen, daß abwechselnd die Fußspitze und die Ferse nach vorn gesetzt werden. Manche Kinder machen diese eigenartige Bewegung überraschend schnell. Eine dritte Gruppe von Kindern hebt wirklich abwechselnd die Füße vom Boden ab und setzt sie unter etwas Drehen und Seitwärtsneigen der Körpers nach vorn. Sehr geschickte Kinder erlernen es endlich, sich nur mit Hilfe eines Stockes, ja eventuell ganz frei vorwärts zu bewegen.

Daß die Verkürzung bei doppelseitiger Verrenkung raschere Fortschritte macht, als bei der einseitigen, wurde schon oben hervorgehoben. Es sind daher auch die Repositionsschwierigkeiten, welche jedes einzelne Gelenk *ceteris paribus* bei bilateraler Luxation bietet, größere, als sie das Gelenk eines gleichartigen einseitig Verrenkten entgegengesetzt.

Noch nach einer anderen Richtung hin hat die Behandlung bilateraler Luxation mit einigen Schwierigkeiten zu kämpfen. Es wurde schon hervorgehoben, daß nur eine ins Detail gehende Individualisierung auch die a priori minder günstigen Fälle zur Restitutio ad integrum führen kann.

Diese Individualisierung ist nun bei doppelseitiger Luxation aus dem Grunde nicht immer möglich, weil die Einstellung des einen Gelenkes in eine bestimmte Lage in der Regel nicht unbeeinflusst vom anderen durchgeführt resp. im Verbande erhalten werden kann. REINER hat sich darüber wie folgt geäußert: „Es ist eine bekannte Tatsache, daß bei doppelseitiger Luxation nur selten eine völlige Symmetrie in der Entwicklung der Deformität besteht. Meistens sind die Gelenke, was den Grad der Anteversion und der Verkürzung, oft auch was die Form der Luxation betrifft, verschieden. Oft zeigt das eine Gelenk ausgesprochene Luxation, während das andere bloß subluxiert ist, und mit Hilfe der Radioskopie ist erst kürzlich der Beweis erbracht worden, daß so mancher Fall, der klinisch als einseitige Luxation imponiert, genau genommen als doppelseitige zu gelten hat (LORENZ, HOFFA, SCHEDE, KIRMISSON, HEUSNER, BADE, WIESINGER, LANGE, WALTHER). Und so kommt es, daß für beide Gelenke sehr oft nicht symmetrische, sondern im Gegenteile sehr differente Einstellungen zu wählen wären — eine Forderung, deren Erfüllung in praxi oft auf Schwierigkeiten stößt.“

Diesen Verhältnissen entspricht die Tatsache, in Bezug auf welche fast alle Autoren einig sind, daß die anatomischen Erfolge bei der doppelseitigen Verrenkung in der Regel weit hinter jenen zurückstehen, die bei der einseitigen erzielt werden. Dies stimmt auch mit unseren Erfahrungen überein. Ein Autor — NARATH — ist überraschenderweise zu entgegengesetzten Ergebnissen gelangt!

#### Nachbehandlung.

Der Nachbehandlung obliegt die Aufgabe, das Bein herunter zu holen resp. beide Beine in Parallelstellung zu bringen und die reponierten Gelenke durch die Pflege der passiven Beweglichkeit und

durch die Pflege der Muskulatur funktionstüchtig zu machen. Die Nachbehandlung ist daher vorwiegend eine mechanisch-gymnastische und dementsprechend von längerer Dauer. Ein Zeitraum von 6 Monaten bis zu  $1\frac{1}{2}$  Jahren kann hierfür als angemessen betrachtet werden.

Wenn an erster Stelle die Herbeiführung der Parallelstellung der Beine genannt wurde, so ist damit nicht gemeint, daß sie auch das erste, mit Eile anzustrebende Ziel der Nachbehandlung sei. Im Gegenteil ist es für die Zwecke der Ausgestaltung des reponierten Gelenkes resp. für die Bildung eines genügenden Pfannendaches von sehr großer Wichtigkeit, daß ein geringer Grad von Abduktion möglichst lange bestehen bleibe. Anzustreben ist zunächst nur die Herbeiführung einer solchen Beinstellung, welche die Gehfunktion ermöglicht resp. erleichtert.



Fig. 126. Doppelseitig luxiertes Kind mit Kniegürtel. (Nachbehandlungsperiode.)

War der letzte Verband bei Innenrotation angelegt worden, so ist — selbst bei doppelseitiger Luxation — die zunächst vorhandene Abduktion eine verhältnismäßig geringe, so daß sie das Gehen nicht ausschließt; jene weitere Annäherung der beiden Beine, welche zum bequemeren Gehen noch erforderlich ist, wird aktiv meist leicht aufgebracht. Die stärkere Bein-grätschung setzt die Kinder der Gefahr aus, mit den Füßen auf dem Boden seitwärts auszugleiten, so daß sie leicht fallen und bei rechtwinkelig abduzierten Beinen auf das Perineum zu sitzen kommen. Durch einen „Kniegürtel“, wie er in Fig. 126 abgebildet ist, kann dieser Eventualität wirksam begegnet werden.

Es dauert allerdings einige Zeit, bis die kleinen Patienten ihren Beinen so viel Kraft zutrauen, daß sie sich auf dieselben zu stützen wagen. Indessen pflegen selbst die ängstlichsten beiderseits operierten Kinder spätestens 14 Tage nach der Entlassung aus dem Verbands die ersten Gehversuche zu

unternehmen. Einseitig luxierte Kinder stellen sich meist sofort nach Abnahme des Verbandes auf ihre Beine.

Etwas größeren Schwierigkeiten begegnen die Gehversuche bei jenen doppelseitig reponierten Kindern, bei welchen der letzte Verband nicht in Innenrotation, sondern in rechtwinkliger Abduktion angelegt war. Bei stärker prononciert Rigidität vergeht einige Zeit, bis die Abduktionsstellung durch aktive und passive Uebungen so weit korrigiert ist, daß der Kniegürtel anwendbar wird. Einseitig luxierten Kindern wird das Gehen unter gleichen Umständen viel leichter. Ihnen hilft außer der aktiven Abduktionsverminderung auch die Beckensenkung, durch welche das gesunde Gelenk in Adduktion gerät; eine weitere Erleichterung bietet die Sohlenprothese, die jetzt selbstverständlich unter dem gesunden Fuße angebracht wird. Bei allmählich fortschreitender Verminderung der habituellen Abduktionslage des reponierten Gelenkes

wird die Sohlenprothese unter dem gesunden FuÙe nach und nach reduziert (bis etwa 1 cm gegen Ende des ersten Nachbehandlungsjahres) und endlich vollständig beseitigt.

Ist die Abduktionsverminderung einmal so weit gediehen, daß die Kinder, wenn auch noch nicht schön, so doch bequem gehen können, so wird die restierende Abduktion nicht weiter behandelt. Das Bestehenbleiben eines Restes von habitueller Abduktion unterstützt in hohem Maße die Konsolidierung des Gelenkes, welches frühzeitigen Adduktionsbewegungen gegenüber gewiß noch insufficient wäre. Deshalb wird dieser Rest von habitueller Abduktion gepflegt, und zwar in erster Linie dadurch, daß die Kinder für die Dauer der Nachruhe in die Spreizmulde oder „Nachtlade“ (Fig. 127) gelegt werden (REINER). Die Vorrichtung hat den Zweck, das Bein „temporär“ in die Primärstellung zurückzuführen. Die Mulde wird nach Art eines Reklinationsgipsbettes über dem mit rechtwinkelig abduziertem Oberschenkel auf dem Bauche liegenden Kinde aus Gipsbinden geformt und nimmt das Becken inkl. die untere Thoraxapertur, sowie den in Primärstellung zurückgeführten Oberschenkel auf. Wie ein Gipsbett wird es hernach mit 2—3 Lagen Flanell gepolstert und mit einer Rehhaut überzogen.



Fig. 127. Nachtlade nach REINER, bei fehlender oder geringer Anteversion des Schenkelhalses.

Eine vorsichtig durchgeführte Nachbehandlung hat also nicht nur für die Korrektur der Primärstellung, sondern auch für die leichte Wiederherstellbarkeit dieser letzteren zu sorgen.

Bei den zuletzt mit Innenrotation behandelten Kindern kommt die Spreizmulde nicht zur Verwendung, denn sie würde der erzielten Frontalstellung der queren Knieachse wieder entgegen wirken.

Besteht in diesen Fällen noch eine gewisse Neigung zur Außenrotation, so kann eine in ähnlicher Weise hergestellte Nachtlade zur Verwendung kommen, die sich aber in ihrer Form von der Spreizmulde dadurch unterscheidet, daß sie das Bein bei einer Abduktion von 60° hält und auch Unterschenkel und Fuß aufnimmt, so daß die Rotationsstellung in entsprechender Weise beeinflusst werden kann (Fig. 128).

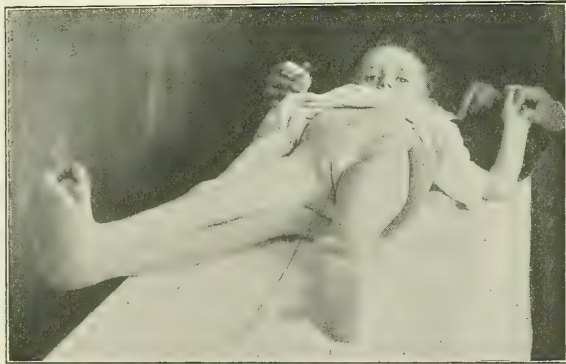


Fig. 128. Nachtlade für Patienten, die mit Verbänden in Innenrotationsstellung behandelt wurden.

Besteht in diesen Fällen noch eine gewisse Neigung zur Außenrotation, so kann eine in ähnlicher Weise hergestellte Nachtlade zur Verwendung kommen, die sich aber in ihrer Form von der Spreizmulde dadurch unterscheidet, daß sie das Bein bei einer Abduktion von 60° hält und auch Unterschenkel und Fuß aufnimmt, so daß die Rotationsstellung in entsprechender Weise beeinflusst werden kann (Fig. 128).



Besondere Aufmerksamkeit erfordert die Nachbehandlung der Außenrollung. Die Tendenz zur Außenrollung ist fast immer vorhanden und erklärt sich zum Teil aus der geringen Tiefe der Pfanne, zum Teil aus der eventuell vorhandenen stärkeren Anteversion des Schenkelhalses. In günstigen Fällen verliert sich die Außenrotation bald von selbst, oft aber bleibt sie lange Zeit sehr hartnäckig bestehen und bringt manche Unzukömmlichkeiten mit sich. Einseitig reponierte Kinder lernen es zwar instinktiv, diese Eversion der Fußspitze zu kaschieren. Sie schieben die krankseitige Körperhälfte im ganzen etwas nach vorne, und gehen daher „die krankseitige Schulter voraus“ einher, während gleichzeitig der gesundeitige Fuß eine Tendenz zur Innenrollung erhält. Doppelseitig reponierte Kinder vermögen es aber selbstverständlich nicht, die Auswärtsrotation durch die schiefe Gehhaltung zu kaschieren. Die Beine greifen daher mehr nach der Seite aus, die Schritte sind kurz und wenig fördernd. Da die Füße an der normalen Abwicklung vom Boden gehindert sind, und die Beine überdies lange Zeit abduziert bleiben, so müssen die Kinder, selbst bei guter Stützung der reponierten Schenkelköpfe, den Rumpf fast ebenso auf das jeweilige Stützbein hinüberwerfen, wie sie es vor der Behandlung — aus anderen Gründen — hatten tun müssen. Auch der Umstand spielt hierbei eine Rolle, daß reine Beugung im Hüftgelenke lange Zeit nicht möglich ist und sich die Bewegung in einer Beugeabduktionsebene vollzieht.

Früher oder später verschwindet diese Eversion der Fußspitze, wenigstens bis zu einem kosmetisch nicht mehr störenden Grade und die Kinder erlernen es, mit den Füßen geradeaus zu gehen. Dies wird jedoch, wie wir sofort sehen werden, bei konzentrischer Einstellung des Kopfes in ganz anderer Weise zuwege gebracht als bei exzentrischer.

Das Symptom „Außenrollung“ steht nämlich in inniger Beziehung mit dem Symptom „Kopfprominenz“.

LORENZ führt, wie schon angedeutet wurde, beide Symptome auf eine und dieselbe Ursache zurück, nämlich auf die Flachheit der Pfanne, welche das mit Innenrollung einhergehende Eintauchen des Kopfes in dieselbe nicht gestattet. „Aus demselben Grunde müßte die Extremität in Außenrollung geraten, wenn man sich vorstellt, eine normale Pfanne werde durch irgend welchen pathologischen Prozeß seichter und seichter, dränge den ohnehin etwas nach vorne gerichteten Kopf immer weiter nach vorne und veranlasse hierdurch eine Drehung des Femur um seine Längsachse im Sinne der Außenrotation.“

VOGEL macht die durch die Behandlung künstlich hervorgerufene Verkürzung resp. Spannung der Außenrotatoren für die Tendenz zur Außenrollung verantwortlich. Insbesondere wird die Verkürzung des M. sartorius, des M. extensor quadriceps und der Abduktoren als Ursache bezeichnet. BADE hat die Frage experimentell (am Phantome) geprüft, und ist zu dem Ergebnisse gelangt, daß von sämtlichen 9 Außenrotatoren überhaupt nur 2 verkürzt sein können, der M. gluteus max. und der M. pyriformis, und zieht daraus den Schluß, daß exzentrische Pfannenbildung den wesentlichen Grund für die restierende Außenrotation bilde.

Wie kommt es nun zur Spontankorrektur dieser Eversion?

Ist in der Fixationsperiode eine Gelenkrekonstruktion erfolgt, ist die Kapsel geschrumpft, hat der hypertrophische Pfanneninhalt dem Kopfe Raum gegeben, dann kann derselbe auch bei indifferenter Roll- resp. Streckstellung in die Pfanne eintauchen, und die anfänglich

besonders durch die Kontraktur des Glutaeus max. erzeugte Außenrotation wird durch automatische Innenrollung bei der Gehfunktion bald von selbst mühelos behoben.

Wenn aber die Gelenksbildung eine exzentrische ist, wenn sich der Kopf etwa gegen den vorderen oberen Pfannenrand stützt, so wird ein gewisser Grad pathologischer Außenrotation bestehen bleiben müssen, da die Tiefe der neugebildeten Pfanne an dieser Stelle stets eine mangelhafte bleiben muß.

Bei annähernd der Norm entsprechender Richtung des Schenkelhalses wird man, wenn nicht besonders ungünstige Verhältnisse vorliegen, meist konzentrische Einstellung des Kopfes erreichen können. Dagegen sind bei stärker prononcierter Anteversion des Schenkelhalses exzentrische Einstellungen nicht selten, und deshalb wird man die Eversion der Fußspitze gerade bei Anteversion häufig finden.

Die Verminderung der Außenrollung kann künstlich beschleunigt werden, einmal durch die Verwendung der oben erwähnten Nachtlade, ferner durch passive und aktive Innenrotationsübungen, endlich durch den ganz zweckmäßigen Apparat HEUSNERS (Fig. 129), der durch die Spannkraft zweier Drahtspiralen, die von einem Lederkorsett zu den Schuhen herablaufen, eine innenrollende Wirkung ausübt. Allerdings kann der Apparat auch schädlich wirken, indem er, die Kante des Pfannenrandes als Hypomochlion benützend, den Kopf noch mehr aus der Pfanne heraushebelt.

Die Beweglichkeit des Gelenkes wird zunächst nur in bestimmten Bahnen gepflegt. Bei solchen Gelenken, welche aus einem rechtwinkelig abduzierten Verbands als letzter Position entlassen waren, geschieht die (aktive und passive) Beugung und Streckung zunächst nur in der Frontalebene, ist also eigentlich nichts anderes als eine abwechselnde Vermehrung und Verminderung der Abduktion. Erst wenn die Stabilität der Reposition verlässlich erscheint, verlegt man die Bewegungsbahn allmählich in eine diagonale Ebene. Reine Beugung in sagittaler Ebene wird besser ganz vermieden. Jedes Forcieren der Mobilisierung meide man — es ist nicht nur überflüssig, sondern auch schädlich.

Zu den passiven Einwirkungen gehört endlich noch kräftige Massage (Petrissage und Tappotement), welcher sämtliche Muskeln der Extremität, ganz besonders aber die pelvitrochanteren Muskeln zu unterwerfen sind.

Einen besonderen Wert für die Nachbehandlung hat die aktive Gymnastik, welche methodisch Kräftigung der Abduktoren des Hüftgelenkes erstrebt. Die wichtigste Muskelübung ist die aktive Abduktion. Sie wird vorerst in Rückenlage ausgeführt, wobei die Reibung des Beines gegen die Unterlage überwunden werden muß. Wie vollständig kraftlos im Anfange die Gesäßmuskeln sind, kann am besten daraus ersehen werden, daß das Bein anfänglich mit Hilfe der Ferse auf der Unterlage gewissermaßen klettert, und die Kinder geneigt sind, die Hand zu Hilfe zu nehmen, um die Bewegung auszuführen.



Fig. 129. Innenrotationsapparat nach SCHEDE.

Aktiv und passiv ist die im Stehen ausgeführte Abduktion, welche durch Seitengrätzung des Beines zustande kommt.

Schließlich werden die aktiven Abduktionen in Seitenlage des Körpers ausgeführt. Das kranke Bein wird langsam von dem gesunden

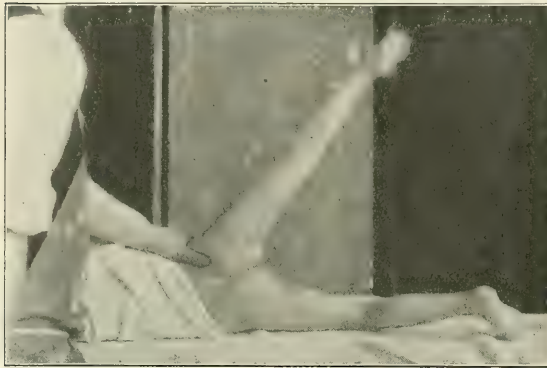

Fig. 130. Aktive Abduktionsübung.

ab- und in die Höhe gehoben (Fig. 130). Hierbei wird das Eigengewicht des Beines überwunden, eventuell wird sogar ein leichter Widerstand von seiten des Gymnasten geleistet. Der letztere achtet darauf, daß die Exkursionen in der Frontalebene stattfinden, oder leitet das Bein sogar etwas nach rückwärts im Sinne der Ueberstreckung. Wenn diese Abduktion bereits mit einiger Kraft ausgeführt wird, erfolgt die Bewegung in der Regel weit über die physiologischen Grenzen hinaus. Die kleinen Patienten werden schließlich zu aktiven Abduktionsleistungen fähig, die ihnen kein Normaler nachmachen kann (Fig. 131 und 132).



Fig. 131. „Salutieren“ mit dem Beine. (Vermehrte Exkursionsfähigkeit im Sinne der aktiven Abduktion.)

Ist man der Festigkeit des Gelenkes schon vollkommen sicher, so kann man auch die TRENDELENBURGSCHE Probe als aktive Uebung ausführen lassen.

Einen einfachen, leicht zu improvisierenden Apparat benützt LANGE bei der Nachbehandlung. Er besteht aus einer Rolle, welche an der Tischkante befestigt wird, und einer Schnur, welche über die Rolle läuft. Das eine Ende derselben wird am Fuße des Patienten (oberhalb der Malleolen) befestigt, das andere trägt einen Sack mit Gewichten. Der Patient liegt in Rückenlage auf dem Tische und hebt durch Abduktionsbewegungen des gestreckten und innenrotierten Beines das im Sack befindliche Gewicht. Durch allmähliche Vergrößerung desselben läßt sich die Arbeitsleistung der *M. glutei* fortschreitend erhöhen.

Bei doppelseitiger Verrenkung werden die aktiven Uebungen ebenso ausgeführt, wie bei einseitiger.

Diejenigen Kinder, welche zuletzt einen doppelseitigen Abduktionsverband trugen, müssen meist auch zu aktiver Verminderung der



Abduktion angeleitet werden. Patient legt sich zu diesem Behufe auf den Rücken und bemüht sich unter möglichst geringer fremder Beihilfe seine Schenkel zu strecken, d. h. die bestehende Abduktion zu



Fig. 132. Spreizsitz; Vermehrung der Exkursionsfähigkeit im Sinne der Abduktion.

vermindern, ohne daß die Beine hierbei von der Unterlage abgehoben werden. Das Hinaufziehen und Wiederherablassen der Schenkel erinnert an die Bewegungen eines Hampelmannes.

Zu ganz besonderer Betätigung gelangen die Glutäalmuskeln, wenn die aktiven Abduktionen in der Bauchlage ausgeführt werden (Fig. 133). Dieselben kombinieren sich dann ganz von selbst mit Ueberstreckung und wirken dadurch einer eventuellen Tendenz zur Ausbildung einer Beugekontraktur entgegen.

Endlich ist es empfehlenswert, regelmäßige Gehübungen vornehmen zu lassen, um den Patienten eine gute Haltung anzugeöhnen. Man kann hierbei den Trick anwenden, die Patienten bei den Gehübungen einen Sandsack auf dem Kopfe tragen zu lassen; sie sind dadurch zu einer karyatidenähnlichen Haltung gezwungen und können, da sie fortwährend das Gewicht auf dem Kopfe in Balance zu halten haben, nicht in die Gewohnheit des Watscheln zurückfallen.



Fig. 133. Aktive Hyperextensionsgymnastik.

Alles in allem soll die mechanisch-gymnastische Behandlung so eingerichtet sein, daß sie bequem im Elternhause von den Müttern etc. fortgesetzt werden kann.

Wenn die vollständige Korrektur ein Jahr und darüber dauert, so ist dies gar nicht von Belang. Die mobilisierende aktive und passive Gymnastik darf nur vorsichtig und behutsam durchgeführt werden — jede Hast, jede Uebertreibung schadet. Oft genug kommt es bei klinischen Patienten vor, daß sie aus äußeren Gründen überhaupt nicht zur Nachbehandlung gebracht werden. Die Eltern nehmen den Verband eigenmächtig ab und überlassen das Kind sich selbst. Wenn dasselbe nun jung und muskelstark ist, so stellt sich meist ohne jede Nachbehandlung eine tadellose Funktion ein. Bei älteren Kindern kann diese Nachlässigkeit unter Umständen freilich zu rigiden Kontrakturen führen, deren Beseitigung mit großen Schwierigkeiten verbunden ist.

Wie schon erwähnt, gibt es eine Kontraktur, welche sich sofort nach der Reposition einstellt und die keinen Altersunterschied kennt — nämlich die Kontraktur des Kniegelenkes. Sie ist durch die Anspannung des Biceps, Semitendinosus und Semimembranosus bedingt und setzt Streckversuchen einen federnden Widerstand entgegen. Zur Verhütung dieser Kontraktur hat die gymnastische Behandlung schon im Beginn der Fixationsperiode mit anfänglich ganz gelinden, später kräftigeren rhythmischen Streckbewegungen einzusetzen.

Die gefürchtete Versteifung der reponierten Gelenke bei älteren Kindern erfolgt in der Regel nicht in indifferenter Streckstellung, sondern in einer Kontrakturstellung, die aus Abduktion, Außenrotation und leichter Beugung kombiniert ist. Handelt es sich hierbei um einseitige Verrenkung, so ist die Sache auch ohne weitere Nachbehandlung nicht schlimm. Ein ziemlich hoher Grad von Abduktion kann gut kompensiert, und eine einseitige Hüftankylose gut verarbeitet werden. Sind aber beide Gelenke luxiert gewesen und beide kontrakt geworden, dann fordert der Zustand eine sehr rigorose Behandlung. Ist ein Gelenk mobil geblieben, so involviert die starke Adduktion, welche demselben durch die Abduktion des kontrakten Gelenkes aufgezungen wird, die Gefahr der Reluxation.

Die Behandlung der Kontrakturen muß in sehr vorsichtiger Weise geschehen. „Ein Zuviel kann eine solche Lockerung des Kopfes erzeugen, daß eine Reluxation erfolgt, ein Zuwenig kann die dauernde Steifigkeit nicht überwinden . . . Hier können nur kleine Kräfte, stetig wirkend, in einer langen Zeit bleibende Erfolge ausrichten“ (NARATH). Auch eine Fraktur kann an den morschen Knochen leicht zustande kommen.

Am Wiener Institute wird die Abduktionskontraktur nebst methodischen passiven und aktiven Uebungen mittelst eines „Adduktionsgürtels“ behandelt, der das Bein durch elastischen Zug (Gummibänder) gegen das andere Bein heranzieht. Die Beugekontraktur wird durch sacrale Schrotsackbelastung bekämpft. Das Kind liegt auf dem Bauche, die Kniegelenke sind entsprechend unterlegt; das Kreuzbein wird, täglich bis zu 20 Minuten, mit Schrot- oder Sandsäcken im Gewichte von 10—25 kg beschwert.

In sehr renitenten Fällen müssen die gymnastischen Manöver selbst durch Mobilisation in Narkose unterstützt werden, und es kann eventuell sogar die subspinale Teno- resp. Myotomie zur Erreichung einer Stellungskorrektur notwendig werden, um für die gymnastischen Uebungen eine neue, günstigere Ausgangsstellung vorzubereiten. Die erzielte Korrekturstellung wird durch einen Verband

fixiert, welcher ca. 2—3 Wochen liegen bleibt, und das Gelenk gegen die Wiederkehr der fehlerhaften Stellung schützt. Um sicher zu fixieren, muß der Verband an der kranken Seite weit hinaufreichen.

Ist die Versteifung aber zu einer veritablen oder auch nur funktionellen Ankylose gediehen, so kann die Stellungskorrektur eventuell nur mittelst einer Osteotomie erreicht werden (s. den Abschnitt über Osteotomien).

Eine Nachbehandlung mit tragbaren Retentionsapparaten wird am Wiener Institute nicht geübt.

#### Altersgrenzen.

Was die Bestimmung der Altersgrenzen nach unten betrifft, so sind die Kinder in der Regel ohnehin schon 1—1½ Jahre alt geworden, ehe die Umgebung derselben auf das Gebrechen aufmerksam wird; man kommt daher nur selten in die Lage, ganz kleine Kinder zu behandeln. Soll man dann sofort reponieren? LORENZ empfiehlt, die Repositionsbehandlung erst dann in Angriff zu nehmen, wenn der kleine Patient bettrein geworden ist, da ohne strenge Reinlichkeit die Behandlung mit Dauerverbänden schwer durchführbar ist. Demnach wird die Einrenkungsbehandlung frühestens Mitte des zweiten oder, da die Erfahrung zeigt, daß auf Reinlichkeit selbst ganz gut dressierte Kinder nach der Operation wieder unrein werden, noch besser nach Vollendung des zweiten Lebensjahres zu beginnen sein.

Manche Autoren haben in der Meinung, daß die Ausgestaltung der Pfanne dadurch begünstigt werde, die Reposition möglichst frühzeitig vorgenommen; durch üble Erfahrung belehrt, sind sie davon zurückgekommen und warten, bis das Kind die Kontrolle über Blase und Mastdarm erlangt hat.

Wir haben durchaus den Eindruck, daß man durch Zuwarten bis zum dritten, ja selbst bis zum vierten Lebensjahre nichts versäumt. Die günstige primäre Stabilität, welche man gerade in diesen Alterslagen besonders häufig findet, spricht entschieden dafür, daß die Pfanne anfangs noch rasch mitwächst. Auch in der Statistik vieler Operateure finden sich die größten Prozentsätze „sehr gut“ geheilter Fälle bis zum vollendeten vierten Lebensjahre. Gelegentlich macht ein schlechter Ernährungszustand des Kindes die Verschiebung der Operation rätlich.

LANGÉ wendet, sobald die Luxation erkannt ist, als Präventivmaßregel einen Gürtel an, der im Gegensatz zu anderen ähnlichen Apparaten den Trochanter nicht von oben her stützt, sondern einen medialwärts gerichteten Druck gegen denselben ausübt. Die Erfahrungen über diesen Gürtel sind wohl noch nicht abgeschlossen. Jedenfalls ist aber die LANGÉsche Maßregel weniger vexatorisch als jene, welche die dem Säuglingsalter noch kaum erwachsenen Patienten dem Zwange eines Streckbettes oder sonstigen Lagerungsapparates unterwirft. Wir finden es zweckmäßig, die Kinder in diesem Alter überhaupt nicht zu belästigen und legen ihnen auch keinerlei sonstige Beschränkung auf.

Viel wichtiger als die Bestimmung der unteren Altersgrenzen ist jene der oberen. Bei dem lebhaften Anteile, welchen auch das größere Publikum an den Fortschritten der Luxationstherapie nimmt, steht zwar zu erwarten, daß der Termin nicht leicht versäumt wird — aber trotzdem wird es immer Nachzügler geben.



In seiner ersten Mitteilung hat LORENZ die Altersgrenzen für die doppelseitige Luxation mit dem vollendeten fünften, für die einseitige Luxation mit dem vollendeten sechsten Jahre festgesetzt. Die verbesserte Technik erlaubte ihm später eine starke Verschiebung dieser Grenzen nach oben: aber mehrfache Komplikationen und Unfälle zwangen ihn, die Grenzen wieder etwas tiefer zu stecken. So wird jetzt allgemein das erreichte siebente Lebensjahr als die Grenze der Reponierbarkeit bilateraler Luxation, das vollendete zehnte Lebensjahr für die einseitige Luxation angenommen. Dies sind selbstverständlich nur Durchschnittszahlen. Im Einzelfalle können nachgiebige Weichteile, lockere Beschaffenheit der Gelenksbänder, graziler Bau des Individuums und sonstige individuelle Momente die Altersgrenze nach oben verschieben, während in einem anderen Falle entgegengesetzte Verhältnisse diese Grenzen herabdrücken.

LUDLOFF kommt auf Grund seiner radiologischen Untersuchungen zu dem Schlusse, daß, obgleich die klinischen Grenzen erfahrungsgemäß viel niedriger anzusetzen seien, die anatomischen Verhältnisse an und für sich eine Ausgestaltung des Gelenkes noch zuließen, selbst wenn die Reposition erst gegen das zwölfte Lebensjahr vorgenommen würde.

Indessen gelingt es heute mit einer besonderen Technik, auch Fälle, welche die oben angegebenen Altersgrenzen überschritten haben, ohne besondere Gefahr der radikalen unblutigen Behandlung zuzuführen (s. unten).

Es darf allerdings nicht geleugnet werden, daß die funktionellen Erfolge wegen der häufigen Versteifung der Gelenke weit hinter jenen zurückstehen, welche durch die Reposition im jugendlichen Alter erreicht werden können.

#### Anatomie des reponierten Gelenkes.

Das konzentrisch reponierte, freie Gelenk unterscheidet sich klinisch nur in ganz unwesentlichen Stücken von einem normalen. Die aktive und passive Beweglichkeit ist im übrigen durch die physiologischen Grenzen bestimmt, nur nach der Seite der Abduktion bleibt die Exkursionsfähigkeit vergrößert. An der häufig etwas volleren Leiste, an der geringeren Prominenz der Adduktorenkulisse, an der leichten Abmagerung des Oberschenkels (die Zirkumferenz des Unterschenkels ist nach längerer Fixationsbehandlung manchmal sogar größer als auf der gesunden Seite) wird der Erfahrene das reponierte Gelenk sofort als solches erkennen. Sehr häufig ist auch bei ausgezeichnet reponierten Gelenken ein leichter Trochanterhochstand zu konstatieren, welcher meist durch die geringere Länge des Schenkelhalses, seltener durch eine Flachlegung desselben verursacht ist. Auch die so häufig stärker prononcierte Anteversion des Schenkelhalses bleibt klinisch nachweisbar. Ob diese Deformation im Laufe der Jahre einer Rückbildung fähig ist, darüber liegen noch keine Erfahrungen vor.

Einige Autoren sind in der Lage gewesen, Sektionen an Kindern vorzunehmen, welche längere oder kürzere Zeit nach der Reposition an interkurrenten Krankheiten gestorben waren. MÜLLER berichtet über zwei derart gewonnene Präparate. Das erste stammt von einem 4-jährigen Mädchen, das zwei Jahre nach der mit bestem Erfolge vorgenommenen Reposition an Meningitis gestorben war. Die Muskeln

waren vollständig normal, nirgends fand sich eine Narbe, auch nicht in den Adduktoren. Das mittelst flüssiger Kohlensäure zum Frieren gebrachte und in frontaler Richtung durchsägte Präparat (Fig. 134) zeigte ein Gelenk, das nicht, oder nur in unwesentlichen Punkten von einem normalen verschieden war. Die Gelenkpfanne bot die Gestalt einer regelmäßig kugeligen Hohlshale, der frontale Durchschnitt derselben war etwas mehr als zwei Fünftel eines Kreises; ihr Grund war mit einem glatten Knorpelbelage ausgekleidet. Das Pfannendach fand sich breit, „es besteht aber fast ganz aus Knorpel, und so kommt es, daß auf einem Röntgenbilde, das ich vor der Zerlegung des Präparates angefertigt habe, die Verhältnisse weniger günstig aussehen, als der Wirklichkeit entspricht. Das Pfannendach scheint dort nur mangelhaft ausgebildet zu sein“. Der Kopf bildete einen der Pfanne vollständig entsprechenden Kugelabschnitt und stand mit derselben in inniger Berührung. Die Kapsel spannte sich straff vom Pfannenrande zum Schenkelhalse hinüber; nirgends war eine abnorme Ausbuchtung bemerkbar. Das Lig. teres war als kurzes, flächenhaftes, ca. 1 cm breites Band mit normalen Insertionspunkten erhalten.

Das zweite Präparat stammte von einem 2 $\frac{1}{2}$  Jahre alten Mädchen mit doppelseitiger Luxation, welches 6–7 Wochen nach der Reposition der rechten Seite an Pneumonie verstarb. Das Bein befand sich bei der Sektion noch in der rechtwinkelig abduzierten Primärstellung. Bei diesem Präparate stimmen die Krümmungen von Kopf und Pfanne noch nicht überein. Die Form der Pfanne ist nicht kugelig, sondern mehr tellerförmig, der Kopf zeigt noch die medio-posteriore Abplattung, und zwischen Kopf und Pfanne sind mehrfach Zwischenräume vorhanden, die mit lockerem Fettgewebe ausgefüllt sind.

Der Kopf stellt sich mit seiner Kuppe gegen das Zentrum der Pfanne. Die Fossa trochanterica umfaßt den Pfannenrand und hat ihn sogar etwas flachgedrückt, während die Trochanterspitze in die Incisura ischiadica maj. dicht neben der Spina ischiadica eingreift.

Sehr interessant ist das Verhalten der Kapsel. Der hintere obere Abschnitt, in dem früher der Kopf stack, zeigt keine Ausbuchtung mehr, ist aber in zahlreiche Fältchen gelegt, die sich zwar noch etwas lüften, aber entfernt nicht mehr zu der hochgewölbten Kuppel emporheben lassen, wie sie an der linken, noch nicht reponierten Hüfte besteht. Auf der Vorderseite ist die Kapsel straff über den Kopf gespannt und preßt ihn in die Pfanne hinein. Das Lig. teres ist im Grunde der Pfanne vorhanden, hängt aber mit dem Schenkelkopfe nur durch einen dünnen Faden zusammen; „es scheint bei der Reposition abgerissen zu sein“.

Das erste Präparat MÜLLERS zeigt deutlich, daß man sich bei der Beurteilung der Röntgenbilder von reponierten Luxationen weniger an den Nachweis des Pfannendaches, als an jenen der konzentrischen Einstellung des Kopfes gegenüber der Y-Fuge zu halten habe, ein Umstand, auf den übrigens schon von GOURDON hingewiesen wurde.

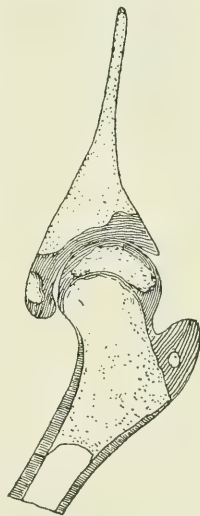


Fig. 134. Geheilte Luxation. Anatomisches Präparat; frontaler Durchschnitt (nach E. MÜLLER).

NOVÉ-JOSSERAND hat das Gelenk eines 3-jährigen an Diphtherie verstorbenen Kindes untersucht. Die Reposition war  $\frac{5}{4}$  Jahre vorher nach LORENZ unblutig vollzogen worden; das Kind war bereits 3 Monate frei gegangen. Hier zeigten sich Spuren von Narben in den Adduktoren, deren oberes Ende überdies in eine Art fester sehniger Zunge umgewandelt war.

Das Gelenk zeigte eine etwas größere Prominenz des Schenkelkopfes nach vorne und eine leichte Neigung zur Außenrotation. Davon abgesehen war „die Lage des Gesamtgelenkes absolut normal“. An der Kapsel war nur eine etwas schwächere Entwicklung der Verstärkungsbänder zu konstatieren, im übrigen zeigte sie normale Verhältnisse. Der Kopf zeigte noch eine Andeutung der medio-posterioren Abplattung, die Pfanne war um 4 mm flacher, das solide Gelenk jeder physiologischen Beanspruchung gewachsen.

Auch OCHSNER fand bei einem drei Jahre post repositionem verstorbenen Kinde so gut wie normale Verhältnisse.

„Eine gerade Linie, welche man durch die beiden Y-Knorpel zieht, geht scheinbar direkt durch die Centra der Köpfe.“ Die Kapsel ist stark und umschließt Kopf und Hals innig; die Pfanne wohl entwickelt, fast, wenn nicht ganz so tief wie die normale, und hat einen wohlgeformten, festen Rand. Nur der Kopf ist nicht ganz kugelig, „es hat den Anschein, als ob ihm an der vorderen, unteren und medialen Oberfläche eine Schale von einer kleineren Kugel aufgesetzt wäre“. Vom Lig. teres fanden sich nur Reste an den Insertionsstellen.

VEAU und CATHALE seziierten das Gelenk eines 4-jährigen,  $1\frac{1}{2}$  Monate nach der Reposition verstorbenen Kindes. Auch sie fanden die Retentionsverhältnisse vom anatomischen Standpunkte aus sehr gut.

Die beschriebenen Präparate haben wertvolle Aufschlüsse über die Heilungsvorgänge nach der unblutigen Reposition nach LORENZ gebracht.

Am wichtigsten ist wohl das Verhalten der Kapsel. MÜLLER schildert die an derselben vor sich gehenden Heilungsvorgänge ungefähr wie folgt. Die große Ausbuchtung, die früher den Kopf barg, schwindet nach wenigen Wochen, indem sie sich in Falten legt, und schmiegt sich den Skeletteilen in deren neuer Lage an. Schließlich verstreichen auch die Falten, und die Kapsel spannt sich glatt von der Insertion am Becken zu jener am Schenkelhalse hinüber. Hierzu ist aber eine Frist von ca. 3—4 Monaten notwendig, „die wir erfahrungsgemäß als minimale Zeitdauer für den Verband festgestellt haben“.

Es ist wohl anzunehmen, und scheint auch aus den Mitteilungen der Autoren über die Muskelverhältnisse hervorzugehen, daß nebst der Kapsel auch die sie verstärkenden Muskeln (Pyriformis, Obturatores etc.) sich der neuen Lage rasch anpassen; LANGE hat mit Recht betont, daß eine straffe Gelenkkapsel, eine kräftige Muskulatur und eine entsprechende Pfannenhöhlung zusammenwirken müssen, um die Stellung des Kopfes am Pfannenorte für die Dauer zu sichern.

Die Umgestaltung des Pfannengrundes wird ebenfalls schon sehr bald deutlich erkennbar. „Abgesehen davon, daß das Fettgewebe geschwunden und nur in den Lücken vorhanden ist, ist die knorpelige und knöcherne Pfanne geräumiger geworden, indem nicht nur der umgekrempelte Rand nach außen umgelegt ist, sondern auch das ganze vordere Drittel unter einem ganz flachen Bogen das mittlere fortsetzt,



während dieses bei der leeren Pfanne unter einem scharfen Winkel geschieht.“

Daß diese Umgestaltung des Pfannengrundes durch den Druck des Kopfes geschieht, und daß daher der Belastung des Beines während der Verbandsperiode eine große Bedeutung zuzuschreiben ist, liegt auf der Hand.

Die Ausgestaltung des Gelenkes zur Kugelform kann sich natürlich erst vollziehen, wenn das Bein nach allen Seiten hin bewegt wird. In

welch vollkommener Weise derartige Gelenkumformungen vor sich gehen können, darüber lagen schon ausgezeichnete experimentelle und theoretische Studien von L. FICK, R. FICK, ROUX, TORNIER u. a. vor, lange bevor die oben mitgeteilten Sektionsbefunde an reponierten Hüften erhoben werden konnten.

Ein gut Teil der oben beschriebenen, aus dem Heilungsprozesse entspringenden Veränderungen ist auch auf radiographischem Wege zu verfolgen.

Der erste, der darüber nähere Angaben gemacht hat, war wohl DREESMANN. Ihm fiel es auf, daß in einem Falle, den er mit seiner Bandage behandelt hatte, schon 14 Tage nach der Reposition der Kopf um  $1\frac{1}{2}$  cm näher an das Becken herangerückt war. DREESMANN schloß daraus, daß der auf Röntgenbildern stets zwischen Kopf und Pfanne sichtbare Zwischenraum „wenigstens nicht in allen Fällen durch Knorpel oder Interposition der Kapsel bedingt sei“. Offenbar vollzieht sich sehr rasch die Konsumption des hypertrophischen Pfanneninhaltes, wobei wohl auch knorpelige Elemente resorbiert resp. in ihrer Form verändert werden.

Noch  $1\frac{1}{2}$ —2 Jahre nach der Reposition findet man die Pfanne am Röntgenbilde in der Regel flacher als diejenige der gesunden Seite, resp. anderer normaler Vergleichsobjekte, die Epiphysen des Kopfes und des Trochanters etwas im Wachstume zurückgeblieben und den Pfannengrund unregelmäßig konturiert oder mit osteophytenartigen




Fig. 135.



Fig. 136.

Wucherungen bedeckt. Diese Verhältnisse sind recht deutlich an den beigedruckten 3 Röntgenbildern ausgeprägt, die ca. 1 Jahr nach der




Fig. 137.




Fig. 138.

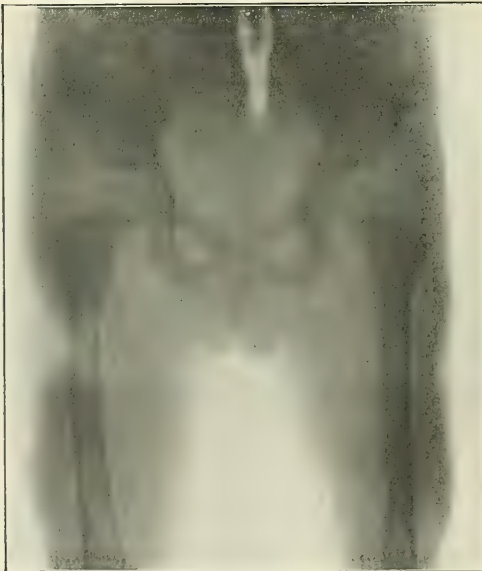

Fig. 139.

Reposition aufgenommen wurden. Fig. 135 von einer doppelseitigen Luxation. Die osteophytenartigen Wucherungen sind noch zum Teil nachweisbar. Die Einstellung der Köpfe konzentrisch. In Figg. 136 und 137 (einseitige Reposition) sind die Pfannen deutlich flacher, die Aufrauung des Pfannengrundes noch sehr gut kenntlich. In Fig. 137

überdies leichte Anteversion. Aber die Verhältnisse gleichen sich allmählich mehr und mehr aus. In Fig. 138 (linksseitige Luxation, 15 Monate nach der Reposition) ist die Pfannenbildung deutlich fortgeschritten. Ebenso Fig. 139, 2 Jahre nach der Reposition (bilateral). Selbst wenn die Reposition in relativ späterer Zeit vollzogen ist, können sich die Verhältnisse noch annähernd normal gestalten, wie z. B. JOACHIMSTHAL an dem Röntgenbilde eines 11-jährigen Knaben zeigen konnte, bei dem er 3 Jahre vorher eine linksseitige Luxation reponiert hatte.

An Röntgenbildern von doppelseitiger Luxation konnte JOACHIMSTHAL, der dieselben immer zweizeitig reponiert, zeigen, daß die Reposition direkt die Verknochierung und damit die Gestaltung der Gelenkteile zu fördern vermag, indem die Ossifikation der Kopfepiphyse an den erst operierten Gelenken in der Regel raschere Fortschritte als an den zuletzt operierten erkennen ließ.

Bilder, welche den Kopf tief in der Pfanne zeigen,

wie es z. B. LANGES Fig. 11 (oder beistehende Fig. 140) darstellt, sind mehrere Jahre nach der Reposition das Gewöhnliche. Wenn sich kurze Zeit nach der Reposition, bei jungen Kindern, ein nur wenig vorragender oberer Pfannenrand findet, so darf man eben nicht vergessen, daß er meist noch nicht verknöchert ist. Wir verweisen hierbei auf die anatomischen Befunde MÜLLERS. Wenn das Röntgenbild den Kopf nur konzentrisch der Pfanne gegenüber eingestellt zeigt, und die klinische Untersuchung des Gelenkes solide Festigkeit nachweisen läßt — so wird dieser Befund wohl fürs erste genügen.




Fig. 140.

Ist die Einstellung des Kopfes während der Primärstellung nicht rein konzentrisch gewesen, oder eine an sich richtige Primärstellung nicht lange genug festgehalten worden, oder waren die anatomischen Verhältnisse, insbesondere wegen stärkerer Anteversion des Schenkelhalses, nicht günstig, so kommt es zu exzentrischer Pfannenbildung. Wir finden dann nicht die ursprüngliche Pfanne als Ganzes vertieft, sondern nur einen im Bereiche der beiden oberen Quadranten gelegenen Teil derselben. In diesen Fällen ist immer auch ein Teil des knorpeligen Pfannendaches zur Pfannenbildung herangezogen. Dies ist kein „ideales“ Resultat, kann aber doch immerhin ein „sehr gutes“ sein und bleiben.

Bei doppelseitigen Luxationen kommt es häufig genug vor, daß die eine Seite konzentrische, die andere Seite exzentrische Einstellung zeigt.

Weniger befriedigen jene Repositionen, bei welchen der Kopf in der Leistenbenge prominent bleibt. Die Ursache dieser Prominenz ist entweder Anteversion des Schenkelhalses oder mangelhafte Pfannenbildung — exzentrische Anlage der Pfanne oder mangelhafte Resorption des hypertrophischen Inhaltes. Beispiele für Repositionen, welche klinisch das Symptom der Kopfprominenz auf-




Fig. 141.

Repositionen, welche klinisch das Symptom der Kopfprominenz auf-



weisen, bieten die folgenden 3 Figuren. Fig. 141, einseitig reponiert, 1 Jahr nach Beginn der Behandlung aufgenommen, zeigt auffallende Flachheit der Pfanne, aber keine pathologische Vermehrung der Ante-

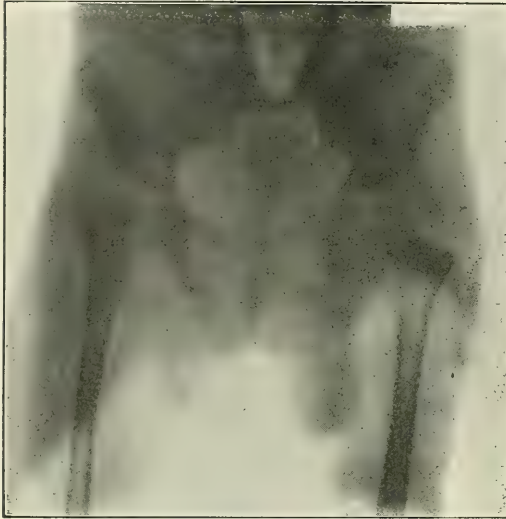


Fig. 142.

version des Schenkelhalses. Der Kopf ist auffallend massig, vom Pfannendache nicht vollkommen gestützt. Der Gelenkspalt breiter, die Anteversion des Halses stark ausgesprochen.

Die Prominenz des Kopfes in der Leistenbeuge ist immer von einer Dehnung der Vorderkapsel begleitet.

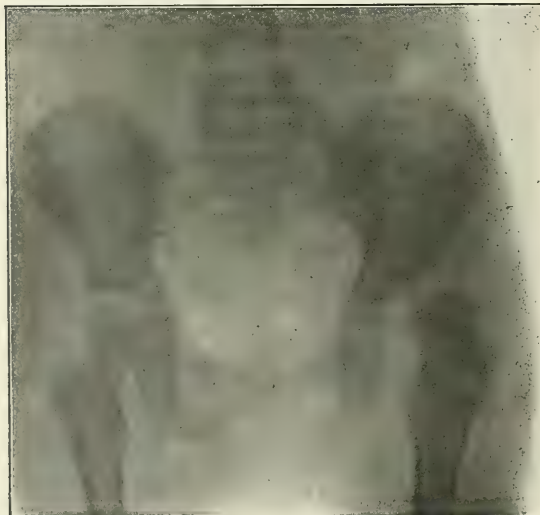

Fig. 143.

version des Schenkelhalses. Der Fall bietet ein Interesse auch darum, weil die andere „gesunde“ Seite Anteversion des Schenkelhalses, sowie eine gewisse Flachheit des Pfannendaches aufweist, wie sie als „Disposition zur Luxation“ beschrieben worden ist. Fig. 142, doppelseitige Luxation, weist auf der einen Seite starke Anteversion des Schenkelhalses und dementsprechend einen breiteren Gelenkspalt und geringere Entwicklung des Pfannendaches auf, trotzdem die Einstellung des Schenkelkopfes noch als konzentrische bezeichnet werden muß. Fig. 143, einseitige Luxation, ist 4 Jahre nach der Reposition aufgenommen. „Die Folge davon ist“, wie LANGE richtig bemerkt, „daß der Kopf, wenn einige Monate nach der Verbandabnahme verflossen sind, und die anfängliche Steifheit des Gelenkes geschwunden ist, bei Rotationen in abnormer Weise beweglich ist. Bei Innenrotation steht er zumeist in der Nähe der Pfanne, bei Außenrotation aber entfernt er sich, weil er nicht durch eine straffe vordere Kapsel zurückgehalten wird, weit vom Pfannenorte . . .“ Wir haben schon oben gesehen, daß diese Dehnung der Vorderkapsel immer eine sekundäre ist, und

mit der Anteversion des Schenkelhalses in inniger Verbindung steht. Wir können daher auch nicht den LANGESchen Erklärungsversuch acceptieren, wonach die LORENZsche Primärstellung als Ursache der Schläffheit der vorderen Kapsel zu beschuldigen sei. Wir haben diese Prominenz und diese Kapselschläffheit — soweit überhaupt die zweite Position richtig gewählt war — ausschließlich nur bei Anteversion des Schenkelhalses gesehen, und daß es sich wirklich um eine sekundäre, von der Tendenz des Schenkelhalses, sich bei Ueberführung in die indifferente Streckstellung wieder in die Sagittalebene zu begeben, abhängige Erscheinung handelt, geht auch daraus hervor, daß sie erst im Laufe der Nachbehandlung eintritt. Dies ist ja übrigens auch LANGE aufgefallen, der ausdrücklich hervorhebt, daß die Erscheinung auftritt, „wenn einige Monate nach der Verbandabnahme verflossen sind“. Es wird eben die während der Fixationsperiode geschrumpfte Kapsel nachträglich wieder gedehnt.

Was die vordere Reluxation (Subluxation) nach oben resp. die Transposition betrifft, liegt unseres Wissens bisher nur ein einziger anatomisch untersuchter Fall vor. Es ist dies der Fall POLLIOTTS, an welchem sich zeigte, daß die Fixation durch die Spannung des Y-Bandes (und zwar offenbar das Lig. ilio-femorale sup.) erfolgt, unter das sich der Kopf eingestellt hatte. Dieser Befund erklärt, warum bei diesen, anatomisch ganz unzureichenden Resultaten doch eine sehr gute Funktion vorhanden sein kann, und warum diese Resultate, soweit bis jetzt ein Urteil gestattet ist, einen relativ so hohen Grad von Stabilität besitzen.

Außerdem steht dieser Befund in schöner Uebereinstimmung mit der Annahme LUDLOFFS, der die geringe Verkürzungstendenz mancher subluxierter (nicht operierter) Gelenke damit erklärt, daß hier eine Einstellung des Kopfes unter das Lig. ilio-femorale sup. stattgefunden habe.

In etwas anderer Weise dürfte die ligamentöse Stützung bei jenen Kopfstellungen erfolgen, welche LORENZ als „laterale Apposition“ bezeichnet hat. Diese Einstellung findet bekanntlich bei hochgradiger Anteversion statt und ist dadurch charakterisiert, daß das coxale Femurende derart der Seitenfläche des Beckens angelagert, apponiert ist, daß der Kopf vorne und zwar unter- und außerhalb der Spina ant. sup., der Trochanter aber nach hinten gerichtet zu finden ist. Wir nehmen an, daß hier jener Teil der Vorderkapsel, welchen die beiden Ligamenta ilio-femoralia einschließen, so ausgeweitert ist, daß er zu einer Art sekundärer Kopfhaube wird, während das Lig. ilio-femorale sup. auf dem Halse reitet. Diese Stützung sowie der Umstand, daß der Kopf nicht nach innen ausweichen kann, erklärt das vollständige Fehlen der Innenrotation. Aktinographisch unterscheidet sich die „laterale Apposition“ wohl kaum von einer nicht reponierten Luxation.

Erwähnenswert scheint uns nur noch eine eigentümliche Stellung des „reponierten“ oberen Femurendes, die aber nur bei extremster Anteversion des Schenkelhalses zustande kommt; es ist dies jene Stellung, bei welcher der Trochanter in der Pfanne einen Stützpunkt gefunden hat, während der Schenkelkopf nach außen gerichtet ist. Dieses Resultat wird schon durch die Primärstellung vorbereitet, indem bei Ueberstreckung und rechtwinkliger Abduktion der exzessiv antevertierte Kopf, der infolge der Anteversion in dieser Stellung nicht

nach vorne, sondern nach oben sieht, den Pfannenrand nach oben passieren und dem Trochanter den Eintritt in die Pfanne gestatten kann. Nur eine stark negative, eventuell axillare Abduktion im ersten resp. zweiten Verbande, gefolgt von einem innenrotierenden Verbande und Osteotomie-Behandlung nach SCHEDE, können auch bei solch exzessiver Anteversion zu einem günstigen Erfolge führen. Uebrigens ist der Erfolg bei Einstellung des Trochanters in die Pfanne insofern nicht ganz schlecht, als das Becken doch eine gewisse knöchernen Stütze erhält; aber eine Tätigkeit der Glutäalmuskulatur ist bei dieser Einstellung so gut wie ausgeschlossen.

#### Funktion.

Von einer funktionellen Heilung ist nur dann zu sprechen, wenn die ursprüngliche Verkürzung, soweit dieselbe durch die Luxation bedingt war, geschwunden ist, wenn die normale Ausdauer und eine normale Gleichmäßigkeit des Ganges eingetreten und die der iliacaalen, insbesondere bilateralen Luxation eigene Zickzackform des Körpers einer normalen Form und Haltung Platz gemacht hat.

Es ist nun eine feststehende Tatsache, daß die unblutige Einrenkungsbehandlung wenigstens für einen nicht geringen Prozentsatz der Fälle allen diesen Anforderungen auch wirklich vollkommen entspricht. Allerdings können Monate, selbst Jahre verstreichen, ehe dieser Erfolg ganz zu Tage tritt. Wenn die Kinder, eben aus der Fixation entlassen, ihre ersten Gehversuche machen, hinken sie natürlich beträchtlich, aber in anderer Art als vor Beginn der Behandlung. Es hängt dies mit dem Zustande der Muskulatur zusammen, der neben der verlässlichen knöchernen Stützung eines gut beweglichen Kopfes den wichtigsten Faktor für die Funktion darstellt.

Wie außerordentlich wichtig der Zustand namentlich der pelvotrochanteren Muskulatur für die Funktion ist, erhellt aus der Hochgradigkeit des Hinkens selbst bei geringfügiger spinaler Lähmung, trotz der vollkommenen Intaktheit aller übrigen anatomischen Konstituentien des Gelenkes.

Bei Kindern, die rechtzeitig zur Behandlung gekommen sind, wird der Zustand der Muskulatur meist ein vollkommen normaler. Bei nicht mehr ganz jungen Kindern bleibt die Entwicklung eine geringere, so daß man kleinere Umfangsmaße eventuell auch bei den bestgelungenen Fällen nachweisen kann. Indessen macht sich dieser kleine Unterschied bei der Funktion kaum jemals als Störung geltend.

Im allgemeinen gilt der Satz, daß die funktionellen Resultate in enger Beziehung zu den anatomischen stehen. Es kann heute gar keinem Zweifel mehr unterliegen, daß die völlige Herstellung normaler Funktion nur bei absoluter Rekonstruktion des Gelenkes zu gewärtigen ist. Glücklicherweise nimmt mit der fortschreitenden Technik die Zahl der anatomisch tadellosen Repositionen stetig zu, jene der Transpositionen stetig ab. Die bloß transponierten Gelenke können zwar auch, namentlich wenn die Verkürzung ganz gering und eine relativ suffiziente Pseudopfanne gebildet worden ist, kosmetisch und funktionell sehr gute Resultate liefern und klinisch als Heilungen imponieren. Die Lordose ist geschwunden, die Verkürzung erheblich reduziert, die Ausdauer im Gehen beträchtlich erhöht und das Hinken nahezu be-



seitigt und unauffällig geworden. Nichtsdestoweniger ergeben sich aus der wenn auch geringen Verschiebung der Insertionspunkte der Muskeln, einige Mängel, welche sich zwar bei ruhigem Gehen auf ebener Erde nicht zeigen, aber bei etwas größeren Marschleistungen, namentlich auf unebenem Terrain hervortreten. Außerdem fällt der Umstand schwer ins Gewicht, daß man vorläufig noch nicht bestimmt zu sagen im stande ist, was aus den transponierten Gelenken im Laufe der Dezennien wird; immerhin lassen die bisherigen Erfahrungen in funktioneller Beziehung eine günstige Prognose zu.

Anfängliche Rigiditäten gehen, wie bereits erwähnt, in der Regel bald zurück. Bleiben sie aber bestehen und führen sie zur Kontrakturbildung, so können sie die Funktion in sehr schwerer Weise stören. Auf solche Art kann selbst eine anatomisch tadellos gelungene Reposition insolange einen Mißerfolg darstellen, als die Kontraktur nicht korrigiert wird.

### Unfälle und Komplikationen.

#### Repositions- und Retentionshindernisse.

Den Wertmesser für ein Verfahren bilden nicht nur die erreichten Resultate; es ist auch die Berücksichtigung der Gefahren und Komplikationen notwendig, die mit der Anwendung der Methode verbunden sind. Es kommt hier die Mortalität in Betracht, ferner Frakturen, Nerven-, Gefäß- und sonstige Weichteilsläsionen, die durch die Repositionsmanöver verursacht werden können, endlich Versteifungen und Reluxationen bei der weiteren Behandlung.

Die Mortalität spielt wohl eine ganz geringe Rolle. Unter 1235 Operationen, die sich auf 12 Operateure verteilen, findet DEUTSCHLÄNDER im ganzen 4mal einen tödlichen Ausgang verzeichnet, welcher entweder noch auf dem Operationstische oder spätestens 24 Stunden nach der Operation unter chokähnlichen Erscheinungen erfolgte. Eine erste Gruppe gehört in die Kategorie „Narkosetod“. Ob die zweite Gruppe von Todesfällen, die 24 Stunden nach der Operation erfolgten, überhaupt der unblutigen Reposition angerechnet werden können, oder ob es sich um protrahierten Narkosetod handelt, wird kaum zu entscheiden sein. Ein fünfter Todesfall, den NARATH zu beklagen hat, ereignete sich 3 Tage nach der Operation. Er erfolgte unter schweren cerebralen Erscheinungen, nachdem das Kind die beiden ersten, auf die Operation folgenden Tage sich wohl befunden hatte.

Von den sonstigen unglücklichen Ereignissen hat das am meisten tragische wohl LORENZ zu verzeichnen. Es betraf ein 13-jähriges Mädchen mit hochgradiger Verkürzung, bei welchem im Anschluß an eine vorgenommene Transposition, infolge stärkerer Ueberstreckung des Gelenkes, Thrombosierung der Art. fem. eintrat, so daß die Ex-artikulation in der Hüfte vorgenommen werden mußte. Ein ähnlicher Fall mit tödlichem Ausgange ist einem Operateur in New York arriviert. Wie LORENZ richtig bemerkt, treffen Unglücksfälle in erster Linie denjenigen, der einen gänzlich unbekanntem Pfad zum ersten Male begeht.

Alle verzeichneten üblen Zufälle sind fast ausschließlich bei Patienten beobachtet worden, welche die Altersgrenze schon mehr oder weniger überschritten hatten.

Frakturen stehen hier obenan. Meist handelt es sich um Schenkelhalsfrakturen, aber auch Diaphysenbrüche des Oberschenkels, sowie vereinzelt Brüche des Beckenringes, einer Darmbeinschaukel und Symphysenläsionen kamen vor. Erwähnt werden nach DEUTSCHLÄNDER zahlenmäßig Frakturen von

PETERSEN	unter	124 Fällen	4 mal
LORENZ	„	450 „	13 mal
WOLFF	„	124 „	5 mal
NOVÉ-JOSSERAND	„	69 „	2 mal
LEXER	„	59 „	1 mal

NARATH berichtet über 4 Frakturen unter 109 Fällen. Abgesehen davon, daß die Frakturen, sofern sie am Operationstische erfolgten, alle weiteren therapeutischen Eingriffe für 2–3 Monate unmöglich machten und dadurch eine Verzögerung der Behandlung herbeiführten, sind ernstere Nachteile für die Patienten aus denselben wohl selten erwachsen.

Lähmungen wurden nur in solchen Fällen beobachtet, wo langdauernde Repositionsversuche gemacht wurden, besonders wenn die Extensionsschraube in Anwendung kam — also durchweg bei älteren Fällen. Es handelt sich hier vorwiegend um Paresen und Paralysen im Bereiche des N. femoralis und des N. ischiadicus.

Numerisch aufgezählt finden sich Zerrungslähmungen speziell bei LORENZ, PETERSEN, J. WOLFF und NARATH. Sie ereigneten sich unter 755 Fällen im ganzen 23mal.

Die Lähmungen im Bereiche des Femoralis zeigen durchweg einen benignen Charakter. Selbst totale Lähmungen des Extensor quadriceps sah LORENZ jedesmal vollkommen schwinden. Als das kritische Manöver, durch welches Quadricepsparalysen wohl ausgelöst werden können, dürfte forcierte Ueberstreckung, und zwar sowohl bei Abduktion, als bei sonst indifferenter Einstellung zu bezeichnen sein, da hierbei der Femoralis einer Zerrung ausgesetzt ist.

Im Gegensatze zu den rein motorischen Femoralislähmungen, deren Rückbildung sich stets ohne jede Behandlung innerhalb weniger Monate bis zur restitutio ad integrum vollzog, sind die Zerrungslähmungen des N. ischiadicus, welche durch einen zu raschen Ausgleich hochgradiger Verkürzung zuweilen herbeigeführt werden, ernster zu beurteilen. Sie kommen leicht zu stande, sind nicht selten mit Neuralgien kompliziert, und ihre Restitution läßt, wenn sie überhaupt erfolgt, lange auf sich warten.

Außer durch die Zerrung können schwere Lähmungen des N. ischiadicus auch dadurch entstehen, daß der Nerv bei den Repositionsmanövern zwischen Femurkopf und Darmbeinwand in die Klemme kommt. Die Möglichkeit hierzu ist bei starker Verkürzung gegeben, wenn über den hinteren Pfannenrand auf dem Keile eingerenkt wird. Wir ziehen daher bei starker Verkürzung die Einrenkung über den unteren Pfannenrand vor.

Glücklicherweise sind die Fälle, in denen eine Störung dauernd bestehen bleibt, sehr selten. Ueber einen Fall, wo beiderseitige Lähmung der Zehenmuskeln und starke Parese der Sprunggelenkmuskulatur zurückblieb, berichtet NARATH. In einem Falle PETERSENS war eine Lähmung der Unterschenkelmuskulatur 2 Jahre lang bestehen geblieben. In einem Falle, der am Wiener Institute beobachtet wurde, war die (übrigens temporäre) Ischiadicuslähmung mit gleichfalls vor-

übergehenden Innervationsstörungen des Perineums und der Blase kombiniert, welche Störungen SCHLESINGER als durch Conusverletzung hervorgerufen erklärte. In einem anderen Falle (doppelseitige Luxation bei einer Siebenjährigen) trat komplette Lähmung beider unteren Extremitäten auf. Dieselbe ging nach einer Dauer von 5—6 Monaten im übrigen vollständig zurück, nur eine Parese des Peroneus blieb beiderseits bestehen.

Dieser Nervenstamm zeigt überhaupt eine besondere Disposition für Lähmungen. Hierbei scheint die von v. ABERLE betonte Tatsache, daß der Nerv. peroneus in der Höhe des Fibulaköpfchens besonders stramm an seine knöcherne Unterlage fixiert ist, so daß der distale Anteil desselben sich nicht an der Dehnung beteiligen kann, eine wichtige Rolle zu spielen. Nicht selten bleibt die Parese des Peroneus dauernd bestehen.

Was die Gefäßläsionen betrifft, so sind eigentlich nur 2 Fälle bekannt. Der eine, eine Thrombose der A. femoralis, wurde bereits besprochen. Ein zweiter Fall, eine Zerreißung der Vena femoralis, welche PETERSEN arrivierte, nahm infolge der Venennaht einen günstigen Ausgang. Eine recht unangenehme Komplikation bildete in 2 Fällen WOLFFS die Vereiterung der Hämatome in der Adduktorengegend, welche zur Adduktionskontraktur Veranlassung gab.

Von weiteren Verletzungen der Weichteile sind endlich noch Dammrisse, Scheidenrupturen und Hodenquetschungen in seltenen, vereinzelten Fällen beobachtet worden. Solche Läsionen dürften sich aber bei gehöriger Sorgfalt wohl vermeiden lassen; glücklicherweise haben sie in keinem der bisher beobachteten Fälle zu dauerndem Schaden geführt.

Endlich muß noch auf die Neigung zu Hernienbildung hingewiesen werden, die, allerdings nicht häufig, nach der Reposition beobachtet wurde. Es handelt sich hier um solche Hernien, die sich direkt unter dem POUPARTSchen Bande entwickeln und in der prävasculären Bindegewebsspalte vor den großen Gefäßen lagern.

Das Verhältnis des Bruchsackes zur A. epigastrica inf. schildert NARATH wie folgt: Die Arterie und die entsprechenden Venen verlaufen tatsächlich vor (ventral) dem Bruchsacke und teilen diesen in einen medialen und in einen lateralen Abschnitt. Die beiden Teile sind durch eine Einschnürung, in welcher oben die benannten Gefäße den Bruchsack umschlingen, äußerlich getrennt. Die Abgangsstelle schien mir tiefer als gewöhnlich zu sein, was den Gedanken nahelegt, daß diese Hernien bereits lange Zeit bestanden haben (kongenitale Anlage?).

Eine Neigung zur Hernienbildung wurde übrigens schon von den älteren Autoren aus den anatomischen Verhältnissen der Muskulatur des Luxationsgelenkes abgeleitet (s. Anatomie). Dies scheint sich neuerdings zu bestätigen, da NARATH Andeutung von prävasculären Hernien in 5 Fällen von Luxation schon vor der Behandlung konstatieren konnte, und einige Male bei einseitiger Luxation auch die andere, nicht luxierte Seite Andeutung von subinguinaler Anschwellung zeigte. Außerdem stimmt der von NARATH an Luxierten erhobene Befund mit einem älteren Befunde STANLEYS (1838) und dem neueren Befunde LYSENKOPFS (1901) überein, welche ganz gleiche Hernienform bei nicht Luxierten beobachteten.

Es ist nun allerdings in hohem Grade wahrscheinlich, daß die — wie wir annehmen müssen, a priori bestehende — Disposition



zur Hernienbildung durch die Einrenkungsbehandlung zur wirklichen Bruchbildung gedeiht. Wir konnten bei dem Präparate eines Neugeborenen mit kompletter rechtsseitiger Luxation konstatieren, daß sich bei der Reposition der M. ilio-psoas deutlich auf der Kante des Darmbeines lateralwärts verschob, so daß offenkundig die Lacuna vasorum in die Breite gezogen resp. ihr Inhalt unter verringerten Druck gesetzt werden mußte. Aus dem Bestande dieser Hernie, die übrigens auch einer Spontanrückbildung fähig zu sein scheint, ist bisher, soviel uns bekannt, noch keinem Patienten ein Schaden erwachsen. Drei von uns beobachtete kleine Hernien haben sich im Verlaufe von 3—5 Jahren nicht vergrößert, obzwar die Patienten kein Bruchband trugen.

Die verschiedentlichen Unfälle ereigneten sich in den ersten Jahren, während welcher die unblutige Reposition rasch in Aufnahme kam, nicht selten, wurden aber mit den Fortschritten der Technik zusehends spärlicher, und es kann wohl die Hoffnung ausgesprochen werden, daß ihre Zahl sich auf ein Minimum reduzieren werde, wenn man in den älteren Fällen jene Vorsichtsmaßregeln zur Anwendung bringt, die im folgenden Kapitel beschrieben werden.

Den üblen Zufällen im weitesten Sinne des Wortes schließt sich als Krone derselben an: das Mißlingen der Reposition oder der Retention. Als Repositionshindernisse stehen unüberwindliche Kapselwiderstände obenan. Wie wir bereits betont haben, kann eine feste Adhäsion der Kopfhaube an das Periost des Darmbeines die Reduktion und damit die Reposition vollkommen vereiteln — solche Anwachsenden sind aber äußerst selten. Ein relatives Hindernis für die Reduktion bildet die Verhackung des Kopfes ins Lig. ilio-femorale sup., mit diesem Hindernisse haben indes nur die Traktionen bei indifferenter Streckstellung, nicht die Hebelmanöver zu rechnen. Für die Reposition im engeren Sinne kann — worauf besonders v. MIKULICZ aufmerksam gemacht hat — ein absolutes Hindernis aus der Zwerch-sackform der Kapsel erwachsen. Ist der Isthmus sehr enge, so daß der Kopf denselben absolut nicht passieren kann, so geschieht es nach v. MIKULICZ bei forcierten Manövern nicht selten, daß eine Pseudoreposition erzwungen wird, bei welcher der Kopf nicht mit der Pfanne in Berührung kommt, sondern Interposition einer Kapselduplikatur stattfand.

Was die Muskelwiderstände anlangt, so wurde bereits hervorgehoben, daß von dieser Seite ein Repositionshindernis weniger in Betracht kommt. Bei der Ausführung der Hebelmanöver muß ohnehin nur ein Teil der Muskelwiderstände bewältigt werden. Für die Schraubentraction gibt es zwar an und für sich kein Hindernis, da jeder Widerstand durch die Kraft der Schraube gebrochen werden kann, aber die Forcierung der Traktionen involviert die Gefahr schwerer Nervenläsionen und verbietet sich daher von selbst.

Im ganzen spielen aber die Repositionshindernisse eine viel geringere Rolle als die Retentionshindernisse. Als ein Retentionshindernis ist vor allem die erwähnte Kapselduplikatur anzusehen, wengleich es Fälle geben mag, wo die Duplikatur durch Druckusur schwindet, so daß sekundär der Eintritt des Kopfes in die Pfanne möglich wird. Ein nicht zu unterschätzendes Retentionshindernis kann von seiten eines hypertrophischen Ligamentum teres ausgehen, welches

sich zwischen Kopf und Pfanne schiebt und die Adaption des Kopfes verhindert. Weiter kommen abnorme Vergrößerungen des Kopfes und schwere Deformation desselben (Pufferkopf) in Betracht, durch welche der Pfanne eine so große Fläche gegenübergestellt wird, daß die Bildung eines Pfannenrandes nicht mehr möglich ist. Desgleichen verhindert ein kurzer, gedrungener Hals, eine humerusartige Gestaltung des oberen Femurendes, ein tiefes Eintauchen des Kopfes in die Pfanne und damit eine exakte Retention. Das gefährlichste, von seiten des Femur gebotene Hindernis für die Retention ist aber ein hoher Grad von Anteversion des Schenkelhalses (s. oben).

Was die Pfanne anlangt, so können Ausfüllungen mit starren Massen, insbesondere Exostosen die Einbettung des Kopfes wesentlich verzögern, so daß derselbe bei der geringsten Inanspruchnahme seinen labilen Halt wieder verliert. Ein Mißverhältnis zwischen Pfanne und Kopf ist ja immer vorhanden, selbst wenn der letztere pathologisch nicht verändert ist, da die Pfanne im Wachstum mehr zurückgeblieben ist als der Kopf. Doch dieses Größenmißverhältnis ist eines Ausgleiches durchaus fähig.

Zu erwähnen ist noch, daß die Chancen der Retention auch dann wesentlich vermindert werden, wenn die Fixationsperiode zu kurz bemessen wurde, so daß die Heilungsvorgänge nicht genügend weit gediehen sind.

MÜLLER, HORVATH und andere haben die Erfahrung gemacht, daß, wenn die Retention einmal mißglückt ist, bei einem neuerlichen Repositionsversuch die relative Insuffizienz der Gelenkpfanne auffallend größer erschien, als bei der primären Reposition. Diese Erfahrung können auch wir vollinhaltlich bestätigen. HORVATH erklärt sich diesen Umstand mit der Insuffizienz der Weichteilspannung. Unserer Meinung nach dürfte außerdem noch der Umstand eine Rolle spielen, daß das Pfannendach durch den in Dislokation begriffenen Kopf flachgedrückt wurde.

HORVATH gibt den Rat, nach mißglückter Retention erst einige Monate verstreichen zu lassen, ehe zur sekundären Reposition geschritten wird. In jenen Fällen, wo starke Atrophie nach längerer Fixation aufgetreten ist, wird dieser Rat wohl zu beherzigen sein. Wo dieser Umstand den Entschluß nicht beeinflußt, kann man die sekundäre Reposition sofort vornehmen, ohne eine Erholungspause einschalten zu müssen; nur wird man sich gegen neuerliche Reluxation durch starke negative Abduktion versichern müssen.

#### Statistik der Endresultate.

Die Beurteilung der Resultate aus den von den Autoren gegebenen Daten ist erschwert durch den Umstand, daß der Begriff „Heilung“ so vielfach verschieden aufgefaßt wird. Denn wenn auch die vollkommene oder mangelhaftere Repositionstechnik der verschiedenen Operateure von großem Einflusse auf ihre Resultate sein muß, so ist doch die auffallende Erscheinung, daß sich so wesentliche Differenzen in den prozentuellen Heilungsergebnissen finden, wohl nicht auf die angewendete Technik allein zurückzuführen. Die nachstehende Tabelle, die von DEUTSCHLÄNDER angelegt und von uns fortgeführt wurde, gibt einen Begriff von den großen Schwankungen, welche die Ansätze der Autoren aufweisen.

## Zahl der Heilungen.

	Reponierte Gelenke überhaupt			Davon einseitig Luxierte			Doppelseitig Luxierte				
	Anzahl	Heilungen	%	Anzahl	Heilungen	%	Anzahl	Doppelseitige Heilungen	%	Einseitige Heilungen	%
LORENZ (1895)	212	108	62,8	102	61	59,8	55	13	23,6	21	38,1
PETERSEN	161	12	7,4	62	5	8,0	71	2	2,8	—	—
HOFFA	136	27	19,8	59	13	22,0	32	5	15,6	4	12,5
WOLFF	124	14	11,3	52	12	23,1	36	1	2,7	—	—
DREHMANN	103	71	68,9	66	48	72,7	21	6	25,8	—	—
NOVÉ-JOSSERAND	69	25	35,3	27	12	44,4	21	0	0	13	61,9
REDARD	57	19	33,3	43	14	32,7	7	2	28,5	1	14,2
LEXER	59	43	72,7	33	26	78,7	13	6	46,1	5	38,4
KÖLLIKER	51	2	3,9	25	2	8,0	13	0	0	—	—
DREESMANN	88	10	15,5	10	6	60,0	4	1	25	3	75
LUDLOFF	20	9	45,0	8	4	50,0	—	—	—	—	—
MÜLLER	82	—	—	40	28	70,0	21	5	23,8	—	—
NARATH	97	65	67,0	49	29	53,0	48	36	75,0	5	10,4
HORVATH	54	14	25,9	—	—	—	—	—	—	—	—
KIRMISSON	71	8	11,3	27	3	11,1	22	1	4,5	3	13,6
LANGE (Straßburg)	44	20	45,5	31	16	51,6	—	—	—	—	—
MOTTA	93	49	52,7	47	23	48,9	—	—	—	—	—
RIDLON	26	10	38,5	—	—	—	—	—	—	—	—
LORENZ (1905)	572	362	63,3	296	193	65,2	—	—	—	—	—

Wie schwer die Beurteilung der einschlägigen Faktoren oft ist, erhellt aus folgendem: Die anatomischen und funktionellen Erfolge brauchen nicht strenge Hand in Hand gehen. Ein anatomisch tadellos konzentrisch reponiertes Gelenk kann so rigide oder kontrakt sein, daß das Resultat mit Bezug auf die Funktion als „schlecht“ zu bezeichnen ist. Andererseits ist es möglich, daß ein exzentrisch reponiertes, ja selbst nach vorne subluxiertes Gelenk eine so gute Funktion aufweist, daß man es klinisch als geheilt bezeichnen könnte. Um diese Unterschiede scharf auseinander zu halten, ist eine genaue Spezialisierung notwendig; wir geben im folgenden die Tabelle NARATHS wieder, die in ihrer Anordnung als Muster dienen kann.

	Anatomisches Resultat			Funktionelles Resultat					
	Gelenksbefund	Anzahl	Proz.	ideal	sehr gut	gut	mittelmäßig	schlecht	
I {	Repositio completa	26	53,1	79,6	18	5	3	—	—
I }	Repositio excentrica	13							
II {	Subluxation nach oben vorne	5	10,2	18,4	—	1	3	1	—
II }	Relaxation nach oben vorne	4							
III	Relaxation nach hinten oben	1	2,0	—	—	—	—	—	1
	Summe	49			18	12	16	2	1

NARATH hat im ganzen 39 Proz. der Patienten mit doppelseitiger Hüftverrenkung und 53 Proz. mit einseitiger Luxation als „ideal“ geheilt entlassen. In 35 Proz. der doppelseitigen und 25 Proz. der einseitigen Luxationen war noch eine „sehr gute“ Funktion zu konstatieren. „Eine mindestens gute Funktion überhaupt war in 90 Proz.



der doppelseitigen und in 93 Proz. der einseitigen Luxationen zu konstatieren, so daß sich die Mißerfolge zu den Erfolgen verhalten wie 1 : 19.“

In der erwähnten Statistik handelt es sich durchweg um solche Patienten, welche schon mindestens seit einem Jahre aus der Verbandbehandlung entlassen sind. Die Resultate können also wohl als dauernde angesehen werden.

Was das Schicksal der transponierten Gelenke betrifft, so erhebt DEUTSCHLÄNDER die Forderung, daß man Kinder mit solchen Gelenken in regelmäßigen Zwischenräumen mit Röntgenstrahlen genau kontrolliert, da nur „eine ständige, sich über Jahre erstreckende Kontrolle darüber Aufschluß geben kann, wie weit die Transpositionen gleichwertig den Dauerresultaten zu setzen sind“. Das eine kann man aber schon jetzt sagen, daß der Zeitraum, der bisher zur Beobachtung zur Verfügung stand, im allgemeinen eine gute Stabilität der transponierten Gelenke erkennen ließ.

Bei der Einschätzung des Wertes der unblutigen Behandlung müssen noch die vollständigen Mißerfolge berücksichtigt werden. DEUTSCHLÄNDER berechnet nach den Aufzeichnungen der Autoren den Prozentsatz der Reluxationen mit 10,5, jenen der primär mißlungenen Repositionen mit 8,4. Bezüglich des letzteren Prozentsatzes hebt derselbe Autor hervor, daß ihm die Zahl zu hoch gegriffen erscheine; dies sei darauf zurückzuführen, daß die älteren Statistiken noch mit einbezogen wurden, deren mißlungene Repositionen nicht der Methode, sondern der noch mangelhaften Technik zur Last fallen. Die neuesten Statistiken geben viel geringere Prozentsätze an (ca. 3 Proz.). Gleiches gilt wohl auch bezüglich der Reluxationen.

Wenn der genannte Autor die pessimistische Ansicht ausspricht, daß eine Heilung im anatomischen Sinne, bei der sich eine reguläre Pfanne an richtiger Stelle wieder bildet, höchstens bis zu einem Drittel der Fälle etwa erfolgt, und daß bei doppelseitiger Luxation eine völlige Heilung in diesem Sinne noch seltener ist, so wird er durch die oben zitierten neuesten Statistiken widerlegt. Diese beweisen vielmehr, daß die geringschätzigte Bemerkung jenes Autors, daß „vom Standpunkte einer die anatomischen Verhältnisse völlig wieder herstellenden Operation aus betrachtet, eine allzu hohe Bewertung der unblutigen Reposition nicht am Platze sei“, jetzt nicht nur nicht mehr richtig, sondern daß ihr striktes Gegenteil wahr geworden ist. Man darf es ruhig aussprechen, daß die Hoffnung, welche LORENZ an sein Verfahren geknüpft hat, in Erfüllung gegangen ist, und daß die Methode der unblutigen Einrenkung unbestritten den ersten Platz in der Therapie der angeborenen Hüftverrenkung einnimmt; „diese Methode vereint“ eben, was keine ihrer Vorgängerinnen vermochte, „die Unmittelbarkeit und Sicherheit des chirurgischen Eingriffes mit der Gefahrlosigkeit der mechanischen Behandlung, ohne die sonstigen Mängel dieser letzteren zu teilen“.

## 2. Die unblutige radikale Behandlung älterer Fälle.

Soferne die radikale Behandlung nicht von vorne herein durch die anatomischen Verhältnisse ausgeschlossen erscheint, ist es bei älteren Kindern doch vielfach nicht möglich, oder wenigstens nicht ratsam, die Repositionsbehandlung in der Art, wie sie im früheren

Kapitel geschildert wurde, ohne weiteres durchzuführen. Solche Kinder müssen erst einer entsprechenden „vorbereitenden Behandlung“ unterzogen werden.

Als solche wird entweder die Extensionsbehandlung im Bette ausgeführt, oder es werden täglich wiederholte Schraubenextensionen bei indifferenter Streckstellung des Beines vorgenommen. Kräftige Extensionen wurden früher auch in Narkose mittelst der Schraube vorgenommen, und die Wirkung derselben eventuell durch subkutane Myotomien der langen Oberschenkelmuskeln unterstützt. Dieselben sind heute wohl größtenteils aufgegeben.

Zur Vornahme der Schraubenextensionen kann man sich mit großem Vorteile des SCHEDESchen Extensionstisches bedienen (Fig. 144).

LUDLOFF legt älteren Kindern vorerst eine „Gipsschwimmhose“ an, in der Annahme, daß die Muskulatur unter diesem Verbande schlaff wird, und dann nur einen geringeren Widerstand leisten könne. Nach achtwöchentlicher derartiger Vorbereitung schreitet er zur Reposition.

Einen viel wirksameren Kunstgriff zur Ermöglichung einer schwierigen Einrenkung hat SCHLESINGER mitgeteilt, welcher anräht, das Bein nach dem Mißlingen des ersten Repositionsversuches „scharf in die Stellung zu drücken, von der aus das Einschnappen des Kopfes stattfindet“, und in dieser Stellung im Gipsverbande vorläufig zu fixieren. Der 3—4 Tage später zu wiederholende Einrenkungsversuch findet dann wesentlich geringere Widerstände vor. SCHLESINGER übt das Verfahren in der Absicht, das Operationstrauma zu verringern.




Fig. 144. Extensionstisch nach SCHEDE.

REINER hat gezeigt, daß man durch systematische Weiterverfolgung dieses Weges noch Repositionen bei Patienten zustande bringen könne, welche die bisher geltenden Altersgrenzen beträchtlich überschritten haben. Er beginnt den Versuch in der ausgesprochenen Absicht, die Reposition nicht in der ersten Sitzung zu Ende zu führen, sondern nur eine Annäherung des Kopfes an die Pfanne zu erreichen. Die Operation wird mit den gewöhnlichen Manövern (Myorrhaxis adductorum, Dehnung der Kniebeuger durch Streckung des Kniegelenkes bei rechtwinkliger Beugeabduktion des Hüftgelenkes, eventuell rhythmische manuelle Traktionen etc.) begonnen und über dem Keile fortgesetzt. Hierbei wird, wie oben auseinandergesetzt, durch die Hebelwirkung der Kopf gegen den Isthmus der Kapsel vorgetrieben. Infolge der bei älteren Kindern wesentlich verringerten Dehnbarkeit des Isthmus erreicht die pfannenwärts gerichtete Bewegung des Kopfes früher oder später ein natürliches Ende. Jetzt werden die weiteren Hebelmanöver eingestellt und die erreichte Pfannennähe des Kopfes, sowie die erreichte größtmögliche, aber naturgemäß noch nicht rechtwinkelige Abduktion des Schenkels im Gipsverbande fixiert. Die Fortsetzung der Operation erfolgt nach 8—14 Tagen.

Die Wirkungsweise des Verfahrens stellt sich REINER so vor, daß die Fixation der in der ersten Sitzung erreichten Endstellung die erzeugten Muskelspannungen aufrecht hält, so daß der Kopf durch elastische Kräfte dauernd gegen den Isthmus angedrückt erhalten bleibt und wie ein Keil im Sinne der allmählichen Ausdehnung desselben wirkt. Indem die Muskeln hierbei selbst gedehnt werden, wird eo ipso ein weiteres, wenn auch weniger wichtiges Repositionshindernis in seiner Wirksamkeit geschwächt. Unabhängig von diesen mechanischen Momenten spielt wohl auch die Transudierung der Gewebe eine Rolle, da sie infolge ödematöser Durchtränkung an Resistenz verlieren.

REINER fand auf diese Weise doppelseitig luxierte Kinder noch bis zum 12., einseitig Luxierte noch bis zum 15. Lebensjahre der radikalen Therapie zugänglich.

WEISCHER brachte durch diese Etappenmethode zwei schwierige Repositionen bei älteren Kindern zu stande, wobei ihm noch sein oben beschriebener Einrenkungshandgriff zustatten kam.

Die Nachbehandlung solcher Art behandelter Patienten ist äußerst mühsam, da dem Alter entsprechend eine besonders große Tendenz zur Kontrakturbildung vorhanden ist. Um die Kontraktur zu vermeiden, wird man — bei doppelseitiger Luxation — die Fixationsbehandlung sehr bald unterbrechen müssen, selbst auf die Gefahr hin, daß eine Reluxation erfolgt. Die Sorge des Operateurs hat dann darauf gerichtet zu sein, zu verhüten, daß eine hintere Reluxation zustande kommt. Der Patient erhält dann schlimmsten Falles eine vordere oder seitliche Luxation anstatt einer hinteren — aber auch dies ist ein Gewinn, der nicht als ganz unansehnlich bezeichnet werden darf. Eine solche sekundäre Transposition erscheint uns auch günstiger als eine primäre; denn gegenüber der letzteren hat sie den Vorteil größerer Stabilität voraus, und zwar, wie wir glauben, infolge der besseren Stützung, welche der reluxierte Kopf an den Verstärkungsbändern der Kapsel erfährt (s. S. 215).

Nur bei einseitiger Luxation scheint uns eine lange Fixationsperiode trotz der Gefahr der Versteifung des Gelenkes erlaubt. Wir sind der Meinung, daß eine Ankylose des reponierten Gelenkes in guter Stellung einer hinteren Luxation funktionell bei weitem überlegen sei.

### 3. Operationen in der Nachbehandlungsperiode.

#### Die Osteotomie nach SCHEDE.

Blutige Nachoperationen im Gefolge der unblutigen Behandlung haben immer etwas Peinliches; sie sind glücklicherweise nur in seltenen Fällen notwendig. Die wichtigste hier in Betracht kommende Operation, die bei hochgradiger Sagittalstellung des Schenkelhalses immer ausgeführt werden sollte, ist die Osteotomie des Oberschenkels im Bereiche der Diaphyse (SCHEDE), zu dem Zwecke, um das distale Ende derselben so weit nach außen zu rotieren, daß die quere Knieachse in (nahezu) dieselbe Ebene gebracht wird, in welcher sich die Schenkelhalsachse befindet. Die Korrektur darf nicht zu weit gehen, da eine leichte Anteversion des Schenkelhalses (ca. 10°) auch de norma vorhanden ist.

Um zunächst die Frontalstellung des Schenkelhalses zu erreichen, muß das Bein für längere Zeit in Innenrotation, die je nach dem



Grade der Anteversion verschieden stark gewählt wird, fixiert werden. SCHEDE gibt den Rat, die Innenrotation „zum Zwecke der Dehnung der Außenrotatoren stärker zu wählen, als die Eversion beträgt“. Die Abduktionsstellung wird so gegeben, daß die Retention gesichert erscheint (40—60°). Der sehr genau anmodellierte Verband reicht bis zu den Fußspitzen. Je nach der Größe des Widerstandes, welcher sich der Innenrollung entgegengestellt hatte, bleibt dieser Verband 6 Wochen bis 3 Monate liegen.

SCHEDES Operation wird derart ausgeführt, daß — unter sorgfältiger Wahrung der erreichten Innenrotations- und Abduktionsstellung — ein vergoldeter, dreikantiger Nagel, der je nach der Größe




Fig. 145. Reponiertes Hüftgelenk, nach ausgeführter SCHEDEScher Osteotomie, mit dem durch Trochanter und Hals bis in das Zentrum des Kopfes eingetriebenen Nagel.

des Kindes von verschiedener Länge ist, direkt durch die Haut in den Trochanter und Schenkelhals eingetrieben wird. Die Richtung desselben hat möglichst der Schenkelhalsachse zu folgen; der Nagel liegt also entweder horizontal oder steigt ganz wenig von außen-unten nach innen-oben an. Die Spitze des Nagels soll bis in das Zentrum des Kopfes vordringen (Fig. 145).

Der nach außen ca. 3 cm vorstehende Nagelschaft ist die Handhabe, mittelst welcher nach der Osteotomie die Innenrotationsstellung des proximalen Fragmentes festgehalten wird.

Als Ort der Knochentrennung hatte SCHEDE früher die Regio subtrochanterica gewählt. Da aber die Beweglichkeit des Gelenkes, trotz der Handhabe, die der Nagel bietet, eine Dislokation des oberen Fragmentes entstehen ließ, empfahl SCHEDE später die Vornahme der Knochentrennung in der Regio supracondylia fem., etwa eine Hand-

breite oberhalb der Kondylen. Ist die Osteotomie vollzogen, so wird das untere Fragment so weit nach außen gedreht, daß die Kniescheibe gerade nach vorne sieht. Die Hautwunde, sowie die Umgebung des Nagelschaftes wird aseptisch versorgt, und die Rotationsstellung beider Fragmente durch den Verband gesichert. Als Polsterung benutzt SCHEDE für das Becken weichen Filz, für das Bein einen Trikot-schlauch.

Der Nagel wird so lange belassen, bis die Stelle der Knochentrennung genügend konsolidiert ist. Dies ist, wie VOGEL zeigte, erst nach Ablauf der 5. Woche mit Sicherheit zu erwarten. Dann schneidet man in den Gipsverband über dem Nagelkopfe ein etwa handteller-großes Fenster, und entfernt nun den Nagel, was mit Leichtigkeit zu bewerkstelligen ist, da er nur mehr locker im Knochen sitzt. Die Nagelwunde ist nach 8 Tagen in der Regel glatt verheilt. Nunmehr, also 6 Wochen nach der Osteotomie, wird der Verband abgenommen.

In der Regel folgt dann für 3 Monate ein Gehverband mit ver-ringerter Abduktion. Für den Fall aber, daß das Röntgenbild noch einen größeren Zwischenraum zwischen Kopf und Pfanne ergibt, hält SCHEDE eine nochmalige Narkose für notwendig, um den Kopf tiefer in die Pfanne zu treiben. Zu diesem Zweck wird ein kräftiger Druck gegen den Trochanter von außen her ausgeübt, und die Wirkung des-selben eventuell durch einen in der Richtung der abduzierten Diaphyse wirkenden Zug unterstützt.

Wir halten es für zweckmäßiger, daß mit der Operation nach SCHEDE so lange gewartet werde, bis eine genügende Konsolidierung des Gelenkes erfolgt ist.

Nach Abnahme des zweiten Verbandes wird eine eventuell noch bestehende Neigung zur Außenrotation durch methodische, passive Innenrotationsgymnastik, nötigenfalls auch durch einen portativen Apparat bekämpft.

VOGEL rät, die SCHEDESche Operation im Bedarfsfalle auch bei doppel-seitiger Luxation auszuführen, da durch die beiderseitige Operation die Gefahr, die „sozusagen, gleich null ist“, kaum vermehrt wird. In der Tat sind Komplikationen infolge der Operation bisher nicht beobachtet worden.

CODIVILLA hat die Osteotomie, die er im übrigen warm empfiehlt, etwas modifiziert. Er führt die nötige Innenrotation aus, schlägt den Nagel ein und macht einen langen Gipsverband, in den der Nagel aufgenommen wird. Nach 10 Tagen schneidet er den unteren Teil des Verbandes weg bis zur Grenze des mittleren und unteren Ober-schenkeldrittels, macht die Osteotomie, rotiert das periphere Fragment nach außen und gipst wieder ein.

Die Indikationsgrenzen seiner Operation sind von SCHEDE wohl viel zu weit gezogen worden; unserer Schätzung dürfte die Operation in ungefähr 8—10 Proz. aller Fälle am Platze sein.

### Die subtrochantere Osteotomie.

Als Knochenoperation kommt in der Nachbehandlung gelegentlich auch die subtrochantere, oder besser gesagt, intertrochantere Osteotomie in Frage, wenn ein Gelenk in schlechter Stellung anky-losisch geworden ist. Es handelt sich hier immer um ältere Kinder. Die Operation wird subkutan ausgeführt.

Selbstverständlich ist dieselbe nur dann am Platze, wenn man eine (meist fibröse) Ankylose vor sich hat, die keinerlei Hoffnung auf Wiederherstellung einer Beweglichkeit aufkommen läßt, oder wenn der Versuch eines unblutigen Redressement in Narkose mißlungen war, oder wenn nach einem solchen Rezidiv eingetreten ist.

NARATH berichtet, daß er subtrochantere Osteotomie in 2 Fällen vorgenommen und — beide Male bereut habe. In dem einen Falle (es handelte sich um ein 13-jähriges, bilateral luxiertes Mädchen, bei welchem die Reposition nur auf der einen Seite gelungen war) hatte er wegen der Längendifferenz auf dieser Seite auch ein Stück der Femurdiaphyse reseziert. „Die beiden Beine sind nun gleich lang, aber die Patientin kann keine Abduktionsbewegung machen und hat ein ziemlich steifes Hüftgelenk.“ Auch im zweiten Falle ist NARATH „mit dem Gange und der Beweglichkeit der Hüfte nicht besonders zufrieden“. Er hat also Beweglichkeit erwartet! Dann war aber nicht die Osteotomie, sondern das Redressement indiziert!

Man mag über die Vornahme blutiger Operationen, die im Verlaufe einer unblutigen Behandlung notwendig werden, denken, wie man will — die subtrochantere Osteotomie zur Behebung einer Abduktions- oder Beuge-Abduktionskontraktur wird in einzelnen, glücklicherweise seltenen Fällen unabweisbar. Handelt es sich um eine einseitige Affektion, so sind die Patienten mit ihrer Ankylose sehr gut daran. Wer die Beschwerden kennt, die sich bei Luxierten so oft einstellen, und wer andererseits erfahren hat, in welcher ausgezeichneten Weise (von der geringen Unbequemlichkeit beim Sitzen abgesehen) eine einseitige Ankylose vom Patienten verarbeitet werden kann, der wird uns zugestehen, daß die einseitige Ankylose der Luxation gegenüber das bedeutend geringere Uebel darstellt.

Ganz anders die bilaterale Ankylose, die für den Betroffenen eine Katastrophe bedeutet. In einem solchen Falle müßte selbst um den Preis einer Meißelresektion die Beweglichkeit einer Seite angestrebt werden.

#### Die Sehnen transplantation nach HEUSNER.

Zur Beseitigung der Außenrotation hat HEUSNER eine Sehnenpflanzung vorgenommen, um die untere Partie des M. gluteus max. aus einem Auswärtsroller in einen Einwärtsroller zu verwandeln. Zu diesem Zwecke legte er einen 10—15 cm langen Schnitt an der Rückseite des oberen Schenkelendes an und trennte die untere Partie der Sehne des Gluteus max. vom Knochen und der Fascia lata ab. Dann machte er durch starke Innenrotation den kleinen Trochanter von der Rückseite her frei, durchschnitt die mittelst eines stumpfen Häkchens vorgezogene Sehne des M. iliopsoas, und nähte nun den losgelösten Zipfel der Sehne des Gluteus max. an das Periost des kleinen Rollhügels, den er eventuell durchbohrt.

Ueber die Erfolge dieser Operation liegen bisher noch keine Berichte vor. Es scheint auch nicht, daß jemand diesem Vorschlage gefolgt ist.

#### Die Kapselfaltung nach CODIVILLA.

CODIVILLA machte darauf aufmerksam, daß in einzelnen Fällen, in welchen es nicht gelungen ist, die Verwachsungen der Kapsel mit



dem Darmbeine zu lösen, die Retention hierdurch gefährdet werden könne. „Während dies nicht die Reposition verhindert, vorausgesetzt, daß das Glied dabei in Abduktion gehalten wird, gestattet es nicht, daß Femurkopf und Pfanne in Beziehung zueinander bleiben, wenn die Abduktion aufgehoben wird . . .“ CODIVILLA hat dieses Verhältnis durch die beigegebenen Figuren 103—105 illustriert. In solchen Fällen legte er nach erfolgter Reposition die Kapsel frei, trennte die Kapselhaube und das Periost vom Darmbeine los, faltete Kapsel und Periost so zusammen, daß der Blindsack verschwand, und fixierte sie dann mit 3 Nähten. CODIVILLA hofft durch die gleichzeitige Periostablösung auch die Rekonstruktion des Pfannendaches zu begünstigen.

#### 4. Die „blutige“ Reposition.

Die blutige Reposition ist heute nicht mehr die Operation der Wahl. Als durch die glückliche Konzeption POGGIS und HOFFAS, namentlich aber durch die rastlosen Bemühungen des letzteren, einer rationalen Therapie der angeborenen Hüftverrenkung zum ersten Male sichere Bahnen gewiesen waren, und LORENZ das Verfahren durch die Schonung aller Muskeln zur Vollendung gebracht hatte, wurde die HOFFA-LORENZSche Operationsmethode bald allgemein acceptiert und hat zu ansehnlichen, in der Hand „Weniger“ sogar zu ausgezeichneten Erfolgen geführt. Aber die unblutige Reposition, welche dasselbe Ziel ohne eingreifende Operation, sozusagen auf natürlichem Wege erreichen ließ, hat die blutige Operation verdrängt. „Aber sie ist nicht unruhlich in den Hintergrund getreten, denn als Entwicklungsphase der unblutigen Reposition hat sie etwas Besseres schaffen geholfen, und das Bessere ist stets des Guten Feind gewesen.“ So wird die blutige Reposition nur mehr dann ausgeführt, wenn die unblutige Methode versagt hat, sei es, weil die Reposition primär mißglückte, oder weil es nicht gelang, die Retention aufrecht zu halten.

Da die früher übliche präparatorische Extensionsbehandlung entfällt, nicht nur wegen ihrer geringen Wirksamkeit, sondern auch darum, weil die Muskelwiderstände ohnehin durch die vorausgegangene unblutige Behandlung schon überwunden worden sind, gestaltet sich die Ausführung der Operation nunmehr in folgender Weise:

Der narkotisierte und aseptisch vorbereitete Patient liegt in Halbsseitenlage auf dem Operationstische; ein aseptischer Gegenzug umgreift den Damm, und zur Extension ist eine Quele vorbereitet, welche um die Knöchel des Patienten geschlungen ist. Bei jüngeren Kindern wird die Extension manuell vorgenommen, bei älteren wird die Quele mit der Extensionsschraube (Fig. 146) in Verbindung gebracht. Die Traktionen werden sofort begonnen und so weit fortgeführt, bis der Schenkelkopf wenigstens annähernd ins Operationsterrain herabgeleitet worden ist. Nun erst wird unter Fortdauer der Extension der Hautschnitt ausgeführt. Er beginnt an der Spina il. ant. sup. oder einige Millimeter lateralwärts derselben, und läuft in der Richtung des äußeren Randes des *M. tensor fasciae* 6—7 cm nach abwärts und auswärts. Die *Fascia lata* wird nun längs des äußeren Randes des *Tensor* nach oben und unten gespalten, der vordere Rand des *M. gluteus med.* wird nach rückwärts, der *Tensor* samt dem angelegerten *M. sartorius* und dem unterliegenden *M. rectus fem.* kräftig nach vorwärts gezogen.

In etwas anderer Weise führt HOFFA den Hautschnitt aus. Derselbe beginnt einen halben Centimeter entfernt vom vorderen oberen Rand des Trochanter major und reicht etwa 6 cm nach abwärts (vorderer Trochanterschnitt). Nach Durchtrennung der Haut wird die Fascia lata im Bereiche des Längsschnittes eingeschnitten und bei älteren Kindern eventuell noch quer eingekerbt. Die nun zum Vorschein kommenden Glutaei, der Medius und der Minimus werden mittelst stumpfer Haken kräftig in die Höhe gezogen.

Nunmehr erfolgt die Eröffnung des Gelenkes.

Der Extensionsassistent nimmt eine Auswärtsrollung des Beines vor, um die vordere Wand der Kapsel anzuspannen und vorzustülpen. Der Operateur stößt sodann möglichst in der Nähe der Spina inferior ein spitzes Skalpell durch die Kapsel ein, bis er den Widerstand des Schenkelkopfes fühlt, und spaltet dieselbe in der Richtung des Schenkelhalses bis zu ihrem Ansatz an der vorderen Wurzel des Collum femoris. Wegen der Verdickung der Kapselwand ist hierbei eine kräftige Messerführung notwendig. Das Hervorquellen einiger Tropfen Synovialflüssigkeit aus dem Kapselspalte zeigt an, daß das Gelenk eröffnet ist. Der

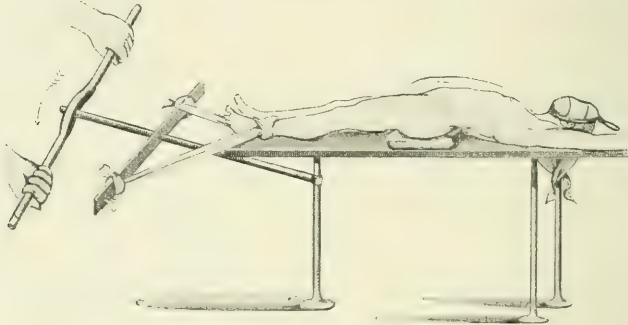


Fig. 146. Extensionsschraube nach LORENZ.

zweite Kapselschnitt wird mit dem Knopfmesser ausgeführt. Er reicht von der Mitte des ersten Schnittes nach oben außen bis gegen den oberen Pol der Kopfkappe, ergänzt also den ersten Schnitt zu einem T-Schnitte. Die Blutung aus einigen Kapselgefäßen ist durch Unterbindung oder temporäre Kompression leicht zu stillen. Nunmehr kann der Schenkelkopf entwickelt und ebenso wie der Schenkelhals ringsum abgetastet werden. Findet sich ein Ligamentum teres, so wird dasselbe mittelst Hohlschere und Pincette sofort extirpiert.

Die Kapselwand der Pfannentasche bleibt intakt, oder braucht, um den Schenkelkopf passieren zu lassen, schlimmstenfalls nur eingekerbt zu werden. Die Ausschneidung der Pfanne wird durch die Konservierung der Vorderkapsel über dem Pfannenorte durchaus nicht erschwert.

Zum Ausheben der Knorpelschalen aus der Pfanne benützt LORENZ, da sich bei Verwendung der HOFFAschen Bajonettlöffel die Wirkung des Instrumentes nicht immer richtig abschätzen ließ, stark gebaute scharfe Löffel mit geradem Stiele, aber seitlich angesetzter Löffelschale (Fig. 147). Es müssen mehrere Größennummern, und überdies jede Größennummer zweifach, mit links und mit rechts angesetzter Schale, vorhanden sein. Die Löffel sind nicht als Bohrer, sondern als Messer

zu verwenden, und ihre Schneide ist immer genügend scharf zu halten. **HOFFA** verwendet in neuester Zeit auch den **DOYENSCHEN** Bohrer (Fig. 148). Ein anderes Bohrinstrument stammt von **LEISRINK**, ein weiteres von **GHILLINI**.

Damit der Pfannenort genügend zugänglich sei, werden die Weichteile der Beugeseite kräftig nach innen gezogen, während der Extensionsassistent den Schenkelkopf durch leichte Beugung, geringe Adduktion und mäßige Außenrollung der Extremität aus dem Operationsfelde resp. aus der unmittelbaren Nachbarschaft der Pfanne hinweg verlagert.

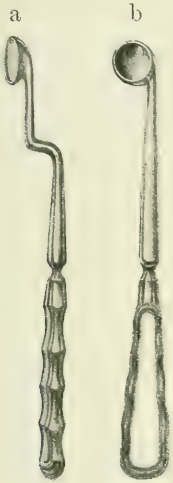


Fig. 147.



Fig. 148.

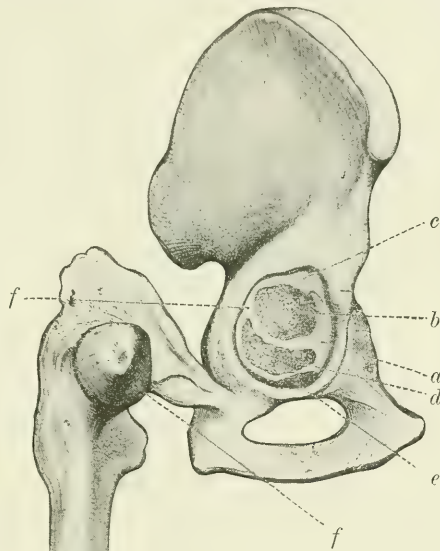


Fig. 149.

Fig. 147. Pfannenlöffel. a Nach **HOFFA**. b Nach **LORENZ**.

Fig. 148. Pfannenbohrer nach **DOYEN**.

Fig. 149. Luxationspfanne, mittelst des Löffels vertieft. a Sitzdarmbeinfuge, b aufgefrischte Spongiosa der Pfannenwurzel des Darmbeines, c un-  
verletzt gebliebener Knorpelüberzug der Pfannenwurzel des Darmbeines, d aufgefrischte Spongiosa der Pfannenwurzel des Darmbeines, e Insertionsstümpfe des Ligamentum teres, f medioposteriore Ab-  
plattung. Nach **LORENZ**.

Unter Leitung des linken Zeigefingers wird nun der seitliche Löffel aufgesetzt, und unter sorgfältiger Schonung der Pfannenränder, namentlich des oberen, die Aushebung der Knorpelschalen vorgenommen. Wegen der, namentlich bei älteren Kindern, ziemlich starken Blutung ist es notwendig, rasch zu arbeiten, und die Vertiefung der Pfanne mit möglichst wenigen Zügen, wenigstens der Hauptsache nach, zu vollenden. Die ausgeschnittenen Knorpelscheiben müßten selbstverständlich sorgfältig entfernt werden. Ein Durchbohrung des Pfannenbodens wird fast immer zu umgehen sein, da die beträchtliche Dicke der Beckenwand am Pfannenorte die Formierung einer genügend tiefen Pfanne gestattet.

Besonderes Augenmerk ist auf das richtige Ueberhängen des oberen Pfannenrandes zu richten (Fig. 149).



Ob die geschaffene Pfanne auch genügend tief und breit ist, darüber entscheidet der erste Repositionsversuch. Die Pfanne soll dem Kopfe in allen Stellungen eine feste Stütze bieten. Oft genug wird sich die Notwendigkeit einer Ausweitung der Pfanne nach der einen oder anderen Seite ergeben.

Eine Modellierung des Kopfes ist nur in seltenen Fällen notwendig. Nur wo große Deformität desselben vorliegt (Spitzkopf oder die wechselnden Formen des Pufferkopfes oder humerusartige Gestaltung des oberen Femurendes) muß man die Form durch Abtragen von Knochenpartien soweit umgestalten, daß ein Eintauchen in die Pfanne möglich wird.

Die blutige Reposition begegnet bei älteren Kindern oft beträchtlichen Schwierigkeiten und erfordert dann die vorsichtige Anwendung der Schraube. Oft wird man noch jetzt gespannte Kapselstränge finden, welche man durchtrennen muß, um die Reposition zu bewirken. Sorgfältig ist darauf zu achten, daß sich nicht Kapselzipfel zwischen Pfannenrand und Kopf interponieren.

Ist der Schenkelkopf auf der Höhe des oberen Pfannenrandes angelangt, so schnappt derselbe unter einem eigentümlichen, von der Reposition traumatischer Luxationen her bekannten Geräusche entweder spontan in die künstliche Pfannenhöhle, oder es wird durch seitlichen Druck auf den Trochanter, unter gleichzeitiger Vermehrung der Abduktion des Schenkels nachgeholfen. Nicht immer gelingt das Manöver sofort. Es ist dann Sache des Operateurs, das jeweilige Hindernis zu finden und zu beseitigen. Manchmal ist die Pfannentasche nicht weit genug gespalten, manchmal hat eine Kapselinterposition stattgefunden, oder es ist der Pfanneneingang zu eng, oder die Rollstellung nicht richtig gewählt gewesen etc. Oftmals kommt man, wenn es mit der indifferenten Streckstellung nicht geht, doch noch zum Ziele, wenn man das Bein im Hüft- und Kniegelenke beugen, dann kräftig extendieren und abwechselnd nach einwärts und auswärts rotieren läßt, während der Operateur selbst einen kräftigen Druck gegen den Trochanter ausübt. In schwierigen Fällen mag man sich des von CODIVILLA angegebenen und ähnlich dem KÖNIGSchen Mundöffner funktionierenden Hebels (Fig. 150) bedienen, durch welchen, wie CODIVILLA mitteilt, der Kopf ohne viel Mühe in die Pfanne geleitet werden kann.

Hat man sich durch Relaxationsversuche die Ueberzeugung von der soliden Implantation des Schenkelkopfes in die künstliche Pfanne verschafft, und eventuell da und dort noch mittelst des scharfen Löffels nachgeholfen, so wird der Kopf definitiv reponiert und, ohne daß die Ränder der Kapselwunde durch Naht vereinigt würden, die Hautwunde bis auf eine kleine Drainlücke geschlossen. HOFFA zieht es vor, die Hautwunde gar nicht zu verschließen und ihre Heilung per granulationum abzuwarten. Nach entsprechender Wundversorgung wird der bis zu den Knöcheln reichende Verband in geringer Abduktion (höchstens 60°) und Innenrotation angelegt.

Die Schmerzen nach der Operation hängen von dem Spannungszustande der Muskulatur ab. Da infolge der indifferenten Streckstellung und geringen Abduktion alle langen Muskeln in Spannung gesetzt wurden, sind die Reaktionserscheinungen wohl stärker als nach der unblutigen Reposition, bei welcher die Fixation in stärkerer Abduktion erfolgt. Auch die den Nervenstämmen aus der Dehnung drohende

Gefahr ist aus demselben Grunde bei der unblutigen Reposition wohl größer.

Die Kinder werden nach Anbringung eines Trittbügels am Unterschenkelende des Verbandes schon am 4.—5. Tage nach der Operation zum teilweisen Verlassen des Bettes verhalten. Am 8.—10. Tage wird der drainierende Jodoformdocht entfernt, aber derselbe Gipsverband beibehalten.

Mit dem Ende der 6. Woche wird das Kind definitiv aus dem Verbands entlassen.

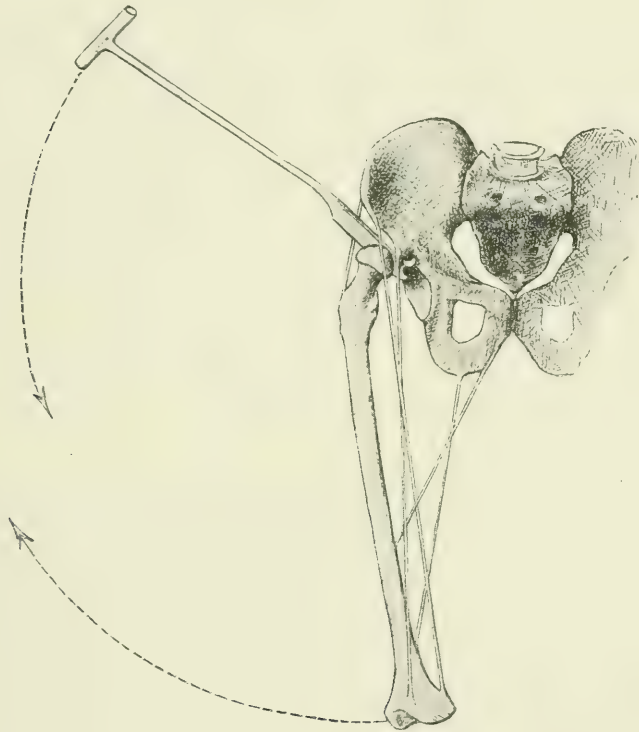


Fig. 150. Hebel nach CODIVILLA.

Die weitere Nachbehandlung ist eine mechanisch-gymnastische, und erfolgt ungefähr nach denselben Grundsätzen, wie jene nach der unblutigen Reposition. Aber sie hat mit der Tendenz zur Versteifung in viel höherem Maße zu rechnen, als diese. Sie erfordert eine außerordentliche persönliche Hingabe von seiten des Operators und eine jahrelange peinliche Ueberwachung der Stellung des Beines und der Beweglichkeit des Gelenkes. Ohne die schier endlose Sorgfalt kann man, zumal bei älteren Kindern, auf fibröse Ankylose rechnen, die dann in der Regel in einer Beugeadduktions-Kontrakturstellung erfolgt. Und mit Gewalt richtet man gegen diese Ankylosen nichts aus — jedes Zuviel, jeder Schmerz, welchen man bei der Mobilisation verursacht hat, wirft zurück anstatt zu fördern. Nur die allmähliche, langsame und vorsichtige Mobilisierung kann zum Ziele führen, gehört aber zu den mühsamsten Aufgaben ärztlicher Tätigkeit. Eine wesent-

liche Unterstützung kann dieselbe durch die Pendelapparate der verschiedenen Systeme, sowie durch das Radfahren etc. finden.

Die unbedingte Voraussetzung des Erfolges ist eine tadellose Aseptik. Dieselbe ist hier einigermaßen erschwert durch den Umstand, daß die rein operative Tätigkeit mit mechanischen Maßnahmen (Traktionen, Rollungen und anderen Stellungsveränderungen) kombiniert werden muß. Deshalb haben auch alle Autoren über anfängliche Mißerfolge und Unglücksfälle durch Sepsis u. dergl. zu berichten. Allein sowohl HOFFA als LORENZ geben an, daß sie späterhin Serien von über 100 Operationen ohne jeglichen Zwischenfall ausgeführt hätten.

Die Erfolge der blutigen Reposition stehen hinter jenen der unblutigen zurück. Abgesehen von der großen Tendenz zu Versteifungen ist der Exkursionskegel des blutig reponierten Gelenkes fast immer nach den meisten Richtungen eingengt.

Auch die blutige Reposition hat ihre Altersgrenze, die ungefähr mit dem vollendeten 8. Lebensjahre erreicht wird. Sind die Gelenke aber durch die vorausgegangene, wenn auch an und für sich mißglückte, unblutige Therapie genügend vorbereitet, so können auch erheblich ältere Kinder noch der blutigen Therapie mit Aussicht auf Erfolg unterzogen werden.

Bei Kindern jenseits des 6. Lebensjahres wird die Ankylosenbildung immer wahrscheinlicher, wenn nicht zur Gewißheit, da die Knorpelmassen im Pfannengrunde immer geringer werden, und die Pfanne schließlich fast ganz im spongiösen Knochen angelegt werden muß.

Zur Vermeidung von Ankylosen sind übrigens mehrere, aber wie es scheint nicht sehr erfolgreiche Vorschläge gemacht worden.

So empfiehlt DOYEN eine Transplantation der Aponeurose der Oberschenkelmuskeln in die ausgehöhlte Pfanne. CODIVILLA rät, die Kapsel entlang des oberen Pfannenrandes abzulösen, als Haube auf den Kopf zu legen und diesen sodann in die ausgehöhlte Pfanne einzupflanzen.

LORENZ, der die operative Ankylose nicht nur auf die vielfach überflüssig tiefe Anlage der künstlichen Pfanne, sondern auf die Verletzung des Pfannenbodens überhaupt zurückführt, hat sich seinerzeit dem Vorschlage SENGERS angeschlossen, der für schwierige Fälle empfahl, bloß den Kapselwiderstand auf blutigem Wege auszuschalten, im übrigen aber nach den Grundsätzen der unblutigen Therapie vorzugehen. Eine Aushöhlung der Pfanne unterbleibt demnach. Der Kopf wird nach der Kapseleröffnung einfach in die vorhandene, künstlich nicht vertiefte Pfanne implantiert, und die Stellung nach den Regeln der unblutigen Therapie gewählt. Uebrigens muß erwähnt werden, daß schon vorher eine Reihe von Autoren (BROCA, KIRMISSON, v. MIKULICZ, HOFFA, BRADFORD, WHITMAN) gelegentlich gut erhaltene Pfannen ohne künstliche Vertiefung benützen konnten. Es muß jedoch hier nachgetragen werden, daß in den von LORENZ in dieser Weise operierten Fällen nachträglich Relaxation des Kopfes nach oben außen eingetreten ist.

Alles in allem ist die blutige Reposition ein schwerer chirurgischer Eingriff, der gegenüber der unblutigen ein relativ großes Mortalitätsprozent aufweist.



## II. Die palliative Therapie.

Die palliative Therapie kommt für zwei Gruppen von Patienten in Betracht.

1) Für solche, die noch im repositionsfähigen Alter stehen, bei welchen aber von den Angehörigen die Einwilligung zur Reposition verweigert wird. In diesem Falle obliegt der palliativen Therapie die Aufgabe, wenigstens den Fortschritt der Verkürzung so gut als möglich zu verhüten, den Eintritt von Kontrakturen hinten zu halten resp. vorhandene Kontrakturen zu beseitigen.

Die hierfür zur Verfügung stehenden Hilfsmittel sind im folgenden Abschnitte „Apparathotherapie“ besprochen.

2) Für solche Patienten, welche die Altersgrenze bereits überschritten haben. Auch bei diesen Patienten ergibt sich die Aufgabe, die Zunahme der Deformation möglichst hinten zu halten, und es kommen daher auch hier die sub 1 erwähnten Maßnahmen in Betracht. Die unmittelbare Aufgabe ist in vielen Fällen aber die, vorhandene Beschwerden zu lindern, Kontrakturen zu beseitigen, das Gehvermögen zu verbessern.

Dieser Aufgabe kann meist nur durch ein operatives Vorgehen entsprochen werden, wofür ein „unblutiges“ und mehrere „blutige“ Verfahren zur Verfügung stehen.

### 1. Apparathotherapie.

#### Mechanische Palliativbehandlung.

Die ältesten, überhaupt diskussionsfähigen Apparate sind wohl die, welche ein Umhergehen des Patienten gestatteten, das kranke Bein aber nicht nur entlasteten, sondern auch eine kontinuierliche Extension auf dasselbe wirken ließen. Technisch am vollkommensten entsprachen diesem Zwecke die Schienenhülsenapparate HESSINGS. Geringgradige Fälle, namentlich Subluxationen, können durch mehrjährigen Gebrauch solcher Apparate selbst der Heilung zugeführt werden. Schwierigeren Fällen gegenüber versagen diese portativen Extensionsapparate. Zur völligen Unsicherheit ihrer Wirkung kommt der schwere Schaden allgemeiner Atrophie des Beines, die dadurch herbeigeführt wird, daß das Bein während der langjährigen Verwendung des Apparates seiner Funktion des Lasttragens vollkommen beraubt ist.

Ist der Schenkelkopf durch Extension genügend weit herabgeholt, so verwendet HESSING seinen zweckmäßigen Stützgürtel, welcher den Trochanter von oben her stützt; derselbe besteht aus einem Ringe, der, schräg nach außen oben ansteigend, das proximale Ende der Extremität derart umfaßt, daß er innen unten an den Tuber ischii, oben außen an den Trochanter zu liegen kommt. Die dem Trochanter anliegende Partie des Ringes ist zu einem Bügel umgeformt, welcher den Trochanter von oben her umfaßt und hierbei tief in die Weichteile eingreift. Der Tendenz des Trochanterbügels resp. des Trochanters selbst, bei Belastung nach oben zu rutschen, wird durch den Tuber-Bügel entgegen gewirkt. Trochanter- und Tuberbügel sind selbstverständlich gegeneinander verstellbar. Zur Verhütung von Verschiebungen ist der Ring mit einem Beckengurte verbunden, der nach

Art der Feder eines Bracheriums in der Furche zwischen Trochanter und Crista ilei der anderen Seite verläuft. Dieser Apparat, der im übrigen Extremität und Rumpf vollständig frei läßt, erfüllt seinen Zweck, ein weiteres Hinaufrücken des Trochanters zu verhüten, wie wir uns in einigen Fällen überzeugen konnten, exakter als andere ähnliche Apparate.

Einem anderen Zwecke dient der Apparat, welcher von HEUSNER beschrieben wurde. Er weist — ohne extendierend zu wirken — die Form der Schienenhülsenapparate auf, sucht aber gleichzeitig mittelst Serpentinfedern die Flexions- und Adduktionskontraktur irreponibler Luxationen zu bekämpfen. (Näheres über die Konstruktion s. dieses Handbuch, Bd. I, S. 242 ff.)

LANGE und SCHEDE haben portative Apparate angegeben, in erster Linie zu dem Zwecke, um während der Nachbehandlungsperiode ein Festhalten des reponierten Gelenkkopfes zu bewerkstelligen. Diese Apparate können aber ebensogut auch für die palliative Behandlung benutzt werden.

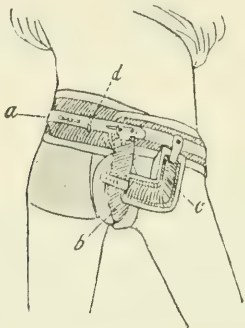


Fig. 151.

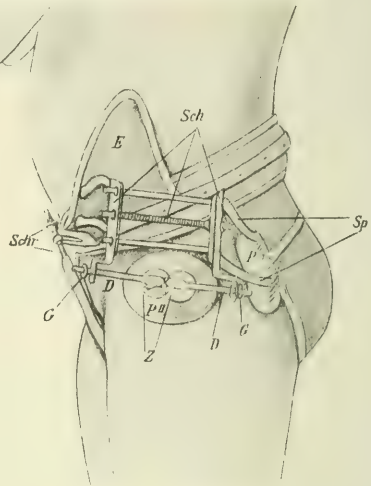


Fig. 152.

Fig. 151. Beckengurt nach LANGE. (Beschreibung im Text.)

Fig. 152. Beckengurt nach SCHEDE. *P* Pelotte, von den Stahlspangen *Sp* getragen. *Sch* Schraubenvorrichtung. *E* Gegenstütze, an Crista und Spina angreifend. *P II* Pelotte für den frontalen Druck mit Kugelgelenken (*Z*).

Der LANGESche Apparat ist ein „Beckenring“, der den Trochanter von oben und unten her stützt. Der Verschiebung nach oben wirkt er durch eine eng ansitzende, annähernd horizontal verlaufende Schiene entgegen (*a* Fig. 151), die knapp oberhalb des Trochanters um das Becken herumführt, und durch eine zweite, in sagittaler Richtung verlaufende und am Tuber ischii angreifende Schiene (*b*) einen festen, unverrückbaren Halt am Becken gewinnt. Eine weitere, an dem beschriebenen Schienengerüste angebrachte Schiene (*c*) wirkt in sagittaler Richtung von hinten nach vorne, lehnt sich enge an den Trochanter an und verhütet eine Verschiebung desselben nach hinten. Die näheren Details sind im Originale einzusehen.

SCHEDE ließ sich bei der Konstruktion seines Apparates von der Absicht leiten, den Druck von oben und den Druck von hinten so einzurichten, daß jeder für sich möglichst regulierbar wird. Es handelt

sich auch hier um einen Beckengurt, bei welchem der Druck nach vorne von zwei klauenförmig gebogenen Stahlspangen (Fig. 152 *Sp*) ausgeübt wird, welche mittelst langer, annähernd gurkenförmiger Pelotten (*P*) beiderseits hinter dem Trochanter eingreifen. Eine Schraubenvorrichtung (*Sch*) läßt den Raum, der von den Pelotten überspannt ist, beliebig variieren. Die Pelotten bestehen aus poliertem Holze und sind gewöhnlich nicht überzogen.

Der Gegendruck ist an den Cristae und Spinae etabliert, welche von dem vorderen Ende des Beckengürtels breit umfaßt werden.

Der medialwärts gerichtete Druck wird durch bewegliche Pelotten bewirkt, die aus flach gepolsterten Metallplatten bestehen, und durch je zwei Schraubenstifte, die mit beschränkten Kugelgelenken versehen sind, gegen den Trochanter angedrängt werden. (Näheres siehe im Originale.)

Einen ganz zweckmäßigen, aber selbstverständlich viel weniger genau lokalisierten Druck gegen den Trochanter kann man auch mittelst eines Korsetts aufbringen, welches schon aus dem Grunde gerne angewendet wird, weil man durch dasselbe auch die hochgradige Lordose älterer Fälle zum Teile kaschieren kann. Die Seitenteile des Korsetts tragen in Trochanterhöhe möglichst genau anmodellerte Bügel, die den Trochanter von oben und außen her stützen. Der Gegendruck wird, so gut dies geht, von Achselkrücken und Perinealgurten geleistet. Das Korsett wird aus Leder oder, nach HESSINGSchem Muster, aus Stoff mit Stahlschienen hergestellt.

Auch ohne direkte Trochanterstützung kann man die Gehfähigkeit älterer, namentlich einseitig luxierter Patienten verbessern und das Hinken etwas vermindern, indem man das Becken verhindert, nach der Seite des Schwungbeines zu fallen, wenn das luxierte Bein als Standbein fungiert. Um dies zu erreichen, legt LANGE ein den Rumpf einschließendes Korsett und eine Oberschenkelhülse an, welche durch eine starke Schiene verbunden sind, die in der Höhe der Trochanter Spitze ein einfaches, nur in der Sagittalebene bewegliches Gelenk trägt. Auf diese Weise wird allerdings eine festere Verbindung zwischen Oberschenkel und Rumpf künstlich geschaffen, und ein stärkeres Schwanken des Körpers verhindert.

In einfacher Weise wird die Senkung des Beckens verhütet durch die LORENZsche kontralaterale Perinealstütze (Fig. 153). Der Apparat besteht aus einem nach Gipsmodell gearbeiteten Beckengurte, welcher die Seiten des Beckens flächenhaft umfaßt, und aus einer Oberschenkelhülse. Der Beckenring wird aus gewalktem Leder hergestellt und mit Stahleinlagen verstärkt. Die Oberschenkelhülse trägt an der medialen Seite knapp oberhalb der Femurkondylen eine Hohlrinne, die ungefähr die halbe mediale Cirkumferenz des Oberschenkels umgreift; von ihr geht die nach der Länge verstellbare kontralaterale



Fig. 153. Hülse nach LORENZ, mit kontralateraler Tuberstütze.



Perinealstütze aus, welche nach aufwärts und nach der anderen Seite gerichtet, mit einem gepolsterten Bügel den Sitzhöcker der kontralateralen Seite stützt, so daß das Becken in dem Momente, als es sich zu senken beginnt, von demselben aufgefangen wird. Zum Zwecke der Defäkation muß der Bügel entfernt werden, was sehr leicht zu bewerkstelligen ist.

Selbstverständlich kann die Perinealstütze, die sich uns sehr bewährt hat, auch mit einem Stützkorsett oder mit einer im Hüftgelenk beweglichen Beckenoberschenkelhülle („Hüfthülse“) kombiniert werden.

Von den älteren portativen Apparaten, die jetzt wohl kaum mehr in Gebrauch stehen, seien diejenigen von DUPUYTREN, BOUVIER, PAROW, HÜTER und STROMEYER erwähnt.

Außer den genannten Apparaten kommt für die nicht operative Behandlung noch die Massage und Gymnastik in Betracht. Durch energische Massage, die sich insbesondere auf die pelvitrochanteren Muskeln zu erstrecken hat, und durch energische aktive Abduktionsgymnastik kann die Leistungsfähigkeit erhöht und der Zerrungsschmerz verringert werden. Die Ausführung dieser mechanischen Behandlung erfolgt nach denselben Grundsätzen, die im Kapitel „Nachbehandlung“ auseinandergesetzt wurden.

## 2. Unblutig-operative palliative Therapie.

Aeltere Patienten, bei welchen Gelschmerzen, hochgradige Lordose, Beuge-Adduktionskontraktur des irreponiblen Hüftgelenkes bestehen, können durch Ueberführung der vorhandenen habituellen und mehr oder weniger fixierten Kontrakturstellung in ihr Gegenteil (Inversion des Gelenkes) eine wesentliche Milderung ihrer Beschwerden erlangen. Es handelt sich dabei um die Erreichung einer Art primärer Transposition des Schenkelkopfes.

LORENZ hat eine Reihe von Fällen beobachtet, bei welchen sich gewöhnlich infolge hochgradiger Anteversion des Schenkelhalses nach der Reposition schließlich jene Stellung herausbildete, welche wir bereits als „seitliche Apposition“ kennen gelernt haben; bei dieser Stellung des proximalen Femures liegt der Hals der seitlichen Beckenwand an, der Trochanter ist nach hinten, der Kopf nach vorne gerichtet und unterhalb und lateralwärts der Spina ant. sup. tastbar. Die Einwärtsrotation ist fast vollständig aufgehoben, die Abduktions- und die Streckfähigkeit vergrößert, die Flexion hingegen eingeschränkt.

Im Laufe einer längeren Nachbehandlung, welche zur Verhütung einer vollständigen Relaxation nach hinten eine möglichst ausgiebige Abduktion und eine ultraphysiologische Ueberstreckbarkeit des Gelenkes zum Zwecke hatte, zeigte es sich, daß diese Fälle noch leidlich gute funktionelle Resultate ergaben. Die Lordose war beseitigt, das Hinken vermindert, die Ausdauer im Gehen wesentlich verbessert.

Durch diese Beobachtungen angeregt hat LORENZ in Fällen von irreponibler Luxation die primäre Transposition des Kopfes nach vorne neben die Spina, unter gleichzeitiger Korrektur der Beuge-Adduktionskontraktur des Hüftgelenkes zu erreichen gesucht, und in der Tat durchaus befriedigende Erfolge mit dieser Behandlung erzielt.

Die Inversion, d. i. die Ueberführung der habituellen Beuge-Adduktionshaltung des Gelenkes in die ebenfalls habituelle Abduktions-Ueberstreckungshaltung desselben verfolgt von vornherein nicht das

Ziel einer radikalen Reposition, sondern lediglich eine Transposition des oberen Femures nach vorn neben die Spina ant. sup. Der Eingriff beginnt mit der Myorrhixis adductorum, als zweiter Akt folgen manuelle, rhythmische Traktionen. Beide Manöver sind bereits gelegentlich der Schilderung der unblutigen Radikalbehandlung beschrieben worden.

Der dritte Akt besteht in der Herbeiführung der Ueberstreckung des Gelenkes. Bei Beckenhochlagerung und maximaler Flexion des anderen Beines (Beckenfixation nach GERSUNY) wird die vorhandene Beugekontraktur des Hüftgelenkes allmählich beseitigt. An den Unterschenkel befestigte Gewichte von 20—25 kg erleichtern die schwere physische Arbeit des Operateurs nicht unwesentlich. Geben die Weichteile an der Beugeseite des Gelenkes nicht nach, so vollführe man unverzüglich eine möglichst ausgiebige subkutane Fascio-Myotomie, denn der Widerstand der subspinalen Weichteile läßt sich in der Regel auf unblutigem Wege nicht beseitigen.

Allmählich gelangt man zu dem Resultate, daß die Vorderfläche des Oberschenkels weit hinter die Frontalebene eingestellt werden kann, daß also eine beträchtliche ultraphysiologische Ueberstreckung des Gelenkes erreicht ist.

Die definitive Transposition des mobilisierten Schenkelkopfes nach vorne neben die Spina geschieht im letzten Akte, ohne daß nunmehr weitere Widerstände zu überwinden wären, durch möglichst starke Ueberstreckung, verbunden mit mäßiger Abduktion (ca. 30°).

Der Kontentivverband wird auf der Beckenstütze angelegt, wobei an das Bein gehängte Gewichte die Ueberstreckung sichern; der Verband umfaßt das Becken und den Oberschenkel bis zum Knie. Mit den Gehversuchen wird ehestens begonnen. Handelt es sich um einen einseitigen Fall, so erhält der Patient eine erhöhte Sohle unter den gesunden Fuß. Doppelseitig Luxierte machen ihre Gehversuche mit Hilfe eines Gehbänkchens.

Nach etwa 2—3 Monaten wird der Verband durch einen Schienenhülsenapparat ersetzt, welcher gleichfalls nur das Becken und den Oberschenkel einschließt und die Ueberstreckung sichert. Die gymnastische Nachbehandlung, die sofort nach Abnahme des Gipsverbandes einsetzt, besteht in aktiver und passiver Ueberstreckung und Abduktion, nebst kräftiger Massage der pelvitrochanteren Muskeln.

Die vorhanden gewesenen Kontrakturen sind in allen bisher beobachteten Fällen dauernd beseitigt geblieben. Die Lordose wurde wesentlich verringert. Jedesmal wurde eine Verlängerung des Beines um mehrere Centimeter erzielt, während die scheinbare Abduktionsverlängerung desselben das Ablegen der schweren Schuhe mit den hohen Sohlenunterlagen gestattete. Die Funktionsverbesserung bestand in beträchtlicher Vermehrung der Ausdauer beim Gehen und in deutlicher Verminderung des Hinkens und Beseitigung der Schmerzen bei nicht übermäßiger Inanspruchnahme des Beines. Die Funktionsverbesserung erklärt sich aus der besseren Stützung, welche die durch Abduktion des Femur flachgestellte Darmbeinschaukel als vikariierendes Pfannendach dem Schenkelkopfe bietet. Oft genug haben so behandelte Dienstpersonen, welche wegen ihrer Gehschmerzen erwerbsunfähig geworden waren, nach der Inversion ihre volle Ausdauer wieder erhalten, so daß sie selbst anstrengende Arbeit wieder verrichten konnten.

Im Gegensatz zu den im folgenden Kapitel mitgeteilten Vorschlägen zu blutigen Palliativoperationen ist der hier geschilderte Eingriff durch seine relative Gefährlosigkeit sowie dadurch ausgezeichnet, daß der Patient nicht länger als wenige Tage das Bett zu hüten hat, um nach dem völligen Erstarren des Verbandes sofort die Gehübungen aufzunehmen.

### 3. Blutig-operative palliative Therapie.

Die bezüglichlichen Operationen verfolgen entweder den Zweck, die vorhandene Kontraktur auf blutigem Wege zu beseitigen, oder außerdem noch eine Verbesserung der Befestigung des Beckens am Femur zu erreichen. Der eine oder andere Vorschlag dient auch noch dem Zwecke, eine Verlängerung des Beines zu erzielen.

Der Stellungskorrektur des Femur dient die von KIRMISSON angegebene Osteotomia subtrochanterica. KIRMISSON führt die Operation an der Basis des Trochanter major derart aus, daß die Trennungslinie von oben hinten außen nach unten vorne und innen verläuft.

Die spezielle Absicht, von welcher sich KIRMISSON bei der Ausführung der Operation leiten ließ, war, wie er ausdrücklich hervorhebt, die Beseitigung der permanenten Adduktion. Er läßt demnach der linearen Osteotomie ein Redressement im Sinne der Abduktion folgen.

Da die subtrochantere Osteotomie aber keine zentrale, sondern eine exzentrische Stellungskorrektur bewirkt, also die falsche Stellung eigentlich nicht korrigiert, sondern nur kompensiert, entsteht eine Knickung der Femurachse an der Trennungsstelle, und diese Knickung involviert eine Verkürzung. Im Hinblick auf die bei solchen irreponiblen Luxationen ohnehin schon bestehende, meist ansehnliche Verkürzung bietet die weitere Knickungsverkürzung einen nicht zu unterschätzenden Nachteil. Das bestehende Längenmißverhältnis zwischen Oberkörper und Becken — also die auffälligste kosmetische Störung — erfährt durch die von KIRMISSON empfohlene Operation eine Steigerung. In erhöhtem Maße ist dieser Vorwurf noch gegen die Modifikation KRASKES zu erheben, der (nach UMBREIT) an Stelle der linearen Knochentrennung die Osteotomia subtrochanterica cuneiformis ausführte.

HOFFA hat dies richtig erkannt und der resultierenden Verkürzung durch die Osteotomia obliqua zu begegnen gesucht. Tatsächlich kann durch dieses Verfahren, dessen Schwierigkeiten (namentlich mit Rücksicht auf die notwendige exakte Extensionsbehandlung) nicht zu verkennen sind, die Verkürzung verhindert, ja sogar eine reelle Verlängerung erzielt werden. Die Operation wurde mehrfach, so von FROELICH, J. W. TILANUS, C. B. TILANUS, ausgeführt.

Immerhin bleibt die schiefe Osteotomie wegen der ausgedehnten Eröffnung der Markhöhle des Knochens der unblutigen Inversion gegenüber, welche im vorigen Kapitel beschrieben wurde, der ungleich schwerere Eingriff.

Die zweite Gruppe der Palliativoperationen hat nebst der Stellungskorrektur auch die Bildung einer strafferen Pseudarthrose zum Ziele. Hier sind zunächst jene ersten Versuche zu erwähnen, welche ROSER bei der Behandlung der angeborenen Luxation unternommen hat. Er führte die Resektion des Schenkelkopfes aus, die dann auch von MARGARY, MOTTA u. a. vielfach vorgenommen wurde.



Als eine Verbesserung dieses Verfahrens ist die sogenannte Pseudarthrosenoperation anzusehen, welche HOFFA ausführte.

HOFFA eröffnet das Gelenk durch den seitlichen Schnitt. „Dann werden die Weichteile subperiostal vom Trochanter major abpräpariert und die Kapselinsertionen vom Schenkelhalse losgelöst, so daß der Kopf aus der Wunde herausluxiert werden kann. Mit einer Stichsäge trägt man nun den Schenkelkopf dicht an der Linea intertrochanterica ab. Jetzt läßt man sich den Kapseltrichter fest anspannen und durchschneidet die hintere Kapselwand in der Mitte des Trichters bis auf das Darmbein, durchtrennt ihre Anheftungsstellen an der Pfannenumrandung, löst dann die Adhäsionen, die sich stets zwischen Kapsel und Periost des Darmbeines finden, und exstirpiert schließlich die beiden Kapsellappen. So schafft man auf dem Darmbeine eine freie Periostfläche, gegen welche schließlich die Sägefläche des Femur gestellt wird, indem man das extendierte Bein abduziert. Nachbehandlung, Jodoformgazetamponade und Streck- resp. Gipsverband. „Stehen die Patienten nach etwa 3 Monaten auf, so erhalten sie ein Stützkorsett.“

Unter Anerkennung der Möglichkeit einer Funktionsverbesserung, welche durch eine straffe narbige Wiederverwachsung der angefrischten Gelenkskörper erzielt werden kann, wendet LORENZ gegen die Operation ein, daß man den Modus der Wiederverwachsung keineswegs sicher in der Hand habe. Einerseits kann die Möglichkeit einer eventuellen Ankylosenbildung nicht als absolut ausgeschlossen gelten — was bei einseitiger Luxation allerdings erwünscht, bei doppelseitiger aber verhängnisvoll wäre —, andererseits und vielleicht mehr noch ist die Bildung eines Schlottergelenkes infolge mangelhafter Verwachsungen der angefrischten Knochenpartien zu befürchten. Aber selbst wenn diese Befürchtungen von der Erfahrung als unbegründet erwiesen würden, so bleibt doch der Einwand bestehen, daß die Operation einen schweren Eingriff bedeutet und doch nur ein Palliativmittel ist. Immerhin muß anerkannt werden, daß von allen blutig-operativen Palliativoperationen die HOFFASche Pseudarthrosenoperation noch als die rationellste zu bezeichnen ist.

Einen anderen Weg, das Hinaufrücken des Trochanters am Darmbeine zu verhindern, hat KÖNIG eingeschlagen. Es suchte eine feste Knochenleiste am Darmbeine zu bilden, und schlug zu diesem Zwecke einen Periostknochenlappen derart vom Darmbeine herunter, daß derselbe das obere Femurende überdachte.

Der KÖNIGSche Operationsplan lehnte sich eng an jenen HÜTERS an. HÜTER hatte nämlich vorgeschlagen, nach Resektion des Kopfes je einen Periostlappen vom Darmbeine und vom Femur umzuschlagen und miteinander zu vernähen, um eine feste Nearthrose zu schaffen. Indessen ist der HÜTERSche Operationsvorschlag niemals zur Ausführung gekommen. Und was den KÖNIGSchen Operationsvorschlag betrifft, so ist er von seinem Urheber selbst wieder zurückgezogen worden.

LANE und später BURGHARD versuchten, unterhalb der Spina ant. inf. ein neues Gelenk anzulegen.

Von KAREWSKI, GUSSENBAUER, BAYER und neuerdings von WITZEL ist die Nagelung der oberen Pfannenbegrenzung behufs Heteroplastik des Limbus vorgenommen worden. Das Verfahren übt WITZEL in folgender Weise: Kräftige präparatorische Extension, bis ein erheblicher Ausgleich der Längendifferenz möglich ist, dann Fixation in

extendierter Stellung mittelst Gipsverbandes. Nach einigen Tagen wird die Hüftgelenksgegend durch ein Fenster im Gipsverbande freigelegt, und das hierdurch zu Tage getretene Operationsfeld sterilisiert und durch untergestopfte Tupfer abgeschlossen. Ca. 8 cm langer Hautschnitt quer über die Spitze des Trochanters. Der obere Rand des Schnittes wird stark nach oben verzogen, und nun werden um den Kopf halbkreisförmig (hinten und oben) fünf vergoldete Nägel pallisadenartig nebeneinander eingeschlagen, so daß dadurch ein Ausweichen des Kopfes verhindert wird. Die Nägel haben abgestumpfte Spitzen, sind 3 mm dick, 4 cm lang, und wurden 2 cm tief in die Beckenwand eingeschlagen. Die Autoren erwarteten, daß der provisorische Halt, welchen die Nägel boten, dadurch zu einem definitiven sich umgestalten werde, daß das Periost durch den traumatischen Reiz zur Wucherung und zur Bildung eines starken Begrenzungswalles angeregt wird, der eine Verschiebung des Schenkelkopfes für die Dauer verhindern könnte. Indessen sollen diese Nagelungen nach den Mitteilungen BAYERS ihren Zweck verfehlt haben.

Endlich ist noch der Vorschlag SIRAUDS zu erwähnen, der auch von GARNIER unterstützt wird. Er besteht darin, daß der abgemeißelte große Trochanter mit Silberdrahtnähten oberhalb des Schenkelkopfes an das Os ilei und den Schenkelkopf befestigt wird. Vom Schenkelkopfe muß natürlich an der entsprechenden Stelle der Knorpelbelag abgelöst werden, um eine Ankylose der drei Knochen zu fördern. Es soll nicht gelegnet werden, daß — eine einseitige Affektion vorausgesetzt — der Gedanke, die Beschwerden des Patienten durch eine Ankylosenbildung zu beseitigen resp. zu mildern, als durchaus rationell anzusehen ist. Indessen ist wohl der Erfolg dieser technisch schwierigen und nicht ungefährlichen Operation nicht so sicher, daß die Berechtigung des Eingriffes zweifellos erscheinen könnte.

Der Vollständigkeit halber seien unter den „Palliativoperationen“ noch der Versuch GUÉRINS erwähnt, das Darmbein mit dem Oberschenkelkopfe durch subkutane Skarifikationen in direkte Berührung zu bringen, sowie der Versuch LANNELONGUES, durch Injektion von 10 Proz. Chlorzinklösung Knochenneubildung herbeizuführen.

Wir möchten hier noch der Meinung Raum geben, daß die blutigen Palliativoperationen wohl nur in den seltensten Fällen indiziert erscheinen können. Denn, was die Operationen der ersten Gruppe anlangt, so kann eine Stellungskorrektur durch die Inversion in viel einfacherer und gefahrloserer Weise herbeigeführt werden (S. 238 ff.). Was diejenigen Methoden betrifft, welche eine bessere Fixation des Oberschenkels bezwecken, so scheint kein einziger Eingriff die Erreichung dieses Zieles auch wirklich — selbst nur für eine Minderzahl — zu verbürgen. Aber selbst wenn man ein vollkommen sufficientes Gelenk an der seitlichen Darmbeinwand, oberhalb der ursprünglichen Pfanne zu etablieren imstande wäre, würde die Funktion der pelvitrochanteren Muskeln aus mechanischen Gründen doch nur eine höchst mangelhafte sein.

## Literaturverzeichnis.

## Abkürzungen.

- A. f. kl. Ch. = *Langenbecks Archiv für klinische Chirurgie.*  
 A. f. path. A. = *Virchows Archiv für pathologische Anatomie und Physiologie.*  
 Am. journ. = *American journ. of medical science.*  
 Br. m. j. = *The british medical journal.*  
 Boston j. = *Boston medical and surgical journal.*  
 Cbl. f. Ch. = *Centralblatt für Chirurgie.*  
 D. m. Wschr. = *Deutsche medizinische Wochenschr.*  
 D. Zschr. f. Chir. = *Deutsche Zeitschrift für Chirurgie.*  
 Th. L. = *The Lancet (London).*  
 M. m. Wschr. = *Münchener medizinische Wochenschrift.*  
 R. d'orth. = *Revue d'orthopédie.*  
 S. m. = *Semaine médicale.*  
 Verh. Chir. (1. etc. K.) = *Verhandlungen der deutschen Gesellschaft für Chirurgie, 1. u. s. w. Kongreß.*  
 Verh. Orth. (1. etc. K.) = *Verhandlungen der Deutschen Gesellschaft für orthopädische Chirurgie, 1. u. s. w. Kongreß.*  
 Wr. kl. Wschr. = *Wiener klinische Wochenschrift.*  
 Zschr. f. o. Ch. = *Zeitschrift für orthopädische Chirurgie.*  
 = im Titeltext bedeutet: angeborene Hüftverrenkung (und Synonyma).

- Aberte, R. v.,** Die Peroneuslähmung bei der Behandlung d. Kniegelenkskontrakt. *Zschr. f. o. Ch., Bd. 13, 1904.*
- Adam, Mercer,** *Monthly journ. of med. science, 1854, Sept., p. 240.*
- Adams, Will.,** Obs. of the so called =. *Br. m. j., 1885, II, p. 859.*
- Derselbe,** Un cas de = et de la machoire. *Glasgow med. journ., Vol. 18, 1882, p. 254.*
- Derselbe,** Discuss. (Roy. med. and chir. society.) *Br. m. j., 1883, II, p. 1071.*
- Derselbe,** On the treatment of = etc. *Br. m. j., 1887, I, p. 866.*
- Derselbe,** On the so called =. *Path. soc. of London, 29. I. 1889.*
- Derselbe,** Remarks on cong. displacements etc. *Transact. of the pathol. society of London, 1886, 1887.*
- Derselbe,** On the succesfull treatment of congenital displacement of the hip-joint by complete recumbency with extension for two years. *Br. m. j., 22. II. 1890.*
- Albert, Ed.,** Chirurgische Bemerkungen zur Diagnose der =. *Wiener med. Presse, Bd. 28, 1887, S. 433.*
- Derselbe,** Ein Fall von paralytischer Luxation im Hüftgelenk. *Internat. klinische Rundschau, Bd. 6, 1892, S. 809.*
- Derselbe,** Zur Lehre von der sog. Coxa vara und Coxa valga. *Wien 1899.*
- Alberts, H.,** Ueber die Beckenveränderungen eines Falles von veralteter Oberschenkel-luxation. *Inaug.-Dissert. Berlin, 1873.*
- Alexandroff,** Chirurgie infantile. *Obs. cliniques etc., Moscou 1894.*
- Alsberg, Ad.,** Einige Bemerkungen zur neuesten Theorie der Entstehung =. *M. m. Wschr., 1897, 37.*
- Derselbe,** Quelques observations relatives à la plus récente théorie etc. *Annales d'orth. et de chir. prat., T. 10, 1897, p. 328.*
- Derselbe,** Zur Theorie und Differentialdiagnose der Coxa vara. *Zschr. f. o. Ch., Bd. 7, 1899, S. 369.*
- d'Ambrosio, Aniello,** *Rendiconto sommario di un triennio etc. di Napoli, 1895, p. 87.*
- v. Ammon,** Die angeborenen chirurgischen Krankheiten der Menschen. *Berlin 1842.*
- Anson,** Zur unblutigen Einrennung der =. *D. m. Wschr., 1901, 27.*
- Anders, M.,** Réduction non sanglante de la = d'après Lorenz. *Soc. de pédiatrie de St. Petersbourg, 1899, 15 mars.*
- Andry,** Orthopädie oder die Kunst etc. Uebersetzt von Philopaedion. *Berlin 1744.*
- Angerer,** Congenitale =. *Operat. n. Hoffa. M. m. Wschr., 1894, S. 512.*
- Derselbe,** Diskussion. (Aerzil. Ver. München.) *M. m. Wschr. Bd. 44, 1897, S. 791.*
- Angot,** Des luxations =. *Thèse de Paris, 1883.*
- Bade, P.,** Kann uns die Röntgographie Aufschluß geben über die Aetiologie der =? *Wiener klin. Rundschau, 1900, No. 45, 48.*
- Derselbe,** Zur Frühdiagnose der =. *1902.*
- Derselbe,** Diskussion. *Verh. 3. K., 1. Abt., S. 22.*



- Bailleul, A.**, Ueber eine =. *Inaug.-Diss. Berlin, 1886.*
- Bardleben, Ad.**, *Lehrbuch der Chirurgie und Operationslehre. 7. Ausg., Bd. 2, S. 685 und Bd. 4, Berlin 1874.*
- Barber, A. E.**, Cong. =. (*Pathol. soc. of London.*) *Th. L., 1882, I, p. 395.*
- Barlow**, *Transact. of the pathol. soc. of London. Br. m. j., Vol. 38, 1887, I, p. 880.*
- Barth**, *Ein Fall angeborener Knie- und =. A. f. kl. Ch., Bd. 31, 1885, S. 670.*
- Barthez, Alph.**, *Étude clinique des causes de claudication chez les enfants. Thèse de Paris, 1880.*
- Barwell, R.**, *Transact. of the pathol. soc. of London. Vol. 38, 1887, p. 300.*
- Derselbe**, *On the treatment of =. Br. m. j., 1887, I, p. 1150.*
- Derselbe**, *The operative treatment of =. Br. m. j., 1892, I, p. 655.*
- Bayer, C.**, *Nekrose des Schenkelkopfes nach blutiger Operation der =. Cbl. f. Ch., Bd. 21, 1894, S. 1183.*
- Derselbe**, *Heteroplastik des Limbus. Cbl. f. Ch., 1901, No. 44.*
- Béclard**, *Mémoire sur les foetus acéphales. Bullet. de la faculté et la soc. de méd., 1817.*
- Bender, O.**, *Zur Aetiologie der =. Cbl. f. Ch., 1902, S. 902.*
- Bennet, E. H.**, Cong. =. *Th. L., 1885, I, p. 314.*
- Derselbe**, *On =. Dublin journ. of med. science, Vol. 79, 1885, p. 11.*
- Derselbe**, *Discussion. (53. meeting of brit. med. associat.) Br. m. j., 1885, II, p. 860.*
- Berend, H. W.**, 7. Ber. über d. gymn.-orthop. Instit. z. Berlin. *Berlin 1855.*
- Derselbe**, dito 8., 9., 10. und 11. Ber. *Berlin 1857, 1859, 1861, 1863.*
- Berg, John**, *Om den moderna behandlingerna af den =. Hygiea, Bd. 58, 1896.*
- Bergmann**, *Diskussion. (23. Kongr. d. deutsch. Ges. f. Chir.) Cbl. f. Ch., 1894, Beilage, S. 120.*
- Bide, J.**, *La = et son traitement. Imprimerie du centre médical, 1899.*
- Bilhaut, M.**, *Lux =. Ann. d'orth. et de chir. prat., T. 6, 1893, p. 3.*
- Derselbe**, *Lux =. Actualité. Ebendort, T. 9, 1896, p. 97.*
- Derselbe**, *Traitement de la =. Ebendort, T. 9, 1896, p. 101.*
- Billroth, Th.**, *Die allgemeine chirurgische Pathologie und Therapie. 4. Aufl., Berlin 1869, S. 255.*
- Billroth und Winwarter**, *Die allgemeine etc. 11. Aufl., Berlin 1885, S. 317.*
- Birnbaum**, *Ueber =. Inaug.-Diss. Gießen, 1858.*
- Black, Cong.** *Disloc. of both thighs. Br. m. j., 1886, I, p. 982.*
- Blencke**, *Die = und ihre Behandlung nach der Lorenzschen Einrenkungsmethode. Med. Ges. zu Magdeburg, 26. XII. 1900. M. m. Wschr., 1901.*
- Derselbe**, *Traitement de la =. Gaz. hebdom. d. méd. et chir., Paris 1901.*
- Blodgett**, *Excision of the hip for =. Bost. med. and surg. journ., 1902.*
- Blondeau**, *Bull. de la soc. anat., 1848, p. 15.*
- Bonmarriage**, *L'autopsie d'une =. Presse méd. Belge, T. 19, 1867, p. 15.*
- Bonnet**, *Mémoire sur les positions des membres dans les mal. art. etc. Gaz. méd., 1840, p. 721 u. 737.*
- Derselbe**, *Traité de thérapeutiques des maladies articulaires. Paris 1853, p. 449.*
- Boudet**, *Coxalgie double dans =. Bull. de la soc. anat., Paris 1839, No. 1, p. 11.*
- Bouisson**, *Tribut à la chir., 1858.*
- Bourlaux**, *De l'intervention sanglante dans la =. Thèse de Bordeaux, 1893.*
- Bouvier**, *Note sur les =. Bull. de l'acad. de méd., T. 2, 1837, p. 589.*
- Derselbe**, *Contractures musculaires sur un foetus etc. Ebendort, T. 2, 1837, p. 701.*
- Derselbe**, *Luxations =. Ebendort, T. 3, 1838, p. 759.*
- Derselbe**, *Discussion sur le rapport de M. Gerdy, touchant les =. Ebendort, T. 4, 1839, p. 160.*
- Derselbe**, *Luxations =. Ebendort, T. 6, 1840, p. 415.*
- Derselbe**, *Leçons cliniques sur les maladies chroniques. Pseudarthroses coxo-fem., Paris 1858, p. 94.*
- Derselbe**, *Luxation spontanée de la hanche. Bull. de la soc. de chir., T. 19, 1858, p. 154.*
- Derselbe**, *Rapport sur la curabilité des =. Gazette des hôpitaux, 1864, X, No. 56.*
- Derselbe**, *Bull. de la soc. de chir., 1866, p. 318.*
- Bowlby**, Cong. =. *Br. m. j., 1897, I, p. 879.*
- Braatz**, *Wasserglas-Schellackfilzkorsett f. d. =. Cbl. f. orthop. Chir., 1887, Sept.*
- Bradford, Edw. H.**, *Treatment of =. Boston journ., Vol. 108, 1883, p. 73.*
- Bradford and Lowett**, *A treatise on orthopedic surgery. New York, 1890.*
- Bradford, Edw.**, *Treatment of =. Annals of surgery, August 1894.*
- Derselbe**, *Lorenz's operation in =. Boston med. and surg. journ., 1896.*
- Derselbe**, *Appliance for the treatment of =. Transact. of the Am. orth. assoc., 1891; dito. 1894.*
- Derselbe**, *Congen. = (Congr. of Americ. phys. and surg., 1897.) New York med. journ., Vol. 66, 1897, II, p. 128.*

- Bradford, Edw.**, Congen. =. (Congr. of Americ. phys. and surg., Washington.) *Am. Journ.*, Vol. 104, 1897, p. 503.
- Derselbe**, =. *Transact. of the Am. orth. assoc.*, 1898; dtto. 1900. *Boston med. and surg. Journ.*
- Derselbe**, Congenital =. *St. Louis courier of med.*, 1901.
- Bramann, Diskussion.** (23. Kongr. d. deutsch. Ges. f. Chir.) *Obl. f. Ch.*, 1894, Beilage, S. 120.
- Branfoot**, Congenit. malformation of the hip joint. *Br. m. j.*, 1887, II, p. 242.
- Braun, O.**, Zur unblutigen Therapie der =. *A. f. kl. Ch.*, Bd. 74.
- Bremner**, A case of = and spina bifida. *Edinburgh med. Journ.*, 1901.
- Breschet, Gilb.**, (Clinique de Dupuytren, III, p. 241). *Gaz. méd.*, Paris 1834, p. 218.
- Broca, Paul**, Étiologie des luxations dites congén. du fémur. *Bull. de la soc. de chir.*, 1866, p. 329 u. 341.
- Derselbe**, Thérapeutique des =. (Discussion) *Gaz. des hôp.*, 1864, p. 272.
- Broca, A.**, Traitement de la =. *Rev. mens. des mal. de l'enfance*, 1893, p. 222.
- Derselbe**, Le traitement de la =. Congrès d'obstétrique, gynécologie et pédiatrie, Bordeaux 1895. *R. d'orth.* 1895, p. 401.
- Derselbe**, *Bull. et mém. de la soc. de chir.*, T. 12, 1896, p. 295. *Rev. mens. des malad. de l'enf.*, 1896, p. 296.
- Derselbe**, 7. Congrès de chir. à Paris. *S. m.*, 1893.
- Derselbe**, De la réduction non sanglante de la =. 13. Congr. internat. de méd., Paris 1900.
- Broca et Mouchet**, Réduct. non sanglante etc. *Gaz. hébd. de méd. et chir.*, Paris 1900.
- Brodhurst, B. E.**, Lectures on orth. surg. 16. On =. *Br. m. j.*, 1865, I, p. 185.
- Derselbe**, On =. *Saint-George's hospital reports*, 1866, I, p. 217.
- Derselbe**, Holmes system of surg. (=). *T. 5*, 1876 (2nd. edit.), p. 828.
- Derselbe**, Observations sur la =. *R. d'orth.*, 1896, p. 42.
- Derselbe**, Nouvelles remarques sur la =. *R. d'orth.*, 1896, p. 257.
- Derselbe**, Cong. =. (Clin. society of London.) *Th. L.*, 1898, I, p. 647.
- Broussole**, De la claudication chez les enfants. Thèse de Paris, 1886.
- Brun**, Lux. cong. de la hanche. (Soc. de chir., 15 mars 1899). *Le progrès méd.*, 1899, I, p. 202.
- Derselbe**, Résultats définitifs de la réduction non sangl. des =. *Bull. et mém. soc. de chir. de Paris*, 1900.
- Brun et Ducroquet**, De la réduction etc. *Presse méd.* Paris, 1900.
- Brunet**, De la malformation de la hanche. Thèse de Bordeaux, 1893.
- Buckminster-Brown**, Orthopedic surgery in Europe. Boston j., 1846.
- Derselbe**, Double =. (Boston soc. f. med. impr.) *Boston j.*, Vol. 97, 1877, p. 559.
- Derselbe**, Double =. *Boston j.*, Vol. 112, 1885, p. 541.
- Budin, Pierre**, A propos du bassin ilio-fém. *Diagn. de la =. Journ. d'obstétr.*, T. 1, 1896, p. 1.
- Burci, Enr.**, Notizie cliniche e ricerche patologiche sul etc. Pisa 1895, p. 151.
- Burghard, F. F.**, The treatment non operat. a. op. of =. *Br. m. j.*, 1901. *Obl. f. Ch.*, 1902, p. 237.
- Cacciari, A.**, Di un nuovo metodo di riduzione della =. *Suppl. al Policlin.*, Roma 1900.
- Derselbe**, Ueber eine neue Einsenkungsmethode der =. *Zschr. f. o. Ch.*, Bd. 9, 1901, S. 138.
- Caillard-Billionère**, Sur les lux. originelles ou cong. des fémurs. Thèse de Paris, 1823.
- Calot**, Le traitement de la =. (9. Congr. franç. de chir., Paris.) *La presse méd.*, 1895, p. 405 bis. *R. de chir.*, 1895, p. 953.
- Derselbe**, Comm. au congrès de Bordeaux. *Bull. méd.*, 1895, p. 819.
- Derselbe**, Présentation à l'Acad. de méd. *Ann. d'orth. et de chir.*, T. 9, 1896, p. 83.
- Derselbe**, Technik der unblutigen Behandlung der =. (Congr. franç.) *Obl. f. Ch.*, 1904, p. 818.
- Derselbe**, La technique du traitement non sangl. =. *Ann. du chir. et d'orthop.*, 1903.
- Derselbe**, Traitement de la =. 13. intern. med. Congr., Paris 1900.
- Canton**, Cong. =. (Westminster med. soc.) *The Lond. med. Gaz.*, Vol. 6, 1848, p. 559.
- Capuron**, *Gaz. méd. de Paris*, 1834, p. 218.
- Carnochan, M. J.**, A treatise on the etiol., path. a. treatment of =. New York, 1850.
- Cautrer**, Un cas de =, coïncidant avec des malform. mult. *R. d'orth.*, 1892, p. 457.
- Chanoine, E.**, Consid. sur l. altérat. du bassin prod. p. le raccourc. etc. Thèse de Paris, 1867, p. 25.
- Chaput**, Lux. double etc. *Bull. de la soc. anat.*, 1885, p. 418.
- Chassaignac**, Observation de =. (Discussion.) *Bull. de la soc. de chir. de Paris*, T. 6, 1855, p. 104.

- Chaussier**, Discours prononcé à la distrib. des prix etc. Bull. de la faculté et la soc. de méd., Paris 1812.
- Chlumpsky**, Dem. eines geheilten Falles von =. 11. poln. Chir.-Kongr., Krakau 1901.
- Chrysopathes**, Néa epityches derapeia etc. Tallenos 1897.
- Cicel**, Zur Kenntnis der =. Inaug.-Diss. München, 1884.
- Clark**, On cong. disl. of the hip. Glasgow med. j., Vol. 33, 1890, p. 102.
- Clarke, Jackson**, Cong. =. (Demonstr. Harv. soc. of London.) Br. m. j., 1899, I, p. 1028.
- Derselbe**, Congenital dislocation of the hip. The practitioner, 1905.
- Clason, Edw.**, Tilfäll af cong. hüftluxation. Upsala läkarefören. förhandl. 1872, p. 572.
- Codivilla, A.**, Ueber die operative Behandlung der =. Zschr. f. o. Chir., Bd. 9, 1901, p. 123.
- Derselbe**, Contributo alla tecnica della cura cruenta della =. 13. internat. med. Congr., Paris 1900.
- Derselbe**, The operative treatment of =. New York med. journ., 1901.
- Derselbe**, Sul trattamento operat. della =. Riforma med., Roma 1901.
- Cohn**, Dreimonatlicher Säugling mit =. B. kl. Wschr. 1903.
- Comte, Franc**, Contribution à l'étude du traitement de la =. Thèse Lyon, 1901.
- Conrads, A.**, Ueber luxat. femor. cong. Inaug.-Diss. Würzburg, 1885.
- Cooper, Astley**, Oeuvres chir.
- Coote, Holmes**, A course of clinical lectures of chronic dis. etc. Th. L., 1861, I.
- Corradi, L.**, La contratt. et la luss. etc. Florenz 1873.
- Cottet, J.**, Luxat. =. Opérat. de Lorenz. La presse médic., 1896, p. 61.
- Coudray**, Deux cas de =. Progrès méd., Paris 1882.
- Derselbe**, Un traitement de la =. (7. Congr. de chir.) S. m., 1893, p. 197.
- Derselbe**, Commun. au Congrès de Bordeaux. Bull. méd., 1895, p. 818.
- Derselbe**, Nouvelle contribut. à l'étude du traitement etc. Ann. d'orthop. et de chir., 1896, p. 207.
- Derselbe**, 13. Congr. de l'assoc. franç. de chir. Le progrès méd., T. 27, II, 1899, p. 231.
- Cowell**, Four cases of =. (Proceedings of the r. med. a. surg. soc. Lond.) Ref. Br. m. j., 1883, II, p. 1070.
- Coul**, Ein Sag.- nebst Front.-Bild eines anormalen cox. Femurendes. Fortschritte a. d. Geb. d. Röntgenstrahlen, Bd. I, S. 136.
- Cruveilhier**, Bull. de l'acad. de méd. Paris, T. 3, 1838, p. 187.
- Derselbe**, Anat. pathologique du corps humain. Paris 1828.
- Derselbe**, Traité d'anat. path. générale. Paris, T. 1, 1849, p. 474 u. 482.
- Cuccolini, Cl.**, Il metodo Lorenz in confronto della cura etc. del Pr. Paci. Archivio di Ortoped., Fasc. 5, 1897, p. 320.
- Curtillet**, Deux cas des =, guérie par la méthode non sanglante de Lorenz. Bull. méd. d'Algiers, 2. XI. 1900.
- Dally**, Observation sur l'étiologie et sur le traitement des =. Bull. général de thérap., T. 84, 1873, p. 356 u. 401.
- Da Paoli**, Contributo allo studio della cura radicale della =, mediante l'arthrectomia. Giorn. della R. Acad. di Torino.
- Davis**, The forcible reposition of =. American med., 30. V. 1903.
- Derselbe**, The treatment of =. dito. 29. VIII. 1903.
- Derselbe**, The results of bloodless reposition of =. Am. journ., Oct. 1903.
- Derselbe**, A case of double =. J. o. the Amer. med. ass., 24. III. 1900.
- Decherf**, Contribution à l'étude du traitement de la =. Thèse de Lille, 1896.
- Delacour**, Observ. de lux. doubl. etc. R. méd. chir., 1853, p. 246.
- Delanglade, Ed.**, De la =. Thèse de Paris, 1896.
- Delcroix**, Le traitement de la =. La presse méd. Belge, 1899, No. 10.
- Delpech**, De l'orthomorphie etc. Paris 1828, T. I, p. 178 u. 200; T. II, p. 53, 102 u. 312.
- Denucé, M.**, Deux cas de =, traités p. l. proc. etc. de Lorenz. Journ. de clin. et thérap. infantiles, 4. VIII. 1898.
- Derselbe**, Lux. =. Opérat. d. Hoffa. R. d'orth., 1893, p. 108.
- Derselbe**, Luxat. = double. New York med. j., 1900.
- Depaul**, Mém. de la soc. de chir., T. 6, 1865.
- Derscheid-Delcourt**, De la coxalgie, complicant la =. Journ. méd. de Bruxelles, 1901.
- Deschamps et Lebeau**, Résection de la hanche dans la =. Gaz. méd. de Liège 1890. Ann. d'orth. et de chir. prat. 1891.
- Deutshländer, C.**, Demonstrat. blutig reponierter Hüften. D. m. Wschr., 1902, No. 23, Vereinsbeilage.



- Deutschländer, C.**, *Subluxatio coxae.* (Sitzungsber. d. ärztl. Ver. in Hamburg 1902.)  
Cbl. f. Chir., 1902.
- Derselbe**, *Zur Beurteilung der unblut. Repos. der =.* D. Zschr. f. Ch., Bd. 73, 1904.
- Derselbe**, *Demonstr. ärztl. Verein Hamburg (= u. Coxa valga), 7. Febr. M. m. Wschr., 1905.*
- Deville**, *Anat. Dem. Bull. de la soc. anat., 1843, p. 264.*
- Dolega, Max**, *Zur orthop. Behandlung der =.* D. m. Wschr., Bd. 37, 1895, S. 604.
- Derselbe**, *Le traitement orth. de la =.* Ann. d'orth. et de chir., T. 10, 1897, p. 266.
- Derselbe**, *Zur orthop. Behandlung der =.* (25. Kongr. d. d. Ges. f. Chir.) A. f. kl. Ch., Bd. 53, 1896, S. 278.
- Derselbe**, *Ueber orthop. Behandlung der =.* (Ber. d. med. Ges. zu Leipzig.) Schmidt's Jahrb., Bd. 247, 1895, S. 224.
- Derselbe**, *Demonstr. zweier App. zur Behandlung der =.* (Med. Ges. zu Leipzig.) Schmidt's Jahrb., Bd. 245, 1895, S. 218.
- Dollinger**, *Die angeb. Hüftgelenkverrenkung.* A. f. kl. Ch., Bd. 20, 1876, S. 622.
- Doutrelepont**, *Drei Fälle von =.* D. Zschr. f. Ch., Bd. 3, 1873, S. 150.
- Doyen, E.**, *Neue Methode zur blutigen Einrichtung der =.* (27. Kongr. d. D. Ges. f. Ch.) A. f. kl. Ch., Bd. 57, 1898, S. 699.
- Derselbe**, *Operative reduction of =.* Br. m. j., 1898, II, p. 1396.
- Derselbe**, *Traitement opérat. de la =.* XIII. internat. Congr., Paris 1900.
- Drachmann**, *Bidrag til Pathogenesen of =.* Hosp. tid. 1880, 29. Sept.
- Dreemann**, *Zur unblutigen Behandlung der =.* M. m. Wschr., 1901, No. 52.
- Derselbe**, *Diskuss. Verh. Orth., 3. Kongr., S. 25.*
- Drehmann**, *Zur Aetiologie der =.* Cbl. f. Ch., 1899, p. 378.
- Derselbe**, *Dauerresultate bei der Behandlung der =.* Zschr. f. o. Ch., Bd. 11.
- Derselbe**, *Diskuss. (28. Kongr. d. d. Ges. f. Ch.) Cbl. f. Ch., 1899, Beilage, S. 175.*
- Dubreuil, A.**, *Eléments d'orthop. Paris 1882, p. 125.*
- Derselbe**, *De quelques complications des =.* Gaz. hebd. des sciences méd. de Montpellier, 1884, p. 493.
- Derselbe**, *De la thérapeutique des =.* Ebendort, 1887, p. 40 u. 49.
- Derselbe**, *Des accidents douloureux de la =.* R. d'orth., 1890, p. 185.
- Duchenne, C. B.**, *Physiologie des mouvements etc. Paris 1867.*
- Ducroquet et Broca**, *De la réduct. non sangl. des =.* Press. méd., 28. VII. 1900.
- Ducroquet**, *Pathogénie de la =.* Ann. d'orth. et de chir. prat., T. 11, 1898, p. 52 u. 86. Progr. méd., Oct. 1898.
- Derselbe**, *Guérison de la =.* (Acad. de méd.) Gaz. des hôp., 1899, p. 45.
- Derselbe**, *De la réduct. de la =.* Méd. mod., 16. I. 1901.
- Derselbe**, *Traitement de la = en un temps.* Rev. d'hygiène et de méd. inf., 1903.
- Derselbe**, *Quelques remarques sur mon procédé de traitement de la =.* Progr. méd., Paris 20. I. 1900.
- Derselbe**, *Luxation =. Réduct. non sanglante.* Bull. de l'acad. de méd., Paris 1900.
- Derselbe**, *Les résultats dans le traitement de la =.* Rev. d. chir. XXII. 11.
- Dugès**, *Thèse inaug., 1821, p. 17.*
- Dupré, M. E.**, *De la =.* Thèse de Paris, 1891.
- Dupuytren**, *Mém. sur un déplacement original etc. Répertoire gén. d'anat. et de phys. etc., T. 2, 1826, p. 151. Acad. de méd., 1826.*
- Derselbe**, *Leçons orales de clinique chir. Paris 1833, T. 1, 3 u. 8.*
- Duverney**, *Traité des maladies des os. T. 2, 1751, p. 22 u. 240.*
- Elliot**, *Lorenz's non cutting method of treating of =.* New York med. record., 29. V. 1897.
- Derselbe**, *(Anat. Praep.) The academy of med. of New York, 1898.*
- Derselbe**, *= with fracture of shaft of femur. Med. News, New York 1901.*
- Ely**, *The treatment of =.* Am. med., Philadelphia 1901.
- Eulenburg**, *Klin. Mitteilungen a. d. Geb. d. Orthop. u. schwed. Heilgymn. Berlin 1860.*
- Evans, Charl.**, *Cong. =.* Philad. med. news, 1889, p. 534.
- Fabbri, G.**, *Della deformità, che derivano alla pelvi du div. maniere di zoppicamento. Bologna 1864.*
- Fischer, Rich.**, *Becken bei doppelseitiger =.* Arch. f. Gyn., Bd. 25, 1885, S. 337.
- Foole**, *Angeb. =.* Br. med. j., 6. XI. 1880.
- Forgues et Reclus**, *Traitement des =.* Gaz. hébd., 22. XI. 1890.
- Freeland, J. T.**, *Cong. =.* Philadelphia med. and surg. reporter, Vol. 57, 1887, p. 425.
- Freiberg**, *The diagnosis and treatment of =.* Am. med., Bd. 7, 1905.
- Fricke**, *Demonstr. im ärztl. Ver. in Hamburg. M. m. Wschr., 1897, S. 49.*
- Friedländer, Fr. v.**, *Ueber die Entstehung der =.* Zschr. f. o. Ch., Bd. 9, S. 515.
- Froehlich**, *Contribution à l'étude du traitement et de l'anatomie radiogr. de la =.* Bull. méd., Paris 1900.

- Froehlich**, Sur une interprétation erronée de radiographies dans le traitement =. *Bull. de la soc. d. pédiatrie*, 1900, I.
- Derselbe**, Deux observations de =, traitée par l'op. de Kirrnisson. *Bull. et mém. de la soc. de chir. de Paris*, T. 29, p. 494 u. R. d'orth., 1903.
- Froieop, R.**, Zur Behandlung der =. *Schmidts Jahrb.*, Bd. 61, 1849, S. 214.
- Garnier**, Traitement des =. Thèse Lyon, 1903.
- Gaubric**, Rapport sur l'oba. de Levieux. *Bull. de la soc. anat.*, 1841, p. 202.
- Gaudier, H.**, Traitement opérat. de la =, modification au procédé de Hoffa. *Rev. des maladies de l'enfance*, T. 13, 1895, p. 324.
- Geier**, Ueber ein Becken mit doppelseitiger =. *Inaug.-Diss.* Halle, 1885.
- Gayat**, De la reposition sanguante de la tête fémorale dans les luxations irréductibles de la hanche. *Revue de chir.*, XXII, 7, 8.
- Gendson, F.**, Luxat. =; traitement orthop. *Ann. de la polyclinique de Bordeaux*. T. 3, 1897, p. 159.
- Gerdy**, Rapp. sur deux mém. de M. Pravaz etc. et une réclamation de M. Humbert. *Bull. de l'acad. de méd. Paris*, 1839, p. 121. *L'expérience*, 1839, p. 177 et 191.
- Ghillies, C.**, Ueber die unblutige Behandlung der =. *M. m. Wschr.*, 1901.
- Ghillini, C.**, Le traitement non sanglant de la =. *R. d'orth.*, 1902, No. 1.
- Derselbe**, Discuss. *Atti dell' 11. Congr. med. internat. Roma* 1894. *Roma* 1895, Vol. 4, p. 412.
- Derselbe**, Traitement non sanglant de la =. *R. d'orth.*, 1898, p. 89. *Archiv für klin. Chir.*, Bd. 56, 2.
- Derselbe**, Ueber die unblutige Behandlung der =. *M. m. Wschr.*, 1901.
- Derselbe**, Ueber die blutige Behandlung der =. XIII. Congr. der ital. chir. Ges. in Turin, 1898.
- Derselbe**, Unblutige Behandlung der =. *A. f. kl. Ch.*, Bd. 56, 1898, S. 443.
- Gibney, V. P.**, Lorenz's operation for congenital dislocation of hip. *Arch. of pediatr.*, New York 1894.
- Derselbe**, Congenital dislocation of the hip. *Internat. clinics*, Philadelphia 1894.
- Derselbe**, Operations by the =. *Annals of surgery*, 1894, Dec.
- Givaldès**, Des luxations =. *Union médicale*, 1869, p. 338.
- Gocht**, Anat. Untersuchungen a. d. Bereiche der =. *Zschr. f. o. Ch.*, 1905, Bd. 14.
- Golaz, H.**, Ostéotomie sous-trochantérienne dans les =. Thèse de Paris, 1897.
- Gourdon**, Luxat. cong. droite; réduction par la méthode non sanglante de Lorenz; guérison. *La revue méd.*, 1900, janv.
- Derselbe**, Enfant de 3 ans, atteint de =; guéri par la réduction. *Rev. mens. de gyn.* etc., 1902.
- Derselbe**, De l'interprét. d. l. radiogr. chez les jeunes enfants, atteints de =. *Ebendort*, 1902.
- Gourdon**, Présentation d'une malade atteinte de =, opérée depuis deux ans et demi par la méthode de Lorenz. *Rev. mensuelle de gynécol., obstétr. et pédiatrie*, Bordeaux 1901.
- Grandinetti**, Sulla cura ineruenta della lussazione congenita dell' anca. *Metodo Lorenz o metodo Paci?* *Suppl. al Policlin.*, Roma 1900, VI.
- Grawitz, P.**, Ueber die Ursachen der =. *A. f. path. A.*, Bd. 74, 1878, S. 1.
- Gross**, Disloc. = of a. R. aged 6 months. *Philadelphia med. times*, Vol. 7, 1876.
- Grünwald, H.**, Zwei Fälle von =. *Wiener med. Presse*, 1882, S. 1582.
- Guéniot**, Luxation congénitale de la hanche. *Paris* 1864.
- Derselbe**, Des = au point de vue des accouchements. Thèse agrégat. *Paris*, 1869.
- Guérin, J.**, Difformités du système osseux. *Recherches sur les =*. *Ebendort*, 1841, p. 97 u. 145.
- Derselbe**, Sur l'étiologie et le traitement chir. des =. *Gas. méd. de Paris*, 1840, p. 72.
- Guertain, L.**, De la = chez l'adulte. Thèse de Paris, 1896.
- Guillemin, A.**, La pratique des opérations nouvelles en chir. *Paris* 1895, p. 318.
- Gülke**, Ueber sog. =. *Tageblatt der 58. Vers. deutscher Naturf.* Straßburg, 1885, p. 274.
- Gurlt**, Beiträge zur vergleichenden Anatomie der Gelenkkrankheiten. *Berlin* 1853, S. 383 u. 374.
- Derselbe**, Ueber einige durch Erkr. d. Gel.-Verbindungen verursachte Mißstaltungen des menschlichen Beckens. *Berlin* 1854.
- Gussenbauer**, Diskussion. (22. Kongr. d. deutsch. Ges. f. Chir.) *M. m. Wschr.*, 1895, S. 308.
- Derselbe**, Diskussion. (23. Kongr. d. deutsch. Ges. f. Chir.) *Obl. f. Ch.*, 1894, Beilage, S. 116.
- Gusserow**, Beitrag zur Lehre vom schrägeverengten Becken. *Arch. f. Gynäk.*, Bd. 11, 1877, S. 66.
- Guyot**, Du ressaut cotyloïdien spontané ou signe du Gerdy etc. *Arch. prov. de chir.*, 1903.

- Hacker**, *Demonstr. in der wissenschaftlichen Aerztegesellschaft in Innsbruck. (Therap.)* W. kl. Wschr., 1897, S. 408.
- Hagen-Torn, O.**, *Einige Bemerkungen zur Frage über die sogenannte =.* Cbl. f. Ch., 1904, S. 1012.
- Hagopoff**, *De la val. du traitem., ou méthode non sangl. dans la =.* Gaz. des hôp., 1896, Sept.
- Derselbe*, *Quelques remarques à prop. d'un nouveau proc. non sangl. etc.* Gaz. des hôp., 1897, p. 1094.
- Derselbe*, *Des conditions essentielles pour le succès de la méthode non sanglante dans la =.* Gazette hebdomadaire de méd. et chir., Paris 1901.
- Hallopeau, Lux.** =. Bull. et mém. de la soc. anat. de Paris 1902.
- Hatstedt**, *Treatment of =.* Annals of surg. 1894.
- Hatstedt-Myers**, *Angeb. Hüftlux.* Acad. der Medicin New York, Sektion der orth. Chir., 19. IV. 1895.
- Hamilton et Poinsoit**, *Traité pratique des fract. et luxat.* Paris 1884, p. 1262.
- d'Harcourt, G.**, Bull. de la soc. de chir. de Paris, 1855, p. 218.
- Haslam, Cong. disloc. of hip.** (Midland med. soc.) Br. m. j., 1890, I, p. 722.
- Haudek**, *Erfahrungen und Res. bei der unblutigen Behandlung der =.* Wiener med. Presse, 1907.
- Havage**, *Luxation ancienne du fémur.* Bull. de la soc. anat. de Paris, Juni 1879.
- Heine, J.**, *Ueber spontane und congenitale Luxation etc.* Stuttgart 1842.
- Derselbe*, *Kurzer Bericht über die 25-jährige Wirksamkeit der orthop. Heilanstalt.* Cannstatt 1854, S. 18.
- Hendrix**, *Le traitement de =.* Méthode de Schede. Journal de chir., Bruxelles 1901.
- Henry**, Bull. de la soc. anat., 1855, p. 95.
- Herzog**, *Diskussion im ärztlichen Verein zu München.* M. m. Wschr., 1897, S. 791.
- Heusner, L.**, *Resektion in einem Falle von =.* Naturforscher-Vers. in Magdeburg, 18. IX. 1894.
- Derselbe*, *Ueber Hüftresektion wegen =.* A. f. kl. Ch., Bd. 81, 1885, S. 666.
- Derselbe*, *Ueber orthop. Behandlung der Hüftgelenkerkrankungen.* A. f. kl. Ch., Bd. 42, 1891, S. 709.
- Derselbe*, *Beitr. zur orthop. Behandlung der = mittelst der funkt. Belastungsmethode.* A. f. kl. Ch., Bd. 50, 1895, S. 636.
- Derselbe*, *Beitrag zur orthop. Behandlung der =.* (24. Kongr. d. deutsch. Ges. f. Ch.) Cbl. f. Ch., 1895, Beilage, S. 137.
- Derselbe*, *Ueber Ursachen, Geschichte und Behandlung der =.* Zschr. f. o. Ch., Bd. 5, 1898, S. 276.
- Derselbe*, *Diskussion.* (28. Kongr. d. deutsch. Ges. f. Chir.) Cbl. f. Ch., 1899, Beilage, S. 175.
- Derselbe*, *Ueber einen neuen Apparat für die Nachbehandlung der =.* D. m. Wschr., 1903.
- Derselbe*, *Ueber die =.* Zschr. f. o. Ch., Bd. 10, 1902.
- Derselbe*, *Ueber Hilfsapparate bei der Behandlung der =.* Zschr. f. o. Ch., Bd. 12, 1904, S. 159.
- Heydenreich, A.**, *Du traitement des = par la méth. sangl.* S. m., 1893, p. 11.
- Hildebrand**, *Die = in stereosk. Bildern.* Cbl. f. Ch., 1900.
- Hildebrand, Scholz, Wieting**, *Die =.* Sammlung von stereosk. Röntgenbildern. III, Wiesbaden 1902.
- Hinsberg, V.**, *Beiträge zur Anatomie der =.* Zschr. f. o. Ch., Bd. 6, 1898, S. 86.
- Hippocrates**, *Oeuvres. Edit. Litré.* Paris, T. 4, 1844, p. 239.
- Hirsch, H. H.**, *Die Entstehung der =.* A. f. path. A., Bd. 148, 1897, S. 500.
- Hirsch**, *Zur Frage der Entstehung der =.* M. m. Wschr., 1897, S. 1386.
- Derselbe*, *Zur Frage der Entstehung der =.* Cbl. f. Ch., 1900.
- Derselbe*, *Antwort auf die Gegenbemerkung des Herrn Prof. Hoffa.* Cbl. f. Ch., 1900, 29.
- Derselbe*, *Die Entstehung der =.* Virchows Arch., 48.
- Hirschberg**, *Diskussion.* 10. Congr. internat. de soc. méd. à Berlin, 1890. Verhandlungen.
- Hoefmann**, *Diskussion.* (25. Kongr. d. deutsch. Ges. f. Ch.) Cbl. f. Ch., 1896, Beilage, S. 178.
- Derselbe*, *Diskussion.* (28. Kongr. d. deutsch. Ges. f. Ch.) Cbl. f. Ch., 1899, Beilage, S. 175.
- Derselbe*, *Zur Reposition der =.* Zschr. f. o. Ch., Bd. 13, 1904, S. 415.
- Hoffa, A.**, *Zur operativen Behandlung der =.* (19. Kongr. d. deutsch. Ges. f. Ch.) Cbl. f. Ch., 1890, Beilage, S. 87.
- Derselbe*, *Ueber die operative Behandlung der =.* (Physik.-med. Ges. z. Würzburg.) M. m. Wschr., 1890, S. 823.
- Derselbe*, *Contribution au traitement opératoire des =.* R. d'orth. 1891, p. 24 et 95.



- Hoffa, A.**, Zur operativen Behandlung der =. *Cbl. f. Ch.*, 1892, S. 921.  
 Derselbe, Weitere Mitteilungen über die operative Behandlung der =. (22. Kongr. d. deutsch. Ges. f. Ch.) *M. m. Wschr.*, 1893, S. 335.  
 Derselbe, Einige Bemerkungen zur Lorenz'schen Operation der =. *W. kl. Wschr.*, 1894, S. 444.  
 Derselbe, Pathologisch-anatomische Demonstration zur Operation der =. (23. Kongr. d. deutsch. Ges. f. Ch.) *Cbl. f. Ch.*, 1894, Beilage, S. 112.  
 Derselbe, Ueber die operative Behandlung der =. *Atti dell. 11. Congr. med. internat.*, Vol. 4, Roma, 1895.  
 Derselbe, Die Endresultate der Operation der =. (24. Kongr. d. deutsch. Ges. f. Ch.) *Cbl. f. Ch.*, 1895, Beilage, S. 133.  
 Derselbe, Zur unblutigen Behandlung der =. *A. f. kl. Ch.*, Bd. 53, 1896, S. 565.  
 Derselbe, Die Endresultate der Operation der =. *A. f. kl. Ch.*, Bd. 51, 1896, S. 60.  
 Derselbe, Ueber die unblutige Behandlung der =. (25. Kongr. d. deutsch. Ges. f. Ch.) *Cbl. f. Ch.*, 1896, Beilage, S. 177.  
 Derselbe, Ueber die Endresultate der blutigen und unblutigen Operation der =. (Vers. d. Ges. d. Naturf. u. Aerzte.) *Cbl. f. Ch.*, 1896, S. 1015.  
 Derselbe, Le traitement chirurgical de la =. (*Acad. de méd.*) *La presse méd.*, 1897.  
 Derselbe, Die Endresultate meiner letzten blutigen Operation der =. *D. m. Wschr.*, 1897, S. 305 u. 326.  
 Derselbe, Ueber den Stand des Schenkelkopfes bei der =. *Fortschr. a. d. Geb. d. Röntgenstrahlen*, Bd. 1, 1897, S. 2.  
 Derselbe, Die moderne Behandlung der =. München 1898. (*Deutsche Praxis*.)  
 Derselbe, Die moderne Behandlung der =. (28. Kongr. d. deutsch. Ges. f. Ch.) *A. f. kl. Ch.*, Bd. 59, 1899, S. 525.  
 Derselbe, Die Osteotomie bei der Behandlung der Hüftgelenkdeformitäten. *Festschr. d. physik.-med. Ges. zu Würzburg*, 1899.  
 Derselbe, Bemerkung zu der Bemerkung von Hirsch zur Frage der Entstehung der =. *Cbl. f. Ch.*, 1900, 22.  
 Derselbe, Zur Technik der unblutigen Reposition bei der =. *Verh. Orth.*, 1. Kongr., 1902, I, 15.  
**Hofmeister, F.**, Ueber diagnost. Irrtümer bei der Röntgenuntersuchung des Hüftgelenkes. *Beitr. z. kl. Ch.*, Bd. 21, 1898, S. 787.  
**Hofmökl**, Ueber traumatische Luxation bei Neugeb. *Wiener med. Jahrb.*, 1877, S. 351.  
**Holmes, T.**, *The surgical treatment of the dis. of infancy and childh.* London 1868.  
**Holtzmann, H.**, Die Entstehung der = und des Knies etc. *A. f. path. A.*, Bd. 140, 1895, S. 272.  
**Hopkins**, Double congenital disloc. of the hip joint. *Internat. med. Magasin*, Juli 1895.  
**Horn**, Ueber die =. *Zschr. f. o. Chir.*, Bd. 10, 1902.  
**Horvath**, Meine bei der = gemachten Erfahrungen. *Zschr. f. o. Ch.*, Bd. 12, 1904.  
 Derselbe, *Kgl. Ges. d. Aerzte in Budapest*, 7. V. 1898.  
**Houch, Ch.**, Foetus atteint de spina bif. etc. et d'une =. *Bull. de la soc. de chir.*, T. 2, 1873, 3. sér., p. 459.  
**Howard-Marsh**, Einige Fälle von = mit Bemerkung. *St. Bartholomew's-Hospital Reports*, XI, 1875, 113.  
**Huetter, C.**, Klinik der Gelenkkrankheiten mit Einschluß der Orthop. 1876/77, 2. Aufl., Bd. 1, S. 324 u. 385, Bd. 2, S. 400.  
**Hulshoff, G.**, *Specimen path.-med. de mutat. form. oss. vi ext. prod.* *Diss.-inaug. Amstulodami*, 1837.  
**Humbert**, Note sur les =. *Bull. de l'acad. de méd. Paris*, T. 3, 1839, p. 552.  
**Humbert et Jacquier**, *Essais et observ. sur la manière de reduire les =, etc.* Paris 1835, p. 273 et 349.  
 Derselben, *Traité des difform. du système oss. etc.* Paris 1838, T. 1, p. 338.  
**Humbert, Pravaz et Bouvier** (*Discuss.*), *Bull. de l'acad. royale de méd.*, III, p. 4088.  
**Hutton**, *Dublin Journ. of med. science*, 1836, p. 211.  
**Ipsen, E.**, Om Behandl. af =. *Med. Aarsskrift*, 1888, p. 244.  
 Derselbe, Om den operat. Behandl. af =. *Med. Aarsskrift*, 1892, p. 253.  
**Israel, J.**, Bericht über die chir. Abteilung des jüdischen Krankenhauses. *A. f. kl. Ch.*, Bd. 20, 1876, S. 273.  
 Derselbe, Diskussion. (19. Kongr. d. deutsch. Ges. f. Ch.) *Cbl. f. Ch.*, 1890, S. 88.  
**Jaboulay**, Discussion. (*Soc. de chir. de Lyon.*) *Lyon méd.*, 1899, p. 528.  
 Derselbe, Traitement de = chez l'adolescent et l'adulte. *Bull. de la soc. de chir. de Lyon*, 1900, III.  
 Derselbe, Variétés de =. *Lyon méd.*, 1900, XCV.  
**Jackson**, Discussion. (*Bost. soc. for med. improvement.*) *Boston j.*, 1871, p. 561.

- Jagielski, V.**, *De luxatione femoris cong.* Diss. inaug. Berlin, 1858.
- Jalade, Lafout.**, *Recherches prat. sur les princip. difformités etc.* Paris 1829, p. 224.
- Jervell, Kr.**, *Om Lannelongue's Behandl. af =.* Nord. med. arkiv, 1893, S. 125.
- Joachimsthal, G.**, *Neuere Arbeiten über die Behandlung der =.* Berl. kl. Wschr., 1895, S. 816.
- Derselbe**, *Beitr. zum Verhalten des Hüftgelenkes bei der =.* A. f. kl. Ch., Bd. 65, 1901.
- Derselbe**, *Beitr. zur Lehre vom Wesen und der Behandlung der =.* Berl. kl. Wschr., 1902, No. 36.
- Derselbe**, *Geheilte = und Knieluxation.* Cbl. f. Ch., 1903, S. 260.
- Derselbe**, *Diskussion.* Verh. Orth., 3. Kongr., 1904, S. 25.
- Jobert, L. de**, *Note sur l. lux., produites par la relâchement des ligaments.* Bull. de l'acad. de méd., T. 8, 1842, p. 71.
- Jochem, Curt**, *Weitere Mitteilungen über die operative Behandlung der =.* Inaug.-Diss. Würzburg, 1893.
- Joffre, D'un nouveau procédé de reposition des =. Dijon 1843.**
- Jones, Sidney**, *Cong. =.* (Path. soc. of London.) Br. m. j., 1875, p. 144.
- Jordan**, *Blutig operierte =.* M. m. Wschr., 1902, S. 120.
- Karch**, *Diskussion.* Verh. Orth., 2. Kongr., 1904, I, S. 25.
- Karewski**, *Ueber paralytische Luxationen der Hüfte.* A. f. kl. Ch., Bd. 37, 1888, S. 346.
- Derselbe**, *Zur paralytischen Luxation des Hüftgelenkes.* (Fr. Ver. d. Ch. Berlins.) Berl. kl. Wschr., 1889, p. 102.
- Derselbe**, *Zur Pathologie und Therapie der paralytischen Hüftgelenkluxationen.* (Berl. med. Ges.) D. m. Wschr., 1889, S. 108.
- Derselbe**, *Ueber Operationen an paralytischen Gelenken.* (Berl. med. Ges.) D. med. Wschr., 1890, S. 63.
- Derselbe**, *Diskussion.* Verh. des 10. internat. med. Kongr. Berlin, Bd. 3, 1890, S. 22.
- Derselbe**, *Die operative Behandlung der angeborenen und anderer Hüftverrenkungen.* Cbl. f. Ch., 1892, S. 713.
- Derselbe**, *Diskussion.* (23. Kongr. d. deutsch. Ges. f. Ch.) Cbl. f. Ch., 1894, Beilage, S. 114.
- Kayser**, *Demonstration eines Präparates einer rechtsseitigen =.* (Aerztl. Ver. Hamburg.) M. m. Wschr., 1898, S. 1656.
- Ketsch, S.**, *Discussion.* (Americ. orthop. assoc.) Boston j., 1892, p. 93.
- Kirmisson, E.**, *Contribution à l'étude de l'opérat. d'Hoffa etc.* R. d'orth., 1893, p. 203.
- Derselbe**, *De l'ostéotomie sous-trochant. etc.* R. d'orth., 1894, p. 137.
- Derselbe**, *Contrib. à l'étude de la path. et du traitement des =.* Atti dell' 11. Congr. internat. Roma, 1894, Vol. 4, p. 361. R. d'orth., 1894, p. 186.
- Derselbe**, *Gouttière de Bonnet, articulée pour le traitement des =.* R. d'orth., 1895, p. 388.
- Derselbe**, *Résultats des opérations sanglantes etc.* Bull. méd., 1896, p. 353.
- Derselbe**, *Traitement des =.* Bull. et mém. de la soc. de chir., 1896, p. 331 et 341.
- Derselbe**, *Traitement. mécan. ou méthode non sanglante de la =.* Bull. méd., 1896, p. 375. La presse méd., 1896, p. 204.
- Derselbe**, *Traité des maladies chir. d'origine congén.* Paris 1898, p. 593.
- Derselbe**, *Dasselbe, ins Deutsche übersetzt v. Deutschländer.*
- Derselbe**, *Réduction d'une = par le proc. de Lorenz.* (Soc. de chir.) Le progrès méd., 1899, p. 155.
- Derselbe**, *Traitement de la = p. la méth. non sangl.* R. d'orth., T. 10, 1899, p. 153.
- Derselbe**, *Rapport d'ensemble du traitement de la =.* XIII. internat. Kongreß zu Paris 1900.
- Derselbe**, *Des result. fournis p. la méth. non sangl. etc.* R. d'orth., 1903.
- Klapp, Rud.**, *Die Ermöglichung genauer Kontrolle reponierter =.* Cbl. f. Ch., 1905, S. 962.
- Kleinwächter, L.**, *Das Luxationsbecken, die Entstehung seiner Form etc.* Prager Vierteljahrsschr., Bd. 118, 1873, S. 163.
- Koch, C.**, *Zur Operation der =.* (Nürnb. ärztl. Ver.) M. m. Wschr., 1894, 15, S. 261.
- Kocher, Lux. cong. dupl. genus, coxae et radii.** Korrespl. f. Schweizer Aerzte, 1889, p. 402.
- Kockel, R.**, *Demonstr. eines weiblichen Beckens mit =.* (Med. Ges. zu Leipzig.) Schmidts Jahrb., Bd. 249, 1896, S. 80.
- Kölliker, Th.**, *Ueber die Behandlung der =.* (Med. Ges. zu Leipzig.) Schmidts Jahrb., Bd. 223, 1890, S. 222.
- Derselbe**, *Ueber die operative Behandlung der =.* (10. Congr. intern.) Verhandlungen. Bd. 3, 1890, p. 19.

- Kölliker, Th.**, Ueber Fortschritte in der Behandlung der =. (Med. Ges. zu Leipzig.) Schmidts Jahrb., Bd. 247, 1895, S. 222.
- Derselbe**, Die Luxatio fem. cong. supra-cotyloidea. Cbl. f. Ch., 1895, S. 1017.
- Derselbe**, Ueber die Behandlung der = mit der unblutigen Rep. Cbl. f. Ch., 1898, S. 1014.
- König, Fr.**, Diskussion. (19. Kongr. d. deutsch. Ges. f. Ch.) Cbl. f. Ch., 1890, Beilage, S. 88.
- Derselbe**, Bildung einer knöchernen Hemmung für den Gelenkkopf bei =. (20. Kongr. d. deutsch. Ges. f. Ch.) Cbl. f. Ch., 1891, Beilage, S. 146.
- Derselbe**, Die kongenitale Luxation des Hüftgelenkes. B. kl. Wschr., 1897, S. 21.
- Derselbe**, Lehrb. der spez. Chirurgie. 7. Aufl., Bd. 3, 1900, S. 438.
- Derselbe**, Sitzungsber. des ärztl. Ver. in Hamburg, 1903, Okt.
- Kondring, J.**, Ueber Osteotomia subtroch. obliqua bei =. Inaug.-Diss. Würzburg, 1899.
- Krause, F.**, Zwei Fälle von sog. ak. katarrh. Gelenkeiterung bei =. A. f. kl. Ch., Bd. 39, 1889, S. 477.
- Kraussold**, Ein einfacher Apparat zur Behandlung der =. Cbl. f. Ch., 1881, 5.
- Krönlein, R. U.**, Die Lehre von den Luxationen. Deutsche Chir. v. Billroth u. Luecke. Stuttgart 1882, S. 82.
- Kruckenberg**, Die Beckenform des Neugeb. mit =. A. f. Gyn., Bd. 25, 1885, S. 253.
- Kümmell**, Diskussion. (Vers. d. Ges. d. Naturf. u. Aerzte.) Cbl. f. Ch., 1896, S. 1017.
- Derselbe**, Die = in Röntgenscher Durchleuchtung etc. (Ärztl. Ver. Hamburg.) M. m. Wschr., 1898, S. 1656.
- Derselbe**, Diskussion. (28. Kongr. d. deutsch. Ges. f. Ch.) Cbl. f. Ch., 1899, Beilage, S. 176.
- Lafourcade**, Une opération de Lorenz pour =. Bull. méd., 1895, p. 819.
- Lampugnani**, La decapitazione del femore nella =. Giorn. della R. accad. di med. di Torino, Vol. 53, 1885, I, p. 538.
- Derselbe**, Ancora sulla cura della =. Giorn. d. R. acad. di Torino, 1889, XXXVII.
- Landerer**, Ein einfacher Verband bei =. A. f. kl. Ch., Bd. 32, 1885, S. 519.
- Lane, Arbuthnot**, Two cases of =, treated by a new method. (Clin. soc. of London.) Br. m. j., 1895, p. 365 u. 409.
- Derselbe**, Partial =. (Clin. soc. of London.) Br. m. j., 1896, p. 1202.
- Lange, B.**, Die unblutige Behandlung der =. M. m. Wschr., 1904, No. 20.
- Lange, Chr.**, Om Lorenz ublodige Behandl. af =. Det Kbhvn. med. Selsk. Forh., 1897, p. 80.
- Derselbe**, Meddelelse om Behandling af =. Hospitalstidende 1902, Bd. 10.
- Lange, Fr.**, Diskussion. (Ärztl. Ver. München.) M. m. Wschr., 1897, S. 791.
- Derselbe**, Die Behandlung der =. M. m. Wschr., 1898, S. 451 u. 491.
- Derselbe**, Die Behandlung der =. Volkmanns Sammlung, 1898, N. F., No. 240.
- Derselbe**, Diskussion. (28. Kongr. d. deutsch. Ges. f. Ch.) Cbl. f. Ch., 1899, Beilage, S. 176.
- Derselbe**, Zur Behandlung der =. Erwiderung an Prof. Lorenz. Berl. kl. Wschr., 1899, S. 359. Zschr. f. o. Ch., VII.
- Derselbe**, Diskussion. Verh. Orth., 3. Kongr., 1904, S. 25.
- Langton**, Angeb. Def. d. unteren Extrem. Br. m. j., 1878.
- Lannelongue**, De la méthode sclérogène, appliquée aux =. Bull. et mém. de la soc. de chir., 1891, p. 770.
- Derselbe**, Behandlung der = mittelst Chlorzinkinjektionen. Wr. med. Pr., 1892.
- Derselbe**, Rachitisme et =. Le bullet. méd., 1895, p. 839.
- Derselbe**, Des = et de leur traitement. (Congr. de gynéc. à Bordeaux.) S. m., 1895, p. 384.
- Derselbe**, Sur la nature et la pathogénie des malformations etc. (Acad. des sciences.) S. m., 1896, p. 115.
- Lauvinerie**, Traitement non sanglante des =. Thèse de Paris, 1901.
- Le Fagnays**, Deux cas de =. Traitement p. le mass. Guérison. Ann. de chir. et d'orth., 1902.
- Lefèvre**, = double. Rachischisis. Opérat. Césarienne. Ann. d'orth. et de chir. pratiques, T. 8, 1895, p. 321.
- Lefevvre**, Des = au point de vue de l'accouchement. Thèse de Paris, 1862.
- Lehmann**, Heilung einer =. Med. Centralzeitg., 1861, No. 26.
- Lehoux**, De la luxat. originale des fémurs. Thèse de Paris, 1834.
- Lejars**, Contrib. à la cure opérat. des =. (7. Congr. franç. de chir.) S. m., 1893, p. 160.
- Lejong**, Traitement de la = par la méthode non sangl. Thèse de Paris, 1902.
- Leopold, G.**, Ueber die Veränderung der Beckenform durch einseitige =. Arch. f. Gynäk., 1873, S. 446.
- Lepage et Grosse**, Lux. = chez un nouveau-né atteint de malformations multiples. Compt. rend. de la soc. d'obstétr. et gyn. etc., Paris 1901, und R. d'orth., 1901.



- Leser**, Einige Erfahrungen zur operativen Behandlung der =. *Berl. kl. Wschr.*, 1895, S. 981 u. 1004.
- Levieux**, Lux. cong. du femur. *Bull. de la soc. anat.*, 1841, p. 198.
- Derselbe**, Quels sont les changements directs, etc. *Thèse de Paris*, 1841.
- Litzmann**, C. C. Th., Die Formen des Beckens etc. *Berlin* 1861, S. 13.
- Lockwood**, Discussion. *Transact. of the pathol. soc. of London*, Vol. 38, 1886, p. 303.
- Lord**, Cong. =. *Western med. Rev.*, Lincoln 1900.
- Lorenz**, Ad., Operative Therapie der =. *Cbl. f. Ch.*, 1892, S. 633.
- Derselbe**, Zur blutigen Reposition der =. *Cbl. f. Ch.*, 1892, S. 1041.
- Derselbe**, Diskussion. (K. K. Ges. d. Aerzte.) *Wr. kl. Wschr.*, 1894, S. 47.
- Derselbe**, Die operative Therapie der =. *Allg. Wiener med. Ztg.*, 1894, S. 167.
- Derselbe**, Pathologische Anatomie der =. *Wr. kl. Wschr.*, 1894, S. 191, 216, 234.
- Derselbe**, Die operative Therapie der =. *Atti dell' XI. congr. med. internat. Roma*, Vol. 4, 1895, p. 357.
- Derselbe**, Erwiderung auf die Bemerkungen Hoffas etc. *Wr. kl. Wschr.*, 1894, S. 461.
- Derselbe**, Pathologie und Therapie der = auf Grundlage von 100 operat. beh. Fällen. *Wien* 1895.
- Derselbe**, Ueber mechanische Behandlung der =. *Cbl. f. Ch.*, 1895, S. 153.
- Derselbe**, Ueber die operative Behandlung der =. (24. Kongr. d. deutsch. Ges. f. Ch.) *Cbl. f. Ch.*, 1895, S. 136.
- Derselbe**, Die blutige Reposition der =. *Volkmanns Sammlung*, 1895, N. F., S. 117.
- Derselbe**, Ueber die unblutige Behandlung der =. *Cbl. f. Ch.*, 1895, S. 761.
- Derselbe**, Zur Priorität der unblutigen Reposition der =. (Off. Brief an Herrn Ag. Paci.) *Wr. kl. Wschr.*, 1896, S. 658.
- Derselbe**, Ueber die Stellung der funkt. Meth. etc. zu d. anderen, unblut. etc. *Wr. kl. Wschr.*, 1896, S. 817.
- Derselbe**, Ueber die unblutig-chirurg. Behandlung der =. (25. Kongr. d. deutsch. Ges. f. Ch.) *Cbl. f. Ch.*, 1896, Beilage, S. 171.
- Derselbe**, Ueber die unblutige Behandlung der = etc. (Vers. d. Ges. d. Naturf. u. Aerzte.) *Cbl. f. Ch.*, 1896, S. 1014.
- Derselbe**, Ueber die unblutig-chir. Behandlung der = etc. *Volkmanns Sammlung*, 1896, N. F., No. 151.
- Derselbe**, Ueber die unblutig-chir. Behandlung der = etc. (K. K. Ges. d. Aerzte.) *Wr. kl. Wschr.*, 1896, S. 83 u. 101.
- Derselbe**, Zur =. *B. kl. Wschr.*, 1897, S. 112.
- Derselbe**, Reposition de la =. *R. d'orth.*, 1897, p. 153.
- Derselbe**, Allg. Erfahrungen über die mechanische Reposition der =. (12. Internat. med. Kongr. Moskau.) *B. kl. Wschr.*, 1897, S. 953.
- Derselbe**, Bemerkungen über die unblutige Reposition der = mit Dem. eines Präp. (70. Vers. d. Naturf. u. Aerzte.) *M. m. Wschr.*, 1898, S. 1254.
- Derselbe**, Bemerkungen zur Therapie der = durch unblutige Rep. *B. kl. Wschr.*, 1899.
- Derselbe**, Ueber die bisherigen Erfahrungen mit den unblutigen Einrenkungen der =. (28. Kongr. d. deutsch. Ges. f. Ch.) *Cbl. f. Ch.*, 1899, Beilage, S. 166.
- Derselbe**, Rapport sur le traitem. non sangl. 13. internat. med. Kongr., Paris 1900.
- Derselbe**, Ueber die Heilung der = durch unblutige Einrenk. und funkt. Belastung. *Wien* 1900.
- Derselbe**, Zur Funktionsverbesserung defekter Hüftgelenke. *Zschr. f. o. Ch.*, 1901.
- Lovett**, Etude expérim. sur la fixation et la traction dans le traitem. des affect. de la hanche. *New York med. journ.*, 1889.
- Derselbe**, Etiology, path. a. treatment of dis. of the hip-joint. *New York med. journ.*, 1889, p. 116.
- Ludloff**, K., Zur Pathogenese und Therapie der =. *Jena* 1902. (Abdr. a. d. *Klin. Jahrb.*, Bd. 10.)
- Lücke**, Ueber die sog. =. (58. Vers. d. Naturf. u. Aerzte.) *B. kl. Wschr.*, 1885, S. 739.
- Lüning**, A., Luxatio fem. cong. (3. klin. Aertzetag in Zürich.) *Korrespl. d. Schweizer Aerzte*, 1897, No. 3.
- Derselbe**, Erfahrungen über Behandlung der =. *Ges. d. Aerzte Zürichs*, 1898.
- Lüning und Schulthess**, Mitteilungen aus dem orth. Institut. *Zschr. f. o. Ch.*, 1892, S. 146.
- Lunn**, A case of =. *Transact. of the clin. soc. of London*, 1900.
- Maffei**, Resultat éloigné de la réduct. sangl. dans la =. *Journ. de chir. et Annal. de la soc. Belge de chir.*, Brüssel 1902.
- Malgaigne**, Traité d'anat. chirurgicale etc. *Paris* 1838, 2. édit. 1859.
- Derselbe**, Troisième lettre à un chirurgien de province. *R. m. c.*, T. 9, 1851, p. 312.
- Derselbe**, Remarques et obs. sur la diagnostic diff. des =. *R. m. c.*, T. 13, 1853, p. 216.
- Derselbe**, Traité des fractures et des luxations. *Paris*, 1855, T. 2, p. 260.
- Derselbe**, Leçons d'orthopédie. *Paris* 1862, p. 246.

- Margary**, *Traitement opératoire de la =*. (Congr. internat. des sciences med. à Copenhague.) T. 2, 1884, p. 217.
- Derselbe**, *Cura operativa della =*. Arch. di ortopedia, 1884, p. 381.
- Derselbe**, *Gaz. med. di Torino*, 1885, p. 193.
- Margary e Motta**, *Sulla cura ortopedica mecc. della =*. Giorn. di R. accad. di med. Torino, 1886, p. 675.
- Marsh, Howard**, *Lectures on the diagn. a. treatm. of =*. Br. m. j., 1877, p. 181.
- Derselbe**, *Transact. of the pathol. soc. of Lond.*, Vol. 38, 1887, p. 300.
- Derselbe**, *Discussion. (Americ. orthop. assoc.) Boston j.*, 1892, p. 94.
- Martin**, *Bull. de l'acad. de méd.*, 1836, p. 196; 1837, p. 800; 1839, p. 428.
- Martin, E.**, *Zur Behandlung der =*. D. m. Wschr. (Leipzig), 1889, p. 314.
- Mauclair, P.**, *Le traitement de la = bilat.* 13. intern. med. Congr., Paris 1900.
- Mauclair, P.**, = avec spina bif. etc. (Congr. de gyn.) Bull. méd., 1895, p. 821.
- Mauclair et Infroit**, *Cinématographie de boiterie d'une =*. Bull. de la soc. de péd. de Paris, 1903.
- Mc. Curdy**, *Mechanics of =*. Annals of surg. Philadelph., 1901, XXXIII.
- Derselbe**, *Congenital disloc. of the hip. Medical progr.*, 1898.
- Mackenzie**, *Congenital =*. Canadian Lancet, 1899.
- Mayer**, *Das neue Heilverfahren der Fötallux. durch Osteot.* Würzburg 1855.
- Derselbe**, *Die Osteotomie. Med. Ztg.*, 1852.
- Mencièrre**, *Nouv. procédé pour la réd. non sanglante de la =*. La méd. moderne, 1899.
- Derselbe**, *Levier spéc. pour faciliter la réduction etc.* Arch. provinc. de chir., 1903.
- Mercier**, *Bull. de la soc. anat.*, 1839, p. 11.
- Mikulicz, J.**, *Diskussion. (23. Kongr. d. deutsch. Ges. f. Chir.) Cbl. f. Ch.*, 1894, Beilage, S. 115.
- Derselbe**, *Die blutige und unblutige Reduktion der =*. Atti dell' 11. Congr. med. internat., Roma 1895, Vol. 4, p. 411. Dto. A. f. kl. Ch., Bd. 49, 1895, S. 308.
- Derselbe**, *Diskussion. (24. Kongr. d. deutsch. Ges. f. Ch.) Cbl. f. Ch.*, 1895, Beilage, S. 144, 146.
- Derselbe**, *Zur unblutigen Behandlung der =*. A. f. kl. Ch., Bd. 49, 1895.
- Derselbe**, *Weitere Erfahrungen über die unblutige Reposition der =*. (25. Kongr. d. deutsch. Ges. f. Ch.) Cbl. f. Ch., 1896, Beilage, S. 174.
- Derselbe**, *Diskussion. (28. Kongr. d. deutsch. Ges. f. Ch.) Cbl. f. Ch.*, 1899, Beilage, S. 175.
- Mollière, D.**, *A propos de la décapitation du fémur (opérat. de Margary).* Lyon méd., 1887, p. 65.
- Derselbe**, *Traitement de deux = p. le procédé de Margary.* Lyon méd., 1887, p. 299.
- Monnier**, *Luxat. cong. du fémur.* Bull. de la soc. anat., 1882, p. 115.
- Monod**, *Traitement de la = par la méth. de Lorenz.* Soc. de chir., 1899, März.
- Montaz, L.**, *Des bassins rétrécis par double =*. Lyon méd., 1882, p. 37.
- Derselbe**, *Trib. à l'histoire de bassins rétrécis par double lux. cong. de la hanche.* Arch. de Toxicol., 1887, No. 5.
- Morel-Lavallée**, *De la coxalgie chez le foet. et de son rôle dans =*. Arch. génér. méd., 1861, S. 172.
- Moregri**, *Zur les ressources de la nature dans = qui n'ont pas été réduites.* Ann. d'orth. et de chir. prat., T. 10, 1896, p. 172.
- Morgan, John, H.**, *Cong. dislocation of the hip.* Transact. of the path. soc. in London, Vol. 38, 1887, p. 298.
- Motta, Mario**, *Contributo alla cura della =*. Arch. di ortopedia, 1889, p. 304.
- Derselbe**, *Sulla cura incurata della cosi detta =*. Arch. di ortopedia, 1898, No. 4.
- Derselbe**, *Archiv. di ortop.*, 1898, 4.
- Derselbe**, *La cura odierna della =*. Giorn. di ginecol. e di ped., Torino 1901, I, p. 41.
- Derselbe**, *Lo stato attuale della questione della =*. Arch. di ortopedia, 1903, No. 3.
- Mühlenbrock**, *Ueber den Einfluß der einseitigen = auf das knöcherne Becken.* Inaug.-Diss. Würzburg, 1892.
- Müller, E.**, *Anat. Vorgänge bei der Heilung der =*. Zschr. f. o. Ch., Bd. 11, 1903, S. 342.
- Derselbe**, *Ueber die obere Altersgrenze für die Behandlung der =*. Therapie der Gegenwart, 1903, 2.
- Myers, H.**, *Annals of surg.*, 1894, p. 138.
- Myers**, *Treatment of disloc. of the hip.* Transact. of the Americ. orthop. association, VII.
- Derselbe**, *Congenital disloc. of the femur, with representation of a case cured.* Transact. of the New York state med. society, 1896.
- Narath, A.**, *Ueber eine typ. Form. von Hern. crur. im Anschluß an die Behandlung etc.* (23. Kongr. d. deutsch. Ges. f. Ch.) Cbl. f. Ch., 1899, Beilage, S. 166.
- Derselbe**, *Beiträge zur Therapie der =*. Wien u. Leipzig 1903. (Sonderabdr. a.: Arb. a. d. Geb. d. klin. Ch.)

- Nebel, H.**, Ueber eine neue Art der Anlegung von Korsettverbänden etc. *A. f. kl. Ch.*, Bd. 54, 1897, S. 687.
- Nélaton, E.**, *Éléments de pathol. chirurgicale*. 2. édit., T. 3, 1874, publiée de Péan, p. 328.
- Nicaise**, *Luxat. cong. de la hanche*. *Bull. de la soc. anat. Paris*, 1868, p. 421.
- Nichols et Bradford**, *The surgical anatomy of congenital =*. *American Journ. of the med. sciences*, Philad. 1900, CXIX.
- Nobele, J. de**, *Traitement de la =*. *Belge méd.*, 1896, p. 449.
- Noble-Smith**, *Congenital disloc. of the hip*. *Brit. med. Journ.*, 12. XII. 1896.
- Nota**, *Rendiconto clinico della sezione chirurgica dell'ospedaletto infantile Regina Margherita in Torino per gli anni 1889—1890, Torino 1891*.
- Nota, Ann.**, *Contrib. au traitem. de la = par la méth. de Paci*. *Arch. ital. de pédiatrie*, 1892. (R. d'orth., 1892, p. 233.)
- Derselbe**, *Un po' di storia nella questione della riduzione incruenta della =, secondo il metodo di Paci e di Lorenz*. *Giorn. d. acad. di med. di Torino*, 1900, IV.
- Nové-Josserand**, *Lux. cong. du fémur*. (Soc. de chir. de Lyon.) *Lyon méd.*, 1899, III, p. 525.
- Derselbe**, *Lux. cong. de la hanche*. (Soc. de chir. de Lyon.) *Lyon méd.*, 1899, III, p. 491.
- Derselbe**, *Relat. de l'autopsie d'une =, opérée suiv. la méth. de Lorenz*. *Rev. mens. des malad. de l'enfance*, 1900.
- Derselbe**, *=, traitée par la méth. de Lorenz*. (Soc. de chir. de Lyon.) *Lyon méd.*, 1899, II, p. 559.
- Derselbe**, *=; réduct. par la méth. de Lorenz*. (Soc. de chir. de Lyon.) *Lyon méd.*, 1899, III, p. 170 u. 229.
- Derselbe**, *Cinquante cas de =*. *Province méd.*, 1901, No. 33.
- Derselbe**, *Traitement des = par la méthode de Lorenz*. *Bull. de la soc. de chir. de Lyon*, 1900, III. *Revue mensuelle des mal. de l'enfance, Paris* 1901.
- Ochsner, E. H.**, *Congenital =*. *Annals of surgery*, 1902.
- Ogston**, *Operativ treatment of =*. (Aberdeen med. soc.) *Br. m. j.*, 1885, II, p. 1116.
- Derselbe**, *Cong. =*. (Aberdeen med. soc.) *Br. m. j.*, 1886, I, p. 500.
- Derselbe**, *On forming a new acetabulum in certain resections of the hip joint*. *Annals of surg.* VIII, p. 161.
- Ollier**, *Discussion*. (Soc. de chir. de Lyon.) *Lyon méd.*, 1899, III, p. 528.
- Openshaw**, *Cong. =, replaced by operation*. (Clinic. soc. of London.) *Br. m. j.*, 1896, I, p. 595.
- Orecchia**, *La = e la sua cura operativa*. *Arch. di ortopedia*, 1890.
- Otto, Alb.**, *Ueber die Ursachen etc. der schrägen oder einseitig verengten Becken*. *Monatsschr. f. Geburtskunde*, Bd. 28, 1866, S. 118.
- Owen, Edm.**, *Transact. of path. soc. of London*, 1886. *Br. m. j.*, 1887, I, p. 880.
- Paci, Ag.**, *Studio ed osservazione sulla = e sua cura razionale*. Genova 1888.
- Derselbe**, *Sulla cura razionale della =*. *Secondo contributo*. *Arch. di ortop.*, 1890, No. 3, p. 11.
- Derselbe**, *Terzo contributo alla cura razionale della =*. *Arch. di ortop.*, 1891, No. 6.
- Derselbe**, *Quarto contributo etc*. *Arch. di ortop.*, 1892, No. 6; 1893, No. 1.
- Derselbe**, *Traitement rationnel de la =*. (Congr. internat. de Rome.) *R. d'orth.*, 1894, p. 321 u. 408.
- Paci, Ag. e Nota, Ann.**, *Presentaz. etc. di uno pezzo anat.-pat. a conf. etc. del metodo Paci*. *Il Policlinico*, 1894, p. 157.
- Paci, Ag.**, *Della =*. *Illustraz. clin. e an.-pat. cura razionale*. *Atti dell' 11. Congr.*, Roma 1895, Vol. 4, p. 378.
- Derselbe**, *Zur Lorenz'schen Methode der unblutigen Behandlung der =*. *Wr. kl. Wschr.*, 1896, S. 507.
- Derselbe**, *Della lussazione iliaca commune cong. del femore e della sua cura razionale incruenta*. *Arch. di ortop.*, 1896, 5, 6.
- Derselbe**, *Sur le traitement non sanglant de la luxation =*. *Revue d'ortop.*, 1896, 6.
- Derselbe**, *Observat. sur la méth. réc. publiée par Lorenz etc*. *R. d'orth.*, 1896, 6, p. 489.
- Padieu**, *De la coxalgie chez le foetus et le nouveau-né*. *Thèse de Paris*, 1865.
- Paletta, J. B.**, *De claudicatione congenita*. *Lugduni Batavorum 1787*. Reproduit en *Chirurgia adversaria prima, Milan 1788*.
- Derselbe**, *Exercitationes anat. pathologicae*. *Mediolani 1820*.
- Paltauf**, *Diskussion*. (K. K. Ges. d. Aerzte.) *Wr. kl. Wschr.*, 1894, S. 47.
- Panzani**, *Le traitement opérat. de la =*. (Reun. ann. della soc. ort. ital. Milano. 20.—22. IV. 1902.) *Ref.: Zschr. f. o. Ch.*, Bd. 2, 1893, S. 275.
- Paoli, de**, *Contributo allo studio della cura radicale della =*. *Giorn. della R. acc. di med. di Torino*. (Cbl. f. Ch., 1887.)



- Paradies, P.**, Die operative Behandlung der doppels. = älterer Patienten. *Zschr. f. o. Ch.*, Bd. 4, 1896, S. 258.
- Derselbe*, Unblutig eingerenkte =. *Freie Vereinig. d. Chir. Berlins*, 1900.
- Paré, Ambr.**, Oeuvres complètes etc. — *revues de Malgaigne*. Paris 1840, p. 349.
- Parise**, *Recherches hist., phys. et path. sur le mécanisme des =*. *Arch. génér. de med.*, Paris 1842, T. 14, p. 1, 142, 428.
- Park, Rosw.**, Cong. =. *Med. news*, 1894, p. 236.
- Parker**, Cong. =. *Transact. of the clin. soc. of London*, 1883, p. 257.
- Parow**, Beitrag zur Therapie der angeb. u. veralt. =. *Behrends Journ.*, 1863.
- Petersen, H.**, Unters. zur Entwicklung des menschlichen Beckens. *Arch. f. Anat. u. Physiol.*, Anat. Abt., 1893, S. 67.
- Derselbe*, Beitrag zur unblutigen Behandlung der =. *D. Zschr. f. Ch.*, Bd. 50, 1899, S. 534.
- Derselbe*, Ueber die unblutige Reposition der =. (28. Kongr. d. deutsch. Ges. f. Ch.) *Cbl. f. Ch.*, 1899, Beilage, S. 173.
- Derselbe*, Ueber die unblutige Reposition der =. *D. Zschr. f. Ch.*, Bd. 50, 1899, S. 534.
- Petit, J. L.**, *Traité des maladies des os*. 2. édit., T. 1, 1723, p. 28.
- Derselbe*, Sur la valeur de la réd. par le proc. non-sangl. dans la =. Paris, Vigot frères, 1902.
- Peyrot, J.**, Luxat. probablement cong. etc. *Bull. de la soc. anat. de Paris*, 1875, p. 317.
- Pfender, A.**, De la pathogénie des =. *Rev. mens. des malad. de l'enfance*, 1889, p. 312.
- Derselbe*, Étiologie des =. Thèse de Paris, 1890.
- Phelps, A. M.**, Cong. =. (*Americ. orthop. assoc.*) Boston j., 1892, p. 77.
- Philips**, On oblique pelvis, associated with a =. *Br. med. j.*, 1901.
- Phocas, G.**, Gazette des hôpitaux, 1892.
- Derselbe*, Sur les manœuvres de Paci dans les =. *R. d'orth.*, 1894, p. 264.
- Derselbe*, Rapport ann. sur le fonctionnement etc. *Pol-sur-mer. Le nord. méd.*, 1899, Sept.
- Piéchaud**, Opérations sanglantes de la =. 13. internat. Congr., Paris 1900.
- Pitha**, Angeborene Luxation des Hüftgelenkes. *Pitha u. Billroths Handb. d. Ch.*, Bd. 4, Abt. 1, S. 177.
- Poggi, Alf.**, Contributo alla cura cruenta della =. *Arch. di ortop.*, 1888, p. 105.
- Derselbe*, Contribution au traitement sanglant de la =. *Arch. di ortop.*, 1890.
- Poole**, Cong. malformation of the hip joints. (*Obstetr. soc. of London.*) *Obst. journ.*, 1880, p. 682.
- Porto, Man. Ferr.**, Des = envisagées plus spéc. au point de vue therap. Thèse de Paris, 1886.
- Post, Abner**, Cong. disloc. of the hip. Boston j., Vol. 109, 1883, p. 193.
- Derselbe*, A case of =, successfully treated. *Med. and surg. rep. City Hosp.*, Boston 1889, p. 162 u. 164.
- Pouteau**, Oeuvres posthumes. T. 2, 1783, p. 215.
- Power**, Cong. displacement of the hip. *Transact. of path. soc. London*, Vol. 33, 1887, p. 299.
- Pozzi**, Luxation fémorale ancienne. *Soc. anat.*, Paris 1872.
- Pravaz, Ch. O.**, Du traitement de la =. *Bull. de l'acad. de méd.*, T. 2, 1837, p. 579.
- Derselbe*, Note sur l'étiologie et le traitement des =. *Bull. de l'acad. de méd.*, T. 7, 1841, p. 53.
- Derselbe*, *Traité théorique et pratique des =*. Paris et Lyon 1847.
- Pravaz (Fils)**, De la curabilité des =. *Gazette hebdom.*, 1864, No. 39, 41.
- Derselbe*, Observation et réflexion sur un cas de =. *Lyon méd.*, 1869, p. 23.
- Derselbe*, Considération sur l'étiologie des =. *Marseille méd.*, 1881, p. 577. *Lyon méd.*, 1881, No. 31. *Gazette des hôpît.*, 1881, p. 531.
- Derselbe*, Étiologie des =. *Gaz. des hôpît.*, 1881.
- Precchia**, La lussatione congenita del femore. *Arch. di ortop.*, 1886, p. 367.
- Prochaska, G.**, *Disquisitio anat.-phys. organismi corp. hum. etc. Vicunae* 1812, p. 177 u. tab. 11.
- Pye-Smith**, Cong. displac. of hips. (*Sheffield medico-chir. soc.*) *Br. m. j.*, 1896, II, p. 1885.
- Quéau**, L'opération d'Hoffa. *Bull. de la soc. de chir.*, 1893.
- Rager, W.**, Einige Bemerkungen über Subluxationsstellung bei =. *Zschr. f. o. Ch.*, Bd. 8, 1901, S. 194.
- Derselbe*, Et Par Bemaerkninger om Subluxation ved =. *Hospitalstidende*, Kobenhavn 1901.
- Derselbe*, Luxatio coxae cong. Kobenhavn 1902.

- Reclus, P.**, *Des luxat. paralytiques du fémur.* Rev. mens. de méd. et de chir., 1878, p. 176.  
**Derselbe**, *Cliniques et critique chir.* Paris 1884, p. 238.  
**Reclus et Forgues**, *Traité des luxat. cong.* Gaz. hebdom., 1890, p. 554.  
**Redard, P.**, *Sur une nouv. méthode de traitement des =.* Rev. mens. des malad. de l'enf., 1890, p. 503.  
**Derselbe**, *Traité pratique de chir. orthopédique*, 1892, p. 497.  
**Derselbe**, *Disc. sur le traitement de la =.* (10. Congr. franç. de chir.) *Annal. d'orth. et de chir.*, 1896, p. 217.  
**Derselbe**, *De la radiographie dans l'étude des =.* *Comm. au Congr. d'électrologie*, 1899.  
**Derselbe**, *Traitement de la = p. l. méth. non-sanglante.* *Comm. à la section de chir. infant. du Congr. internat.*, Paris 1900.  
**Derselbe**, *Résultats éloignés de la cure des =.* *Rev. de chir.*, 1901.  
**Derselbe**, *Reposition of the =.* *Med. News*, New York 1901.  
**Derselbe**, *Die Endresultate der unblut. Behandlung der =.* *Zschr. f. o. Chir.*, Bd. 10, 1902.  
**Reeves, H. A.**, *Bodily deformities and their treatment.* Philadelphia 1885, p. 303.  
**Derselbe**, *The treatment of =.* *The L.*, 1901.  
**Regnoli**, *Nuovo contrib. alla cura raz. ort. per la =.* *Arch. di ortop.*, 1891.  
**Reiner, Max**, *Ueber Beckenveränderungen nach der blutigen Operation der =.* (71. Vers. d. Naturf. u. Aerzte.) *M. m. Wschr.*, 1899, S. 1659.  
**Derselbe**, *Die radikale Therapie der = jenseits d. bish. gelt. Altersgrenzen.* *Cbl. f. Ch.*, 1904, S. 33.  
**Derselbe**, *Zur Nachbehandlung der =.* *Cbl. f. Ch.*, 1904, S. 35.  
**Derselbe**, *Das Prinzip der Individualisierung in der Behandlung der =.* *M. m. Wschr.*, 1904, No. 52.  
**Derselbe**, *Ueber einen blut. rep. Fall von angeb. Knielux.* *Zschr. f. o. Ch.*, Bd. 13, 1904.  
**Reyher**, *Ueber osteo-arthroplastische Operationen.* (Pirogoffsche Ges.) *Cbl. f. Ch.*, 1884, S. 232.  
**Ricard**, *Traitement de la =.* (Soc. de chir.) *Le progrès méd.*, 1899, p. 172.  
**Richard**, *Traité pratique des maladies des enfants.* Paris et Lyon 1839, p. 119.  
**Richmond**, *Cong. disloc. of the hip and shoulder.* (Manchester med. soc.) *Br. m. j.*, 1887.  
**Ridlon, John**, *Case of =.* *New York med. record*, 1880, Nov.  
**Derselbe**, *Report of case of =.* *New York med. record*, 1889, p. 537.  
**Derselbe**, *Discussion.* (Americ. orth. assoc.) *Boston j.*, 1892, p. 94.  
**Derselbe**, *The ultimate results of the bloodless replacements of =.* *Journ. of the Americ. med. assoc.*, 1904, Apr.  
**Riedel**, *Diskussion.* (19. Kongr. d. deutsch. Ges. f. Ch.) *Cbl. f. Ch.*, 1890, Beilage, S. 88.  
**Derselbe**, *Diskussion.* (70. Vers. d. Naturf. u. Aerzte.) *M. m. Wschr.*, 1898, S. 1254.  
**Riedinger**, *Diskussion.* *Verh. Orth. 3. Kongr.*, 1904, I, S. 25.  
**Derselbe**, *Kleinere Mitteilungen über = (Hypoplasie des Beckens).* *Arch. f. Orthop.*, Bd. 3, 1905.  
**Derselbe**, *Ueber die Methoden der unblut. Rep. der =.* (Würzburger Aerzteverb. 8. Febr.) *M. m. Wschr.*, 1905.  
**Rinne**, *Ueber die Behandlung der =.* *Korrespondenzbl. f. Aerzte*, Stralsund 1887.  
**Robert, C. A.**, *Des vices congénitaux de conform. des articul.* *Thèse de concours*, Paris 1851.  
**Rochet, V.**, *Traitement de la = unilat. par la création d'une ankylose etc.* *Lyon méd.*, 1897, p. 255.  
**Rosenfeldt, L.**, *Zur operativen Behandlung der =.* *M. m. Wschr.*, 1890, S. 415 u. 455.  
**Roser, K.**, *Zur Pathologie und Therapie der =.* *D. m. Wschr.*, 1897, S. 60.  
**Roser, W.**, *Die Lehre von den spontanen Verrenkungen der Oberschenkel.* *Schmidts Jahrb.*, Bd. 94, 1857, S. 120.  
**Derselbe**, *Die Lehre von den Spontanluxationen.* *Arch. f. Heilk.*, 1864, S. 543.  
**Derselbe**, *Ueber angeborene Hüftverrenkung.* (8. Kongr. d. deutsch. Ges. f. Ch.) *A. f. kl. Ch.*, Bd. 24, 1879, S. 309.  
**Ruekert, C.**, *Ueber angeborene Luxation des Hüftgelenkes*, Erlangen 1842.  
**Ruege**, *Demonstration eines Beckens.* *Berl. klin. Wschr.*, 1877.  
**Ryan**, *Double =.* *Cincin. Lancet*, Vol. 12, 1889, p. 67.  
**Rydygier**, *Ueber die Behandlung der =.* 8. Kongr. poln. *Chir. in Krakau*, 1896.  
**Saint-Germain**, *Chirurgie orthop.* *Leçons clin.*, 1883, p. 539.  
**Sainton, Raym.**, *Etude sur l'anatomie de l'articulat. de la hanche et sur la pathogénie de la =.* *Thèse de Paris*, 1893, und *R. d'orth.*, 1893.  
**Salaghi**, *Lussazione dell'anca.* *Arch. di ortopedia*, 1896.  
**Sandifort, sen.**, *Museum anat. academiae Lugduno-Bataviae.* Leyden 1833—1835, Vol. 2, tab. 64.  
**Sandifort, Gerard jun.**, *Animadversiones de vitiis congen. etc.* Leyden 1836.  
**Sands, H. B.**, *Double cong. disloc. of the hip.* *Illustr. med. and. surg.*, New York 1888, II, p. 153.

- Sangiorgi**, *Resoconto statistico dei malati curati nell' anno 1899. Istituto ortopedico Rizzoli in Bologna.*
- Sanson, Alph.**, *Des = et des méthodes opératoires etc. Thèse de conc., 1841.*
- Sassmann**, *Das Becken bei doppelseitiger =. Arch. f. Gynäk., Bd. 5, 1873, S. 241.*
- Sayre, B. L.**, *Double cong. disloc. of the hip. Philadelphia med. times, 1876, p. 169.*
- Sayre, R. H.**, *Discussion. (Americ. orthop. assoc.) Boston j., 1882, p. 94.*
- Scatzi**, *Lussazione dell' anca: conerenze. Malpighi Roma, 1901, XXVII.*
- Scanzoni**, *Lehrbuch der Geburtshilfe, Wien 1867, S. 426.*
- Schanz, A.**, *Zur blutigen Reposition der =. Zschr. f. o. Ch., Bd. 4, 1896, S. 207.*
- Derselbe*, *Die Aetiologie der =. Zschr. f. o. Ch., Bd. 5, 1898, S. 359.*
- Derselbe*, *Zur unblutigen Behandlung =. Cbl. f. Ch., 1904, S. 1180.*
- Derselbe*, *Der Stand des Schenkelkopfes bei der = und deren Bedeutung bei der Lehre der =. Zschr. f. o. Ch., VII.*
- Derselbe*, *Zur Erwidernng des Herrn Dr. Lange. Zschr. f. o. Ch., VII, 10.*
- Schanz, A., u. Mayer, E.**, *Aus der orth. Heilanstalt. Zschr. f. o. Ch., Bd. 8, 1900, S. 13.*
- Schede**, *Ueber die blutige Reposition veralteter Luxationen nebst Bemerkungen etc. A. f. kl. Ch., Bd. 43, 1892, S. 351.*
- Derselbe*, *Ueber die nicht-operative Behandlung der =. (23. Kongr. d. deutsch. Ges. f. Ch.) Cbl. f. Ch., 1894, Beilage, S. 114.*
- Derselbe*, *Diskussion. (24. Kongr. d. deutsch. Ges. f. Ch.) Cbl. f. Ch., 1895, Beilage, S. 145.*
- Derselbe*, *Diskussion. (25. Kongr. d. deutsch. Ges. f. Ch.) Cbl. f. Ch., 1896, Beilage, S. 177 u. 179.*
- Derselbe*, *Ueber die unblutige Reposition der =. (Vers. d. Ges. d. Naturf. u. Aerzte.) Cbl. f. Ch., 1896, S. 1011.*
- Derselbe*, *Die angeborene Hüftverrenkung. Arch. u. Atl. d. norm. u. path. Anat. in typ. Rtgmbild., H. 3.*
- Derselbe*, *Demonstration von Apparaten zur Retention des reponierten Schenkelkopfes bei =. M. m. Wschr., 1901, 12.*
- Schlesinger, H.**, *Demonstration. (Wr. m. Klub.) Wr. kl. Wschr., 1898, S. 1112.*
- Schlesinger, W.**, *Beitrag zur Technik der Lorenz'schen Rep. der =. M. m. Wschr., 1901.*
- Schliephake, F.**, *Ueber pathologische Beckenformen beim Foetus. Arch. f. Gynäk., Bd. 20, 1882, S. 443 u. 448.*
- Schmidt, B.**, *Diskussion. (Med. Ges. z. Leipzig.) Schmidts Jahrb., Bd. 228, 1890, S. 223.*
- Schou, J.**, *Behandl. af =. Bibliothek for Laeger, 1891.*
- Derselbe*, *Den operat. Behandl. af =. Med. Aarskrift, 1893.*
- Schreger, B. G.**, *Chirurgische Versuche. Nürnberg 1811—1818, Bd. 2, S. 241.*
- Schüsler, H.**, *Ueber Hüftresektion wegen =. Berl. kl. Wschr., 1887, S. 398.*
- Derselbe*, *Zur operativen Behandlung der =. Cbl. f. Ch., 1891, S. 49.*
- Schulze, W.**, *Ueber die = und deren Behandlung. Inaug.-Diss. Halle, 1894.*
- Schultze, D. m. W.**, 1902, No. 41, *Vereinsbeilage.*
- Derselbe*, *Zur Behandlung der =. Zschr. f. o. Ch., Bd. 12, 1904, S. 163.*
- Sébileau**, *Subluxation iliaque droite chez un nouveau-né. Journ. d. méd. de Bordeaux, 1883, p. 430.*
- Secchi**, *Una buona notizia per le mamme, la guarigione della lussazione =. Mamma e Bambino, Milano 1900, IV, p. 135.*
- Sédillot, C.**, *Luxat. du fém. en haut et en dehors, etc. Journ. des conaiss. médico-chir., 1836, p. 307.*
- Derselbe*, *De l'anat. pathol. des lux. anciennes du fém. L'expérience, T. 2, 1838, p. 561.*
- Sédillot, C., et Gross, F.**, *Luxations congénitales. Dict. encyclop. des sciences méd., T. 3, 1876, 2. Sér., p. 327.*
- Senger, Em.**, *Vorschlag zu einer Modifikation des Lorenz'schen Verfahrens etc. bei älteren Kindern. Berl. kl. Wschr., 1897, S. 50.*
- Derselbe*, *Operative Behandlung der = älterer Patienten etc. A. f. path. A., Bd. 154, 1898, S. 263.*
- Shaffer, N. M.**, *Discussion. (Americ. orth. assoc.) Boston j., 1892, p. 93.*
- Shattock**, *Bilateral =. Transact. of the path. soc. in London, Vol. 33, 1887, p. 299.*
- Shaw**, *A case of double =. (Path. soc. of London.) B. m. j., 1865, II, p. 484.*
- Shepherd, F. J.**, *Note sur la dissection d'un cas de =. Journ. of anat. and phys., 1880, p. 368.*
- Shermann, H. M.**, *Congenital =. Congress of American phys. and surg., 1897.*
- Derselbe*, *Questions in the treatment of =. Journ. of Americ. associat., 1898, Aug.*
- Derselbe*, *Preliminary report on the treatment of congenital dislocation of the hip by operative and manipulative methods. Medical soc. of the State of California, 1898.*
- Derselbe*, *Cong. disloc. of the hip. (Americ. orthop. associat.) Med. news, 1899, II, p. 91.*
- Sidney-Jones**, *Congenital dislocations of both hips. Transact. of path. soc. London, XXVI, p. 158.*



- Simon, J.**, *Des causes de claudication chez les enfants.* *Gaz. des hôp.*, 1879, p. 1091 u. 1099.
- Simrok**, Ueber angeborene Verrenkung der Hüfte. *Inaug.-Diss. Bonn*, 1888.
- Sironi**, Decapitazione di amb. femori (operat. Margary). *Boll. d. Poliambul. di Milano*, 1888, I, p. 50.
- Slomann, D.** *Behandlung af =.* *Nordisk Tidsskrift for Terapie*, 1903.
- Smith, Noble**, *Discussion.* (53. meet. of *Br. med. assoc.*) *Br. m. j.*, 1885, II, p. 862.
- Derselbe*, *Brit. orthop. soc.* *Br. m. j.*, 1896, II, p. 1335.
- Derselbe*, *Cong. disloc. of the hip.* *Br. m. j.*, 1896, II, p. 1707.
- Derselbe*, *Cong. disloc. of the hip-joint.* *Br. m. j.*, 1897, II, p. 1324.
- Derselbe*, *The treatment of congenital =.* *Medical Press and Circular*, London 1902, LXXIII.
- Smith, R. W.**, *Treatise on fractures etc.*, Dublin 1847.
- Spitzly, H.**, *Die Transformationsmechanik der =.* *A. f. Orth., Mechanotherap. u. Unfallchir.*, 1905, H. 3.
- Stern**, *Cong. =, with especial reference to Lorenz's bloodless reduction.* *Cleveland journal of med.*, März 1901.
- Derselbe*, *A case of =, with unusual family history.* *Cleveland journal of med.*, 1901, VI.
- Derselbe*, *The bloodless reduction of =.* *Pediatrics*, New York 1901, XII.
- Stimson**, *Five cases of =.* *Louisville med. news*, 1889, p. 234.
- Stromeyer, E.**, Ueber Atonie, fibröses Gewebe und deren Rückbildung. *Inaug.-Diss. Würzburg*, 1840, S. 26.
- Studsgaard.** (*Med. Selskab.*) *Hop.tid.*, Vol. 10, 1892, p. 183.
- Tausch, E.**, *Die mod. Behandlung der = mittels der unblutigen mechanischen Behandlung nach Lorenz.* *M. m. Wschr.*, 1897, S. 765.
- Taylor, H. L.**, *Discussion.* (*Americ. orth. assoc.*) *Boston j.*, 1892, p. 93.
- Taylor, J.**, *Disloc. of hip with peculiar features.* (*Clin. soc. of London.*) *B. m. j.*, 1896, I, p. 595.
- Derselbe*, *Laxity of the ligaments with congenital hip luxation.* *New England med. monthli.*, Febr. 1898.
- Teufel, G.**, Ueber einen Fall von multiplen Mißbildungen mit besonderer Berücksichtigung der =. *Inaug.-Diss. Straßburg*, 1888.
- Derselbe*, Ueber einen Fall etc. und die operative Behandlung der =. *D. Zschr. f. Ch.*, Bd. 29, 1889, S. 340.
- Thilo, O.**, Zeugkorsett mit Trochanterstützen bei =. *Zschr. f. o. Ch.*, 1888.
- Tilanus**, *Osteotomia subtrochant.* *Nederl. Tijdschrift voor Geneeskunde*, 1903, II, No. 20.
- Tillaux, P.**, *Traité de chir. clin.* 3. édit., T. 2, 1894, p. 689, 693.
- Tillmanns, H.**, *Zur Lehre von der =.* *Arch. f. Heilk.*, Bd. 14, 1873, S. 241.
- Derselbe*, *Diskussion.* (23. Kongr. d. deutsch. Ges. f. Ch.) *Cbl. f. Ch.*, 1894, Beilage, S. 120.
- Trélat**, *Diagnostic de la coxalgie. Des pseudo-coxalgies.* *Union médicale*, 31. I. 1885.
- Trendelenburg, F.**, Ueber den Gang bei =. *D. m. Wschr.*, 1895, S. 21.
- Trénel**, *Du traitement non sanglant de la =.* *Thèse de Lyon*, 1903.
- Tscherning**, *Result. of operat. Behandl. af =.* *Bibliothek Magaz. for Lægevidenskaben*, 1894, p. 197.
- Tubby, A. H.**, *The treatment of =.* (64. meet. of the *Brit. med. assoc.*) *Br. m. j.*, 1896, II, p. 614.
- Derselbe*, *The present aspect of the treatment of =.* *The L.*, 1897, I, p. 1199.
- Derselbe*, *Discussion.* (*Brit. orthop. soc.*) *The L.*, 1898, II, p. 1406.
- Derselbe*, *Anter. disloc. of the hip, probably cong.* (*Clin. soc. of London.*) *Br. m. j.*, 1899, I, p. 535.
- Umbreit, E.**, *Ein Beitrag zur Behandlung etc.* *Inaug.-Diss. Freiburg i. B.*, 1903.
- Valette, A. D.**, „Malformations.“ *Nouvelle diction. de méd. et de chir. prat.*, T. 17, 1873.
- Vance**, *Two cases of =.* *Louisville med. news*, 1882, p. 234.
- Veau et Cathala**, *Luxation =.* *Arch. de méd. des enfants*, 1902.
- Veit, J.**, *Die Entstehung der Form des Beckens.* *Zschr. f. Geb. u. Gynük.*, Bd. 9, 1888, S. 366 u. 368.
- Venot, A.**, *Luxat. cong. de la hanche.* *Soc. de méd. et de chir. de Bordeaux*, 1898.
- Verduc, Jean Philippe**, *Pathologie de chirurgie.* 2. édit., Paris 1701, T. 2, p. 418 u. 509.
- Verduc (Fils)**, *Pathologie chirurgicale*, Paris 1710.
- Verneuil**, *Luxat. cong. du fém. par malad. artic. chez un foet.* *Gaz. des hôp.*, 1852, p. 530.
- Derselbe*, *Bull. et mém. de la soc. de chir.*, 1866, p. 252 u. 320.
- Derselbe*, *Recherches nouvelles sur l'étiologie des =.* *Gaz. des hôp.*, 1866, p. 271, 278, 339, 403.
- Derselbe*, *Étiologie des =.* *Gaz. hebdom.*, 1866, p. 353, 497, 542, 557, 573.
- Derselbe*, *Sur les luxat. prétendues cong. de la hanche.* *R. d'orth.*, 1890, p. 23.

- Verrier**, Influence de la = sur la conformat. du bassin. *Bull. de l'acad. de méd.*, T. 10, 1881, 2. sér., p. 987.
- Vidal, Aug.**, *Traité de pathol. ext. et de méd. opérat.*, 5. édit., T. 5, 1861, p. 711.
- Villemin**, Luxat. cong. de la hanche. *Gaz. des maladies infantiles*, 1899, Aug.
- Vincent**, Résection de la hanche dans les =. (2. congr. franç. de chir.) *R. de chir.*, 1886, p. 956.
- Vogel, K.**, Ein Hilfsmittel zur Nachbehandlung der unblutigen Rep. =. *Zschr. f. o. Ch.*, Bd. 6, 1898, S. 82.
- Derselbe**, Zur Pathologie und Therapie der =. *D. Zschr. f. Ch.*, Bd. 71, S. 222.
- Derselbe**, Zur Aetiologie und pathologischen Anatomie der =. *Zschr. f. o. Ch.*, Bd. 14, 1905.
- Volkmann, R.** in *Piüha-Billroths Handbuch. Kap. Angeb. Luxat.*, Bd. 2, 1882, Abt. 2, S. 667.
- Voss**, *Inversio vesicae urin. og =*. *Christiania* 1857.
- Vrolík, G. (sen.)**, *Essais s. l. effets, prod. etc. par la = etc.* Traduit du hollandais, Amsterdam 1839, p. 19 u. 26.
- Vrolík, W. (jun.)**, *Tabulae ad illustrandam embryogenesim etc.*, Amstelodami 1849, Taf. 84, 85, 87.
- Wagner**, Diskussion. (23. Kongr. d. deutsch. Ges. f. Ch.) *Obl. f. Ch.*, 1894, Beilage, S. 114.
- Walravens**, Un cas de = infrapub. *R. d'orth.*, 1898, p. 427.
- Walter**, Ueber die Diagraphie des Hüftgelenkes Erwachsener. *Fortschr. a. d. Geb. d. Rtgstrahl.*, Bd. 1, 1897, S. 138.
- Walter, P.**, Ein Beitrag zur operativen Behandlung etc. *Inaug.-Diss. Freiburg i. B.*, 1903.
- Walther, W.**, Ueber Subluxationen bei der =. *M. m. Wschr.*, 1902.
- Weinlechner**, Diskussion. (K. k. Ges. d. Aerzte.) *Wr. kl. Wschr.*, 1894, S. 48.
- Weischer, A.**, Ein Beitrag zur Therapie der =. *Obl. f. Ch.*, 1904, S. 468.
- Werndorff, R.**, Die axillare Abduktion in der Behandlung der =. *Zschr. f. o. Ch.*, Bd. 13.
- Wharton**, Cong. disloc. of the hip-joint. *Med. rep. Philadelphia* 1886, p. 3.
- Wheeler**, Discussion. (Bost. soc. for med. improvement.) *Boston j.*, 1877, p. 561.
- Whitmann, Roy.**, The treatment of =. *New York record*, 1896.
- Derselbe**, A preliminar. report on cases of =, treated by the Lorenz meth. (*New York acad. of med.*) *Medical news.*, 1898, I, p. 789.
- Derselbe**, Cong. =, cured by Lorenz method of forcible red. (*New York acad. of med.*) *Medical news*, 1898, II, p. 570.
- Derselbe**, Further observat. on the treatment of =. (*Americ. orthop. assoc.*) *The medical news*, 1899, II, p. 449.
- Wiener**, *Annals of gyn. and pediatry*, 1899.
- Wildberger**, Zehn photographische Abbildungen zum Nachweise der günstigen Heilresultate etc., Leipzig 1863.
- Willard**, Hip dislocation =. *Transact. of the Americ. orthopedic ass.*, 1896.
- Winivarter**, Du traitement de la = par la méthode de Paci. *Journ. de clin. et de thérap. infant.*, Paris 1897, No. 19.
- Wirt, W. E.**, Cong. loc. art the hip. *Cleveland med. gaz.*, 1891.
- Witzel**, Ein operatives Verfahren zur Behandlung der =. *Heteroplastik des Limbus.* *Obl. f. Ch.*, 1901, No. 40.
- Wolff, Jul.**, Diskussion. (Vers. d. Ges. d. Naturf. u. Aerzte.) *Obl. f. Ch.*, 1896, S. 1016.
- Derselbe**, Die Lehre von der funktionellen Pathogenese der Difformitäten. *A. f. kl. Ch.*, Bd. 53, 1896, S. 831.
- Derselbe**, Vorstellung zweier Fälle v. Lorenzscher unblutiger Einrenkung der =. (*Freie Ver. d. Chir. Berlins.*) *Berl. kl. Wschr.*, 1897, S. 1036.
- Derselbe**, Die Bedeutung des Röntgenbildes für die Lehre von der =. *Fortschr. a. d. Geb. d. Rtgstrahl.*, Bd. 1, 1897, S. 22, 130, 211.
- Derselbe**, Ueber unblutige Einrenkung der =. (*Freie Ver. d. Chir. Berlins.*) *Berl. kl. Wschr.*, 1899, S. 331, 414, 468.
- Wullstein, L.**, Ueber Aufnahme des Rumpfes durch Röntgenstrahlen. *Berl. kl. Wschr.*, 1897, S. 334.
- Derselbe**, Demonstration einer neuen Schiene etc. speziell bei =. *Zschr. f. o. Ch.*, 1893.
- Wymann**, The treatment of =. *Medical Age*, Detroit 1901.
- Zahn**, Angeborene Luxation des Hüftgelenkes. *Canstatts Jahresber.*, Bd. 2, 1858, S. 48.
- Zenker, F.**, Röntgenaufnahme vom kindlichen Becken. *D. m. Wschr.*, 1896, Vereinsbeilage, S. 8.
- Derselbe**, Beitrag zur Lorenzschen unblutigen Einrenkung der =. *M. m. Wschr.*, 1897, S. 84.
- Derselbe**, Ueber inkomplette =. *Fortschr. a. d. Geb. d. Rtgstrahl.*, Bd. 1, 1897, S. 231.
- Zwinger**, *Theatr. praxeos medicae*, 1710.

# Hüftgelenksentzündung, Kontraktur und Ankylose.

Von

**Julius Dollinger,**

ord. öff. Professor für Chirurgie an der Königl. ung. Universität  
in Budapest.

---

## Einleitung.

In herkömmlicher Weise sollte sich die Orthopädie auf die Behandlung der Kontrakturen und Ankylosen beschränken und die Behandlung der Hüftgelenksentzündung der Chirurgie zuweisen. In der Praxis aber ist diese Teilung in der Behandlung der verschiedenen Stadien der Coxitis nicht durchführbar, denn die Kontraktur ist manchmal das einzige Symptom der beginnenden Krankheit und die Behandlung hat von allem Anfange an gegen die Kontraktur zu kämpfen.

Die häufigste Form der Hüftgelenksentzündung ist die tuberkulöse Coxitis. Bei ihrer Behandlung ist die konservative Richtung siegreich durchgedrungen.

Die Mittel, mit denen wir der Kontraktur vorbeugen, sind dieselben, mittelst welcher wir die entzündlichen Erscheinungen am wirksamsten zum Stillstande und zur definitiven Ausheilung bringen. Weder der Chirurg, der die notwendigen orthopädisch-technischen Handgriffe und Methoden nicht inne hat, noch der Orthopäde, dem das Gesamtbild der Hüftgelenksentzündung fremd ist, keiner von beiden wird in der Erkenntnis und Würdigung des mannigfaltigen Symptomenkomplexes und in der Anwendung der notwendigen therapeutischen Maßnahmen in den einzelnen Stadien der verschiedenen Formen den richtigen Weg wandeln, auf welchem uns nur die Kenntnis des ganzen Krankheitsbildes zurechtweisen kann. Der Chirurg muß zugleich ein erfahrener Orthopäde, dieser ein gut geschulter Chirurg sein.

Ich werde mich daher im folgenden nicht auf die abgelaufenen Stadien der Coxitis beschränken, sondern werde bestrebt sein, das gesamte Krankheitsbild der Hüftgelenksentzündung in übersichtlicher Weise darzustellen.



## Die tuberkulöse Hüftgelenkentzündung.

### Häufigkeit, Geschlecht, Alter, Gelegenheitsursache.

Die Ursache der entzündlichen Erkrankung des Hüftgelenkes war in 95 Proz. der von mir beobachteten Fälle die Tuberkulose und nur 5 Proz. verteilter sich auf die aus anderweitigen Ursachen entstandenen Hüftgelenkentzündungen.

Nach BRUNS' und WAGNERS Ausweis nimmt das männliche Geschlecht 60,5 Proz., das weibliche 39,5 Proz. in Anspruch. Rechts kommt die tuberkulöse Coxitis in 43,9 Proz., links in 55,6 Proz. und beiderseits in 0,5 Proz. der Fälle vor.

Da bezüglich des Alters, in welchem die tuberkulöse Coxitis am häufigsten beginnt, die statistischen Daten noch kein verlässliches Bild darbieten, ließ ich aus den Krankenprotokollen unserer Ambulanz die auf 500 Kranke bezüglichen Daten zusammenstellen. Wir kamen zu folgenden Resultaten:

Von	0—1 Jahr	begann die tuberkulöse Coxitis in	7 Fällen
1—2	Jahren	„ „ „ „	21 „
2—3	„	„ „ „ „	28 „
3—4	„	„ „ „ „	55 „
4—5	„	„ „ „ „	58 „
5—6	„	„ „ „ „	45 „
6—7	„	„ „ „ „	38 „
7—8	„	„ „ „ „	32 „
8—9	„	„ „ „ „	26 „
9—10	„	„ „ „ „	17 „
10—11	„	„ „ „ „	23 „
11—12	„	„ „ „ „	23 „
12—13	„	„ „ „ „	12 „
13—14	„	„ „ „ „	20 „
14—15	„	„ „ „ „	14 „
15—16	„	„ „ „ „	10 „
16—17	„	„ „ „ „	11 „
17—18	„	„ „ „ „	7 „
18—19	„	„ „ „ „	6 „
19—20	„	„ „ „ „	6 „
20—21	„	„ „ „ „	2 „
21—22	„	„ „ „ „	3 „
22—23	„	„ „ „ „	1 Falle
23—24	„	„ „ „ „	3 Fällen
24—25	„	„ „ „ „	4 „
25—26	„	„ „ „ „	2 „
26—27	„	„ „ „ „	4 „
27—28	„	„ „ „ „	2 „
28—29	„	„ „ „ „	2 „
29—30	„	„ „ „ „	3 „
30—31	„	„ „ „ „	2 „
32—33	„	„ „ „ „	3 „
35—36	„	„ „ „ „	1 Falle
37—38	„	„ „ „ „	1 „
41—42	„	„ „ „ „	1 „
43—44	„	„ „ „ „	1 „
44—45	„	„ „ „ „	2 Fällen
47—48	„	„ „ „ „	1 Falle
50—51	„	„ „ „ „	1 „
52—53	„	„ „ „ „	1 „
58—59	„	„ „ „ „	1 „

Übersichtlicher wird die Tabelle, wenn wir sie in 3-jährige Cyklen teilen:

## Die tuberkulöse Coxitis begann

im	I.	Triennium	in	56	Fällen	=	11,20	Proz.
„	II.	„	„	158	„	=	31,60	„
„	III.	„	„	96	„	=	19,20	„
„	IV.	„	„	63	„	=	12,60	„
„	V.	„	„	46	„	=	9,20	„
„	VI.	„	„	28	„	=	5,60	„
„	VII.	„	„	14	„	=	2,80	„
„	VIII.	„	„	7	„	=	1,40	„
				in 468 Fällen		=	93,60	Proz.

Die fehlenden 6,4 Proz. entfallen auf die höheren Altersklassen.

Während also die tuberkulöse Coxitis im ersten Lebensjahre ziemlich selten ist, erreicht sie den Höhepunkt ihrer Häufigkeit im zweiten Triennium, sinkt im dritten bereits bedeutend, ja im vierten sogar unter die Hälfte des zweiten. Diese Zahlen stimmen mit HUETERS Behauptung, daß die tuberkulöse Coxitis in den Jahren von 5—10 häufiger sei als in den von 10—15, vollkommen überein.

Als Ursache wird etwa in 20 Proz. der Fälle ein Trauma angegeben, welchem die entzündlichen Erscheinungen auf dem Fuße folgten. Die Symptome der tuberkulösen Coxitis gruppieren sich aber sehr bald in einer Weise, welche die Verwechslung mit einer einfachen traumatischen Coxitis ausschließen. Der Kranke war in diesen Fällen zur Zeit des Traumas bereits tuberkulös infiziert, und es wurden durch das Trauma nur jene lokalen Bedingungen geschaffen, welche die Weiterentwicklung des tuberkulösen Keimes im Hüftgelenke ermöglichten.

### Pathologische Anatomie.

Der Beginn der Krankheit ist synovial oder osteal.

Die **primäre synoviale Form** soll etwa 20—30 Proz., nach MANNINGERS neueren Berechnungen aus den KOCHERSCHEN Krankenprotokollen etwa 50 Proz. aller Fälle ausmachen. Es treten auf der Synovialfläche der Kapsel tuberkulöse Granulationengruppen auf und es wird zugleich von ihr eine wechselnde Menge von seröser Flüssigkeit sezerniert, die von den käsig zerfallenen Tuberkeln allmählich getrübt oder eiterähnlich eingedickt wird. Die Kapsel samt ihren Verstärkungsbändern wird serös durchtränkt, dadurch verdickt, was bereits die Beweglichkeit des Gelenkes beeinflußt. Fungöse Granulationen ragen in die Gelenkhöhle, durchbrechen die Kapsel, zerfallen käsig und führen zur Bildung von kalten Abscessen, die das Gelenk umgeben. Diese tuberkulösen Granulationen schieben sich an der Uebergangsstelle der Synovialis bis an den Knorpel vor, dringen unter ihn ein, heben ihn von dem ernährenden Knochenmarke in verschiedener Ausdehnung ab, bringen ihn zur Nekrose, entblößen dadurch das Gelenksende seines glatten Knorpelüberzuges, dringen in das Knochenmark ein und erweichen und zerstören die Knochenbälkchen. Der in dieser Weise von Tuberkelmassen durchdrungene und zum Teil schon zerstörte Knochen kann dem Drucke, welchem ihn die Muskulatur und verschiedene andere Einwirkungen aussetzen, nicht mehr widerstehen. Er wird gequetscht, abgerieben und zum Teil oder ganz resorbiert.

Diese tuberkulösen Granulationen setzen sich nicht selten, wie ich Gelegenheit hatte, das zu beobachten, von dem Gelenke aus unter

das Periost des Schenkels, sowie des Beckens fort, heben dieses von dem Knochen ab und bilden eine am Knochen weit dahinziehende, 1—2 mm dicke Schicht, welche von einer vom abgehobenen Perioste gebildeten dünnen Knochenlamelle bedeckt ist, nach deren Entfernung die Granulationsschicht freiliegt und abgeschabt werden kann.

**Die primäre osteale Form.** Bei ihr kann der primäre Herd in irgend einem Teile des Schenkelkopfes, des Halses, des Trochanters, in einem der die Pfanne zusammensetzenden Beckenknochen oder in einem Zwischenknochen der Pfanne sitzen. Von hier aus infiziert der primäre tuberkulöse Herd das Gelenk entweder dadurch, daß er unmittelbar in die Gelenkhöhle einbricht oder vorher in den umgebenden Weichteilen einen Absceß bildet und dieser sich in die Gelenkhöhle ergießt. Manchmal geschieht die Infektion des Gelenkes durch Vermittelung der Lymphwege, welche den primären ostealen Herd mit der Gelenkhöhle verbinden. Oft sind zugleich in mehreren der genannten Knochen primäre Herde vorhanden. Der primär infizierte Knochen kann, als Sequester abgekapselt, lange erhalten bleiben, wird aber, namentlich wenn er nicht sehr voluminös ist, von den umgebenden Granulationen zerbröckelt und verzehrt. Die Sequester scheinen bei den Operationen keine so häufigen Befunde zu sein, wie das früher angenommen wurde. Im Gegensatze zu RIEDEL, der in 70 Proz. der Fälle Sequester fand, stellt sich in KOCHERS Material ihre Häufigkeit auf 22,7—27,5 Proz. Ist das Gelenk infiziert, so geschieht seine weitere Zerstörung in ähnlicher Weise, wie bei den primären synovialen Formen. Im vorgeschrittenen Stadium der Krankheit ist es manchmal unmöglich, zu entscheiden, ob man es mit einem primär synovialen oder ostealen Prozesse zu tun hat.

Im Gegensatze zu anderen Knochen- und Gelenkskrankheiten, so z. B. zur Osteomyelitis acuta infectiosa oder zur Polyarthritidis rheumatica etc., die mit energischer Knochenneubildung einhergehen, ist für die Tuberkulose die Knochenresorption charakteristisch. Sie erreicht den höchsten Grad in den von der Tuberkulose ergriffenen Knochenteilen, so daß die tuberkulösen Knochenenden anstatt der Säge ganz gut mit dem Messer zugeschnitten werden können. Ziemlich oft sind aber auch die Nachbarknochen in weiter Ausdehnung von diesem Erweichungsprozeß ergriffen, was am Röntgenbilde gut sichtbar ist. In dieser Weise erweichen oft jene Teile des Schenkelkopfes und der Pfanne, welche von dem tuberkulösen Prozesse nicht direkt zerstört werden. Der Oberschenkel, dessen kleinste Bewegung dem Kranken Schmerz verursacht, wird durch die Muskulatur nicht nur fixiert, sondern auch noch in die Gelenkspfanne gepreßt. Bei gestrecktem Oberschenkel wirkt dieser Druck auf den oberen, bei flektiertem Oberschenkel auf den hinteren Rand der Pfanne. Dieser Druck zerstört die noch vorhandenen Teile des erweichten Schenkelkopfes und Schenkelhalses, sowie den hinteren und oberen knöchernen Limbus der Pfanne. Die Höhle des Acetabulums wird nach rückwärts und oben ausgeweitet und es entsteht jenes pathologisch-anatomische Bild, welches wir Pfannenwanderung oder „intraacetabuläre Luxation“ nennen. Dieser Zustand geht gewöhnlich mit Flexions- und Adduktionskontraktur einher und ist durch Hochstand des Trochanters charakterisiert (Fig. 154).

Wirkliche spontane Luxation kommt bei der tuberkulösen Coxitis selten vor. A. WAGNER fand sie in 13 Proz. der ausgeheilten Fälle,



davon waren 8 Proz. Luxationen nach hinten, 5 Proz. Luxationen nach vorne. Auch Epiphyseolysis wird selten beobachtet. Diese, sowie die Spontanluxation schließt sich viel häufiger den akuten Hüftgelenksentzündungen an. Durch Sequestrierung des Pfannenbodens kann es zur Perforation in die Beckenhöhle kommen.

**Die Absceßbildung.** Durchbricht der intraartikuläre tuberkulöse Prozeß die Gelenkkapsel oder, was seltener vorkommt, ergießt sich der primäre tuberkulöse Knochenherd mit Schonung des Gelenkes zwischen die umgebenden Weichteile, so werden die tuberkulösen

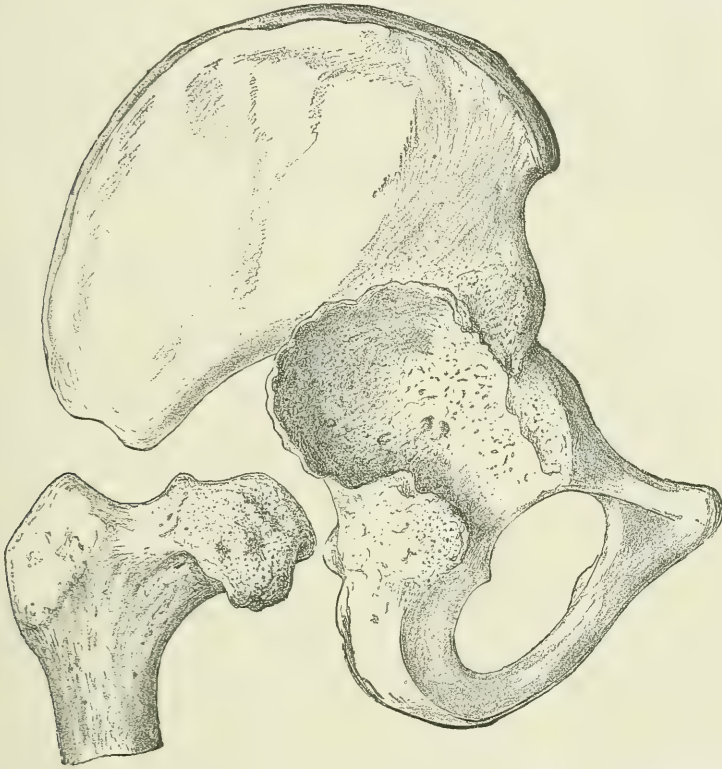


Fig. 154. Pfannenwanderung oder intracetabuläre Luxation des Hüftgelenkes bei tuberkulöser Hüftgelenksentzündung. Aus E. KAUFMANN'S Lehrbuch der speziellen pathologischen Anatomie, 2. Auflage.

Massen alsbald von Bindegewebe eingekapselt und von dem gesunden Gewebe isoliert. Innen, gegen die Absceßhöhle zu, ist diese fibröse Schicht von einer 1—2 mm dicken, pyogenen, d. i. tuberkulösen Membran ausgekleidet. Der Absceß kann hier lange Zeit reaktionslos und selbst unbemerkt verbleiben und erst gelegentlich bei einer genaueren Untersuchung entdeckt werden.

Laut BRUNS-WAGNERS Ausweis kommt es in 58,5 Proz. sämtlicher konservativ behandelter Coxitisfälle zur Eiterung. Bei den nach modernen Prinzipien konservativ behandelten Fällen ist die Abscedierung unvergleichlich seltener.

Die Abscesse erscheinen meistens an dem vorderen Rande des M. tensor fasciae latae, kommen aber auch an der Innenseite des

Oberschenkels, an der Außenseite hinter dem großen Trochanter oder rückwärts in der Glutäalgegend zum Vorschein. Ihr Inhalt ist aufgeschwemmte tuberkulöse käsige Masse, welche je nach ihrem verschiedenen Konzentrationsgrade eine dünnflüssige, nur schwach getrübe, seröse Flüssigkeit oder eine dicke, eiter- oder rahmähnliche Masse bildet, die nur zum Teil vom primären Herde her stammt und größtenteils aus den verkästen und zerfallenen Tuberkeln der pyogenen Absceßmembran besteht.

Der Absceß bleibt entweder an der Stelle, wo er zuerst auftrat, stationär und bricht später, wenn er sich selbst überlassen wird, auf die Oberfläche durch; oder er wird in den intermuskulären Spalträumen durch den Druck der umgebenden Muskeln weitergeschoben und kann dann selbst bis zur Kniekehle herabsinken. Bei Durchbohrung des Pfannenbodens gelangt er in seltenen Fällen in die Beckenhöhle und kann dann in das Lumen eines der hier sich befindenden Organe durchbrechen, oder er gelangt entlang der Sehne des *M. ileo-psyas* unter dem *POUPARTS*chen Bande in das Becken.

Nach kürzerer oder längerer Zeit rötet und verdünnt sich die bedeckende Haut, es entsteht darauf eine kleine Oeffnung, der Inhalt entleert sich, und zugleich wandern Eiterung erregende Bakterienkolonien ein, die in der tuberkulösen Absceßhöhle und in dem zerstörten Knochen einen günstigen Nährboden finden, ab und zu mit Fiebererscheinungen verbundene Entzündungen erregen, den bisher rein tuberkulösen Charakter des Prozesses in den einer gemischten Infektion umwandeln und durch die damit verbundenen Resorptionsvorgänge, je nach der Widerstandsfähigkeit des infizierten Organismus, die Patienten in verschiedenem Grade herunterbringen. Sich selbst überlassen, beeinflußt die Abscedierung den weiteren Verlauf der tuberkulösen Coxitis in sehr ungünstiger Weise. Nach *BRUNS-WAGNER* sind von den mit Abscedierung komplizierten Fällen 52 Proz. gestorben, während die Mortalität jener Fälle, die ohne Abscedierung verliefen, nur 22,5 Proz. ausmacht. Heilt der Absceß samt seinen Nebenhöhlen und oft langen Fistelgängen aus, so entstehen an seiner Stelle starke Narbenzüge, welche die Kontrakturstellungen befestigen oder durch Schrumpfung noch erhöhen und dem Redressement Widerstand leisten.

**Die Kontrakturen.** Während sich im Gelenke diese Zerstörungsprozesse abspielen, leidet der Kranke an heftigen Schmerzen, die hauptsächlich durch die Bewegungen des kranken Beines angeregt werden. Der Kranke ist bestrebt, das schmerzhaftes Gelenk in irgend einer relativ bequemen und schmerzfreien Stellung zu fixieren. Diese Stellung ist im ersten Stadium des Prozesses, so lange der Kranke noch ambulant ist, gewöhnlich die Abduktion und die leichte Flexion; im späteren Stadium tritt an ihre Stelle die Flexion verbunden mit Adduktion. Die verschiedenen Kontrakturstellungen werden in dem Kapitel der Symptomatologie eingehend besprochen werden.

**Die Ausheilung.** Die tuberkulöse Coxitis kann in einem jeden Stadium zum Stillstande oder zur Ausheilung kommen. Bestand die Krankheit nicht lange, war die primäre Erkrankung keine hochgradige, so kann die Heilung eine vollkommene sein. Ich selbst kenne mehrere Patienten, die in ihrer Kindheit alle Symptome einer

tuberkulösen Coxitis zeigten und deren Hüftgelenk jetzt vollkommen frei beweglich und gebrauchsfähig ist. Das sind seltene Ausnahmen, und ich muß gleich hier bemerken, daß ich diesen günstigen Verlauf nur bei vorzüglich gepflegten, auch im Elternhause gewissenhaft behandelten, hygienisch am besten situierten Kranken beobachtete.

In jenen Fällen, in welchen an der Synovialfläche infolge Zerfalles der tuberkulösen Granulationen Defekte entstanden sind, sprossen hier während der Ausheilung lebensfähige Granulationen hervor und es bilden sich Narben. Andere Teile der Gelenkkapsel, inbegriffen das Labrum glenoidale und die Verstärkungsbänder, die entzündlich infiltriert waren, schrumpfen. Besonders stark schrumpfen jene Teile der Gelenkkapsel, welche infolge einer Kontrakturstellung erschlafft sind. Dadurch wird das Bein in der eingenommenen Kontrakturstellung noch mehr fixiert.

Was die Ausheilung des primären ostealen Herdes anbelangt, so wird dieser manchmal, noch bevor er irgendwohin durchbricht, abgekapselt. Diese Abkapselung wird später durch eine sklerotische Knochenschicht, die den ganzen Herd umgibt, noch vollkommener. Man findet solche unschädlich gewordene primäre Herde zufällig bei einer Sektion. Gewöhnlich aber entleert sich der primäre Herd und die Knochenhöhle wird dann mit Bindegewebe ausgefüllt.

**Die Ankylose.** Im Laufe des Ausheilungsprozesses bilden sich Bindegewebsstränge, die von der Kapsel zu dem Schenkelhals und Schenkelkopf und von diesem zur Pfanne ziehen. Sind diese Verwachsungen nicht sehr stark, so werden sie nach Verlauf der Entzündung durch die Bewegungen des Oberschenkels in ähnlicher Weise gedehnt, wie die bindegewebigen Verwachsungen der Lunge mit der Pleura nach einer Pleuritis. Hingegen in solchen Fällen, in welchen die bindegewebigen Verwachsungen in großer Ausdehnung vorhanden sind, in welchen sie durch das Knorpelgewebe durchgreifen, dasselbe ersetzen oder wo sie vom Knorpel entblöhte Teile untereinander verbinden, da kann der Vernarbungsprozeß zur vollkommenen Schrumpfung der Gelenkkapsel führen. Diese schmiegt sich ringsherum stramm an den Schenkelkopf und an den Schenkelhals. Außerdem verlöten kurze, starke Bindegewebszüge die einander gegenüberliegenden, von der Muskulatur aneinander gepreßten Gelenksteile so fest, daß selbst die genaueste äußere Untersuchung nicht im stande ist, zu ermitteln, ob man es im gegebenen Falle mit einer festen, bindegewebigen, oder mit einer knöchernen Ankylose zu tun hat.

Der tuberkulöse Prozeß begünstigt die Knochenneubildung nicht, wie ich das bereits früher erwähnte. Es bilden sich zwar hier und da in der Umgebung des tuberkulösen Herdes von dem abgelösten Perioste her dünne Knochenplatten und Spangen oder kleine Osteophyten, aber diese sind viel zu schwächlich, um eine knöcherne Ankylose des Hüftgelenkes zu bewirken. Erst in einem späten Stadium, nach Ausheilung des tuberkulösen Prozesses, kommt es in einzelnen Fällen, in denen die Skeletteile des Hüftgelenkes stark gelitten haben, zur knöchernen Vereinigung des zerstörten Gelenkes. Die knöcherne Ankylose nach tuberkulöser Hüftgelenksentzündung ist ziemlich selten. Sie beschränkt sich manchmal auf jene neugebildeten Bindegewebszüge, welche den zerstörten Gelenkkopf samt dem verbogenen oder nur in Resten vorhandenen Schenkelhals mit der nach hinten und oben erweiterten Pfanne verbinden, gewöhnlich



aber beteiligt sich daran das Labrum glenoideale, sowie das Ligamentum ileo-femorale superius und anterius (Ligamentum Bertini). An den meisten Präparaten knöcherner Ankylose, die ich daraufhin untersuchte, befindet sich an der Vorderseite des zerstörten Gelenkes,

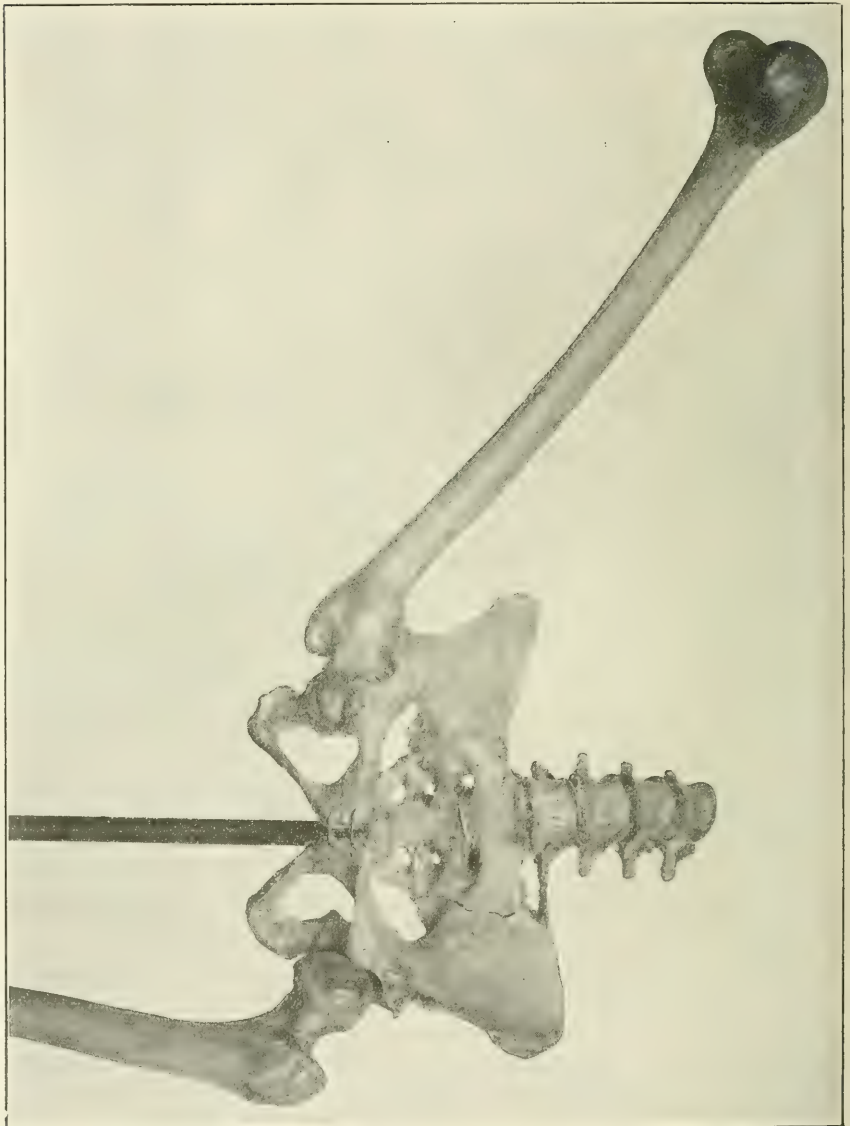


Fig. 155. Knöcherne Ankylose des Hüftgelenkes in Abduktion und Flexion, mit Verknöcherung des Ligamentum ileo-femorale anterior et superior.

zwischen der Linea intertrochanterica und der Spina anterior inferior des Darmbeines, eine starke Knochenbrücke, die schon wegen ihres häufigen Vorkommens keine zufällig an dieser Stelle entwickelte Knochenleiste sein kann, sondern einem typischen anatomischen Gebilde, dem Ligamentum ileo-femorale, zu entsprechen und durch seine Verknöcherung entstanden zu sein scheint (Fig. 155). Bei hoch-

gradiger Flexions-Adduktionskontraktur legt sich der Schenkelschaft an die vordere und laterale Seite des Beckens und kann in dieser Stellung mit ihr knöchern verwachsen (Fig. 156). Die Verwachsung kann in solchen Fällen einige Centimeter tief unter den kleinen Trochanter herabreichen.

Praktische Bedeutung erlangt diese ausgedehnte, tief herabreichende knöcherne Verwachsung im Falle einer Osteotomie. Wir bestimmen ihre Ausdehnung und ihre Lage vor der Operation mittelst

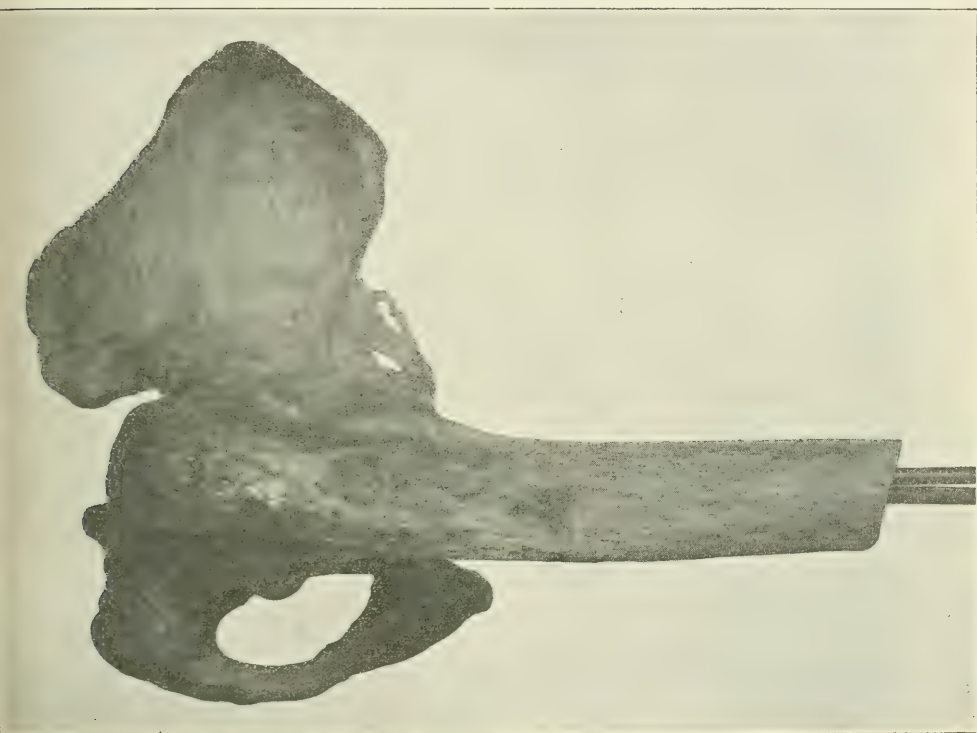

Fig. 156. Tief unter den kleinen Trochanter herabreichende knöcherne Verwachsung des Oberschenkels mit der vorderen Fläche des Beckens bei hochgradiger Flexion und Adduktion. Knochenspange an der Stelle des Ligamentum ileo-femorale anterior et superior. Die Knochenspange reicht über die Grenzen des genannten Ligamentes.

Radiographie und wählen die für den einzelnen Fall geeignete Operationsmethode auf Grund dieses Befundes. Siehe das Kapitel Osteotomie bei knöcherner Hüftgelenksankylose.

Nach BRUNS-WAGNERS Beobachtungen war nach Ausheilung der Coxitis unter 128 untersuchten Kranken in 15 Proz. die Hälfte der normalen Beweglichkeit vorhanden, in 21 Proz. war die Beweglichkeit eine noch mindere und in 64 Proz. war das Gelenk vollkommen ankylotisch. Die Eiterung begünstigte das Zustandekommen der totalen Ankylose, denn von denjenigen Fällen, die mit Eiterung verliefen, wurden 78 Proz. vollkommen ankylotisch, während von den nicht eiternden totale Ankylose nur in 48 Proz. erfolgte.

### Das Zurückbleiben der kranken Extremität im Wachstume nach tuberkulöser Coxitis.

Im Laufe der tuberkulösen Coxitis atrophiert die Muskulatur der ganzen Extremität, während jene der gesunden bei ambulanten Kranken gewöhnlich hypertrophiert.

Der Einfluß der Inaktivität der kranken Extremität äußert sich in Fällen, in welchen die Coxitis im Kindesalter aufgetreten ist, auch in dem Wachstume der Knochen. Diese sind zarter als jene des gesunden Beines. Aber auch im Längenwachstume bleiben die Knochen zurück. Die Differenz, die dadurch nach Jahren zwischen den beiden Extremitäten entsteht, ist nicht so bedeutend wie bei der tuberkulösen Kniegelenksentzündung. Ich habe bereits vor Jahren eine Tabelle veröffentlicht, welche dieses Zurückbleiben der kranken Extremität im Längenwachstume nach tuberkulöser Coxitis demonstriert und habe seither diese Tabelle auf 29 Fälle ergänzt.

### Das Zurückbleiben der kranken Extremität im Wachstume bei tuberkulöser Coxitis.

1	2	3	4	5	6	7	8	9	10
Laufende No.	Name des Kranken	Alter der Kranken zur Zeit der Entstehung der Entzündung	Seit dem Beginne der Entzündung verfllossene Zeit	Krankes	Gesunder	Längendifferenz in cm	Krankes	Gesunder	Längendifferenz in cm
				Ober-schenkel	Ober-schenkel		Unter-schenkel	Unter-schenkel	
				Länge des Oberschenkels in cm		Länge des Unterschenkels in cm			
1	J. H.	8½ Jahre	6 Monate	28,5	28	+ 0,5	24	24	0
2	S. F.	3 Jahre 4 Monate	8 "	23	24	- 1	19	19	0
3	M. T.	7 Jahre	9 "	29	29	0	23	23	0
4	A. B.	2 Jahre 10 Monate	20 "	24	24	0	19,5	19,5	0
5	F. P.	5 Jahre	2 Jahre	29	30	- 1	23,5	23,5	0
6	J. O.	6 "	2 "	27	28	- 1	23	23	0
7	V. J.	6 "	2 "	24,5	25	- 0,5	—	—	—
8	J. P.	7 "	2 "	32	33	- 1	27	27	0
9	A. K.	9 "	2 "	37	37	0	30	30	0
10	A. M.	1 "	4 "	22	24	- 2	18,5	19	- 0,5
11	A. Z.	13 "	4 "	38	41	- 3	34	34	0
12	M. N.	4½ "	5 "	32	34	- 2	27	27	0
13	A. J.	2½ "	6 "	26	27	- 1	21,5	23	- 1,5
14	F. St.	13 "	7 "	38	40	- 2	33	33	0
15	A. K.	2 "	8 "	35	36	- 1	28	28	0
16	G. E.	2 "	8 "	37	37	0	31	31	0
17	S. B.	6 "	8 "	38	38	0	31	32	- 1
18	K. Cz.	11 "	8 "	40	44	- 4	34	34	0
19	M. B.	5 "	10 "	45	46	- 1	—	—	—
20	S. W.	5 "	11 "	41	44	- 3	31	37	- 6
21	R. L.	6 "	11 "	41	43	- 2	37	38	- 1
22	K. M.	1½ "	13½ "	41	42	- 1	36,5	36,5	0
23	J. B.	6 "	14 "	44	48	- 4	36	39,5	- 3,5
24	R. P.	9 "	14 "	44	46	- 2	39	40	- 1
25	B. G.	3½ "	14½ "	28,5	45	- 16,5	34	36,5	- 2,5
26	P. H.	2 "	18 "	36	46	- 10	38	38	0
27	H. A.	4 "	19 "	38	38	0	30	30	0
28	A. P.	2 "	28 "	44,5	45	- 0,5	37,5	37,5	0
29	M. J.	4 "	28 "	37	40	- 3	32	38	- 6



Betrachten wir zuerst die Verkürzung des Oberschenkels, von der Trochanter Spitze zum unteren Rande des äußeren Knieknorrens gemessen.

In einem Falle fand ich 6 Monate nach Ausbruch der Coxitis eine Verlängerung von  $\frac{1}{2}$  cm.

6 Monate bis 2 Jahre nach dem Ausbruche der Krankheit war unter 8 Fällen in 3 keine Verkürzung, in 5 Fällen betrug die Verkürzung 1 cm.

4 bis 10 Jahre nach Beginn der Entzündung war unter 10 Fällen nur in 2 Fällen keine Verkürzung; in 3 Fällen betrug die Verkürzung 1 cm, in 5 Fällen 2—4 cm.

11—28 Jahre nach dem Beginne der Coxitis war unter 10 Fällen in 1 Falle keine Verkürzung, in 2 Fällen betrug die Verkürzung 0,5—1 cm, in 5 Fällen 2—4 cm und in 2 Fällen 10 und 16,5 cm. Diese Fälle gehören nach P. v. BRUNS in die Reihe der osteomyelitischen Hüftgelenkentzündungen.

Betrachten wir jene 20 Fälle gesondert, in welchen seit dem Beginne der Entzündung mindestens 4 Jahre verflossen sind, so finden wir nur 3mal keine Oberschenkelverkürzung, 5mal eine Verkürzung von 0,5—1,0 cm, 10mal Verkürzung von 2—4 cm und nur in 2 Fällen eine noch größere Verkürzung. Folglich ist längere Zeit nach Ablauf der Coxitis eine Oberschenkelverkürzung von 2—4 cm der häufigste Befund.

Am Unterschenkel zeigte sich 2 Jahre nach Beginn der Coxitis in 9 Fällen keine Verkürzung. In 4—10 Jahren blieb der Unterschenkel in 10 Fällen 8mal um 0,5—1,5 cm zurück. In noch mehr Jahren war von 10 Fällen 4mal keine Verkürzung, 4mal eine Verkürzung von 1—3,5 cm und 2mal betrug die Verkürzung 6 cm, neben einer Verkürzung des Oberschenkels von nur 3 cm.

Nehmen wir auch hier jene 20 Fälle gesondert, in welchen seit dem Beginne der Entzündung mindestens 4 Jahre verflossen sind, so finden wir davon in 11 Fällen keine Verkürzung, hingegen blieb in 9 Fällen auch der Unterschenkel im Wachstume zurück.

In mehreren Fällen, in welchen der Oberschenkel um 2—4 cm verkürzt war, fand ich am Unterschenkel keine Verkürzung, hingegen übertraf die Verkürzung des Unterschenkels jene des Oberschenkels in 2 Fällen (Fall 20, 29).

### Sekundäre Beckenveränderungen.

In Fällen, in welchen die Coxitis im Kindesalter beginnt, erleidet auch das Becken Veränderungen. HOFMEISTER hat diese beschrieben.

„Die Darmbeinschaukel ist steil aufgerichtet, gegen den Bauch hereingezogen, die ganze kranke Seite des Beckeneinganges ist bogenförmig ausgeweitet. Die Vorderwand des kleinen Beckens ist auf der kranken Seite vollständig umgelegt, so daß wir die obere Fläche der Crista ossis pubis zu Gesicht bekommen, während das Foramen obturatorium hinter derselben verschwindet. Die Gegend des Tuber und der Spina ischii ist durch die Drehung, die der Knochen erfahren hat, weit nach hinten getreten. Die ganze kranke Beckenseite erscheint somit gegenüber der gesunden stark geneigt.

Das vordere Ende des Schambeines der kranken Seite ist im ganzen etwas herabgesunken, desgleichen steht die kranke Pfannengegend, sobald man das Becken gerade stellt, erheblich tiefer als die gesunde. Das Bein des Patienten stand in Adduktion und Flexion. Diese Flexionskontraktur ist durch Beckenneigung ausgeglichen, aber nicht durch Neigung des ganzen Beckens, sondern nur durch Neigung der kranken Beckenhälfte. In der Geburtshilfe ist diese Beckendeformität unter dem Namen „schrägverschobenes Becken“ beschrieben und wird das Zustandekommen dieser Beckenform durch Uebertragung der Rumpflast auf die gesunde Seite erklärt. HOFMEISTER betont die Unzulänglichkeit dieses

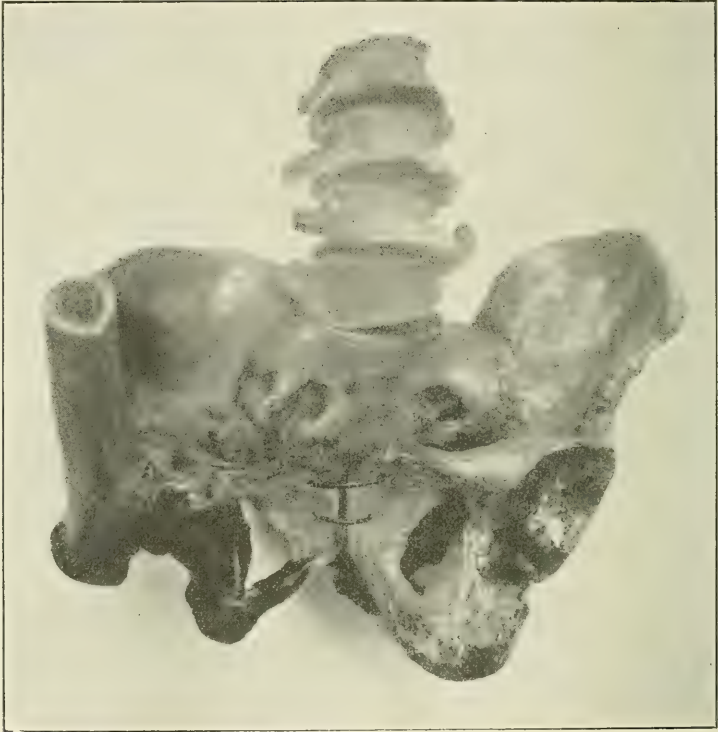

Fig. 157. Beckenveränderung bei rechtsseitiger tuberkulöser Hüftgelenksentzündung.

mechanischen Momentes, sucht nach aktiven Kräften, welche direkt an der kranken Seite angreifen und sieht als solche die Schwere der hängenden Extremität an, welche die kranke Beckenhälfte um so mehr im Sinne einer vermehrten Neigung beeinflusst, je hochgradiger die Flexionskontraktur ist und je weniger sie durch Lendenlordose kompensiert wird.

Der Zug der Schwere wirkt durch das Ligamentum Bertini, den Musculus rectus, die Ileopsoas-Sehne, den M. iliacus internus, den Sartorius und Tensor fasciae — welche alle die obere Beckenkante nach vorne unten und außen ziehen. Durch diese Drehung der kranken Beckenhälfte um eine dem horizontalen Schambeinast parallele Achse werden die unterhalb dieser Achse gelegenen Teile, Tuber und Spina

ischii, nach innen, oben und hinten verschoben. Als unterstützendes Moment kommt noch auf der kranken Seite das Fehlen des Gegendruckes vom Kopf auf die Pfanne und auf der gesunden Seite die einseitige Wirkung der Rumpflast dazu.“

Praktisch wichtig ist in dieser Arbeit noch der Hinweis darauf, daß durch die Dislokation des *Tuber ischii* nach hinten und oben die *ROSER-NÉLATONS*che Linie entsprechend nach oben verschoben wird, woraus ohne weiteres folgt, daß die Messung des Trochanterstandes in solchen Fällen zu geringe Werte geben muß. Wir dürfen daher in solchen Fällen geringen Trochanterstand nicht als Beweis gegen eine Luxation ansehen.

Ich fand in der Sammlung des I. Pathologisch-Anatomischen Institutes unserer Universität ein coxitisches Becken, welches die von *HOFMEISTER* beschriebenen Veränderungen aufweist. Außerdem ist die kranke Beckenhälfte im Wachstume sehr zurückgeblieben. Die Ursache ist in diesem Falle wahrscheinlich die ganze oder teilweise Zerstörung der Y-förmigen Knorpelfuge des *Acetabulum* durch den tuberkulösen Prozeß (Fig. 157). Die Maße sind folgende:

1) *Eminentia ileo-pectinea* — *Tuber ischii*: auf der gesunden linken Seite 9,5, auf der kranken rechten 8 cm. Diese Verkürzung ist namentlich durch das Zurückbleiben des oberen Astes des Sitzbeines bedingt.

2) *Eminentia ileo-pectinea* — *Tuberculum pubicum*: links 11, rechts 10 cm, durch Zurückbleiben des horizontalen Schambeinastes.

3) *Tuber ischii* — höchster Punkt der *Incisura ischiadica maior*: links 10, rechts 7,5 cm, durch Zurückbleiben des oberen Schambeinastes.

4) *Incisura ischiadica* — darüber gelegener höchster Punkt der *Crista ilei*: links 10,5, rechts 9,5 cm.

An einem zweiten Becken finde ich ähnliche Verhältnisse. Bei einem Becken der Sammlung finde ich den Boden der Pfanne gegen die Beckenhöhle 10 mm tief eingedrückt.

Vom geburtshilflichen Standpunkte haben diese Beckendeformitäten nur dann praktische Bedeutung, wenn sie sehr hohe Grade annehmen — vom chirurgischen Standpunkte aus müssen sie seit der verdienstvollen Arbeit *HOFMEISTERS* wegen der Verschiebung der *ROSER-NÉLATONS*chen Linie beachtet werden.

### Sekundäre Veränderungen im Kniegelenke.

Auch im Kniegelenke traten in einzelnen Fällen sekundäre Veränderungen ein.

*Flexionskontraktur* des Knies entsteht bei stark flektiertem Hüftgelenke, wenn Patient mit Krücken herumgeht, oder bei beiderseitiger Hüftgelenkskontraktur, wenn Patient beständig sitzt und die Kniegelenke lange Zeit hindurch nicht gestreckt werden. In den Fällen, die ich sah, konnte das Knie bis 160—170° gestreckt werden. Die Beugung war vollkommen frei.

*Genu valgum* gesellt sich zur *Adduktionskontraktur*, manchmal auch zur *Abduktionskontraktur*. *Genu recurvatum* sah ich bei *Flexionskontraktur* des Hüftgelenkes am gesunden Beine auftreten. Darüber weiteres im Kapitel über Kontrakturen. Siehe dort auch die Figuren.



## Symptome, Untersuchung und Diagnose der tuberkulösen Coxitis.

Die tuberkulöse Coxitis beginnt selten akut, gewöhnlich schleichend. Die Patienten sind oft schlanke, blasse Kinder, bei Erwachsenen ist der tuberkulöse Habitus häufig gut ausgeprägt; sie kommt aber auch bei kräftigen, gut genährten Kindern mit roten Wangen vor und soll man sich durch dieses blühende Aussehen nicht beirren lassen.

### Das „freiwillige Hinken“.

Das erste Symptom ist gewöhnlich der veränderte Gang, das sog. „freiwillige Hinken“, welches seinen Grund nach KOENIG in dem Bestreben des Kranken hat, beim Gehakte das kranke Bein mehr zu schonen. Der Kranke überträgt soweit als möglich die Last des Rumpfes auf das gesunde Bein, stellt dieses wie eine Säule unter die Mittellinie des Rumpfes (Fig. 158), schont hingegen das kranke dadurch, daß er es abduziert und etwas flektiert. BONNET dachte irrtümlicherweise diese Stellung dadurch verursacht, daß bei schwach gebeugtem und abduziertem Gelenke die Gelenkkapsel erschlafft und im stande ist, eine größere Quantität von Exsudat ohne Spannung und Schmerz zu fassen.

Der Gehakt beginnt damit, daß Patient mit dem kranken Bein einen Schritt nach vorwärts tut. Manche treten dabei schon im Anfange mit dem kranken Fuße nicht auf die Ferse, sondern nur auf die Fußspitze oder auf diese und auf den Fußballen, um das Hüftgelenk vor stärkerer Erschütterung zu bewahren. Unterdessen wird die Körperlast auf die kranke Extremität übertragen und nun, um diese schneller zu entlasten und das gesunde Bein rascher um einen



Fig. 158. Schonung des kranken linken Beines im Beginn der tuberkulösen Hüftgelenksentzündung. Die Körperlast

ist auf das gesunde rechte Bein übertragen, welches wie eine Tragsäule unter die Mittellinie des Rumpfes gestellt ist. Das linke kranke Bein ist etwas abduziert.

Schritt vorwärts zu bringen, hüpft Patient mit dem gesunden Bein rasch nach vorwärts, stellt es wieder unter die Mittellinie, überträgt auf dieses die Körperlast, worauf dann immer eine kleine Ruhepause folgt. Diese Ungleichheit des Rhythmus und der Schrittpausen, sowie die Ungleichheit in der Stärke der einzelnen Schrittbewegungen kann oft, namentlich wenn das Hinken nur schwach ist, besser gehört als gesehen werden, besonders wenn Patient beschuht auf hartem Boden geht. Man hört den leisen Tritt des kranken Beines, rasch darauf einen starken Tritt und erst nach längerer Pause wieder den leisen.

**Der Schmerz.** Bei den akuten Coxitisformen steht der Schmerz im Vordergrund. Er setzt plötzlich ein, ist sehr stark, überwältigend. Er lokalisiert sich manchmal auf das Hüftgelenk, strahlt aber meistens in das Knie aus.

Bei der tuberkulösen Coxitis gehören jene Fälle, bei welchen die Krankheit mit heftigem Schmerz beginnt, zu den Ausnahmen. Gewöhnlich besteht das im vorigen Kapitel beschriebene „freiwillige Hinken“ bereits seit einer Zeit und jetzt gesellt sich der Schmerz hinzu, aber nicht immer, denn ausnahmsweise gibt es auch Patienten, die in einem vorgeschrittenen Stadium in Behandlung kommen und angeben, bisher kaum an Schmerzen gelitten zu haben.

Gewöhnlich aber gesellt sich zu dem Hinken recht bald auch der Schmerz. Bei Tag, namentlich frühmorgens, schmerzen die ersten Schritte, dann geht es besser. Nach längerem Sitzen ist das Gehen auch wieder schmerzhaft. Es treten stechende, heftige Schmerzen auf, wenn Patient mit der Fußspitze an einen harten Körper anschlägt, wenn er sonst eine unvorhergesehene Körperbewegung macht, dann beim Husten, Nießen etc. Der Schmerz wird nicht immer genau auf das Gelenk lokalisiert; sehr oft fühlt Patient die vordere Schenkelgegend schmerzhaft, gewöhnlich aber strahlt er in das Knie aus und verführte schon manchen Unerfahrenen zur Anlegung eines Gipsverbandes auf das Knie. Noch ärger als bei Tag quält der Schmerz die Kranken bei Nacht. Der Kranke erwacht plötzlich aus tiefem Schlafe auf heftigen Schmerz, wie wenn ihm ein Messer in den Schenkel gefahren wäre, zuckt heftig zusammen, schreit laut auf, faßt mit beiden Händen das kranke Bein, um es fest zu fixieren, oder bringt es durch veränderte Lagerung zur Ruhe, schläft endlich erschöpft ein, worauf sich die Szene in verschiedenen Zeiträumen während einer Nacht öfters wiederholt. Die Ursache der nächtlichen Schmerzen sind unbewußte, plötzliche, heftige Bewegungen, die Patient während des Schlafes ausführt. Bei Tag fixiert die ganze Muskulatur das Gelenk und darum sind diese Schmerzanfälle seltener. Besorgt ein gut anliegender Gipsverband oder ein Schienenhülsenapparat bei Tag und Nacht die Fixierung in verlässlicher Weise, so sind damit diese heftigen Schmerzen auch koupiert.

**Das Fieber.** Im ersten Stadium der tuberkulösen Hüftgelenksentzündung sind die Patienten gewöhnlich fieberfrei, im späteren Verlaufe, namentlich wenn das Gelenk schmerzhaft wird, stellen sich Fiebertemperaturen mit Schwankungen bis 38 und 39° C ein. Auch remittierende Fiebertemperaturen, sowie kontinuierliches Fieber wurde beobachtet.

Das Heranwachsen eines kalten Abscesses verursacht meistens keine Fiebertemperaturen, dem Aufbruche hingegen folgt das Fieber meistens auf dem Fuße, als Beweis der Einwanderung von Eitererregern.

Sind einmal Fisteln vorhanden, sind die Hohlgänge infiziert, so treten sehr oft remittierende Fiebertemperaturen auf, die Ernährung nimmt rasch ab, und der Kranke wird allmählich für die Verallgemeinerung der Tuberkulose präpariert.

**Die Untersuchung.** Während der Untersuchung soll alles vermieden werden, was den Patienten im geringsten Grade aufregt. Namentlich muß diese Regel bei Kindern genauestens befolgt werden. Ist das Kind einmal aufgeregt, so ist die Untersuchung für diesmal auch schon vereitelt. Es wird sich von nun an aus Furcht allen Bewegungsversuchen widersetzen und man kann überhaupt keine sicheren Anhaltspunkte mehr zur Diagnose bekommen. Namentlich sollen die noch vielfach geübten Schläge auf den Trochanter, oder Stöße auf die Ferse, sowie heftige passive Bewegungen mit dem Beine als überflüssig weggelassen werden. Was soll z. B. bei Verdacht auf tuberkulöse Coxitis im ersten Stadium, bei Mangel aller Symptome einer akuten eiterigen Coxitis, die Untersuchung der hinteren Pfannengegend mit dem Finger durch den After etc. bezwecken? Auch die Sondenuntersuchung etwa eiternder Fisteln im späteren Stadium soll, wenn überhaupt angewendet, zuletzt gelassen werden. Kurz gefaßt, die Untersuchung soll nicht schmerzhaft sein.

Die Unannehmlichkeiten der Untersuchung in Narkose werden von dem Nutzen, den sie in diagnostischer Beziehung bringt, bei weitem nicht aufgewogen.

Bei Verdacht auf beginnende Coxitis wird Patient behufs der Untersuchung ganz entkleidet, mit dem Rücken gegen den Arzt gestellt. Der Kranke entfernt sich nun von dem Untersuchenden einige Schritte weit, kehrt sich dann um und nähert sich ihm wieder. Unterdessen werden die vorher konstatierten Eigenheiten des Ganges und eventuell das Verschwommensein oder der tiefere Stand der Glutäalfalte der kranken Seite konstatiert. Außerdem sieht man bei genauer Betrachtung, daß sich das verdächtige Bein während des Ganges im Hüftgelenke weniger bewegt als das gesunde. Es steht in leichter Abduktion und Flexion fixiert. Dieser Teil der Untersuchung entfällt selbstverständlich bei ganz kleinen Kindern und bei den akuten Entzündungsformen.

Jetzt wird Patient mit parallel ausgestreckten Beinen auf einen Tisch gelegt, der mit einer weichen Decke bedeckt ist, wobei man sofort darauf achtet, ob sich der Lendenteil der Wirbelsäule lordotisch nach vorne biegt oder nicht. Schmiegt sich dieser bei gestreckten Beinen seiner ganzen Länge nach an die Unterlage, so ist keine Flexionskontraktur vorhanden; wölbt sich hingegen der Lendenteil lordotisch nach vorne, so ist das ein Zeichen der Flexionskontraktur (Fig. 159), über welche wir in einem folgenden Kapitel (S. 280) noch eingehender sprechen werden. Um die Wirbelsäule ihrer ganzen Länge nach mit dem Tische in Berührung zu bringen, muß der kranke Oberschenkel bis zu einem gewissen Grade gehoben werden. Der Winkel, welchen der Oberschenkel dann mit der Unterlage bildet, ist der Flexionswinkel (Fig. 160).

Jetzt folgt die Untersuchung auf Ab- und Adduktion. Man faßt vorerst das gesunde Bein am Fußende, fordert den Kranken auf, die beabsichtigte Bewegung in keiner Weise weder zu befördern noch zu verhindern, abduziert dann dieses Bein bis zur äußerst möglichen Grenze und adduziert es soweit als möglich. Patient, überzeugt, daß



ihm durch diese Bewegung kein Schmerz verursacht wird, läßt ruhig willfahren. Nun wird dieselbe Bewegung in schonender Weise mit dem verdächtigen Beine ausgeführt. Es stellt sich durch diesen

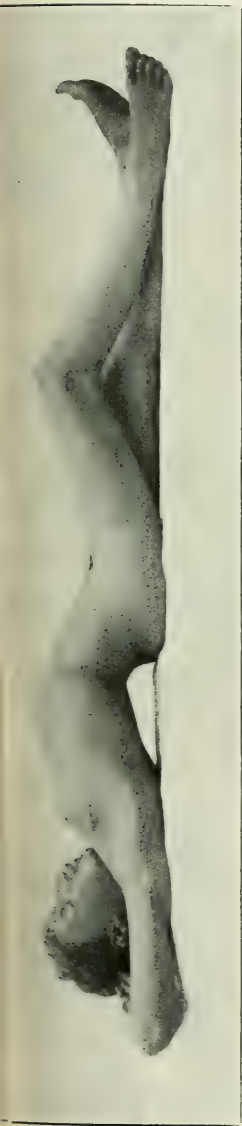


Fig. 159. Beginnende tuberkulöse Hüftgelenksentzündung mit Flexionskontraktur von etwa  $100^{\circ}$ . Das gesunde linke Bein vollkommen gestreckt, das kranke rechte durch Drehung des Beckens etwa bis  $130^{\circ}$  gestreckt, der Lendentheil der Wirbelsäule lordotisch nach vorne gebogen.

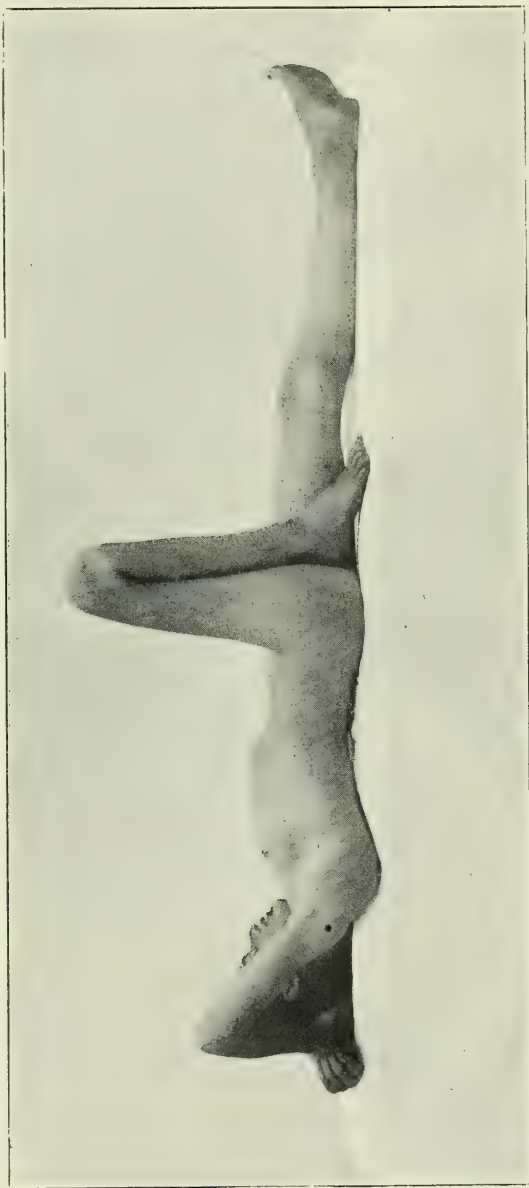


Fig. 160. Die Wirbelsäule berührt ihrer ganzen Länge nach den Untersuchungstisch. Das kranke rechte Bein steht im Flexionswinkel.

einfachen Handgriff heraus, daß in sehr vielen Fällen, wo Verdacht auf Coxitis vorliegt und wo noch alle übrigen Bewegungen im Hüftgelenke aktiv und passiv gut ausgeführt werden können, die Abduktion nicht vollkommen ist und von ihr ein Teil, z. B. das äußere Drittel

oder die Hälfte, verloren gegangen ist. Man kann z. B. das Bein von der Mittelstellung aus einige Winkelgrade weit ganz leicht in Abduktion führen, dann verspürt man einen leichten Widerstand und

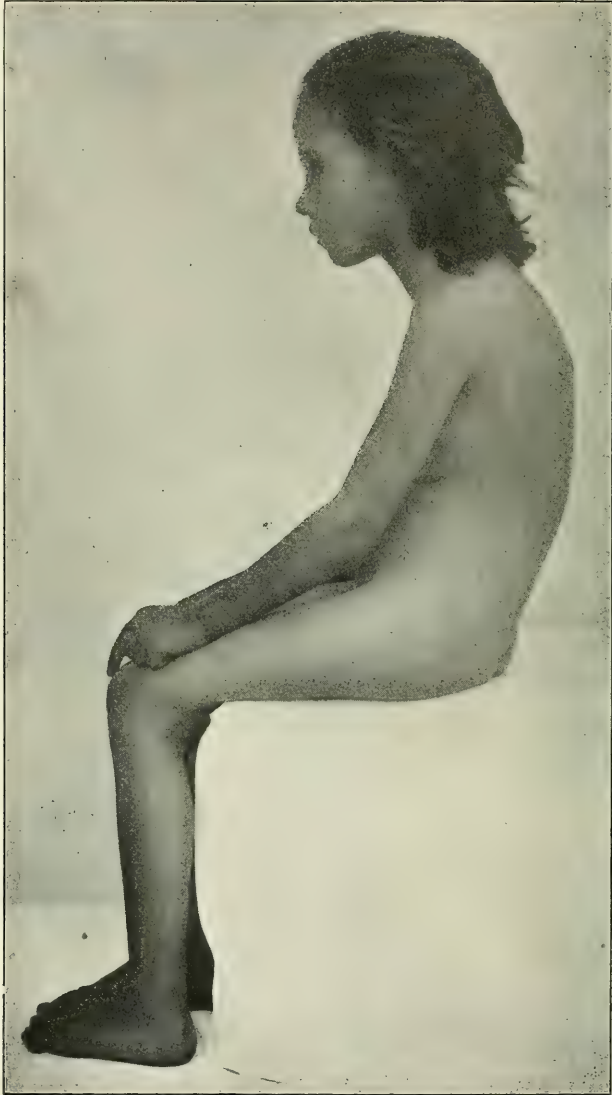

Fig. 161. Das linke Bein ist in leichter Flexionsstellung steif. Sitzt Patient auf beiden Beckenhälften, so dreht sich das Becken um die frontale Achse mit dem Eingang nach rückwärts und der Lendentheil der Wirbelsäule wölbt sich nach rückwärts.

abduziert man weiter, so folgt das Becken der Bewegung. Es steigt auf der kranken Seite aufwärts, auf der gesunden abwärts, was mit dem Auge oder mit der aufgelegten Hand leicht konstatiert werden kann.

In vielen Fällen beginnender Coxitis fand ich neben dem arhythmischen Gang als einziges Symptom die mangelhafte Abduktion. Ich betrachte sie als eines der ersten Symptome der Coxitis.

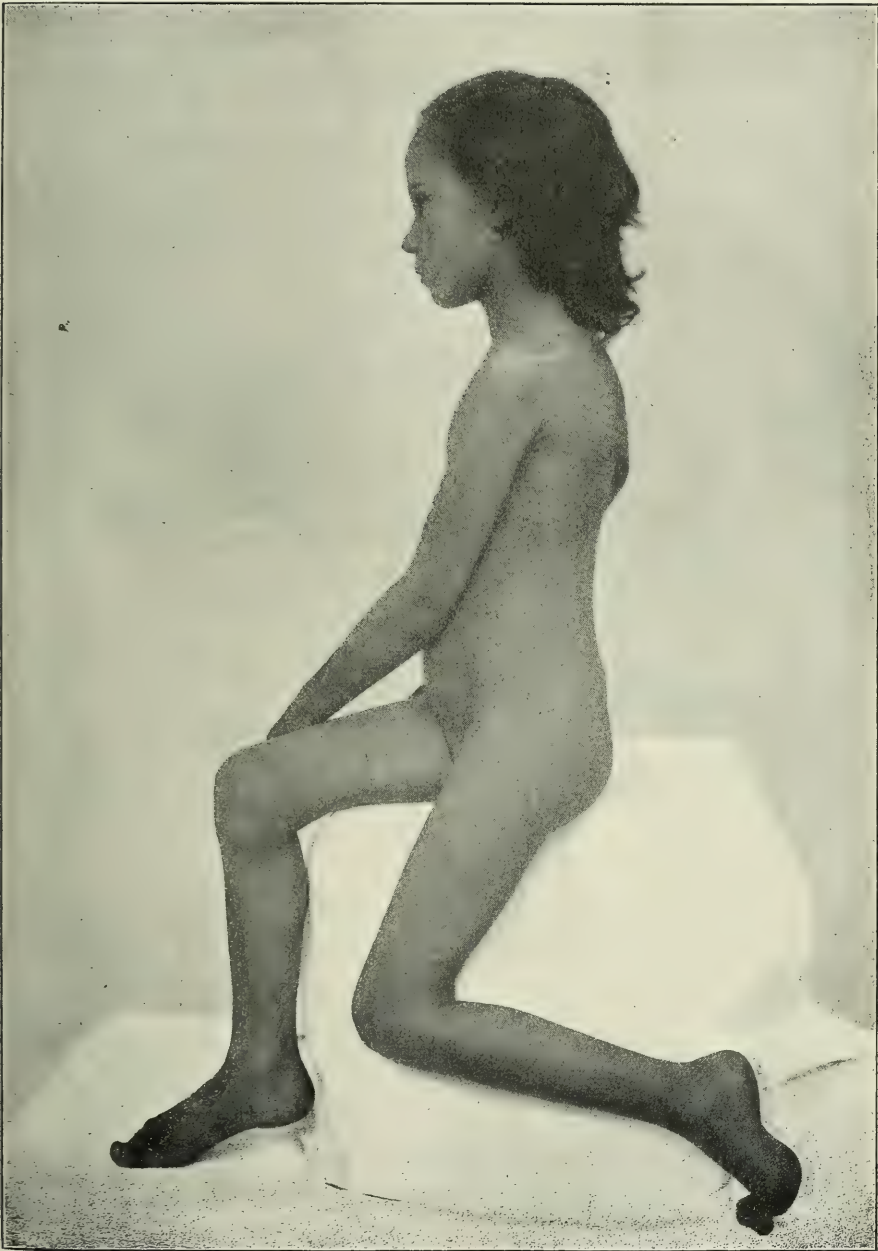

Fig. 162. Das linke Bein ist in leichter Flexionsstellung steif. Patient sitzt mit gebeugten gesunden Bein auf der gesunden Beckenhälfte, während das kranke Bein, ohne gebeugt zu werden, neben dem Stuhle herabhängt. Dabei braucht der Lendentheil der Wirbelsäule nicht nach rückwärts gewölbt zu werden.



Jetzt folgt die Untersuchung auf Rotation nach innen und nach außen, und zwar ebenfalls zuerst auf der gesunden, dann auf der kranken Seite. —

Wir wollen jetzt jene Stellungen, in welchen das Bein infolge der Hüftgelenksentzündung fixiert wird, einzeln betrachten.

### Steifheit des Gelenkes in Mittelstellung.

Diese Stellung ist in Fällen, die orthopädisch nicht behandelt wurden, eine seltene. Die Extremität ist vollkommen gestreckt, steht in der Mitte zwischen Ab- und Adduktion, beim Gehen wird das kranke Bein in der Sagittallinie durch Drehung des Beckens bewegt und beim Sitzen wölbt sich der Lumbalteil der Wirbelsäule stark nach rückwärts, wodurch es ermöglicht wird, daß der Rumpf sich aufrichtet (Fig. 161). Um dieser unbequemen starken Rückgratbiegung zu entgehen, setzen sich manche Patienten lieber mit der gesunden Seite auf den Rand des Stuhles, lassen den kranken Oberschenkel in gestreckter Stellung neben dem Stuhle herab, beugen das Knie und können jetzt den Oberkörper ohne Rückgratbiegung gerade aufrichten (Fig. 162). Auch bei leichten Flexionskontrakturen sitzen die Kranken in ähnlicher Weise.

### Die Flexionskontraktur.

Die Entdeckung der minderen Grade dieser Kontraktur haben wir S. 276 beschrieben.

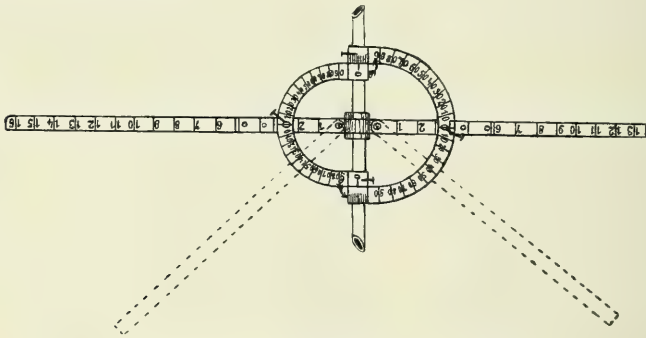


Fig. 163. Winkelmesser von GUTSCH.

Ist die Flexionskontraktur mehr ausgesprochen, so fällt sie am entkleideten Kranken, liegend, sofort dadurch auf, daß bei gestrecktem Beine die Lendenwirbelsäule eine starke Lordose bildet (s. Fig. 159, S. 277). Um die Wirbelsäule ihrer ganzen Länge nach mit dem Untersuchungstische in Berührung zu bringen, muß der kranke Oberschenkel bis zu einem gewissen Grade gehoben werden. Der Winkel, den der Oberschenkel dann mit der Tischplatte bildet, ist der Flexionswinkel (s. Fig. 160, S. 277).

Zur Messung des Winkelgrades benutzen wir den Winkelmesser von GUTSCH (Fig. 163), welcher gestattet, Flexions- und Adduktionswinkel auf einmal zu messen; er wird vom Mechaniker Sickler in Karlsruhe geliefert. LORENZ hat sich dazu einen Goniometer konstruiert (Fig. 164).

THOMAS (10) bestimmt den Flexionswinkel dadurch, daß er das gesunde Bein im Hüft- und Kniegelenke stark beugt und damit die Wirbelsäule des Kranken fest an die Tischplatte drückt. Das flektierte Bein hebt sich dann bis zum Grade seiner Flexionskontraktur von der Unterlage ab.

LOVETT (10) hat eine Tabelle konstruiert, von welcher nach Bestimmung der reellen und praktischen Verkürzung, dann der Entfernung beider Spinae ant. sup. voneinander, der Flexionswinkel abgelesen werden kann. Näheres darüber möge im Originale nachgelesen werden.

Die Folgen der Flexionskontraktur sind:

Die Folgen der Flexionskontraktur sind:

1) Die Kontraktur wird beim Gehen und Stehen durch entsprechende Beckenneigung und Lumballordose ausgeglichen (Fig. 165).

2) Die Verkürzung, welche durch die Kontraktur bedingt ist, wird

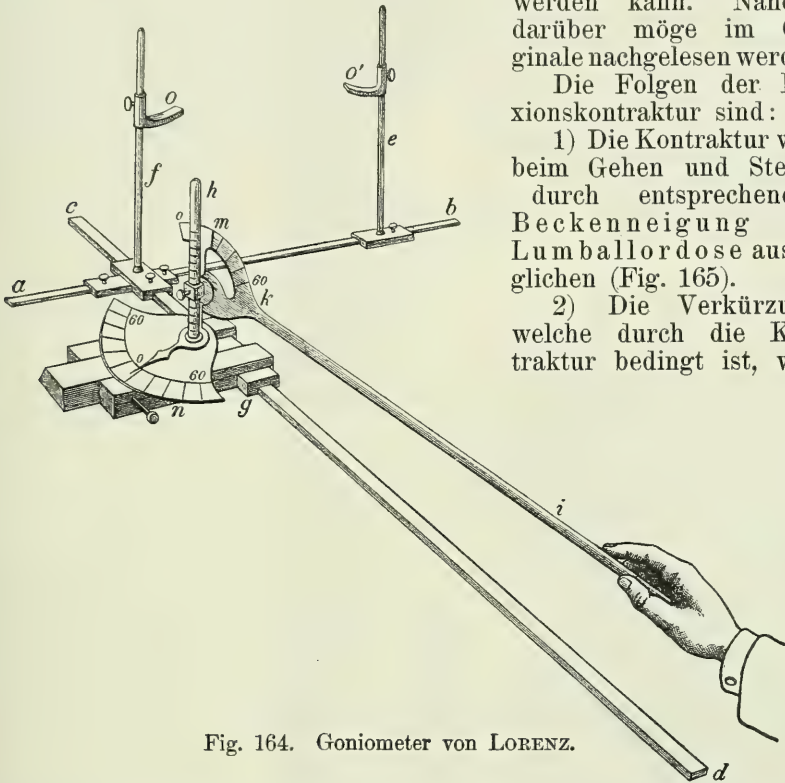


Fig. 164. Goniometer von LORENZ.

durch Beckensenkung der kranken Seite ausgeglichen, und wenn diese nicht genügt, durch Spitzfußstellung (s. Fig. 165).

3) Diese Beckensenkung hat im Lumbalteile eine mit der Konvexität der kranken Seite zugewendete und in den höheren Teilen entsprechend kompensierte Skoliose zur Folge.

4) Als eine weitere Bestrebung zur Ausgleichung der Verkürzung ist das Genu recurvatum der gesunden Seite anzusehen, durch welches das gesunde Bein verkürzt wird (s. Fig. 165).

Ist die Flexionskontraktur hochgradig, so kann sie durch diese Hilfsstellungen nicht mehr ausgeglichen werden, Patient kann mit dem Fuß den Boden bei aufrechtem Stehen nicht erreichen, ist daher genötigt, zur Krücke zu greifen. Dabei ist die Vermehrung der Beckenneigung eine sehr geringe und ist größtenteils durch die Last des am Ende eines Hebels wirkenden Gewichtes der unteren Extremität bedingt.

Reine Flexionskontraktur ist selten. Sie ist gewöhnlich mit Adduktionskontraktur und Einwärtsrotation kombiniert.

### Die Adduktionskontraktur.

Bei der Adduktionskontraktur bildet der Oberschenkel mit der Mittellinie des Körpers einen spitzen Winkel.



Fig. 165. Flexionskontraktur des linken Hüftgelenkes mit Pfannenusur und Trochanterhochstand. Beckenneigung nach vorne, Lumballordose, Spitzfußstellung links und Genu recurvatum rechts.

Zur Bestimmung des Grades dieser Kontrakturstellung wird Patient mit geradegestrecktem, gesundem Bein so auf den Tisch gelegt, daß die, beide Spinae ant. sup. untereinander verbindende Linie mit der vom Nabel zur Symphyse gezogenen ein Rechteck bildet. Ist das gesunde Bein in Mittelstellung, so nähert sich ihm in dieser Lage das adduzierte Bein, bedeckt es teilweise oder ganz, oder kreuzt es in verschiedener Winkelstellung. Der Winkel, welchen dabei die Längsachse des Oberschenkels mit der die Spin. ant. sup. verbindenden Linie bildet, ist der Adduktionswinkel. Steht Patient auf dem gesunden Beine gerade, so kreuzt die adduzierte Extremität die gesunde. Die kranke Extremität kann in dieser Stellung nur dann verbleiben, wenn sie unterstützt wird (Fig. 166).

Soll die Extremität zum Gehen benutzt werden, so darf sie die gesunde nicht kreuzen, sondern sie muß, um dieser im Vorwärtsschreiten nicht hindernd im Wege zu sein, neben ihr stehen. Das

wird dadurch ermöglicht, daß sich die kranke Beckenhälfte, welche mit dem adduzierten Beine fest verbunden ist, um so viele Winkelgrade nach oben und die gesunde um ebensoviele nach unten dreht, als der



Adduktionswinkel ausmacht. Diese Drehung des Beckens verändert die Längenverhältnisse beider Beine. Durch die Erhebung der kranken



Fig. 166. Hochgradige Adduktionskontraktur des rechten Hüftgelenkes.

Beckenhälfte wird die kranke Extremität verkürzt, durch die Senkung der gesunden die gesunde Extremität verlängert (Fig. 167 und 168).

Um den Unterschied der Skelettveränderung bei Adduktions- und bei Abduktionskontraktur augenfällig zu zeigen, habe ich die Fig. 168 und 169 nebeneinander gestellt.

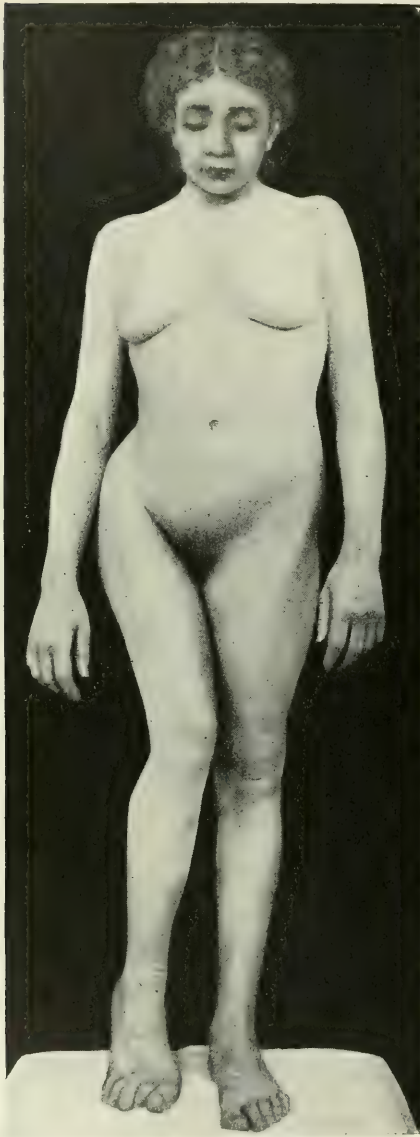

Fig. 167. Hochgradige Adduktionskontraktur des rechten Hüftgelenkes. Die adduzierte rechte Extremität neben die gesunde linke gestellt. Konsekutives Genu valgum, Spitzfußstellung und Rotation einwärts.

2) Verlängerung der gesunden Extremität infolge der Beckensenkung dieser Seite (Fig. 168). Sie wird entweder durch

Fig. 168 zeigt die Skelettveränderungen bei Adduktionskontraktur des rechten Hüftgelenkes. Fig. 169 hingegen jene, welche die Abduktionskontraktur derselben Seite zur Folge hat.

Die Differenz, die durch den Beckenschiefstand in der Länge beider Beine hervorgerufen wird, bestimmt man in folgender Weise: Patient wird mit parallel nebeneinander liegenden Beinen auf dem Untersuchungstische rücklings gelegt. Von der Spina ant. sup. der gesunden Seite wird zur Linea alba oder zu ihrer Verlängerungslinie unter rechtem Winkel eine gerade Linie gezogen und diese auf die kranke Seite verlängert. Der Abstand der Spina ant. sup. der kranken Seite von dieser Linie gibt die Größe der Längendifferenz.

Infolge der Beckendrehung gelangt die gesunde Extremität notwendigerweise in Abduktionsstellung, deren Winkelgrad genau dem Winkel der kompensierten Adduktion entspricht.

Steht Patient aufrecht auf dem gesunden Beine, so ist von rückwärts gesehen sofort das starke Hervortreten der kranken Hüftseite, der höhere Stand der Glutäalfalte und die Atrophie der Muskulatur der kranken Seite, sowie die Lumbalskoliose und die sie kompensierenden Verbiegungen des Rückgrates auffallend (Fig. 170).

Folgen der Adduktionskontraktur sind:

1) Verkürzung der kranken Extremität infolge der Beckenhebung auf der kranken Seite. Sie wird durch Spitzfußstellung ausgeglichen (siehe Fig. 167, 170, 171).

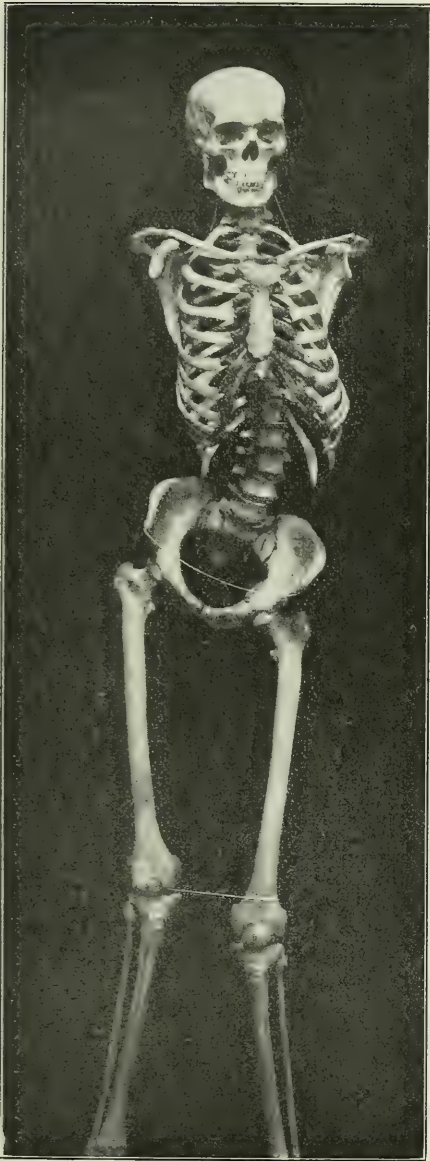


Fig. 168.

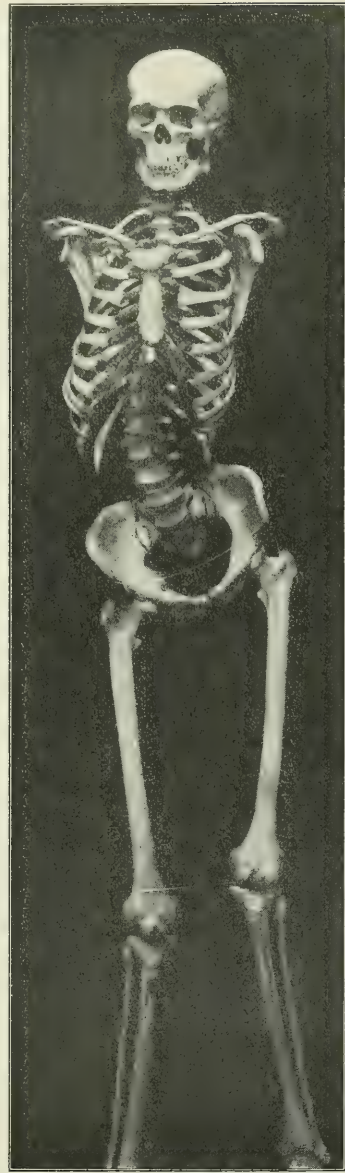

Fig. 169.

Fig. 168. Adduktionskontraktur des rechten Hüftgelenkes. Die adduzierte rechte Extremität durch Beckenschiefstand neben die gesunde linke gestellt. Die kranke rechte Beckenhälfte gehoben, dadurch das adduzierte Bein verkürzt, die linke gesunde Beckenhälfte gesenkt, dadurch die gesunde Extremität verlängert (siehe die Querlinie in der Kniehöhe). Konsekutive Lumbalskoliose mit der Konvexität gegen die gesunde Seite.

Fig. 169. Abduktionskontraktur des rechten Hüftgelenkes. Die abduzierte rechte Extremität durch Beckenschiefstand neben die gesunde linke gestellt. Die kranke rechte Beckenhälfte gesenkt, dadurch die rechte Extremität verlängert, die gesunde linke Beckenhälfte gehoben, dadurch die linke Extremität verkürzt. Siehe die Querlinie in der Kniehöhe. Konsekutive Lumbalskoliose mit der Konvexität gegen die kranke Seite.



Flexionsstellung des Knies oder durch ein *Genu recurvatum* ausgeglichen (Fig. 171).

3) Die Senkung des Beckens auf der gesunden Seite hat im Lumbalteile eine mit der Konvexität der gesunden Seite zugewendete und in den höheren Teilen entsprechend kompensierte Skoliose zur Folge (s. Fig. 168 und 170).

4) Es entwickelt sich beim Gehen gewöhnlich noch am kranken Beine ein *Genu valgum*, welches bei der Behandlung nicht übersehen werden soll (s. Fig. 167).

5) Zur Adduktionskontraktur gesellt sich gewöhnlich Rotation nach innen (Fig. 172).

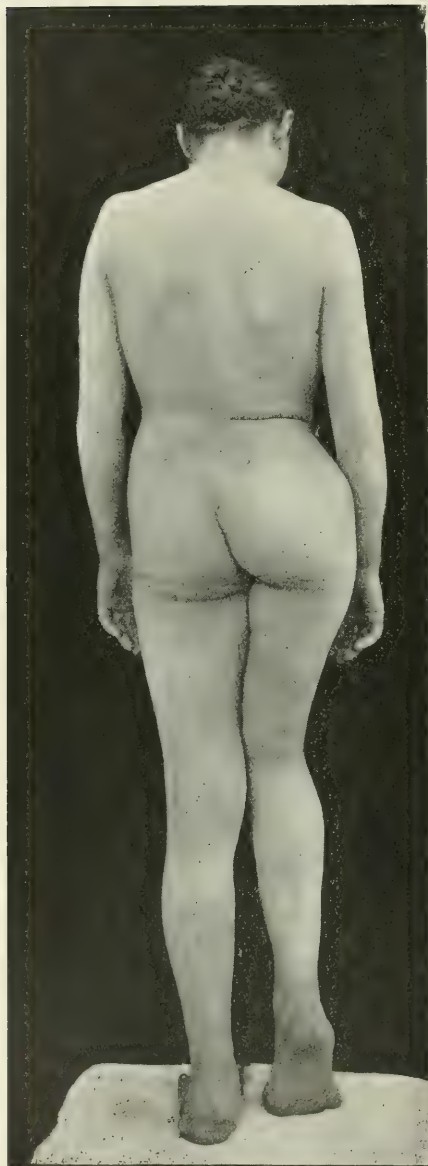

Fig. 170. Adduktionskontraktur des rechten Hüftgelenkes von rückwärts. Starkes Hervortreten der kranken Hüftseite, höher stehende Glutäalfalte rechts, links-konvexe Lumbalskoliose, Spitzfußstellung, *Genu valgum*, Rotation einwärts.

### Die Abduktionskontraktur.

Bei der Abduktionskontraktur bildet der Oberschenkel mit der Mittellinie des Körpers einen stumpfen Winkel. Steht Patient auf dem gesunden Fuße und sollen dabei beide *Spinae ant. sup.* in einer Höhe stehen, so muß das abduzierte Bein in dieser Stellung unterstützt werden. Der Winkel, den nun der kranke Oberschenkel mit der Mittellinie des Rumpfes bildet, ist der Abduktionswinkel (Fig. 173).

Soll das kranke Bein mit dem Fuße den Boden berühren, so ist das nur durch Senkung des Beckens auf der kranken Seite möglich, was eine Erhebung der gesunden Beckenhälfte zur Folge hat. *HOFFA* sagt treffend, „anstatt daß das Glied schräg zum Boden steht, stellt sich das Becken schief zu demselben“. Durch diesen Schiefstand des Beckens wird die abduzierte Extremität verlängert, die gesunde hingegen verkürzt. Patient verkürzt diese verlängerte kranke Extremität damit, daß er das Knie der kranken Seite in einem entsprechenden Winkel beugt (Fig. 174). Dieselben Verhältnisse am Skelette stellt Fig. 169 dar.



Fig. 171.

Fig. 171. Adduktionskontraktur des rechten Hüftgelenkes. Ausgleichende Spitzfußstellung auf der kranken und Genu recurvatum auf der gesunden Seite.



Fig. 172.

Fig. 172. Adduktionskontraktur des rechten Hüftgelenkes mit Rotation nach innen.

Soll die Verlängerung in Centimetern bestimmt werden, dann wird der Patient entkleidet, so auf den Tisch gelegt, daß die Beine



Fig. 173. Abduktionskontraktur des linken Hüftgelenkes.

parallel nebeneinander zu liegen kommen. Darauf wird von der Spina ant. sup. der gesunden Seite zur Linea alba unter rechtem Winkel eine gerade Linie gezogen und diese darüber hinaus auf die kranke Seite verlängert. Der Abstand der Spina ant. sup. der kranken



Seite von dieser Linie gibt uns die Größe der Verkürzung, welche bei Abduktionskontraktur durch den Beckenschiefstand verursacht wird.

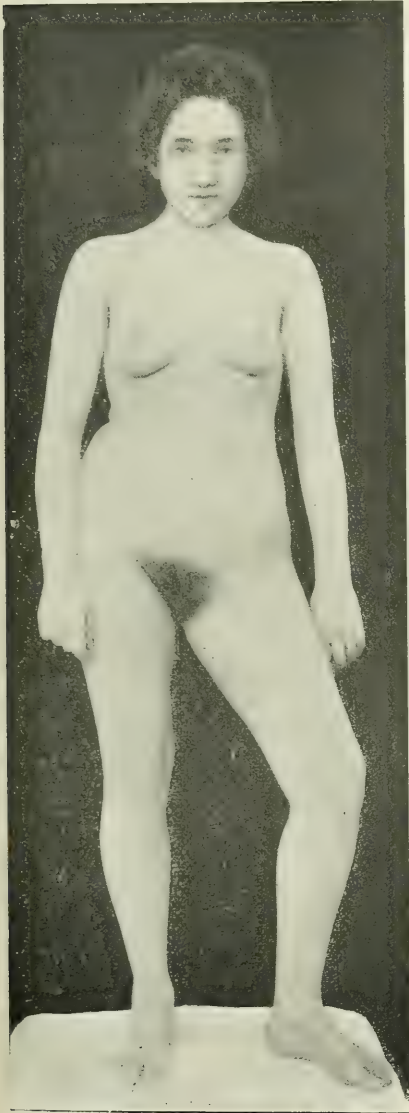


Fig. 174.



Fig. 175.

Fig. 174. Das abduzierte linke Bein heruntergelassen. Die linke kranke Beckenhälfte steht tiefer, dadurch ist die linke kranke Extremität verlängert. Diese Verlängerung durch Beugung des Knies kompensiert. Rotation der kranken Extremität nach außen.

Fig. 175. Abduktionskontraktur des linken Hüftgelenkes von rückwärts. Hervortreten der gesunden Hüftseite, tiefer stehende Glutäalfalte, atrophische Glutäalmuskulatur der kranken Seite. Linkskonvexe Lumbalskoliose. Verlängerung des kranken Beines. Kompensation durch Beugung des Knies. Rotation der kranken Extremität nach außen.

Steht Patient gerade, so steht die gesunde Extremität eigentlich in Adduktion, bei höheren Graden der Abduktion ist diese gut ausgeprägt.

Von rückwärts gesehen, fallen die Atrophie des Gesäßes, der tiefere Stand der Glutäalfalte auf der kranken Seite, die mit der Konvexität der kranken Seite zugewendete Lumbalskoliose, sowie die kompensierenden Verkrümmungen der höheren Teile der Wirbelsäule auf (Fig. 175).

### **Die Rotationskontraktur nach innen.**

Dabei ist der Oberschenkel nach innen gedreht; folglich sieht der innere Knieknorren nach hinten, der äußere nach vorne, die Patella, die Kante des Schienbeines und der Fuß sind nach innen gedreht, die Ferse nach außen.

Beim Gehen schwenkt der Unterschenkel bei einem jeden Schritt anstatt nach rückwärts nach außen, was bei oberflächlichem Betrachten den Anschein erregt, als hätte Patient ein Bäckerbein.

Diese Kontrakturform kompliziert am häufigsten die Adduktionskontraktur (s. Fig. 167, 170, 173).

### **Die Rotationskontraktur nach außen.**

Sie ist der vorher beschriebenen Kontrakturform entgegengesetzt. Gewöhnlich findet man sie als Komplikation der Abduktionskontraktur (s. Fig. 174, 175).

### **Kombinationsformen der Kontrakturen.**

Die beschriebenen Kontrakturen kommen in reinen Formen ziemlich selten vor. Man findet gewöhnlich eine Kontrakturstellung, welche aus der Kombination mehrerer Kontrakturen besteht. Namentlich sieht man häufig zwei Typen. Es kombinieren sich:

I. Die häufigere Form: Flexion, Adduktion, Rotation nach innen und Pfannenverschiebung nach oben und rückwärts (Fig. 167).

II. Flexion, Abduktion und Rotation nach außen. Diese Form ist in ihren leichteren Graden im ersten Stadium der Coxitis häufig, geht gewöhnlich später in die I. Form über, erreicht aber in seltenen Fällen hohe Grade und kann als definitive Form beständigen Charakter annehmen (Fig. 174).

### **Die wahre Ankylose.**

In irgend einer dieser beschriebenen Kontrakturstellungen kann es zu fester, unbeweglicher, bindegewebiger oder knöcherner Verwachsung der Gelenkflächen kommen. Es ist vom therapeutischen Standpunkte aus wichtig, zu bestimmen, ob wir es im gegebenen Falle mit einer noch beweglichen Verbindung oder mit einer bereits unbeweglichen festen Verwachsung zu tun haben, da die damit etwa einhergehende Kontraktur im ersten Falle mit Verbänden, im letzteren aber auf blutigem Wege zu lösen ist.

Patient liegt entkleidet auf dem Rücken, auf harter oder nur ganz wenig gepolsterter Unterlage. Der Untersuchende faßt mit beiden

Händen die Darmschaukeln und läßt mit dem Oberschenkel von einem Gehilfen kleine, kurze, einander rasch folgende Bewegungen ausführen. Folgt das Becken diesen kleinen Bewegungen prompt, so schließt man daraus auf eine wahre Ankylose. Vorhandensein oder

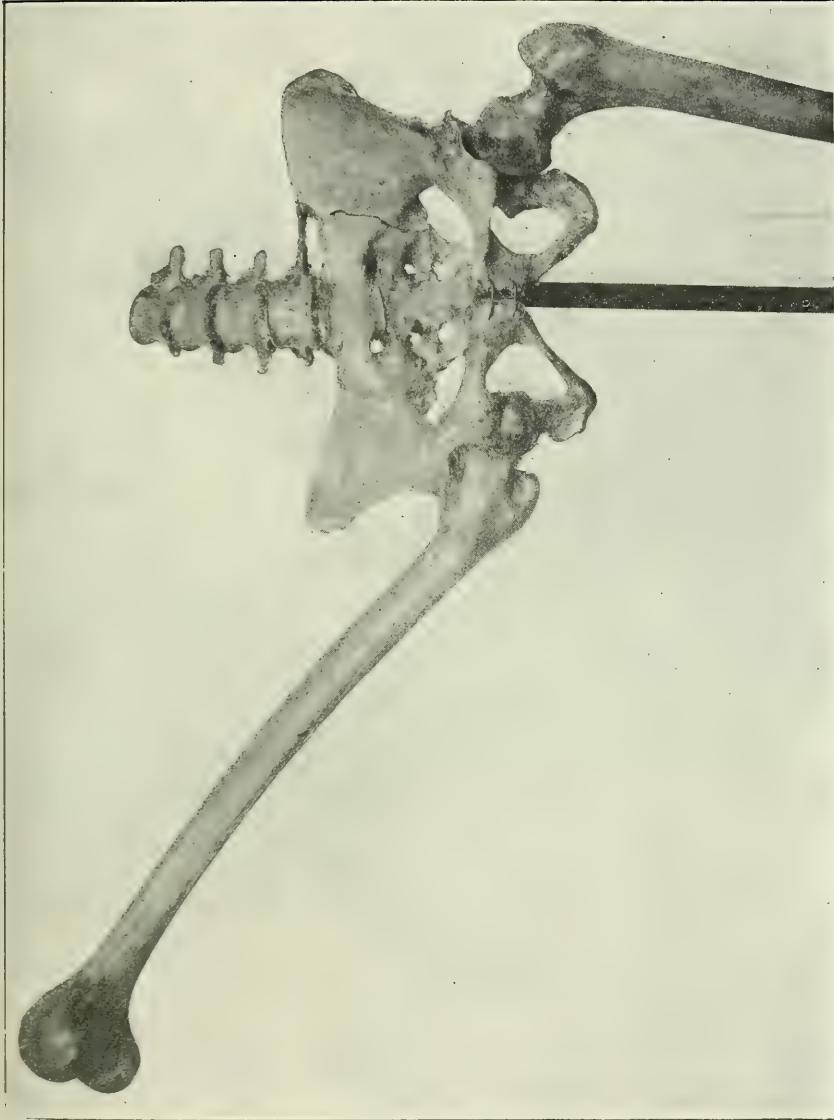


Fig. 176. Hochgradige Flexions - Abduktionskontraktur des linken Hüftgelenkes.

Abwesenheit von Bewegung kann noch bequemer konstatiert werden, wenn der Untersuchende mit der einen Hand die kranke Beckenhälfte an der Darmschaukel fixiert, mit der anderen aber selbst das Bein bewegt. Bei Erwachsenen ist das manchmal nicht leicht möglich. Leichter ausführbar ist diese Untersuchung, wenn Patient auf dem Bauche liegend so an das Ende des Untersuchungstisches gelegt wird,



daß der ankylotische, flektierte Oberschenkel von dem Tische herabhängt (Fig. 177). In dieser Lage ist das Becken schon durch die Schwere der herabhängenden Beine und durch die Bauchlage gut fixiert. Man faßt das kranke Bein und macht mit dem Oberschenkel, wie vorher beschrieben, ganz kleine, kurze, einander rasch folgende Bewegungen, und kann mit der auf das Kreuzbein gelegten anderen Hand konstatieren, ob das Becken diesen Bewegungen folgt oder nicht.

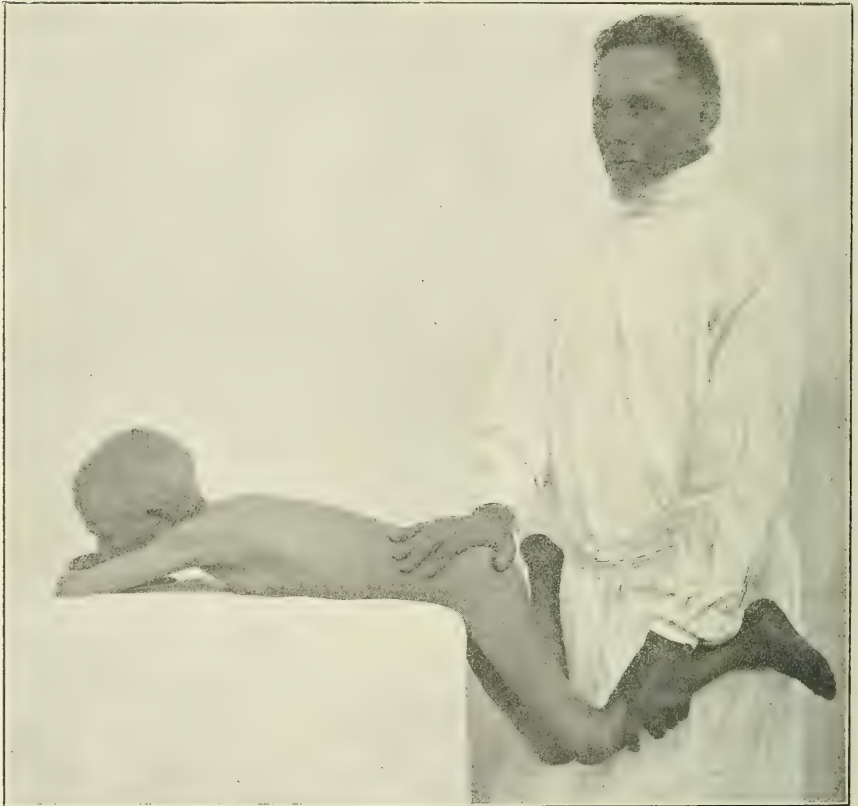

Fig. 177. Lage des Patienten bei Untersuchung des ankylotischen Hüftgelenkes auf Beugung.

Führt auch diese Untersuchung zu keinem definitiven Resultate, so gab mir in einigen Fällen ein angelegter Gipsverband verlässlichen Aufschluß darüber, ob bindegewebige, bewegliche oder feste knöcherner Ankylose vorhanden ist. Der Verband wurde in der Weise angelegt, wie er für die verschiedenen Kontrakturformen im therapeutischen Teile dieses Abschnittes beschrieben ist, und darin das Gelenk in der Richtung des beabsichtigten Redressements etwas gespannt. Entfernt man den Verband nach 8 Tagen, so kann bei nicht knöcherner Ankylose sofort nach Abnahme des Verbandes Beweglichkeit von einigen Graden leicht konstatiert werden.

### Die Zerstörung des Gelenkes.

Vom therapeutischen, sowie vom prognostischen Standpunkte aus ist es von eminenter Wichtigkeit, zu konstatieren, inwieweit die anatomischen Gebilde des Gelenkes durch den vorliegenden Prozeß irreparable Veränderungen erlitten haben.

Zur Beurteilung der Zerstörungen der Gelenkkapsel, der Verstärkungsbänder und des Knorpelüberzuges bildet der Grad der Ankylose den einzigen Anhaltspunkt. Aus dem Vorhandensein oder Fehlen des Reibegeräusches oder der Krepitation können für den Grad der anatomischen Veränderungen keine sicheren Schlüsse gezogen werden. Dasselbe gilt von den mindergradigen Veränderungen des Knochens. Das radiographische Bild bringt uns darüber in manchen Fällen gute Aufschlüsse und Fingerzeige; es gehört aber nicht nur zur Anfertigung, sondern auch zur Beurteilung dieser Bilder große Übung.

Die Knochenveränderungen höheren Grades, die Zerstörung des Gelenkkopfes, des Schenkelhalses und der Pfanne, samt Pfannenverschiebung nach rückwärts und oben, oder Verrenkung, die wir in dem Kapitel Pathologische Anatomie auf S. 263 beschrieben haben, können erkannt werden. Sie manifestieren sich durch den Trochanterhochstand.

Unter normalen Verhältnissen soll bei leicht flektiertem Oberschenkel die Trochanterspitze jene Linie berühren, die wir von der Spina ant.

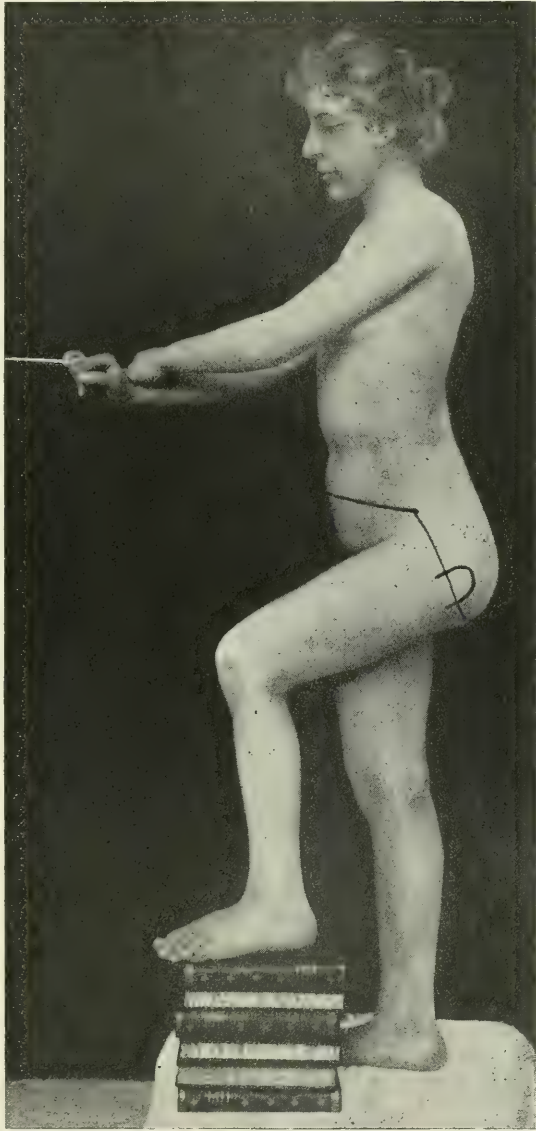


Fig. 178. Pfannenverschiebung nach oben nach tuberkulöser Hüftgelenksentzündung. Die Trochanterspitze steht über der ROSER-NÉLATON'schen Linie.

sup. zum tiefsten Punkte des Sitzknorrens ziehen und kurzweg ROSEI NÉLATONSche Linie nennen. Steht die Trochanterspitze höher, so spricht das bei tuberkulöser Coxitis für Verschiebung der Pfanne nach oben oder für Zerstörung des Schenkelkopfes oder Halses, oder endlich für Verbiegung des Schenkelhalses (Fig. 178, 179). Begnügen wir uns vom praktischen Standpunkte aus damit, daß wir diesen Komplex von Veränderungen in den Skeletteilen des Gelenkes konstatieren, so wird uns diese Messung befriedigen. Wollen wir Genaueres wissen, müssen wir erwägen, daß die ROSEI-NÉLATONSche

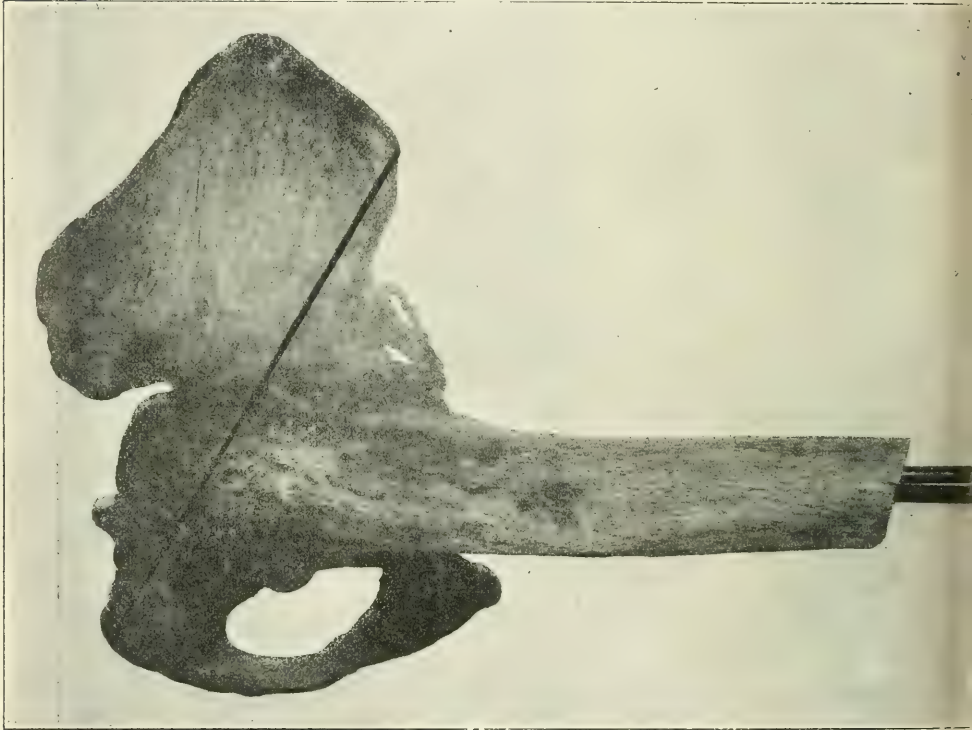


Fig. 179. Pfannerverschiebung nach tuberkulöser Hüftgelenksentzündung. Trochanterspitze steht über der ROSEI-NÉLATONSchen Linie. Verknöcherung des Ligamentum Bertini.

Linie nur an der Spina ant. sup. einen Punkt besitzt, der sich bei nicht sehr fetten Personen gut abtasten läßt, daß aber der „tiefste Punkt des Sitzknorrens“ kein Punkt, sondern eine Fläche ist und daß daher das Ziehen dieser Linie schon von seiten des Untersuchenden manchen individuellen Schwankungen unterworfen ist.

Dazu kommen noch die Verschiebungen des Beckens und auch des Sitzknorrens, wie wir sie nach der Arbeit HOFMEISTERS auf S. 271 beschrieben haben, infolgedessen der Sitzknorren und mit ihm auch die ROSEI-NÉLATONSche Linie nach hinten-oben verschoben wird, wodurch wir bei der Messung für den Trochanterhochstand zu geringe Werte erhalten.



Bei akut auftretenden Fällen, dann auch in einigen chronischen, die mit bedeutendem Tumor albus verbunden sind, kann das Abtasten der Trochanterspitze und folglich die Beurteilung ihres Verhältnisses zur ROSE-NELATONschen Linie durch die Schwellung vereitelt werden. In solchen Fällen bringen wir die gesunde Extremität in eine der kranken, kontrahierten ganz ähnliche Stellung und vergleichen dann die Maße, die wir von der Spina ant. sup. zum unteren Rande des Knieknorrens auf beiden Seiten erhalten. Ein kürzeres Maß auf der kranken Seite spricht für hochgradige Veränderungen in den Skelettteilen des Gelenkes.

Wollen wir uns über die anatomischen Veränderungen des Gelenkskelettes genauer orientieren, so nehmen wir zur Radiographie Zuflucht, die in geübten Händen Nützliches leistet.

### Die Verkürzung der Extremität.

Mit unseren später zu beschreibenden therapeutischen Eingriffen gelingt es, die Flexionskontraktur so weit zu strecken, als wir es für die spätere Funktion des Beines für geeignet erachten. Wir sind außerdem in der Lage, die lateralen Kontrakturstellungen zu redressieren. Daraus folgt, daß jene Verkürzung, welche von der Flexionskontraktur, sowie von den lateralen Kontrakturen verursacht wird, vom praktischen Standpunkte aus nur bei vernachlässigten Patienten eine Rolle spielt. Ein Teil der bestehenden Verkürzung kann aber durch das Redressement nicht ausgeglichen werden, und zwar:

1) Die Verkürzung, welche durch die Zerstörung des Gelenkes durch den tuberkulösen Prozeß verursacht und durch den Trochanterhochstand bestimmt wird (s. die pathologisch-anatomischen Veränderungen, S. 264, und die Untersuchungsmethoden, S. 276).

2) Das Zurückbleiben im Wachstume der langen Röhrenknochen der kranken Extremität (s. S. 270), bestimmt durch Messung von der Trochanterspitze zum unteren Rande des äußeren Knieknorrens und vom äußeren Rande des Schienbeinknorrens zur Spitze des äußeren Knöchels.

Nehmen wir als Beispiel einen Fall, in welchem die Verkürzungen infolge der Gelenkszerstörung 3 cm, infolge der Wachstumshemmung der langen Röhrenknochen am Oberschenkel 2 cm, am Unterschenkel 1 cm, zusammen 3 cm ausmachen, so haben wir eine Verkürzung von 6 cm, die zum Teil im geeigneten Falle mittelst Abduktion, zum Teil durch eine Einlage ersetzt werden muß.

Die Bestimmung der Verkürzungen bei Beckenschiefstand ist bei den lateralen Kontrakturen (S. 285 und 288) angegeben.

Die verschiedenen Verkürzungen werden mit eigenen Namen belegt. Diese sind:

1) Absolute Verkürzung = Zurückbleiben im Wachstume der langen Röhrenknochen.

2) Reelle Verkürzung = absolute Verkürzung + jene, welche die Folge der Gelenkszerstörung ist.

3) Scheinbare Verkürzung = durch Schiefstand des Beckens herbeigeführte Verkürzung.

4) Funktionelle Verkürzung = jene Verkürzung, die durch irgend eine dieser Ursachen oder durch sämtliche bedingt, sich durch den Sohlenabstand vom Boden bestimmt.

Diese konventionelle Nomenklatur führt zu Irrtümern. Ich glaube, man tut besser, man spricht von: Verkürzung, verursacht durch Gelenkzerstörung, durch Zurückbleiben im Wachstume, durch Beckenschiefstand etc. Die Ausdrücke sind etwas länger, aber klar und ohne Kommentar allgemein verständlich.

### Die Abscesse.

Sie wölben sich, nachdem sie eine gewisse Größe erreichten, an der Oberfläche als fluktuierende, schmerzlose, mit normaler Haut bedeckte Geschwülste in den auf S. 265 beschriebenen anatomischen Regionen hervor. Da es bei Coxitis manchmal zum tuberkulösen Zerfall der Inguinaldrüsen kommt, kann ein dadurch entstandener Absceß mit einem solchen verwechselt werden, der vom Gelenke oder vom Knochen her stammt. Zu Verwechslung könnte noch ein unter dem POUPARTSchen Bande erscheinender Psoasabsceß führen. Bei tuberkulöser Coxitis treten die Abscesse gewöhnlich im Laufe des zweiten Jahres, selten im ersten auf.

Wird der Absceß nicht frühzeitig erkannt und behandelt, so vergrößert er sich, senkt sich manchmal weit an der Extremität herab, wie wir es S. 266 bereits beschrieben, kommt zum Durchbruch, wird von eingewanderten Eitererregern infiziert, erschwert dadurch ungemein den Verlauf und die Prognose (S. 266) und beeinflußt die Auswahl der anzuwendenden Therapie.

### Die Atrophie der kranken Extremität.

Ein auffallendes Symptom der tuberkulösen Hüftgelenkentzündung ist die Atrophie der kranken Extremität, die gewöhnlich schon kurz nach Ausbruch der Krankheit als starker Schwund des Fett- und Muskelgewebes auffällt und später sich auf sämtliche Gewebe der Extremität erstreckt. Es ist noch immer eine strittige Frage, ob dieser so rasch eintretende Schwund des Fett- und Muskelgewebes nur die Folge der Inaktivität ist, oder außerdem in einer bisher noch nicht aufgeklärten Weise mit der Coxitis im Zusammenhange steht. Im späteren Stadium der Krankheit ist das Zurückbleiben der Knochen im Wachstume die Folge der Inaktivität der kranken Extremität (s. S. 270).

Beim Vergleichen der Extremitäten soll übrigens nicht vergessen werden, daß hier die kranke atrophische Extremität nicht einer gesunden normalen, sondern einer infolge stärkerer Belastung und stärkerer Arbeit hypertrophischen Extremität gegenübersteht.

### Behandlung der tuberkulösen Coxitis.

Gut gepflegte und sorgfältig beobachtete Kinder werden manchmal mit den allerersten Symptomen der Hüftgelenkentzündung zum Arzte gebracht. Das Kind zeigt den kleinsten Grad jenes ungleichen Ganges, welchen ich in der Symptomatologie S. 274 beschrieben habe. Die passiven Bewegungen des Gelenkes sind sonst frei, nur die Abduktion ist auf der verdächtigen Seite eingeschränkt. Schmerzen sind nicht vorhanden, Schlaf und Appetit ist gut.

In diesen Fällen wäre eine Behandlung mittelst fixierender Verbände oder Apparate entschieden verfrüht. Bei Anwendung von

PRIESSNITZschen Einwickelungen in Form einer Spica, verbunden mit Bettruhe, wobei es den Kranken untersagt ist, sich auf die Beine zu stellen, aber gestattet wird, sich aufzusetzen, verschwinden sehr oft im Verlaufe von 4—5 Wochen auch die letzten Spuren der genannten Symptome und es kann den Kindern die freie Bewegung allmählich wieder gestattet werden.

Nebenbei soll man für Aufenthalt in freier Luft, im Winter für gut gelüftete, lichte Wohnung und zur Nachkur eventuell Aufenthalt an der Seeküste oder im Hochgebirge sorgen.

Einpinselungen der Glutäalgegend mit Jodtinktur ist nutzlos. Einreibung von Salben kann, wenn energisch ausgeführt, ebenso wie Massage der Gelenksgegend nur Schaden leisten.

Diese günstigen Fälle bilden die verschwindend kleine Minderzahl jener, die mit „freiwilligem Hinken“ zum Arzte gebracht werden.

Bei dem größten Teil sind die Symptome der tuberkulösen Hüftgelenksentzündung vollkommen klar ausgesprochen und die beschriebenen gelinden Maßregeln genügen zur Heilung nicht.

Die Behandlung der tuberkulösen Hüftgelenksentzündung läßt sich in zwei Hauptgruppen einteilen, je nachdem sie liegend oder ambulant durchgeführt wird.

### **Die liegende Behandlung der tuberkulösen Coxitis.**

Die mit Bettlagerung verbundene Behandlung besteht entweder darin, daß Patient in einer BONNETSchen oder PHELPSSchen Hülse, oder in einem Wagen, welcher es gestattet, den Kranken an frische Luft zu bringen, ruhig auf dem Rücken liegt oder daß außerdem noch entweder im Zusammenhange mit diesen Hülsen oder ohne diese Gewichtsextension angewendet wird.

Schon bei einfacher Lage im Bette leidet die allgemeine Ernährung des tuberkulös infizierten Patienten und kann der Mangel an Bewegung selbst von den allergünstigsten hygienischen Verhältnissen nicht ersetzt werden. Außerdem verhindert das Liegen allein weder die Kontraktur noch die Zerstörung des Gelenkes.

Wirksamer ist das Liegen kombiniert mit dem Gewichtszuge. Bei akuten, von Eitererregern verursachten Hüftgelenksentzündungen, wo wir das Gelenk fortwährend im Auge zu behalten haben und frühzeitig operative Eingriffe notwendig werden, leistet diese Methode vorzügliche Dienste, aber die Behandlung der tuberkulösen Hüftgelenksentzündung hat mit der Einführung der ambulanten Behandlung einen so riesigen Fortschritt gemacht, daß wir bei diesem Leiden den Gewichtszug jetzt nur mehr ganz ausnahmsweise, fast ausschließlich nach Resektionen und nach manchen Fällen von Osteotomien anwenden und sonst, wo nur irgendwie möglich, der ambulanten Behandlung den Vorzug geben.

### **Die ambulante Behandlung der tuberkulösen Coxitis.**

Die ambulante Behandlung der tuberkulösen Coxitis machte folgende Entwicklungsstadien durch.



1) Einfache Entlastung der kranken Extremität mittelst Krücken und erhöhter Sohle auf der gesunden Seite.

Sie wurde unter dem Namen „Physiologische Methode“ im Jahre 1879 von HUTCHINSON (Brooklyn) empfohlen. Patient trägt auf dem gesunden Fuße einen Schuh mit erhöhter Sohle, geht mit Hilfe von zwei Krücken, tritt dabei nur mit dem gesunden Beine auf, während das kranke untätig herabhängt.

Vorteile: Patient ist ambulanz, die Extremität ist entlastet.

Nachteile: Die Methode wirkt weder schmerzstillend noch sichert sie die nächtliche Ruhe. Sie verhindert weder die Zerstörung des Gelenkes noch die Kontraktur.

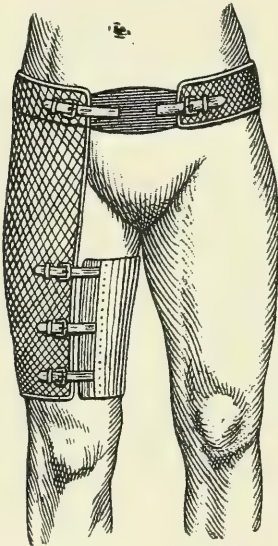


Fig. 180.

Fig. 180. HAMILTONS Schiene. (Nach GIBNEY.)

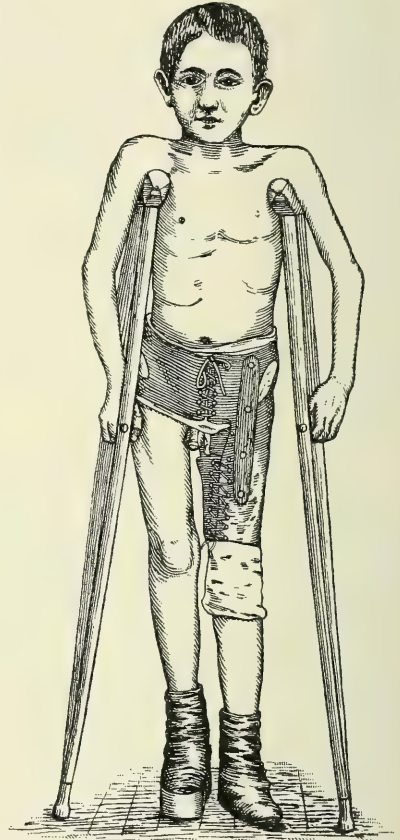


Fig. 181.

Fig. 181. VANCES Lederhülse. (Nach GIBNEY.) Das gesunde Bein mit dickerem Absatz erhöht.

2) Entlastung der kranken Extremität mittelst Krücken und erhöhter Sohle auf der gesunden Seite. Fixierung des kranken Beines mittelst kurzer Hülsen oder Schienen und schmalen Beckengurt.

Es ist das eine Kombination der „physiologischen Methode“ mit Fixierung. Die Schienen sind aus Leder oder Drahtgeflecht nach den Plänen von BARWELL, HAMILTON, VANCE etc., reichen bis zum Knie herab und umfassen das Becken mit einem schmalen Gurt (Fig. 180 und 181).

**Vorteile:** Jene der physiologischen Methode und teilweise Fixierung

**Nachteile:** Das Becken ist mit dem schmalen Gurt unvollkommen fixiert, darum kann diese Methode die Kontraktur nicht verhindern, auch wirkt sie nur unvollkommen schmerzstillend.

3) Entlastung wie in 1 und 2, nur geschieht die Fixierung mit langer Schiene.

Die Schiene konstruierte H. O. THOMAS (Liverpool). Diese Behandlung ist hauptsächlich in England verbreitet.



Fig. 182a.

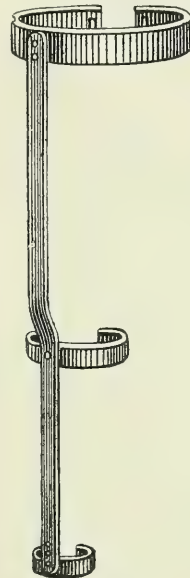


Fig. 182b.

Fig. 182a. THOMAS-Schiene, nach BRADFORD und LOVETT angelegt. Verlängerung des gesunden Beines mit erhöhter Sohle.

Fig. 182b. THOMAS-Schiene.

Die THOMAS-Schiene (Fig. 182a und b) besteht aus einem 2—2 $\frac{1}{2}$  cm breiten,  $\frac{1}{2}$  cm dicken, biegsamen Eisenstabe, der von dem Schulterblattwinkel bis zum unteren Drittel des Unterschenkels herabreicht und an seinem oberen Ende, in der Höhe des Schenkels, und an dem unteren Ende je eine Querschiene trägt, welche, entsprechend gebogen, Brustkorb, Schenkel und Unterschenkel umringt. Sämtliche Schienen werden genau gebogen, mit Filz gefüttert, mit Leder überzogen, mit Schulterriemen versehen und dann mittelst Schnallenbändern und Rollbinden an den Körper befestigt.

BRADFORD und LOVETT ersetzen die Schiene durch einen gut sitzenden Gipsverband (Fig. 183), welcher Becken und Lumbalteil der

Wirbelsäule und das kranke Bein bis herunter zur Mitte des Unterschenkels umringt.

Mit der THOMAS-Schiene, ebenso wie mit letzterem Gipsverband geht Patient mit Krücken und trägt auf dem Schuh der gesunden Seite einen höheren Absatz mit dicker Sohle.

Vorteile: Bessere Fixierung als bei den bisherigen Methoden. Kann namentlich in der Armenpraxis bei mangelhafter Gipstechnik gute Dienste leisten.

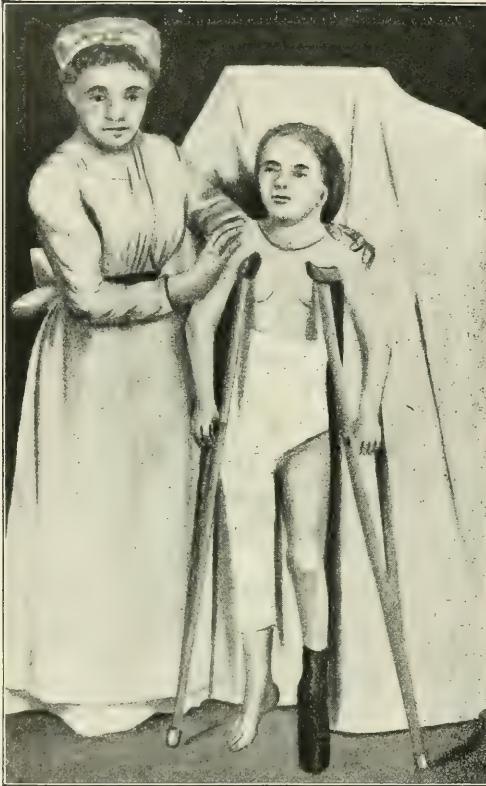

Fig. 183.

Fig. 183. BRADFORD und LOVETTS Gipsverband.

Fig. 184. LORENZ' Gipsverband für die Armenpraxis. Das Bein durch den Bügel entlastet. (Nach HOFFA.)

Fig. 185. LORENZ' Entlastungsbügel. (Nach HOFFA.)

Nachteile: Das Anlegen der Schiene ist schwer, sie verschiebt sich leicht und fixiert dann unvollkommen. BRADFORD und LOVETTS Gipsverband fixiert bereits sehr gut. Das Kniegelenk ist bei beiden überflüssigerweise mitfixiert.

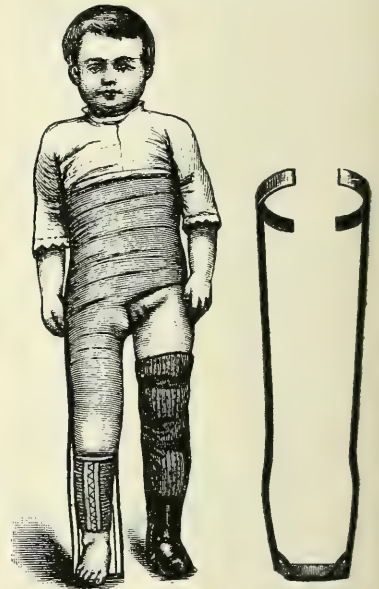


Fig. 184.

Fig. 185.

4) Entlastung anstatt der Krücken mit derselben Schiene, welche zur Fixierung dient und die daher am unteren Ende mit einem Bügel versehen ist, auf welchen Patient auftritt. Erhöhung des gesunden Beines mittelst dicker Sohle.

Hierher gehören: die Filz-Schellack-Hülsen von OLIER, von SEVERIN, von DOMBROWSKY und einer großen Reihe von Autoren (HOFFA). Hierher gehört auch der Gipsverband von LORENZ, der



nach demselben Principe verfertigte abnehmbare Holzverband von HOFFA und die Zelluloidhülsenschiene von LORENZ.

LORENZ hat einen Gipsverband für die Armenpraxis konstruiert (Fig. 184 und 185). Dieser reicht nach oben bis zur Thoraxapertur, umringt Rumpf und Becken und zieht am kranken Bein bis unter das Knie herab. Hier beginnt ein Eisenbügel, welcher entlang des Unterschenkels bis unter den Fuß reicht und hier mit Leder oder Kautschuk überzogen ist. Der Rumpf findet am Verbannde eine gute Stütze. der Kranke tritt auf den Bügel, die Extremität ist gut suspendiert und fixiert. Die Sohle des gesunden Fußes wird erhöht.

Noch besser fixiert der Zelluloid-Hülsenschiene-Apparat von LORENZ, welcher, nach Gipsmodell angefertigt, sich an den Körper genau anschmiegt, das Knie und Sprunggelenk frei läßt und den praktischen Anforderungen gut entspricht (Fig. 186).

Vorteile: Diese Apparate und Verbände ermöglichen es, daß die Kranken mit gut fixiertem Hüftgelenke auch ohne Krücken herumgehen. Der Gipsverband von LORENZ eignet sich für die Armenpraxis, seine Zelluloidhülsenschiene gestattet freie Beweglichkeit im Knie- und in Sprunggelenke.

Nachteile: Sämtliche früheren Apparate fixieren noch das Knie. Das tut auch noch der Gipsverband von LORENZ.

5) Die Extensionsbehandlung.

Die Extensionsbehandlung tuberkulöser Gelenke stammt aus Amerika und England. Anfangs nur zur Streckung von Kontrakturen angewendet, wurde ihr sehr bald für den Verlauf der tuberkulösen Gelenksentzündungen vorzügliche Wirkung beigemessen. In Deutschland fand sie in VOLKMANN einen eifrigen Verfechter, der sie bei der Behandlung der Coxitis am liegenden Kranken sehr ausgebreitet anwendete, während ihre Anwendung mit ambulanter Behandlung kombiniert von amerikanischen Chirurgen entwickelt wurde und in Deutschland erst in neuerer Zeit in den Apparaten HESSINGS größere Verbreitung fand. Es ist HOFFAS Verdienst, in Deutschland die ambulante Behandlung der tuberkulösen Hüftgelenksentzündung zuerst wissenschaftlich genau revidiert zu haben. Ihm hat ihre Verbreitung am meisten zu verdanken.



Fig. 186. LORENZ' Zelluloidhülsenapparat.

Es übersteigt die Grenzen dieses Handbuchs, eine genaue Uebersicht sämtlicher Extensionsapparate zu geben, die bisher konstruiert wurden. Ich muß mich daher nur auf Darstellung einzelner Hauptvertreter dieser Richtung beschränken und bezüglich der Details auf die erschöpfende Darstellung HOFFAS hinweisen.

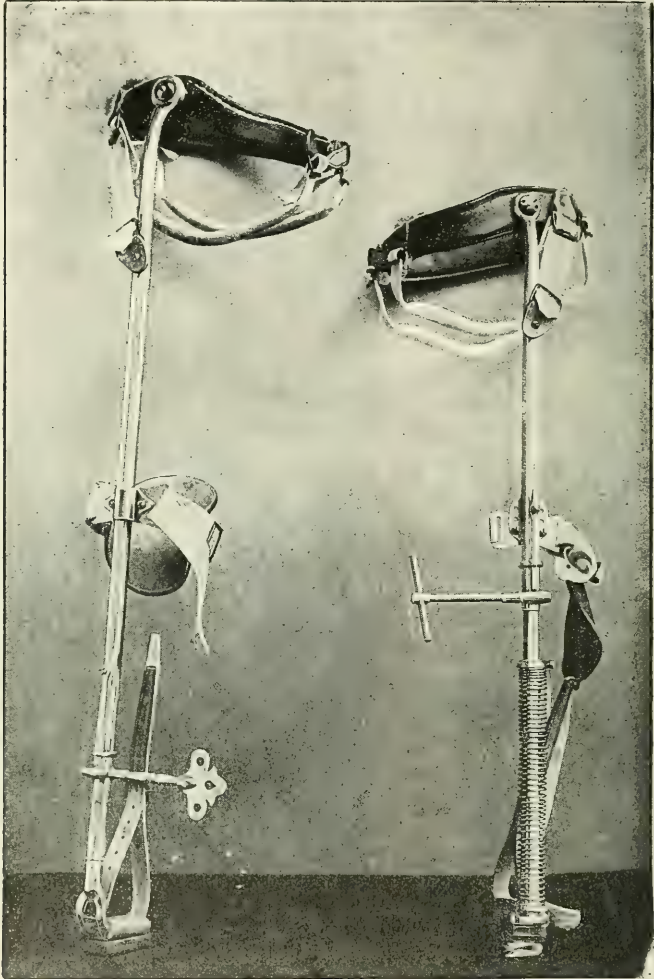


Fig. 187a.

Fig. 187b.

Fig. 187a. TAYLOR-Schiene.

Fig. 187b. TAYLOR-Schiene mit SHAFFERS Spirale. (Nach HOFFA.)

Sämtliche Extensionsschienen sind Kombinationen der DAVIS-Schiene mit Zugvorrichtungen.

Sie bestehen im Wesen aus einer starken äußeren Stahlschiene, die entlang der Extremität vom Becken herabzieht und länger ist als das kranke Bein. Am oberen Ende sind sie mit einem Beckengurt versehen, am unteren einige Zentimeter unter der Sohle sind sie im rechten Winkel nach innen abgebogen.

Die Last des Körpers wird durch einen oder zwei Perinealriemen auf den Beckengürtel oder durch eine starke Perinealstange mit Pelotte direkt auf die Längsschiene übertragen. Die Streckung der Extremität erfolgt mittelst Heftpflasterstreifen, die an die Haut des Oberschenkels angeklebt werden, mittelst eines Strumpfes oder mittelst einer Spannlasche, welche den Unterschenkel über dem Sprunggelenke umfaßt. Diese Zugvorrichtungen werden an den unter der Sohle befindlichen Bügel befestigt und dieser mit einer Vorrichtung von der Perinealstütze so weit entfernt, bis der erwünschte Grad von Extension erreicht ist.

Als Beispiel diene die Extensionsschiene von TAYLOR (Figur 187a), deren Anwendung aus der Abbildung ohne weitere Erklärung verständlich ist. Ein Blick auf die Schiene überzeugt uns davon, daß sie das Hüftgelenk mit ihrem schmalen Beckengurt nicht gut fixiert. LOVETT hat das auch noch experimentell bewiesen.

Um jener Lockerung der Extension vorzubeugen, welche beim Auftreten auf den Bügel erfolgt, hat SHAFER an dem Apparate eine Spirale angebracht, welche beim Auftreten den Apparat verlängert (Fig. 187 b), während PHELPS bestrebt war, in seinem Apparate die Idee zu verkörpern, durch einen zweiten Zug in der Richtung des Schenkelhalses einestheils die Extension zu vervollkommen, anderenteils durch Verlängerung der Schiene nach oben bis über die Brustapertur die Fixation zu verbessern (Fig. 188a und b).

Wir sehen also hier bei PHELPS bereits jenen Nachteil der bisherigen „American hip splints“, welcher darin besteht, daß sie das Hauptgewicht auf die Extension legen und die gute Fixierung vernachlässigen, erkannt. Entsprechend dieser besseren Erkenntnis konstruiert HOFFA einen sehr gut brauchbaren Apparat, welcher aus einer am Brustkorbe hoch hinauf reichenden, am Rumpfe mit zwei Querschienen versehenen THOMAS-Schiene besteht, die nach unten in einen zur Extension dienenden Bügel übergeht und zur besseren

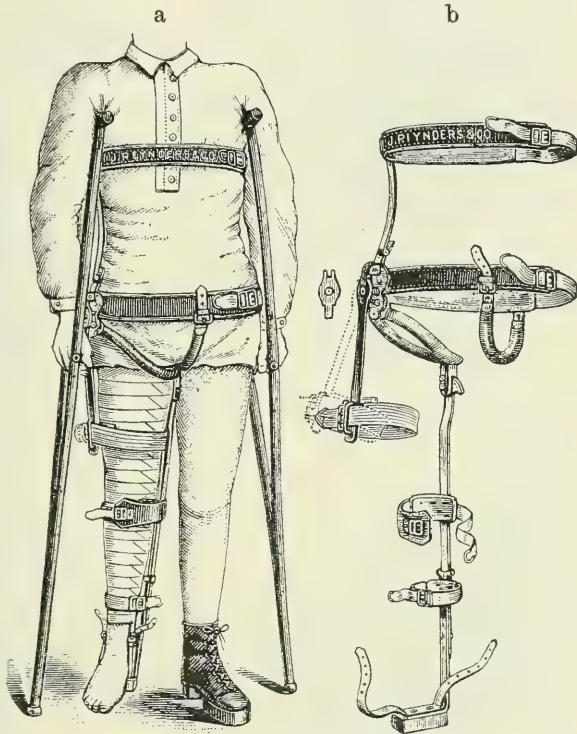


Fig. 188a und b. PHELPS Schiene.  
(Nach HOFFA.)





Fig. 189a. HOFFA'S Schiene.



Fig. 189b. HOFFA'S Schiene von rückwärts.

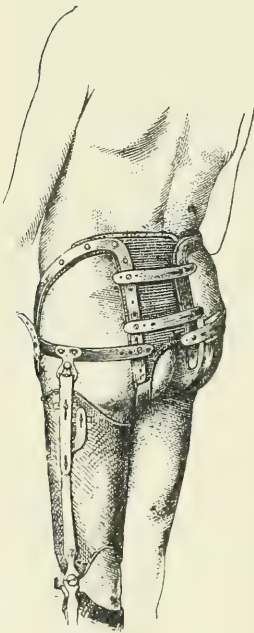


Fig. 190.

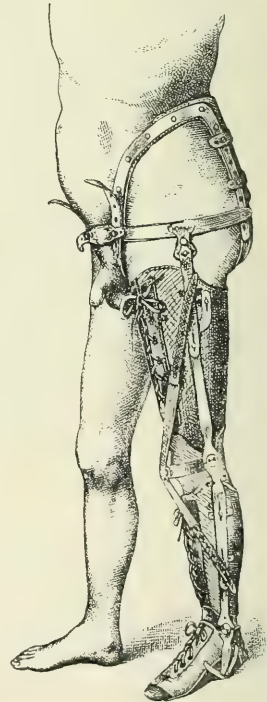


Fig. 191.

Fig. 190 und 191. HESSING'S Apparat. (Nach HOFFA.)

Fixierung des Beines mit einer Hülse versehen ist; letztere umgibt den größten Teil des Ober- und Unterschenkels und ist am oberen Ende mit einem Sitzring versehen. Die Extension bewirkt am Fußteile eine Spannlasche (Fig. 189a und b). Dieser Apparat fixiert also gut und huldigt außerdem noch dem Prinzipie der Extension. Leider bringt er beim Sitzen Unbequemlichkeiten mit sich und fixiert das Knie, wie das HOFFA in seiner strengen und berechtigten Selbstkritik hervorhebt.

In Deutschland wurden noch von v. BRUNS, VOLKMANN, LIERMANN u. a. Extensionsschienen konstruiert. Als die vollkommenste Verkörperung des Extensionsprinzipes wird der HESSINGsche Apparat betrachtet. Er besteht aus Schienenhülsen, welche Ober- und Unterschenkel genau umfassen, aus einem Sitzring für das Tub. ischii und aus einem gut sitzenden, genau modellierten Beckengurt (Fig. 190, 191). Die Extension wird von einer Spannlasche bewerkstelligt,

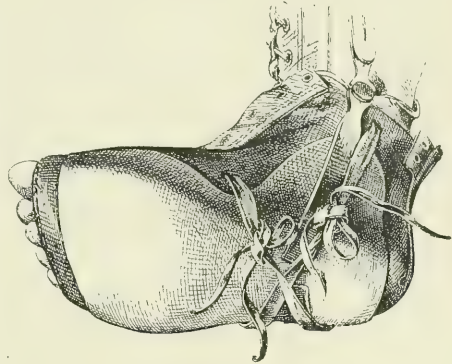


Fig. 192.

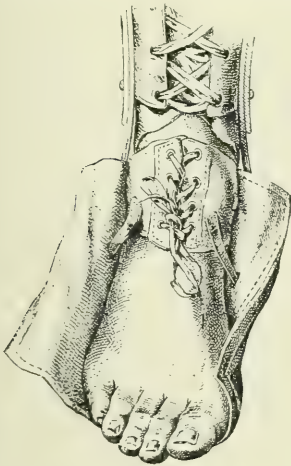


Fig. 193.

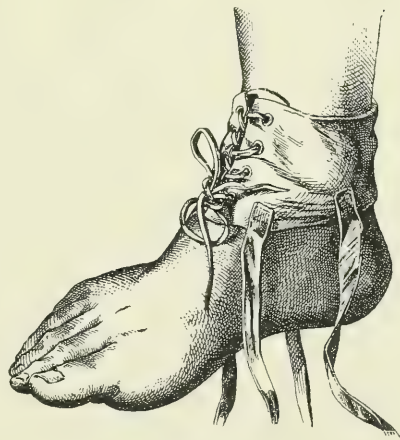


Fig. 194.

Fig. 192, 193, 194. Spannlasche zu HESSINGS Apparat. (Nach HOFFA.)

welche den Unterschenkel über den Knöcheln umfaßt und zu dem Sohlenteil der Fußhülse herabzieht (Fig. 192—194), der von dem Beckenring durch Verlängerung der Seitenschienen entfernt werden kann. Für gewisse Fälle und zum Teil zur Nachbehandlung ist dem Apparate beigelegt oder kann an ihm angebracht werden: ein künstlicher Quadriceps, eine Stahlschiene zur Verhinderung der Flexionskontraktur und dem Hüftgelenke entsprechend ein Scharniergelenk.

Vorteil des Apparates ist die präzise Anfertigung.

### 6) Die einzelnen Faktoren der ambulanten Behandlung.

Nach dieser gedrängten Darstellung jener Entwicklungsstadien, welche die Behandlung der tuberkulösen Coxitis durchmachte, wollen wir uns die einzelnen Faktoren der Behandlung genauer betrachten, um dann von ihnen jene auszuwählen, welche sich in der Praxis als wirksam und in der Behandlung der tuberkulösen Coxitis als das wesentlich Heilsame erweisen.

Die *Extension*. Sie wurde anfangs in England und in Amerika in der Form des Gewichtszuges nur zur Streckung kontrahierter Gelenke verwendet und erst, als man sah, wie bei ihrer Anwendung in subakuten, mit Kontraktur komplizierten Fällen sich die Kranken wohl befinden, wie die heftigen Schmerzen so plötzlich nachlassen und der Kranke, von diesen befreit, sich rasch erholt, tauchte die Meinung auf, daß diese schmerzstillende Wirkung der *Extension* auf Entfernung der erkrankten Gelenksenden voneinander, auf Herabsetzung des intra-artikulären Druckes beruhe. Diese Theorie wurde von verschiedenen Seiten angezweifelt und verteidigt und der hieraus entstandene literarische Streit hatte die Experimentalarbeiten von KÖNIG, PASCHEN, SCHULTZE, MOROSOFF, LANNELONGUE, BRADFORD und LOVETT zur Folge. Als Resultat ging aus diesen Experimenten die Erfahrung hervor, daß das Hüftgelenk, um welches sich die Polemik namentlich drehte, mittelst gewisser, am lebenden Menschen anwendbarer Gewichte distrahiert werden kann.

Am liegenden Kranken wird das Gelenk von dem Gewichtszuge nicht nur distrahiert, sondern es wird auch fixiert, die Distraction besteht daher in jener Form, in welcher sie in der ärztlichen Praxis in Anwendung kommt, aus zwei Faktoren, nämlich aus Distraction und Fixierung. Prüft man diese zwei Faktoren gesondert, so stellt es sich heraus, daß, wenn neben der Distraction die Bewegung nicht gehemmt wird, die Irritation in dem tuberkulösen Gelenke weiterbesteht, wird hingegen das Gelenk nicht distrahiert, sondern nur einfach fixiert, so hört in erster Reihe der reflektorische Muskelspasmus und der Schmerz auf. Der schmerzstillende Faktor ist also nicht die Distraction, sondern die Fixierung des Gelenkes.

Außer dem Schmerz, den der reflektorische Muskelspasmus verursacht und den BRADFORD und LOVETT in ihrem Handbuche mit dem Blepharospasmus bei Cornealgeschwür vergleichen, beeinflußt er auch die sekundären Formveränderungen des tuberkulösen Gelenkes. Die Knochenresorption, welche in der Umgebung des tuberkulösen Herdes stattfindet, von der wir im pathologisch-anatomischen Teile eingehender sprachen, erweicht die Knochenenden, und die Distraction soll verhüten, daß diese durch den reflektorischen Muskelspasmus aneinander gepreßt, zusammengedrückt und abgeschliffen werden. Die Erfahrung lehrt aber, daß sie dieser Aufgabe, welche man ihr zumutete, nicht entsprechen kann, daß es trotz genauester Distraction in einzelnen schweren Fällen von hochgradiger Coxitis nicht gelingt, die Usur des Schenkelkopfes und der Pfanne zu verhindern. Die Ursache davon ist, daß die Zerstörung des tuberkulösen Knochens nicht allein von dem Muskelspasmus, sondern außerdem noch von mehreren Faktoren, von der Größe des tuberkulösen Infarktes, von der Belastung mit dem Körpergewichte und auch noch von der narbigen Schrumpfung abhängt. Was man zur Verhinderung der Zerstörung des Knochenendes



ten kann, das ist nicht die Distraction, welche, in wirksamer Weise angewendet, die Vernarbung, den glücklichsten Ausgang eines schweren tuberkulösen Gelenkleidens, stört, sondern es ist die Entlastung des erweichten Knochenendes, worauf wir zurückkommen werden. Aber hiermit sind die Aufgaben, mit welchen man die Distraction betraute, noch nicht erschöpft, man kombinierte sie mit der Bewegungsbehandlung und kam zu dem Prinzip: Motion without friction; man war bestrebt, während der Distraction die möglichst freie Bewegung des kranken Gelenkes zu begünstigen, wodurch den Verwachsungen, der Ankylose und der Muskelatrophie vorgebeugt werden sollte. Als Vorbilder dürften jene glänzenden Resultate gedient haben, die man mit der Bewegungsbehandlung bei Distorsion erreicht. Nur ist die Biologie beider Prozesse voneinander sehr verschieden. Bei Gelenksdistorsionen und ähnlichen traumatischen Prozessen handelt es sich um die mechanische Entfernung des sterilen Blutergusses und Exsudates, wozu die Bewegung gute Dienste leistet; bei der Gelenktuberkulose hingegen wird der tuberkulöse Virus durch die Bewegung bei distrahirtten und nicht distrahirtten Gelenken in die gesunden Gewebe eingerieben und auf weitere Gebiete verbreitet. Jeder erfahrene Chirurg weiß es, daß das tuberkulöse Gelenk durch Bewegung nicht beweglich erhalten werden kann, sondern daß es dadurch nur noch steifer und noch mehr entzündet wird. Auch die letzthin verflossene Periode der Massage-mode, während welcher wieder Versuche gemacht wurden, tuberkulöse Gelenke mit Bewegung zu behandeln, haben hierfür Erfahrungsmaterial geliefert. Das Prinzip: Motion without friction, soweit es seine Anwendung bei der Knochen- und Gelenktuberkulose betrifft, sproßte daher nicht aus der Erfahrung hervor, sondern es war nur eine in verdienter Weise rasch hinwelkende Schreibtischblume.

Ist es gelungen, mittelst Fixierung dem tuberkulösen Prozesse im Gelenke Einhalt zu thun, bevor er noch die Gelenkoberflächen und die Kapsel zerstörte, so wird das Gelenk während der Fixierung ohne Bewegungsbehandlung beweglich. Ich habe diese Tatsache bereits im Jahre 1889 im Budapester ärztlichen Vereine an Kranken demonstriert und in einem Aufsätze über dieses Thema wiederholt betont.

Neben diesem auffallenden Mangel an Vorteilen sehe ich eine Reihe von Nachteilen der Distraktionsbehandlung. Um nur von der Coxitis zu sprechen, wo sie ja die ausgebreitetste Anwendung findet, kann sie, als Zug am Fuße angewendet, zur Lockerung des Kniegelenkes beitragen, sucht sie hingegen ihre Angriffspunkte am Oberschenkel, so braucht man Heftpflasterstreifen, deren Anwendung zu Ekzemen führt und der regelmäßigen alltäglichen Hautpflege des Patienten im Wege steht. Ambulant angewendet, kompliziert sie die Prothesen bedeutend, und sie wurde daher, auch von eifrigen Verteidigern, nicht bei allen tuberkulösen Gelenken angewendet und mußten sich die tuberkulösen Gelenke der oberen Extremitäten gewöhnlich ohne Distraction mit einfacher Fixierung begnügen, ohne davon Schaden zu erleiden.

Bei der ambulanten Behandlung der tuberkulösen Gelenke der unteren Extremitäten wird die Distraction, nüchtern betrachtet, auch von ihren eifrigsten Anhängern mehr zur Entlastung als zur Entfernung der Gelenksenden voneinander benützt. Die Entlastung aber kann, wie wir sehen werden, mit einfacheren Mitteln erreicht werden.

Mit Nutzen kann der Gewichtszug in der Behandlung gewisser akuter Coxitisfälle oder ausnahmsweise in einzelnen, speziell geeigneten Fällen zum Redressement einer Kontraktur verwendet werden, dabei aber kommt eine die Gelenksoberfläche distrahierende Eigenschaft nicht in Anwendung. Ist das Gelenk redressiert, so zieht auch KÖNIG einen ruhigstellenden Verband der weiteren Distraction vor.

Die Wichtigkeit der Fixierung des tuberkulösen Gelenkes wird heute von den hervorragenden Vertretern unserer Wissenschaft hervorgehoben. HOFFA betrachtet die permanente Extension als ein Mittel, welches die Fixation der unteren Extremität vervollkommnet, und auch LORENZ kam zu dem Schlusse, daß das Wesen der Coxitisbehandlung vollkommene Fixierung ist, der sich eine gute Entlastung zugesellen muß.

Die Fixierung und die Entlastung. Wie wir sahen, ist in der Behandlung der Gelenkstuberkulose die Fixierung das wirksame Prinzip. Das hat BALASSA bereits im Jahre 1852 erkannt und betont.

Soll sie zur Ausheilung des tuberkulösen Prozesses führen, so muß sie vollkommen und kontinuierlich sein. Gestattet sie zeitweise Bewegung, so kann sie das Weitergreifen des Prozesses nicht verhindern. Die möglichst absolute Fixierung geschieht dadurch, daß man an das Gelenk eine Schiene anlegt, welche sich auf die ganze Länge der das Gelenk bildenden Knochen erstreckt. Genügt dieses wegen Kürze der Knochen nicht vollkommen, so erstreckt sie sich auch auf die Nachbarknochen. Schlecht fixiert z. B. eine Coxitis-schiene oder ein -Verband, welcher sich auf die ganze Extremität erstreckt, das Becken aber nur als schmaler Gürtel umfaßt, wie wir das bei den meisten Distractionsschienen sahen.

Außer der möglichst vollkommenen Fixierung haben wir bei der Coxitis noch für Entlastung des kranken Gelenkes zu sorgen. Nicht nur der Muskelspasmus und das Schrumpfen der Muskulatur sowie der übrigen Weichteile, sondern auch der Druck, welcher eventuell beim Liegen, namentlich aber beim Auftreten das kranke Gelenk trifft, hat jene Zerstörungen der Gelenkspfanne, des Gelenkscapfels und Halses zur Folge, die wir in den vorhergegangenen Kapiteln beschrieben haben. Es fallen daher unserem Apparate bei der Behandlung der tuberkulösen Coxitis folgende Hauptaufgaben zu:

- 1) die Fixierung des kranken Hüftgelenkes;
- 2) die Entlastung beim Gehen;
- 3) die Möglichkeit, mit dem Apparate ohne weitere Stütze herumzugehen, und
- 4) die Verhinderung der Kontraktur.

Diesen Aufgaben entsprechen wir mit einem Apparate, der in Form einer genau anschmiegenden Lederhülle einen Teil des Rumpfes und die kranke Extremität umfaßt, das kranke Gelenk gut fixiert, die Bewegungen der übrigen Gelenke der unteren Extremität nicht hemmt, zur Entlastung der darin suspendierten Extremität sich oben auf das Tub. ischii stützt und in welchem die Ferse den ihr entsprechenden Teil der Schuhsohle nicht berührt. Die Entlastung des kranken Gelenkes wird dadurch noch vervollkommnet, daß die Oberschenkelhülle entsprechend dem äußeren und dem inneren Knieknorren je eine genau anschmiegende und gut gefütterte Stahlpelotte trägt, deren Aufgabe es ist, jenen Druck aufzufangen, welcher beim Auftreten auf die Fußspitze die Extremität trifft. Sie übertragen auch diesen Druck durch Vermittelung der Sitzpelotte auf den Sitzknorren (s. die Fig. 199—201

auf S. 314, 315). Der Apparat kann nur auf einem genauen Gipsmodelle angefertigt werden. Die Modellierung erheischt einige Uebung.

Ich habe es mir zum Prinzipie gemacht, das Redressement der etwa bereits vorhandenen Kontrakturen nicht dem Apparate zu überlassen, denn dadurch wird dieser überflüssigerweise kompliziert. Das Redressement geschieht in der im nächsten Kapitel beschriebenen Weise, allmählich, im Gipsverband, mit Händekraft, und erst wenn das Bein in der erwünschten Stellung ist, wird das Gipsmodell für den Coxitisapparat angefertigt.

**Die Modellierung zum Coxitisapparate.** Die Modellierung geschieht folglich, wenn die Extremität in der Hüfte bis auf einen kleinen Grad von Flexion gestreckt und etwas abduziert ist.

Der letzte redressierende Gipsverband wird etwa 8—10 Tage, nachdem er angelegt wurde, zu beiden Seiten aufgeschnitten, der Kranke noch mit dem Verbands unter die GLISSON-Schlinge gestellt, der Kopf darin fixiert und Patient, der sich außerdem mit beiden Händen an den Enden der Querstange hält, eben nur soweit extendiert, daß er ganz gerade steht und die Fersen den Boden leicht berühren (Fig. 195).



Fig. 195. Die Anfertigung des Modelles zum Coxitisapparate. Ein Gipsbindenstreifen von vorne nach rückwärts unter der Tuberositas ischii durchgeführt, über dem Schenkelknorren die Weichteile von beiden Seiten her eingedrückt.



Jetzt erst wird der Gipsverband abgenommen, die Stellung nochmals revidiert, die Extremität in die gewünschte Stellung gebracht und der Fuß leicht nach auswärts rotiert. Ist Patient nicht vollkommen



Fig. 196.




Fig. 197.

Fig. 196 und 197. Gipsmodell für den Coxitisapparat mit Vorzeichnung versehen.

ruhig, so wird er in dieser Stellung von einem Gehilfen gehalten.

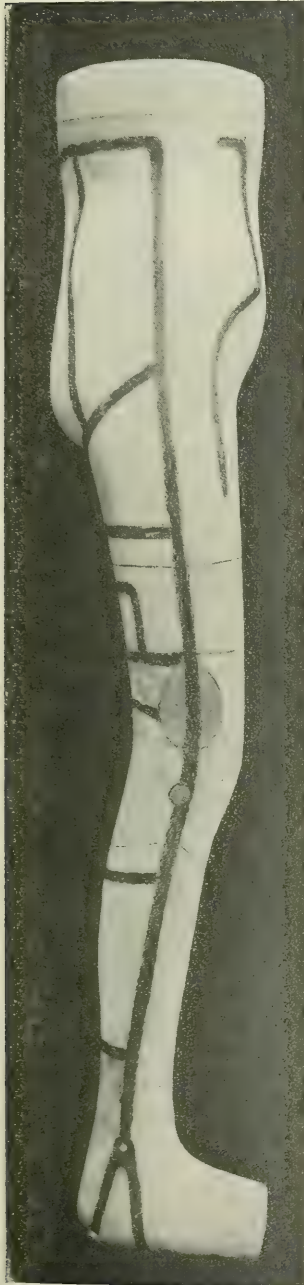

Fig. 198. Gipsmodell für den Coxitisapparat mit Vorzeichnung versehen. Seitenansicht.

Diese Position ist weder schmerzhaft noch ermüdend und wird von den Patienten gewöhnlich gut getragen. Nachdem die Haut eingefettet oder mit Federweiß eingestaubt ist, wird an die vordere Seite des Rumpfes und der kranken Extremität ein fingerdicker Strick gelegt und nun die kranke Extremität, und zwar anfangs bei gebeugtem Knie, der Fuß, dann der Unterschenkel, der Oberschenkel und endlich das Becken und der Rumpf bis hinauf zur Brustwarze mit Gipsbinden, die vorher in warmes Wasser getaucht wurden, umwickelt. Die einzelnen Bindentouren werden gut ineinander gerieben.

Besondere Aufmerksamkeit erfordert die Anfertigung des Modelles entsprechend den Pelotten, welche, um Druck zu vermeiden, genau passen müssen. Um die Pelotte des Tub. ischii genau zu modellieren, geht man, nachdem die Glutäalgegend mit einigen Bindentouren bedeckt ist, mit einem Bindenstreifen von vorne her auf das Perineum, faßt die Binde zum Stränge zusammen, zieht sie zwischen den Beinen nach rückwärts durch, preßt sie knapp unter dem Tub. ischii fest an die Unterlage, so daß die Weichteile hier eingedrückt werden. Dieser Bindentour folgt in ähnlicher Weise eine zweite und dritte, worauf die übrigen Bindentouren nicht mehr strickähnlich zusammengeballt, sondern flach geführt werden, um so von dem Sitzknorren für eine gute Sitzfläche ein genaues Modell zu erhalten.

Die Abdrücke der beiden Schenkelknorren werden in der Weise hergestellt, daß man nach Bedeckung der Kniegegend mit einer genügenden Anzahl von Gipsbindentouren die beiden Schenkelknorren mit den zwei Handtellern umfaßt und die Weichteile namentlich an die oberen Teile der Knorren, bis zur Erhärtung des Modelles fest angedrückt hält (s. Fig. 195, S. 309). Unterdessen soll das Modell hier nach rückwärts gestrichen werden. Dadurch hebt es sich von der Kniekehle ab. Das positive Modell, sowie auch die Hülse des Apparates wird sich entsprechend der Kniekehle nach rückwärts auswölben, wodurch Druck auf die Gefäße der Kniekehle vermieden wird. Ueber der Hüfte werden

einige Bindentouren fester angezogen, um die Hülse hier, namentlich an den hinteren Teilen der *Crista ilei*, wo der Druck, ohne Schmerz zu verursachen, gut vertragen wird, genau anliegend zu machen.

Ist das Modell halb erhärtet, was auch von dem Feuchtigkeitsgrade der Luft abhängt, aber bei gutem Alabastergips in einigen Minuten stattfindet, so wird es entlang dem Stricke aufgeschnitten, nach rückwärts abgehoben, genau zugeklappt, zur vollkommenen Erhärtung beiseite gestellt, der Patient aber noch in der Schlinge stehend gereinigt, der abgenommene Verband, mit frischer Wattelage versehen wieder angelegt, mit einigen feuchten Bindentouren befestigt und dann erst der Patient von der Schlinge befreit.

Nur bei ganz kleinen und störrigen Kindern war ich in einigen Fällen genötigt, von dieser Modellierungsmethode abzusehen und das Modell liegend auf den Stangen wie bei der Streckung der Hüftgelenkskontraktur anzufertigen.

Das innen mit Federweiß eingepulverte Modell wird nun mit Gipsbrei ausgegossen, unter die Ferse und Sohle des positiven Modelles wird behufs Suspension der Extremität ein rückwärts 2 cm hoher, nach vorne sich allmählich verlierender Keil angeklebt und dann der Plan des Apparates darauf gezeichnet, nach welchem der Bandagist den Apparat anzufertigen hat. Das fertige Modell, mit der Zeichnung versehen, zeigen uns die Fig. 196—198.

Zugleich soll auch für den Ausgleich der etwa vorhandenen Verkürzung gesorgt werden. Im ersten Stadium der tuberkulösen Coxitis ist noch keine Verkürzung vorhanden. Um aber nicht genötigt zu sein, noch einmal auf die Anfertigung der Coxitisapparate zurückzukommen, wollen wir hier sofort jene Eventualitäten besprechen, welche nach dem Redressement von älteren coxitischen Kontrakturen zu beachten sind.

Auf S. 295 im Kapitel über Symptomatologie haben wir die verschiedenen Ursachen der Verkürzung und die zu ihrer Bestimmung notwendigen Messungen beschrieben. Diese Verkürzung wird dadurch noch ein wenig erhöht, daß man zur Erleichterung des Sitzens die Extremität nicht vollkommen streckt, sondern sie in einem Flexionswinkel von etwa  $170-165^{\circ}$  fixiert. Es kann nun zwar die Verkürzung durch Abduktionsstellung der Extremität ausgeglichen oder vermindert werden, aber in manchen Fällen bleibt trotz Ausnützung dieses Hilfsmittels noch immer eine Verkürzung von einigen Zentimetern zurück, die durch Erhöhung der Sohle ausgeglichen werden soll. Jene Fälle, wo die Verkürzung 15—20 cm ausmacht, werden eigentlich zu den osteomyelitischen Hüftgelenksentzündungen gezählt (v. BRUNS). Hier tut man am besten, man verlängert den Apparat mittelst zweier seitlicher Schienen nach unten und bringt da eine Fußprothese an. Gewöhnlich beträgt die Verkürzung bei veralteten Fällen von tuberkulöser Coxitis 2—4 cm.

Unmittelbar nach dem Redressement soll auch in diesen Fällen die Extremität entlastet werden. Es wird folglich an den Fersenteil des positiven Gipsmodelles ein an seiner Basis  $1-1\frac{1}{2}$  cm hoher Keil befestigt, der sich nach vorne allmählich ganz verliert. Darauf wird der Apparat samt Schuh angefertigt. Die noch übrige Verkürzung wird mittelst erhöhten Absatzes und dickerer Sohle ausgeglichen. Der Fuß steht in dem Apparate in leichter Spitzfußstellung, der Patient tritt auf den Fußballen, die Ferse berührt die Schuhsohle



nicht, die Extremität ist folglich suspendiert. Später, wenn nach dem Redressement die neue Stellung konsolidiert ist, bekommt Patient in den Schuh einen Keil, welcher das Auftreten mit der Ferse ermöglicht.

Es erweist sich für gewöhnlich als nicht praktisch, die Verkürzung gänzlich auszugleichen. Die meisten Kranken gehen besser, wenn eine Verkürzung von 1—2 cm bestehen bleibt. Das ist aber individuellen Schwankungen unterworfen. Es gibt Patienten, die auch mit größeren Verkürzungen bequemer gehen, als wenn man sie ausgleicht.

**Der Hülsenapparat zur Fixierung und Entlastung des tuberkulösen Hüftgelenkes.** Der Apparat besteht aus gutem Ochsenleder und Stahlschienen. Das Leder wird eingeweicht, in nassem Zustande auf das Modell gezogen, angenäht oder genagelt, wenn getrocknet, genau zugeschnitten, außen und innen geglättet, die Schienen und Pelotten, die nach dem Modelle gehämmert werden, darauf gepaßt und festgenietet. Die Fütterung des Apparates ist von diesem ganz unabhängig. Sie besteht aus einem Trikotschlauch aus dicker Schafwolle, welcher vor Anlegung des Apparates auf das kranke Bein und auf den Rumpf gezogen und nach Zuschnürung dieses oben über die Ränder zurückgeschlagen wird. — Fig. 199—201 zeigen unseren Coxitisapparat.

Die Vorteile des Apparates sind:

1) daß er nicht nur den Oberschenkel, sondern auch das Becken und einen Teil des Rumpfes breit umgibt und folglich das kranke Gelenk gut fixiert;

2) daß er zur Entlastung nicht einen Sitzring, sondern eine breite Sitzfläche bietet. Die Entlastung wird außerdem noch durch Hohllassen des Schuhs unter der Ferse, sowie durch die Pelotten der beiden Knieknorren unterstützt.

Weitere Vorteile sind: das Wegbleiben der Stahlsohle, wodurch die Gelenke der kleinen Fußknochen ihre freie Beweglichkeit erhalten, der Deltabügel, welcher dem Apparate am Schuh eine breite Basis gibt, wodurch dem Umkippen des Bügels vorgebeugt ist, die Möglichkeit der Verlängerung des Ober- und Unterschenkelteiles, die Unabhängigkeit der Fütterung von dem Apparate und die Leichtigkeit des Abnehmens und Anlegens, welche von dem Pflegepersonal besorgt werden können. Für noch nicht reine kleine Kinder kann das Leder durch Zelluloid ersetzt werden.

Der Apparat wird dem Patienten liegend angelegt. Zuerst wird das Wolltrikot auf die mit Reispulver eingestäubte Haut appliziert, dann der Schuh angelegt und zugeschnürt, endlich bei Bauchlage des Patienten die auseinander gebogene Hülse von rückwärts appliziert, die Seitenschienen in den Bügel des Schuhs beiderseits eingehängt, dann der Kranke samt dem Apparate auf den Rücken gekehrt und dieser vorne zugeschnürt, worauf Patient aufstehen kann. Bei der Abnahme wird der Apparat zuerst aufgeschnürt, dann Patient in die Bauchlage gebracht und zuerst der Unterschenkelteil, dann der obere Teil auseinander gezogen und nach rückwärts abgehoben. Sämtliche Manipulationen geschehen, ohne daß dabei das Hüftgelenk bewegt wird. Aufsetzen darf sich der Patient, während der Apparat behufs Reinigung der Haut entfernt ist, selbstverständlich nicht.

Außer diesem langen Coxitisapparate habe ich noch für jene Fälle, in denen lange nach Ablauf des entzündlichen Stadiums noch Neigung zum Rezidiv der redressierten Kontraktur besteht, dann im




Fig. 199.

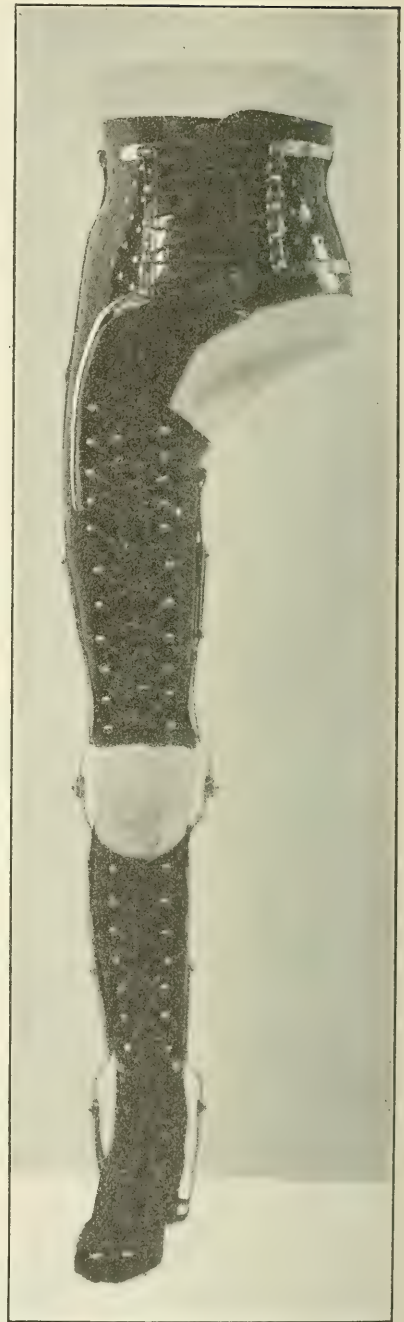

Fig. 200.

Fig. 199 und 200. Hülsenapparat zur Fixierung und Entlastung des tuberkulösen Hüftgelenkes von rückwärts und vorne gesehen.




Fig. 201. Hülsenapparat zur Fixierung und Entlastung des tuberkulösen Hüftgelenkes von der Seite gesehen.

ersten Stadium der Coxitis zum Gebrauche während der Nacht bei Patienten, bei welchen man sich den Luxus von 2 Apparaten erlauben kann, und endlich für einzelne ganz leichte Coxitisfälle einen kurzen Apparat konstruiert, welcher nur bis zum Knie reicht und bei welchem die Entlastung des Gelenkes einesteils von der Sitzpelotte, anderesteils von den Knieknorrenpelotten, die durch Verlängerung der Hülse voneinander entfernt werden können, besorgt wird. Die übrigen Details erklärt die Fig. 202.

#### Gipsverband zur Fixierung und Entlastung des tuberkulösen Hüftgelenkes.

Erlauben es die Mittel des Kranken nicht, sich einen dieser Apparate anfertigen zu lassen, so habe ich früher lange Gipsverbände angewendet, welche sich auf einen großen Teil des Rumpfes und auf die ganze Extremität bis herunter zum Sprunggelenke erstreckten. Diese Verbände fixierten sehr gut, und versah man sie am Fußende, wie es LORENZ tut, mit einem Bügel, so entlasteten sie auch vorzüglich. Aber ein großer Nachteil entspringt daraus, daß sie außer dem kranken Gelenk auch noch das Knie und bei Anwendung des Bügels auch das Sprunggelenk außer Aktion setzen. Werden sie, wie dies in der Armenpraxis der Fall ist, während der ganzen Behandlung, manchmal jahrelang getragen, so ist eine hochgradige Inaktivitätsatrophie der ganzen Extremität die unausbleibliche Folge. Ich habe daher schon vor Jahren Versuche gemacht, diese langen Verbände durch kurze, welche nur das Hüftgelenk fixieren, zu ersetzen und die Entlastung auf eine andere als auf die bisher gebräuchliche Weise zu besorgen. Diese Verbände haben sich praktisch bewährt und verwende ich sie jetzt bereits seit geraumer Zeit allgemein. Der Verband hat am Tuber ischii eine breite Sitzfläche, welche bei der Entlastung als Angriffspunkt dient, und benutzt als zweiten Angriffspunkt die



Knieknorren, von welchen ich mich schon bei meinen Gehverbänden, die ich für Oberschenkelfrakturen konstruierte, überzeugte, daß sie dazu geeignet sind. Der Verband wird im ersten Stadium der tuberkulösen Coxitis ebenso wie in veralteten Fällen, nach Beendigung

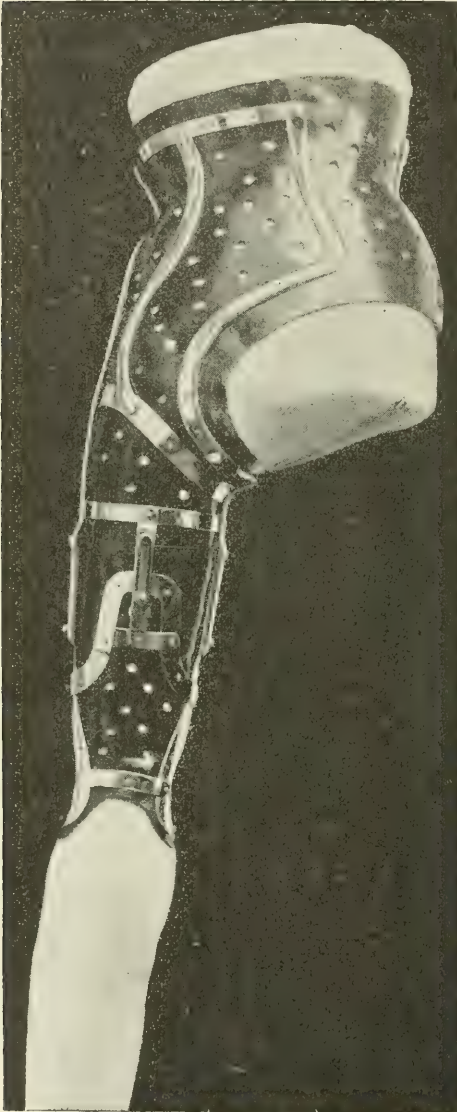


Fig. 202. Kurzer Coxitisapparat.

des Redressements, unter der GLISSONschen Schwebelinge angelegt. Der Kranke hält sich mit beiden Händen an der Querstange, der Operateur sitzt hinter dem Patienten. Es wird nur leicht wattiert. Der Verband (Fig. 203—205) reicht nach oben 3—4 Querfinger breit über den Hüftkamm, wird hier, um das Abwärtsgleiten zu verhindern, über demselben, während er angelegt wird, durch festeres Anziehen einer Gipsbinde so eingezogen, daß er eine Taille bildet, er erstreckt sich dann auf das Becken, welches er genau umschließt, reicht auf der gesunden Seite bis etwa 2 Querfinger über den großen Trochanter herab und bedeckt auf der kranken Seite die ganze Glutäalgegend. Unter dem Sitzknorren wird der Verband so wie ich das bei Anfertigung des Modelles für den Coxitisapparat beschrieben habe, durch Anziehen einiger Gipsbinden, die von vorne, unter dem Perineum, nach rückwärts unter den Sitzknorren und von hier weiter auswärts geführt werden, gegen die hintere innere Fläche des Schenkelknochens gepreßt (Fig. 195 auf S. 309), wodurch der Sitzknorren eine breite Sitzfläche bekommt.

Ueber den Knieknorren wird der Verband von beiden Seiten mit den Handtellern fest an den Knochen gepreßt (Fig. 195) mit der unter dem Rande des Verbandes ein-

geführten Hand nach rückwärts gezogen und hinter dem Knochen zu beiden Seiten ein wenig eingedrückt, um das Rückwärtsgleiten des Gelenkes des Oberschenkels zu verhüten. Ist der Verband fertig, so schneide ich den Beckenteil vorne in der Mitte der Länge nach auf und ziehe die beiden Hälften ein wenig aus-

einander, um die Darmbeinschaukel von dem Druck zu befreien. Da der Verband stark sein muß, fixiert er trotzdem sehr gut.




Fig. 203. Kurzer Coxitisverband. Entlastung am Sitzknorren und an den Schenkelknorren.

Dieser Teil wird dann mit einer Kalikotbinde oder mit einem Riemen umgeben.

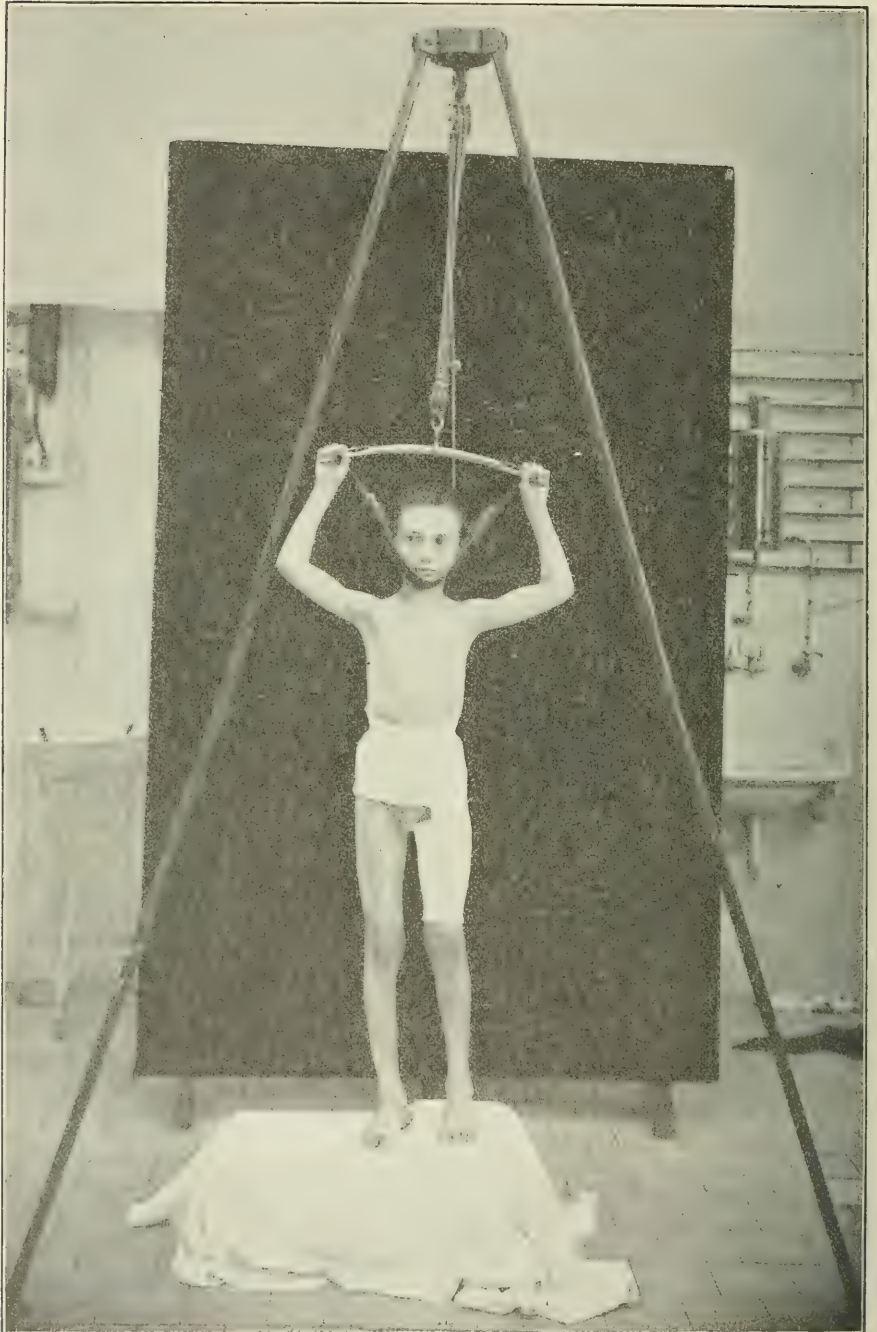


Fig. 204. Kurzer Coxitisverband von vorne gesehen.



Die Kranken gehen mit diesem Verband, der ihr Knie- und Sprunggelenk vollkommen frei läßt, unvergleichlich besser als mit




Fig. 205. Kurzer Coxitisverband von der Seite gesehen.

dem langen Verband. Dessen bin ich mir vollkommen bewußt, daß dieser Verband nicht so vollkommen entlastet als der lange, namentlich, wenn dieser noch mit einem Bügel versehen ist; aber bringe mich die Armut des Kranken in die Lage, daß ich einer vollkommen entsprechenden, gut fixierenden und entlastenden abnehmbaren Prothese entsagen muß, so begnüge ich mich lieber neben vollkommener Fixierung mit einer weniger vollkommenen Entlastung, als daß ich die Entlastung mit der Brachlegung zweier gesunder Gelenke, des Knie- und des Sprunggelenkes, und der folgenden Inaktivitätsatrophie erkaufe.

**Die kalten Abscesse** werden am besten durch Injektion einer 10-proz. Jodoformglycerinaufschwemmung behandelt. Die größte Reinlichkeit ist dabei zu beobachten.

Wir erhitzen die Emulsion im Wasserbad bis auf 100° C, desinfizieren die Spritze mit 3-proz. Karbollösung und Alkohol, kochen den Troikart aus, arbeiten mit desinfizierten Händen und erreichen dadurch, daß sich nur höchst selten an der Stelle der Injektion eine Fistel bildet. Es wird der Inhalt des Abscesses, ohne viel daran zu drücken, entleert und dann bei nicht großen Abscessen eine etwa der Hälfte der entleerten Eitermenge entsprechende Jodoformaufschwemmung in lauwarmem Zustande injiziert. Den ersten Injektionen folgt gewöhnlich abendliche Fiebertemperatur, begleitet von belegter Zunge und Appetitlosigkeit, manchmal auch Kopfschmerz. Diese Symptome verlieren sich in 2, höchstens 3 Tagen. Füllt sich der Absceß wieder, so wird nach etwa 3—4 Wochen die Injektion wiederholt. Bildet sich trotz der Jodoformglycerinbehandlung eine Fistel, so fließt eine, wenig Eiterkörper enthaltende, schleimige Flüssigkeit aus dem Absceß, und wird die Fistel steril verbunden, so kommt es häufig ohne weitere Eingriffe zum Verschluß.

Abscesse, die dem Durchbruche nahe sind, eignen sich für diese Behandlung nicht mehr. Diese werden breit geöffnet, die pyogene Membran wird ausgeschabt, die Hohlgänge werden verfolgt, etwa vorhandene Knochensequester werden entfernt, die Wundhöhle wird drainiert und geschlossen. Man mache sich aber darauf gefaßt, daß die Hohlgänge in das zerstörte Gelenk führen, und will man sich nicht mit halbverrichteter Arbeit zufrieden stellen, so endet die Operation mit einer typischen oder atypischen Resektion.

KRAUSE injiziert zur Ausheilung des Gelenkes direkt in die Gelenkkapsel 4—30 ccm Jodoformglycerinemulsion.

Zu erwähnen sind noch die Injektionen verschiedener Medikamente in die Umgebung des tuberkulösen Herdes. So sind hier zu erwähnen: die Injektion von 15-proz. Jodoformglycerin mit 0,5—1,0 Proz. Guajakol (SCHÜLLER), mit 1—5-proz. Zimmlösung (LANDERER), von Kampfer-Naphtollösung (MÉNARD) und von Chlorzinklösung (LANNELONGUE).

**Infektion mit Eitererregern.** Wird der tuberkulöse kalte Absceß nicht zur rechten Zeit in Behandlung genommen, so kommt es ausnahmsweise vor, daß er sich resorbiert, daß sich sein Inhalt eindickt und verkalkt. Gewöhnlich aber rötet sich die bedeckende Haut, es kommt zum spontanen Durchbruch und diesem folgt die Infektion. Patient wird fieberhaft, die Umgebung des entzündeten Gelenkes schwillt an. Diese Symptome gehen oft noch zurück, es bilden sich noch eine oder mehrere Fisteln, die lange Zeit hindurch Eiter absondern und endlich, namentlich wenn Patient sonst unter

günstigen hygienischen Verhältnissen lebt oder wenn ihm wenigstens der Genuß freier, frischer Luft gesichert ist, auch spontan ausheilen können. Sehr oft aber stellt sich atypisches Fieber ein, der Patient verliert rasch an Gewicht und wird jetzt in der letzten Not zum Arzte gebracht. Sind bei den Patienten dann noch keine Zeichen von amyloider Degeneration oder von hochgradiger tuberkulöser Erkrankung anderer Organe vorhanden, ist der allgemeine Kraftzustand noch leidlich, ist Aussicht vorhanden, daß Patient die Operation übersteht, so soll rasch zur Entfernung des Krankheitsherdes geschritten werden.

Andere Kranke fiebern nicht, sie sind gut bei Kräften, aber die Eiterung und die damit zusammenhängenden Unannehmlichkeiten führen den Patienten zum Chirurgen. Diese Fälle eignen sich für die Resektion, worüber in einem späteren Kapitel die Rede sein wird.

### Die Grenzen der konservativen, und die Indikationen der operativen Behandlung.

Wir erinnern uns noch lebhaft jener Zeit, wo das Ziel der chirurgischen Behandlung tuberkulöser Gelenke die vollkommene Entfernung des primären tuberkulösen Herdes war, und bei tuberkulöser Hüftgelenkentzündung schon im allerersten Stadium der Krankheit das Hüftgelenk in verschiedener Ausdehnung reseziert wurde. Die schlechten Erfolge, die man damit erreichte, haben in der Behandlung tuberkulöser Hüftgelenke zu Gunsten der konservativen Behandlung einen Umschwung herbeigeführt, zu welchem durch Veröffentlichung seiner mit der konservativen Behandlung erreichten Resultate P. v. BRUNS viel beigetragen hat.

Neuestens hat wieder die Radiographie dazu beigetragen, daß Chirurgen zur Entfernung des im Röntgenbilde erkannten primären tuberkulösen Herdes zum Messer griffen, um damit den Krankheitsverlauf zu verkürzen und den Dauerfolg zu verbessern. Die Arthrektomien, die diesem Zwecke dienen, sind zwar schonendere Operationen als die typischen Resektionen, doch auch sie streben die möglichst vollkommene Entfernung alles Tuberkulösen an, enden daher meistens mit der Entfernung des Schenkelkopfes, oft auch des Halses, erstrecken sich sogar nicht selten auch auf den großen Trochanter, während Fälle, in welchen der Schenkelkopf erhalten werden kann, wohl zu den seltenen Ausnahmen gehören. Die Folge davon ist, daß sich die funktionellen Enderfolge der Arthrektomie von jenen der Resektion nicht sehr unterscheiden. MANNINGER hat die Enderfolge der KOCHERSchen Klinik zusammengestellt. Betrachten wir hier jene der letzten 44 Operationen, auf die sich MANNINGERS persönliche Untersuchung bezieht.

Von diesen 44 Fällen konnten die Ergebnisse von 41 verwendet werden.

Davon sind gut, ohne Fistel geheilt . . . . .	41,02 Proz.
Nach Fisteleiterung oder Nachoperationen heilten	17,07 "
Ab und zu leichte Fisteleiterung, aber sonst gutes	
Allgemeinbefinden war in . . . . .	9,75 "
Gutes Resultat konnte folglich verzeichnet werden in	67,84 Proz.
Profuse Eiterung oder schlechtes Allgemeinbefinden	
bestand in . . . . .	11,19 "
Gestorben sind . . . . .	21,95 "
Schlechtes Resultat gaben folglich . . . . .	33,14 Proz.



Die Verkürzung betrug, trotzdem daß in den meisten Fällen die Epiphysenlinie des Schenkelkopfes geschont wurde, durchschnittlich 4—8 cm.

Das Hinaufgleiten des Femurendes am Becken, d. i. Stand der Trochanterspitze über der ROSER-NÉLATONSchen Linie, war durchschnittlich 2—3, in einigen Fällen aber 6 cm.

Mit Ausnahme eines Falles war in den übrigen Flexionskontrakturen von durchschnittlich 30° vorhanden. Dazu gesellte sich in der Hälfte der Fälle eine Adduktionskontraktur von durchschnittlich 20°.

Ueber den Gang erhalten wir folgende Aufklärung. Es fanden diesbezüglich an 14 Kranken Nachuntersuchungen statt.

Der Gang war ausgezeichnet in . . . . .	2 Fällen
ziemlich gut in . . . . .	3    "
auf den Zehen mit Stock sehr gut in . . . . .	1 Fall
mit Stock und Apparat nicht hinkend in . . . . .	1    "
auf den Zehen kaum hinkend in . . . . .	1    "
"   "   " etwas hinkend in . . . . .	1    "
"   "   " stark hinkend in . . . . .	3 Fällen
"   "   " schlecht in . . . . .	1 Fall
Zu Bette liegt . . . . .	1    "

Den besten Gang zeigten jene Fälle, bei welchen durch periostale Wucherung eine starke Beschränkung der Beweglichkeit entstanden war.

Diesen Resultaten werden nun die Ergebnisse der konservativen Behandlung laut den addierten Statistiken BILLROTHS, ROSMANITS, THAUSINGS, BRUNS-WAGNERS, GAUMONTS, MARSHS, HENLES, ALBRECHTS und PEDOLINS gegenübergestellt. Diese sind folgende:

In nicht eiternden Fällen betrug die Heilung . . .	74,2 Proz.
nicht geheilt waren . . . . .	9,3   "
gestorben sind . . . . .	16,5   "
Von den eiternden Fällen betrug die Heilung . . .	27,1   "
nicht geheilt waren . . . . .	24,1   "
gestorben sind . . . . .	48,8   "

Ich muß hier hervorheben, daß die einzelnen statistischen Ausweise, aus denen sich MANNINGERS summarische Statistik zusammensetzt, älteren Datums sind. Die Statistiken BILLROTHS, ROSMANITS, THAUSINGS stammen noch aus den 60er bis 80er Jahren. Damit, daß wir in der Fixierung des tuberkulösen Gelenkes zur Einschränkung und Ausheilung des Krankheitsprozesses ein so gewaltiges Mittel erkannten, damit, daß wir das tuberkulöse Gelenk entlasten, damit, daß auf diese Weise die ambulante Behandlung möglich wurde, und endlich mit der Einführung der Jodoformbehandlung tuberkulöser Abscesse haben sich die Erfolge der konservativen Behandlung so sehr geändert, daß die oben zitierten statistischen Daten nur mehr von historischem Werte sind, und zur Beurteilung der Dauererfolge, die wir heute mit der konservativen Behandlung erreichen, nicht mehr verwertet werden dürfen. Leider besitzen wir noch keine, auf größerem Material beruhenden statistischen Ausweise über die Ergebnisse der modernen konservativen Behandlung und wir sind daher nicht in der Lage, jener Statistik, die uns über die Erfolge der modernen chirurgischen Behandlung belehrt, jene der modernen orthopädischen Behandlung gegenüberzustellen. Betrachten wir die funktionellen Erfolge der operativen Behandlung, so müssen wir sie im allgemeinen als nicht zufriedenstellend erklären.

Die Verkürzung des Knochens und der Trochanterhochstand ergeben nach der operativen Behandlung ein Maß von 6—11 cm, trotzdem, daß bei den meisten Fällen die Epiphysenlinie geschont wurde. Solche hochgradige Verkürzungen kommen nach gut durchgeführter konservativer Behandlung kaum vor.

Der Gang ist nach der operativen Behandlung in den meisten Fällen schlecht. Auch ELBEN bestätigt, daß 25 Proz. der resezierten Patienten nur mit Hilfe eines Apparates gehen können, hingegen etwa 8 Proz. gar nicht gehen. Die Ursache des schlechten Ganges ist der Verlust des Schenkelkopfes. Das Becken hat auf der kranken Seite seine Stütze am Oberschenkel verloren und es wird daher bei einem jeden Schritt, welcher die kranke Beckenhälfte belastet, von der Last des Rumpfes neben dem Schenkel heruntergedrückt. Darin hindern das Becken nur jene Bänder und Muskeln, die nach der Resektion zwischen dem Schenkel und dem Becken erhalten bleiben. Der Gang ist dem bei einseitiger angeborener Hüftgelenksverrenkung ähnlich. Den besten Gang zeigen jene Fälle, bei welchen durch periostale Wucherung eine starke Beschränkung der Beweglichkeit entstanden ist, lesen wir in obigem Ausweise der KOCHERSchen Klinik, d. h. am besten ist der Gang auch nach der Resektion in jenen Fällen, in welchen eine Ankylose eingetreten ist. Das erreichen wir mit der konservativen Behandlung mit mehr Sicherheit als mit der operativen.

Die konservative Behandlung endet in seltenen günstigen Fällen mit vollkommen beweglichem Gelenke, in einer großen Anzahl mit beschränkter Beweglichkeit, in den schweren Fällen mit fester Ankylose. Ist die Entzündung abgelaufen und kann der Apparat oder der Verband entfernt werden, so ist der Gang nach Ausgleichung der eventuell entstandenen Verkürzung ein guter. Die kranke Beckenhälfte hat, selbst wenn der Kopf und der hintere obere Pfannenrand von dem tuberkulösen Prozesse vollkommen zerstört wurde, ihre Stütze bei der Belastung nicht verloren, denn es ist in diesen schweren Fällen eine feste ankylotische Verbindung zwischen dem Becken und dem Schenkelknochen entstanden.

Die Dauer der Behandlung. KOCHERS Kranke haben durchschnittlich 100 Tage in der Klinik zugebracht. Nachher soll die Behandlung zu Hause noch lange fortgesetzt werden. Es soll monatelang während der Nacht Extension angewendet werden. Mithin beginnt nach der operativen Behandlung die orthopädische. Summieren wir den Aufenthalt im Krankenhaus mit der Zeit, während welcher noch orthopädisch nachbehandelt werden muß, so wird daraus kaum eine kürzere Zeitdauer resultieren als jene, die auch ohne Operation, bei einfacher orthopädischer Behandlung, ausreicht, um die tuberkulöse Hüftgelenksentzündung zur Ausheilung zu bringen.

Die ganze konservative Behandlung der tuberkulösen Hüftgelenksentzündung kann ohne Spitalsaufenthalt ambulant durchgesetzt werden, selbst behufs des Redressements der Kontrakturen werden Kinder in die Klinik nicht aufgenommen und, sobald sie ihre Apparate oder Verbände haben, wird ihnen darin die Bewegung im Freien gestattet.

Die Armut des Patienten. Als eine Indikation der operativen Behandlung wird von vielen Chirurgen die Armut des Patienten angeführt.

Da ich sehr früh zur Ueberzeugung kam, daß wir mit der konservativen Behandlung unvergleichlich bessere Erfolge aufweisen

können als mit der operativen, habe ich wegen Armut des Patienten bei tuberkulöser Hüftgelenksentzündung nie reseziert. Es ließen sich selbst bei unserer sehr großen klinischen Knochenambulanz, die nur von den ärmeren Bevölkerungsschichten frequentiert wird, die notwendigen Schienenhülsenapparate, die auch billiger hergestellt werden können, oder, wenn diese nicht, so doch die notwendigen Gipsverbände immer wieder herbeischaffen. Es spricht aber gegen diese Indikation auch noch der Umstand, daß die operative Behandlung, wie ich vorher darauf hinwies, die Dauer der Behandlung nicht bedeutend abkürzt, da, wenn wir den Fall nicht dem Schicksale preisgeben wollen, der operativen Behandlung doch noch die orthopädische auf dem Fuße folgen muß, ohne welche der Enderfolg ein bejammernswerter ist, ja einzelne Patienten sogar lebenslang Apparate tragen müssen, ohne die sie nicht gehen können.

Wo sind also nach all dem noch jene triftigen Gründe, die uns berechtigen, Kinder armer Eltern nicht konservativ zu behandeln, sondern sie zu resezieren, wenn sie trotzdem nachher doch noch orthopädisch behandelt werden müssen, bei welcher Behandlung sie auch ohne Operation und mit besserem funktionellen Resultate hätten ausgeheilt werden können?

Alle diese Motive führen uns zu der Schlußfolgerung, daß bei tuberkulöser Hüftgelenksentzündung die konservative Behandlung in jeder Beziehung günstigere Erfolge aufweist als die operative, und daß deshalb in erster Reihe die konservative Behandlung anzustreben ist. Es darf kein tuberkulöses Hüftgelenk ohne besonders triftige Gründe reseziert werden; denn die konservative Behandlung ist für den Kranken vorteilhafter als die operative.

Wollen wir Chirurgen nicht, daß sich die Knochen- und Gelenkchirurgie, so wie es die Gynäkologie bereits tat, von der Mutterchirurgie vollkommen ablöst und sich eigene Stätten gründet, so muß sich ein jeder Chirurg die Mühe nehmen, sich in die konservative Behandlung der tuberkulösen Gelenksentzündungen hineinzuarbeiten. Je mehr sich der Chirurg in den Technizismen der konservativen Behandlung vervollkommnet, um so seltener wird er sich bewegt fühlen, ein tuberkulöses Hüftgelenk zu resezieren.

Die Resektion wird nur für jene Fälle aufbehalten, die ohne sie nicht geheilt werden können.

Die Fälle, die uns zur Resektion zwingen, sind:

a) Jene ziemlich seltenen Fälle, in welchen große Knochen- oder Knorpelsequester oder große Mengen von tuberkulösen käsigen Massen das Gelenk erfüllen. In der Mehrzahl dieser Fälle kommt das Gelenk trotz der Fixierung nicht zur Ruhe und es muß zur Ausräumung geschritten werden.

b) Am häufigsten zwingen uns zur Resektion jene fistulösen tuberkulösen Hüftgelenksentzündungen, bei welchen durch die vernachlässigten Fistelgänge eiterungerregende Bakterien eingewandert sind und diese die tuberkulösen Knochen und Gewebe infizierten. Es hat sich zur Tuberkulose auch noch eine Phlegmone gesellt. Die Kranken fiebern. Wird hier nicht rasch für vollkommenen, freien Sekretabfluß gesorgt und werden nicht die infizierten Weichteile, sowie Knochenteile mitentfernt, so geht gewöhnlich der Kranke an Amyloiddegeneration zu Grunde, oder das Fieber schwächt die Widerstands-



kraft des Organismus und präpariert ihn für die Verallgemeinerung der Tuberkulose.

Von jenen Indikationen, die uns bei den Kontrakturen zur Resektion zwingen, wird in den betreffenden Kapiteln der einzelnen Kontrakturformen die Rede sein.

### Die allgemeine Behandlung.

Es wäre verfehlt, wenn man in diesen Apparaten, Verbänden und Operationen die bei der Behandlung der Coxitis anzuwendende ganze Therapie als erschöpft betrachten würde. Man soll, selbst bei sonst blühend aussehenden Kranken, nie vergessen, daß man es mit einem tuberkulös schwer infizierten Individuum zu tun hat, welches zu seiner vollkommenen Ausheilung außer der lokalen Behandlung in erster Reihe günstiger hygienischer Verhältnisse, namentlich des vollen, freien Genusses guter Luft und Sonnenscheines, bedarf. Diesen Bedingungen können wir jetzt seit Einführung der ambulanten Behandlung leichter entsprechen als früher, wo die Patienten monatelang im Bette liegend behandelt wurden. Der Aufenthalt an der Seeküste oder im Hochgebirge, während der Wintermonate in einem Lande milderer Klimas, aber wo immer nur in trockener, gut gelüfteter Wohnung, beschleunigen die Heilung.

Von einer Einpinselung der Gelenksgegend mit Jodtinktur oder Einreibung mit Jodsalbe habe ich manche Unannehmlichkeit, aber nie irgend welchen Nutzen gesehen. Oertliche Anwendung der Massage des Gelenkes ist im akuten und subakuten Stadium als Kunstfehler anzusehen, da sie zur Weiterverbreitung des tuberkulösen Prozesses beiträgt.

Sehr gute Dienste leisten die von KAPESSER und KOLLMANN empfohlenen und auch von HOFFA wärmstens befürworteten Einreibungen mit Schmierseife, wobei der Rücken und die Extremitäten mit *Sapo Kalinus* eingerieben und nach etwa einer halben Stunde abgewaschen werden.

Die Behandlung eines tuberkulösen coxitischen Kindes gestaltet sich also etwa in folgender Weise:

Ist eine Kontraktur vorhanden, so wird diese in der auf S. 334 ff. angegebenen Weise redressiert. Nach Beendigung des Redressements wird das zur Anfertigung des Apparates notwendige Gipsmodell in der auf S. 309 angegebenen Weise verfertigt. Ist das Bein bei Beginn der Behandlung in einer Stellung, die wir beibehalten können, so schreiten wir sofort zur Anfertigung des Modelles.

Sind heftige Schmerzen vorhanden, so lege ich, nachdem das Gipsmodell fertig ist, sofort den auf S. 315 beschriebenen kurzen Gipsverband an und lasse den Patienten, wenn möglich, bei Tage im Freien liegen oder eventuell mit erhöhter Sohle, mit Absatz am Schuh des gesunden Fußes und mit Krücken herumgehen.

Sobald der Apparat fertig ist, also etwa nach 8 Tagen, wird dieser angelegt. War das Gelenk schmerzhaft, so entferne ich den Apparat während der ersten 8 Tage nicht, gewöhnlich aber sind die heftigen Schmerzen sofort nach guter Fixierung erloschen und es ist keine Seltenheit, daß schon die erste Nacht, welche Patient mit gut fixiertem Gelenke im Verband oder in dem Apparate verbringt, vollkommen ruhig verläuft.

Ist das schmerzhaftes Stadium überwunden, so wird täglich morgens der Apparat, wie oben beschrieben, in der Bauchlage des Kranken nach rückwärts entfernt, die Triköt fütterung ebenfalls in dieser Lage herabgezogen, Patient mit lauem Seifenwasser zuerst rückwärts abgewaschen, dann, ohne sich aufzusetzen, auf den Rücken gekehrt, worauf die Abwaschung vorne erfolgt.

Nach sorgfältiger Abtrocknung folgt Einstäubung mit Reispulver aller jener Körperteile, die von der Maschine bedeckt sind, dann Anlegen eines reinen Trikots, Zurückdrehen auf den Bauch und Anlegen des Apparates.

Patient soll außerdem mit gemischter Nahrung reichlich ernährt werden. Ist hochgradige Abmagerung vorhanden, so ist eine Mastkur angezeigt.

Nun wird der Kranke beobachtet und das Gelenk zeitweise untersucht. Der beste Fingerzeig für den Zustand des Gelenkes ist die Rückkehr der Beweglichkeit. Der Patient wird nach Abnahme des Apparates auf den Rücken gelegt, der Untersuchende fixiert mit beiden Händen das Becken und fordert den Patienten auf, das kranke Bein aktiv zu bewegen. Kam der Patient kurz nach Beginn der Krankheit in Behandlung, so merkt man manchmal schon bald, daß die Steifheit nachläßt und die aktive Bewegung in gewissen Richtungen, in welchen sie früher beschränkt war, zurückkehrt. Wird diese Untersuchung nicht zu häufig wiederholt, so schadet sie nicht. Auch dürfen die Bewegungen keinesfalls schmerzhaft sein. Nur eine delikat ausgeführte Untersuchung gibt uns über die intimen Vorgänge im Inneren des Gelenkes verlässlichen Aufschluß. Zuerst kehrt gewöhnlich die Flexion und Extension zurück, erst allmählich und zuletzt die Rotation und die Abduktion.

Den Tag soll Patient, wie schon erwähnt, in freier Luft verbringen und so viel herumgehen, als ihm angenehm ist. Krücken sind dabei nicht notwendig.

Das Sitzen ist in dem Apparate, namentlich anfangs, erschwert, aber allmählich lernt es Patient, sich bei gebeugtem gesunden Oberschenkel mit der Glutäalgegend der gesunden Seite so auf die eine Seite eines Stuhles zu setzen, daß dabei bei gebeugtem Knie der kranke Oberschenkel als gerade Fortsetzung des Rumpfes neben dem Stuhle vertikal herabhängt (s. S. 279, Fig. 162). Auch wird allmählich der Lumbarteil der Wirbelsäule beweglicher, was das Sitzen bei steif gestelltem Hüftgelenke ebenfalls erleichtert.

Viele Kinder besuchen in dem Apparate die öffentliche Schule, obwohl ich aus allgemein hygienischen Gründen dagegen bin und wenigstens im ersten Jahre, wenn möglich, einen restringierten häuslichen Unterricht oder vollkommene Unterbrechung desselben für eine Zeit befürworte.

Sind die entzündlichen Erscheinungen verschwunden, so glaubt sich Patient auch schon geheilt und er selbst, und noch mehr manche Eltern, drängen zur Entfernung des Apparates oder selbst zum Beginn einer Bewegungsbehandlung. Diesem Drängen muß man energisch entgegenreten. Man halte als Direktive strenge vor Augen, daß, wenn es gelungen ist, den tuberkulösen Prozeß zum Stillstande zu bringen, ohne daß durch ihn das tuberkulöse Gelenk zerstört wurde, das Gelenk, wie ich das bereits anderweit hervorgehoben habe, während der Fixierung ohne Bewegungsbehandlung beweglich wird. Jede Be-

strebung, das Gelenk innerhalb weiterer Grenzen mittelst passiver Bewegungen noch mehr oder schneller beweglich zu machen, führt in kürzester Zeit zu Rezidiven der entzündlichen Erscheinungen und zum Weitergreifen des Prozesses.

Man kann hingegen, wenn alle lokalen Symptome längst verschwunden sind, durch lokale Anwendung hoher Wärmegrade den Prozeß günstig beeinflussen. Dazu eignen sich dann die Schlamm-bäder, wohin man die Patienten an einen verlässlichen Kollegen mit der Anweisung sende, sich auf lokale Anwendung des heißen Schlammes zu beschränken und — im Gegensatz zu den polyarthritischen, gonorrhöischen etc. Ankylosen — sich hier jeder weiteren, örtlichen mechanischen Behandlung zu enthalten. Diese hat sich auf die Massage der unteren zwei Drittel der Oberschenkelmuskulatur, auf den Unterschenkel und auf den Fuß zu beschränken. Widerstandsbewegungen mit dem Knie und mit dem Sprunggelenke sind in diesem Stadium gestattet.

Eine ähnliche Behandlung kann auch zu Hause ausgeführt werden. Man verwendet dazu entweder die lokalen heißen Luftbäder oder läßt aus dünner, alter, weicher Leinwand zwei Säcke von etwa 25—30 cm Länge und Breite anfertigen, diese mit durchgesiebter Kleie locker anfüllen, kocht diese in den Säcken, kühlt sie eben nur soweit ab, daß sie nicht brennt und appliziert dann den einen Sack an der hinteren, den anderen an der vorderen Seite des Gelenkes auf die nackte Haut, schlägt ein Stück Kautschukleinwand darüber, deckt diese Stelle noch gut zu und läßt den Patienten so eine halbe bis ganze Stunde liegen. Nachher wird nach Reinigung und Einstäubung der Haut sofort der Apparat angelegt.

Für die Nacht kann der Schuh abgelegt werden, der Apparat aber bleibt zugeschnürt. Man kann ihn in der besseren Praxis für die Nacht mit dem S. 315 beschriebenen kurzen Apparate umtauschen.

Die Heilung ist meistens im Laufe des dritten Jahres soweit konsolidiert, daß man den Patienten bei den günstig verlaufenden Fällen bezüglich der maschinellen Behandlung Erleichterungen gewähren kann.

Ist die Beweglichkeit größtenteils zurückgekehrt, sind keine Zeichen von Zerstörung des Gelenkes vorhanden, so kann man nach Ablauf von zwei Jahren die Seitenschiene über den Kniescharnieren abfeilen und den ganzen unteren Teil des Apparates entfernen. Es fällt damit ein wesentlicher Teil der Suspension weg und die Last des Körpers wird jetzt nur mehr von den Knieknorren mit Vermittelung der hier angebrachten Pelotten auf den Sitzknorren übertragen. Diese Entlastung ist keine vollständige und deshalb muß man, wenn man sich zu diesem Schritte entschließt, Gewähr dafür haben, daß die Knochenstruktur des Gelenkes auch wieder genügend tragfähig ist, wofür außer den lokalen Symptomen der gute Gang und die Dauer der Fixierung gewöhnlich genügende Anhaltspunkte bieten. Läßt die Steifheit im Gelenke nicht nach, so ist das trotz der Schmerzlosigkeit Zeichen einer tiefgreifenden Erkrankung und zugleich Warnung gegen die frühe Entfernung des Apparates. Ein durch Uebereilung begünstigtes Rezidiv wirkt allgemein sehr deprimierend.

Entschließt man sich nach reiflicher Ueberlegung zur Entfernung des Apparates, so soll Patient auch weiter sehr genau beobachtet



werden. Erweist sich der kurze Apparat als genügend, so kann man ihn nach einigen Monaten erst bei Nacht, später vollkommen entfernen.

Patient soll außerdem, auch wenn schon alle Symptome der Coxitis verschwunden sind, angehalten werden, sich von anstrengenden Fußpartien etc. jedenfalls zu enthalten; auch bei der Wahl seines Berufes soll dieser Umstand in Betracht gezogen werden.

### **Therapie der Hüftgelenkskontrakturen und Ankylosen.**

Es wird nur ein Teil der Hüftgelenksentzündungen gleich im Anfangsstadium, wo es noch zu keiner Kontraktur gekommen ist, zur Behandlung gebracht. In diesen Fällen wird die Entwicklung der Kontraktur in der im vorigen Kapitel beschriebenen Weise verhindert. Bei den meisten Patienten aber sind bereits Kontrakturen und Ankylosen verschiedenen Grades und verschiedener Richtung vorhanden. Die Bestrebung, diese Kontrakturen in Stellungen überzuführen, die für den Gebrauch der Extremität günstige sind, rief eine große Anzahl von Methoden und findigen Apparaten ins Leben. Wir müssen uns darauf beschränken, daß wir aus dieser großen Liste nur einige Beispiele anführen.

#### **Das Brisement forcé.**

Dazu ist der Handgriff GERSUNIS sehr praktisch. Er besteht darin, daß Hüfte und Knie der gesunden Extremität soweit gebeugt werden, daß der Oberschenkel die Bauchwand beinahe berührt. Ein zweiter Assistent umgreift das Becken in der Gegend der Spinae ant. superiores und drückt es fest gegen die Unterlage an (HOFFA). Der Patient ist narkotisiert. Der Operateur macht dann die zum Redressement notwendigen Bewegungen. Das erreichte Resultat wird im Gipsverbande fixiert.

Da die Knochen oft ziemlich schwach und weich sind, bricht bei dem Brisement forcé der Schenkelhals manchmal schon bei Anwendung von geringer Kraft ab. Bei festeren Verwachsungen muß große Kraft angewendet werden. Es kann dabei zu schweren Verletzungen des Skelettes und der benachbarten Weichteile kommen.

#### **Der Gewichtszug.**

Er eignet sich zum Redressement akuter Kontrakturen, hauptsächlich in solchen Fällen, in welchen die Gelenksgegend fortwährend vor Augen gehalten werden soll, folglich bei eiternden akuten Coxitiden.

Sein größter Nachteil ist, daß er den Patienten an das Bett fesselt. Er soll daher bei den tuberkulösen Coxitiden, bei denen der Genuß der freien Luft eine Lebensbedingung ist, nur dann angewendet werden, wenn sichere Aussicht vorhanden ist, daß er in einigen Tagen seinen Zweck erfüllt und dann entfernt werden kann.

Bei festeren Verwachsungen erheischt diese Methode die Anwendung von großen Gewichten. Bei gewissen Kontrakturstellungen sollen diese an beiden Beinen angelegt werden (HOWARD-MARSH). Diese Unannehmlichkeiten, zu welchen sich noch die Kontraextension

und der Perinealgurt, sowie das langwierige Liegen gesellen, waren die Motive, warum bessere und bequemere Methoden den Gewichtszug aus der Behandlung der chronischen Hüftgelenkskontrakturen allmählich verdrängten. 3

### Die maschinelle Behandlung.

Die aus weichem Stahl angefertigte THOMAS-Schiene (s. Fig. 182a und b, S. 299) wurde entsprechend der Kontraktur gebogen und mit ihr allmählich der gewünschten Stellung näher gebracht.

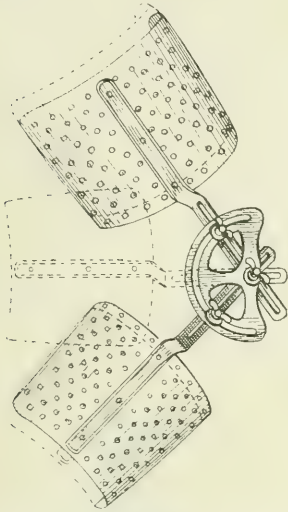


Fig. 206. STILLMANN'S Sektorenschiene.

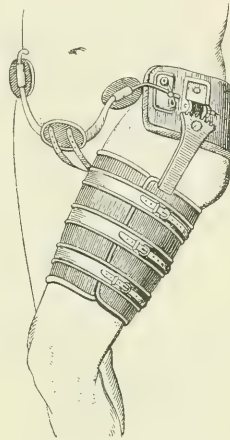


Fig. 207. UHLRICH und MÜLLER'S Streckapparat. (Nach HOFFA.)

STILLMANN streckt die Flexionskontraktur mit einer Sektorenschiene (Fig. 206).

UHLRICH und MÜLLER strecken sie in einem kurzen Hülensapparate mittelst einer Schraube ohne Ende (Fig. 207).

Von BIGG wurde ein Apparat mit Federwirkung, von BERTSCH mit elastischer Zugwirkung konstruiert und verwendet.

BUSCH hat bei beiderseitiger Hüftgelenkskontraktur die Abduktion mit seiner Sperrmaschine erreicht (Fig. 208).

TAYLOR hat an die innere Seite seiner Hülse, welche das kranke Bein umgibt, eine einstellbare Schiene angebracht, welche sich mit ihrem oberen Ende an die Perinealgegend stützt, deren Druck aber wohl kaum für die Dauer ertragen wird (Fig. 209).

SHAFFER hat an seine Schiene außen eine Stange angebracht, mittelst welcher durch eine Schraube (Fig. 187 b) das Gelenk in Ab- oder Adduktion gestellt werden kann (Fig. 210).

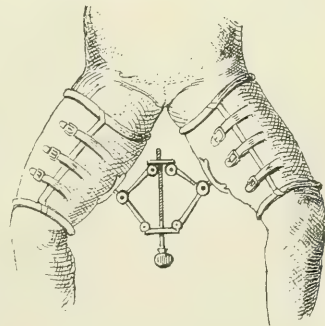


Fig. 208. Sperrmaschine von BUSCH. (Nach HOFFA.)

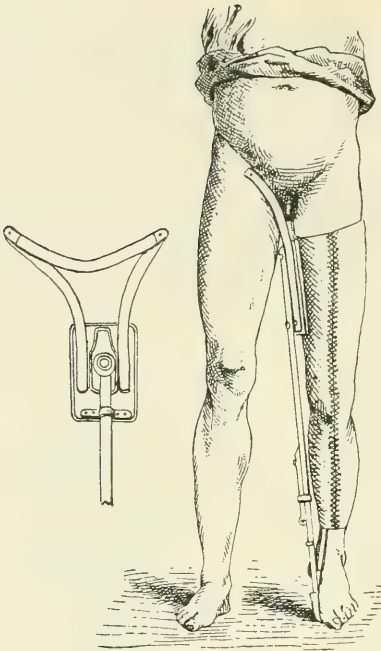


Fig. 209.

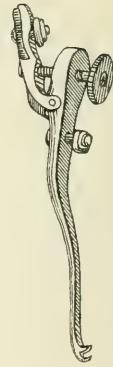


Fig. 210.

Fig. 209. TAYLORS Redressionsmaschine.

Fig. 210. Ab- und Adduktions-schraube zu SHAFFERS Coxitisschiene (siehe die Fig. 187 b, S. 302). (Nach HOFFA.)

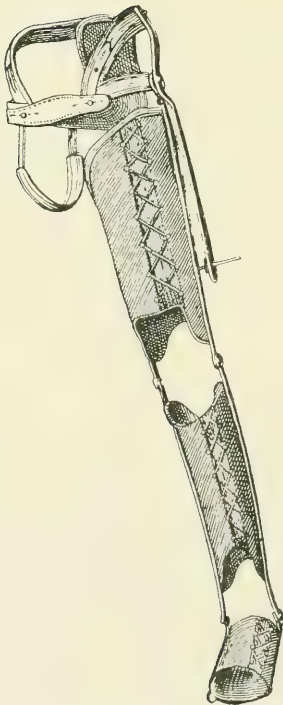


Fig. 211.

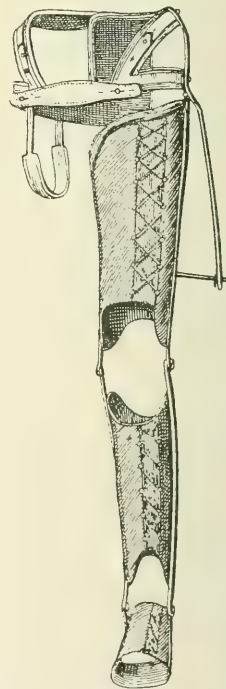


Fig. 212.

Fig. 211 und 212. HOFFAs Schienenhülsen mit Stahlstab zur Ab- und Adduktion.



Einem Teil dieser Apparate sieht man es an, daß sie für einen speziellen Fall konstruiert wurden, was jedenfalls nur als Verdienst hervorgehoben werden soll; es folgt aber daraus, daß ihre Wirkung an einer größeren Reihe von Fällen nicht erprobt wurde.

HOFFA redressiert Hüftgelenkskontrakturen mit den von ihm konstruierten, recht praktischen Schienenhülsenapparaten, an die er zur Beseitigung der Flexionskontraktur die STILLMANNsche Sektorenschiene, hingegen zur Ab- oder Adduktion an der Außenseite des Apparates einen Stahlstab anbrachte (Fig. 211 und 212).

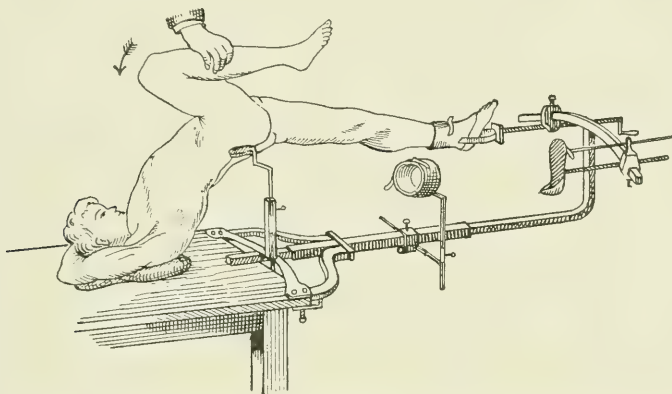


Fig. 213. LORENZ' Apparat zum instrumentellen kombinierten Hüftredressement.

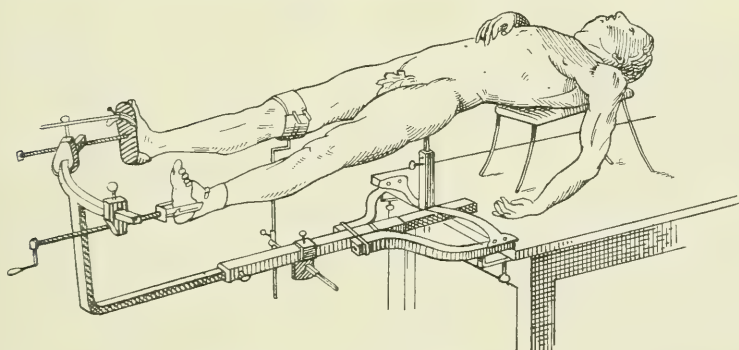


Fig. 214. LORENZ' Streckapparat.

LORENZ hat zum „instrumentellen kombinierten Hüftredressement“ einen Apparat konstruiert, welchen die beigegebenen Figuren in verständlicher Weise versinnlichen und mittelst welchem Flexions-, sowie Ab- und Adduktionskontrakturen redressiert werden können (Fig. 213 und 214).

### Allgemeines über das Redressement.

Um Wiederholungen aus dem Wege zu gehen, wollen wir hier einige allgemeine Regeln zusammenfassen, die sich auf das Verhalten der verschiedenen Entzündungsformen und der verschiedenen Grade der Kontraktur und Ankylosen zum Redressement beziehen.

### Die Kontraktur im entzündlichen Stadium.

Ist die Entzündung von Eitererregern verursacht, so haben wir fortwährend die Abscedierung im Auge zu behalten. Das Redressement wird deshalb mit dem Gewichtszuge ausgeführt.

Haben wir es mit tuberkulöser Coxitis zu tun und gesellt sich dieser schon im Frühstadium eine Kontraktur zu, so beginnt die Behandlung mit dem Redressement. Das Abwarten, bis die entzündlichen Erscheinungen verschwunden sind, ist hier eben darum nicht am Platze, weil manche Kontrakturstellung die irreparablen sekundären Veränderungen des Gelenkes begünstigt. Diese akuten Kontrakturen können nach unserer, später zu beschreibenden Methode ohne besonderen Aufwand von Kraft auf einmal in die für das Gehen günstige Stellung gebracht werden. Nach etwa 8—10 Tagen kann der Verband zu beiden Seiten aufgeschnitten und abgenommen, das Modell für die entlastende Schienenhülse angefertigt und der Verband bis zur Fertigstellung des Apparates wieder angelegt werden.

Wird die Extremität nach dem Redressement, wie das bei unserem Verfahren die Regel ist, fixiert, so hat das Trauma des Redressements keine bedeutende Steigerung der Entzündung zur Folge. Die Temperatur steigt am selben Abend, häufiger am zweitfolgenden, um einige Decigrade, selten um 1 bis 1,5° C an, um dann wieder zur Norm zurückzukehren. Würde man nach dem Redressement das Gelenk nicht sofort wieder fixieren, so würde diesem Trauma eine heftige Schwellung folgen.

### Die Kontraktur im obsoleten Stadium.

Der Grad der Kontraktur, sowie der während des Redressements entwickelte Widerstand ist verschieden.

Bei den mindesten Graden kann das Gelenk innerhalb weiter Grenzen, etwa von 160—100° aktiv beweglich sein. Fehlen von der totalen Extension etwa 10—15°, so wäre es verfehlt, weiter zu extendieren, da wir dem Patienten nicht garantieren können, daß es uns gelingt, die durch lange Behandlung erzielte vollkommene Extension mit aktiver Beweglichkeit beizubehalten. Die Kranken gehen mit solchen Kontrakturen kleinen Grades gut herum und das Sitzen ist damit auch bequem.

Bei den Kontrakturen höheren Grades findet man verschiedene Grade von Beweglichkeit. Es gibt Fälle, in welchen eine aktive Beweglichkeit etwa von 90—140° erhalten blieb, und von diesen Fällen bis zur vollkommenen Steifheit gibt es alle möglichen Abstufungen. Die leichteren Grade dieser Formen können manchmal auch noch bequem mit einem Verbands redressiert werden, während bei den festeren Verwachsungen Vorsicht geboten ist, denn bei Anwendung von großer Kraft kann der Oberschenkel brechen. Erfolgt dieser Bruch selbst an der günstigsten Stelle, am Schenkelhals, so ist das für den Patienten immerhin ein Nachteil, der geeignet ist, seinen Gang noch schlechter zu gestalten.

Man beschränke sich bei diesen schwereren Fällen bei Anlegung des ersten Verbandes darauf, die Extremität im Gelenke nur anzuspinnen. Nach etwa 8 Tagen gelingt das Weiterstrecken um 30—40° ohne alle Läsion des Skelettes, der Sehnen und der übrigen Weichteile.

Befolgen wir diese Regel, so kommen wir bei diesen Formen ohne Tenotomie und Myotomie aus. Diese bringen für die spätere Funktion des Beines gewöhnlich keinen Nutzen, können eventuell schaden und komplizieren den Eingriff in unnötiger Weise.

### Obsoleter Kontrakturen mit Zerstörung des Gelenkes.

Im Kapitel über pathologische Anatomie haben wir die verschiedenen Zerstörungen beschrieben, welche das Acetabulum, die Gelenkskapsel, der Gelenkskopf und der Schenkelhals erleiden.

Ist es im Laufe einer akut abgelaufenen Coxitis (z. B. nach Scarlatina oder nach Polyarthritus rheum.) zur Verrenkung gekommen, so kann die Reposition auf blutigem Wege versucht werden.

In einzelnen seltenen Fällen von tuberkulöser Coxitis sah ich bei Pfannenwanderung den Schenkelkopf und -Hals gut erhalten. Die Extremität stand in hochgradiger Adduktion und konnte zwar endlich in Abduktion gebracht werden, war aber erst nach Resektion des Kopfes in dieser Stellung erhaltbar.

Gewöhnlich jedoch ist bei kariöser Erweiterung der Pfanne nach rückwärts und oben der Schenkelkopf und auch zum Teil der Schenkelhals zerstört und das Redressement hat jene festen, narbigen Verwachsungen zu bewältigen, welche das zerstörte Gelenk umgeben. Der Trochanter steht dabei hoch, die Extremität ist um einige Zentimeter verkürzt.

Der Gedanke, die Extremität mit Hilfe der uns heute zu Dienste stehenden blutigen und unblutigen Eingriffe herabzuziehen, die Reste des Schenkelkopfes und Halses am Becken tiefer zu fixieren, sie hier zur Verheilung zu bringen und dadurch die Extremität zu verlängern, ist sehr naheliegend. Es wurden in dieser Richtung schon manche publizierte und nicht publizierte Versuche angestellt. Veranschaulichen wir uns aber das pathologisch-anatomische Bild, nehmen wir in Betracht, daß das Acetabulum, welches beim Gehen dem Stumpfe von oben her eine Stütze bieten soll, eben nach oben erweitert ist, so begreift man es, daß der herabgezogene, des Kopfes beraubte Schenkelknochen an einer tieferen Stelle des Beckens nur bei sehr starker Abduktion eine sichere knöcherne Stütze finden könnte, bei einer Stellung aber, welche für den Gang geeignet ist, liegt er dem Beckenknochen nur seitlich an und wird in dieser Stellung im günstigsten Falle durch neugebildetes Bindegewebe fixiert, welches nicht im Stande ist, den Belastungsansprüchen für die Dauer zu widerstehen.

Ein guter Distraktions- und Entlastungsapparat könnte zwar den Knochen in dieser Lage und Stellung erhalten, aber sobald dieser Apparat entfernt wird, muß die Last des Körpers das Becken neben dem Schenkelknochen herunterdrücken, seine bindegewebige Verbindung lockern und einen Zustand herbeiführen, wie wir ihn gewöhnlich nach Hüftgelenksresektion sehen. Das Endziel der Behandlung ist selbst in den ungünstigeren Fällen schwerer Kontrakturen ein Heilungszustand, in welchem der Kranke endlich ohne Apparat gehen kann. Geht nun der so schwer erkaufte Vorteil nach Ablegen des Apparates verloren, oder soll zu seiner Erhaltung der Apparat lebenslänglich getragen werden, so tut man besser, man begnügt sich in diesen Fällen gleich von allem Anfange her damit, was man mit dem einfachen Redressement ohne Herabziehen des Stumpfes er-



reichen kann und ersetzt die bleibende Verkürzung auf eine andere Weise.

### Kontrakturen mit knöcherner Ankylose.

Sie kommen am häufigsten nach polyarthritischen und gonorrhöischen Entzündungen vor. Die tuberkulöse Coxitis endet selten mit knöcherner Ankylose.

Die knöchernen Ankylosen sollen keinesfalls mittelst Brisement forcé, sondern auf blutigem Wege, mittelst Osteotomie oder Resektion redressiert werden.

### Das Redressement.

Kontrakturen verbunden mit Ankylosen leichteren Grades können mittelst eines der beschriebenen Apparate redressiert werden. Es müssen aber behufs des Redressements an diesem eigene, komplizierte Vorrichtungen angebracht werden, welche nach erfolgtem Redressement überflüssig sind. Diese Kontrakturen werden nach der im folgenden beschriebenen Methode in einem Gipsverbande mit Leichtigkeit redressiert und nach etwa 8—10 Tagen kann man zur Anfertigung des Modelles schreiten.

Das Redressement der Kontrakturen höheren Grades gibt den Apparaten schwere Aufgaben zu lösen und manche sehr schwere Formen können auf diese Weise entweder gar nicht oder nur mit großem Zeitverluste und mit vielen schmerzhaften Molestierungen des Kranken redressiert werden.

Aus diesen Gründen konstruieren wir überhaupt keine redressierenden Apparate, sondern redressieren im Gipsverband, bringen damit das Bein in die gewünschte Stellung, machen erst dann einen Gipsabguß und verfertigen darauf den Schienenhülsenapparat, dessen Aufgabe es ist, das Bein, wenn noch notwendig, zu entlasten und es in der erzielten Stellung zu fixieren.

Das Redressieren geschieht gelinde, die geschrumpfte Kapsel, die Bänder und die Muskeln dürfen dabei nicht zerrissen, sondern nur gedehnt werden. Dazu genügt es, das Gelenk in der Richtung des beabsichtigten Redressements etwas anzuspannen. Die fortwährende Spannung, in welcher sämtliche das Redressement behindernden Gebilde in dem Verbande gehalten werden, lockern diese innerhalb 3—8 Tagen so auf, daß sie bei Wiederholung desselben bis zu einem gewissen Grade nachgeben. Das Gelenk kann auf diese Weise in 2—3 Sitzungen in die gewünschte Stellung gebracht werden.

Redressiert man einfach auf dem Tisch oder auf irgend einer Beckenstütze, so macht die Fixierung des Beckens am meisten zu schaffen. Bei Anwendung meiner Methode, die ich zuerst im Jahre 1892 beschrieb, ist das Becken durch den Verband vollkommen fixiert, womit die größte Schwierigkeit des Redressements überwunden ist.

Ich habe seither die Methode für sämtliche Varianten und schwere Formen der coxitischen Kontrakturen weiter entwickelt. Die für das Redressement der lateralen Kontrakturstellungen, sowie für die Oberschenkelrotationen konstruierten Verbände wurden bisher nur in ungarischer Sprache veröffentlicht.

Zum Redressement benötigt man:

1) 2 glattpolierte Stahlstangen, deren Dicke, je nach Schwere des Kranken, zwischen 10—15 mm Durchmesser, deren Länge zwischen

$1\frac{1}{2}$ — $2\frac{1}{2}$  m variiert. Ihre oberen Enden werden auf das Ende des Operationstisches so gelegt, daß die Stangen einen Winkel von etwa  $30$ — $40^\circ$  einschließen. Die unteren Enden ruhen auf einem Gestell.

2) Watterollen in der Breite von  $10$ — $25$  cm.

3) Gipsrollen aus ungestärktem Mull mit feinstem Alabastergips imprägniert.

Das Redressement geschieht ohne Narkose. Die Schmerzen während des Redressements sind nicht bedeutend und die Unannehmlichkeiten der dem Redressement folgenden ersten Stunden werden durch Narkose nur erhöht. Zur Linderung der Schmerzen geben wir den erwachsenen Kranken vor dem Redressement eine Morphiuminjektion und wiederholen diese, wenn sich nach dem Redressement die Schmerzen bedeutend steigern.

Der Kranke wird gerade gestellt und von der Mitte des Unterschenkels bis an die Brustwarze, bei entwickelten Patienten weiblichen

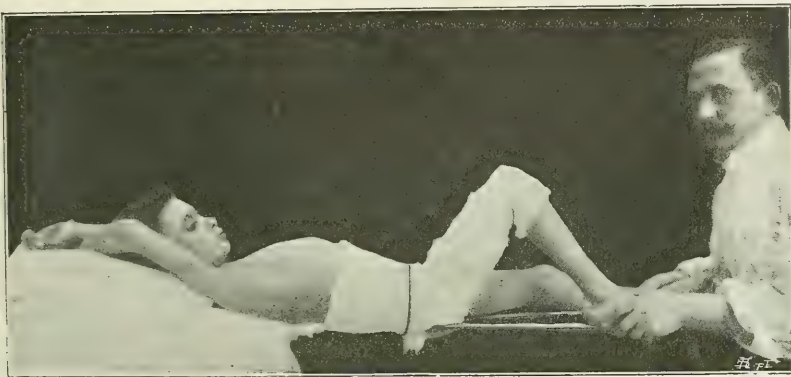

Fig. 215. Redressement einer Kontraktur des tuberkulösen Hüftgelenkes. Erstes Stadium. Rumpf und Becken sind bis zur Querlinie mittelst Gipsbindentouren an die Stangen befestigt.

Geschlechtes bis unter die Mammae, so mit Watte eingehüllt, daß die Ränder der Bindentouren einander bedecken. Besonders gut wattiert werden die Gegenden der beiden Spinae ant. superiores und die vordere Seite des Oberschenkels in der Nähe des Kniegelenkes. Jetzt wird Patient so auf die Stangen gelegt, daß der Kopf auf dem das Ende der Stange bedeckenden Polster ruht, die Wirbelsäule der ganzen Länge nach die Stangen berührt, also keine Lordose oder Skoliose bildet, die Stangen beiderseits zwischen die Tuberositas ossis ischii und den großen Trochanter kommen, die gesunde Extremität so auf ihrer Stange liegt, daß diese hinter den inneren Knöchel gelangt, die kranke, im Hüftgelenk kontrahierte Extremität hingegen in ihrer bei dieser Lage eingenommenen Stellung von einem Gehilfen gehalten wird.

Ein Gehilfe fixiert den Kranken an den Oberarmen, der andere hält den gesunden Fuß an die Stange.

Jetzt wird das Becken und je nach der Schwere des Falles der Rumpf bis zu verschiedener Höhe mit breiten, in lauem Wasser gut eingeweichten Gipsbinden fest an die Stangen fixiert (Fig. 215).

Ueber der Hüfte werden die Gipsbinden wie auf Fig. 203, S. 317 fester angezogen, so daß hier der Verband eine Taille bildet, wodurch das Herabgleiten während des Gehens verhindert wird. Da der Verband, nachdem er erhärtet ist, sofort aufgeschnitten und ein wenig gelüftet wird, drückt er an dieser Stelle nicht.

Dieser Teil des Verbandes fixiert während des Redressements das Becken und den Rumpf, und verhindert, daß das Becken und die Wirbelsäule den Bewegungen des Beines folgend sich lordotisch oder skoliotisch verbiegen. Er muß daher dieser Aufgabe entsprechend genügend stark hergestellt werden. Die dunkle Querlinie in der Inguinalgegend zeigt auf unserer Abbildung die untere Grenze dieses Verbandes.

Jetzt wartet man, bis der Verband erhärtet ist, und schreitet dann zum Redressement. Dieses soll trotz der guten Beckenfixierung nie zum Brisement forcé ausarten. Das Uebrige variiert dann je nach der Stellung des Oberschenkels und ist bei dem Redressement der einzelnen Kontrakturformen in den folgenden Kapiteln angegeben.

Nachdem das Redressement beendet und der Verband hart, aber noch feucht ist, wird Patient auf den Tisch gelegt und der Beckenteil, vorne in der Mittellinie, der ganzen Länge nach mit einem scharfen Messer aufgeschnitten, worauf sich die Seitenteile soweit zurückziehen, daß in der Schnittlinie etwa ein Spatium von 1—2 cm entsteht. Mit dieser Lüftung beugt man etwaigen Atembeschwerden, sowie Bauchbeklemmungen nach dem Speisen in vollkommen ausreichender Weise vor. Da die Seitenteile bereits hart sind, fixiert der Beckenteil trotzdem vollkommen gut. Er wird außerdem mit einer feuchten Mull- oder Kalikotbinde oder mit einem Riemen umgeben.

Jetzt, oder schon vorher, werden die Stangen nach unten herausgezogen, die Ränder des Verbandes überall auf ihre gute Fütterung, die wir durch Umschlagen des Wattefutters während des Anlegens des Verbandes herstellen, untersucht und zur Verhinderung des Besmutzwerdens während des Stuhlganges die ganze Umgebung des Perinealausschnittes mit Kautschukpapier bedeckt.

Der fertige Verband reicht vorne nach oben bis zum Schwertfortsatze, nach unten in der Mittellinie bis zur Symphyse, und auf der gesunden Seite bis in die Nähe des Trochanters. Rückwärts bedeckt er die Glutäalgegend der kranken Seite und läßt davon neben der Inter-glutäalpalte nur einen etwa 2—3 cm breiten Streifen unbedeckt. Es ist namentlich bei Kindern wichtig, daß der Verband die Glutäalgegend ganz bedecke, da sie sonst trotz des Verbandes das Hüftgelenk beugen und an dieser Stelle aus dem Verbande nach rückwärts sozusagen herausschlüpfen. Der den Oberschenkel bedeckende Teil steht vorne, außen und rückwärts mit dem Rumpfteile durch die breite Brücke in Verbindung und endet nach unten gewöhnlich über dem oberen Rande der Patella (Fig. 216). Bei Rotationskontrakturen erstreckt sich der Verband auch auf den Unterschenkel und auf den Fuß (Fig. 219, 222, 223).

Beim Stuhlgang wird Patient auf zwei kleine Bänkchen gelegt. Knaben lassen den Urin in eine Flasche, Mädchen hat man etwas auf die gesunde Seite zu wenden.

Sind Fisteln vorhanden und eignet sich der Fall trotzdem nicht zur Resektion, sondern soll er konservativ behandelt werden, so wird



die Umgebung der Fisteln vorher gründlich desinfiziert, die ganze Gegend mit einem Sublimatverbande bedeckt und dann ohne weiteres redressiert. Wenn man dieses versäumt und den Schmutz, anstatt ihn zu entfernen, mit dem Verbande noch fixiert, so können nach dem Redressement selbstverständlich Phlegmonen, Erysipel etc. entstehen. Diese Komplikationen dürfen aber nicht dem Redressement in die Schuhe geschoben werden.

Die Fisteln secernieren nach dem Redressement unter dem Verbande nur ganz wenig Eiter, keinesfalls mehr als vorher, und da sich während jenen 6—8 Tagen, bis der Verband entfernt wird, unter dem Sublimatverbande nur sehr wenig Eiter ansammelt, ist es gewöhnlich nicht notwendig, den Verband entsprechend den Fisteln zu durchlöchern.

Nach Beendigung des Redressements wird das Gipsmodell in der auf S. 309 angegebenen Weise angefertigt.

### Das Redressement der Flexionskontraktur und der seitlichen Kontrakturstellungen leichteren Grades.

Ist das Becken in der S. 335 angegebenen Weise an die Stange genügend fixiert (s. Fig. 215), so nähert der Gehilfe das kranke Bein

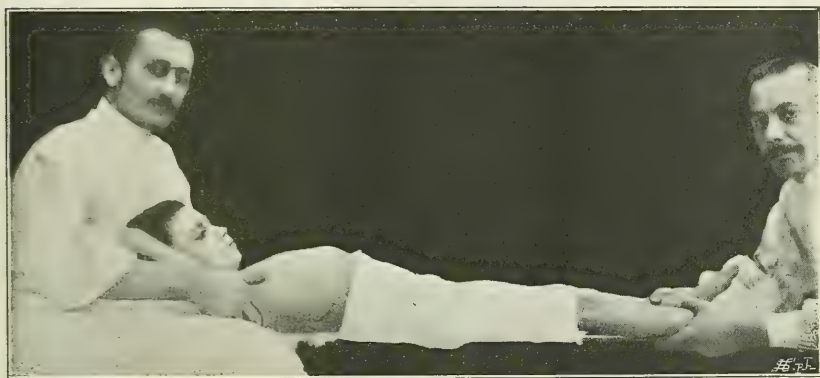


Fig. 216. Das Redressement der Flexionskontraktur ist beendet, der Schenkel mittelst der Gipsbindentouren an die Stange gezogen.

allmählich der Stange und ist bestrebt, es so auf diese zu legen, daß die Kniekehle auf die Mitte (Fig. 216) der Stange zu liegen kommt.

Bei Kontrakturen leichtesten Grades geht das ohne größere Beschwerden von statten und wird zugleich mit der Flexionskontraktur auch die etwa vorhandene Ad-, oder Abduktionskontraktur mit redressiert.

Jetzt umgibt der Operateur den Beckenteil des Verbandes mit der feuchten Gipsbinde, kommt mit ihr auf den Oberschenkel herunter und zieht diesen mit zirkulären Touren an die Stange. Der Verband reicht bis an den oberen Rand der Patella; ihn unter das Knie herab, auf den Unterschenkel zu führen, erwies sich bei diesen leichteren Kontrakturformen als überflüssig. Da wir die Patienten in den redressierenden Verbänden herumgehen lassen, würde die überflüssige

Fixierung des Kniegelenkes den Gang nur noch beschwerlicher machen. Dauert das Redressement einige Wochen und wird dann das bis dahin fixierte Knie in dem Apparate freigegeben, so verursachen die Bewegungen im Knie anfangs Schmerz und manchmal auch leichte Exsudation. Alles das wird erspart, wenn das Knie von allem Anfange an freigelassen wird.

Leistet die Flexionskontraktur starken Widerstand, so könnte dieser bei unserer vollkommenen Beckenfixierung leicht überwunden werden. Man soll sich aber dazu aus Gründen, die ich früher auseinandersetze, nicht verleiten lassen. Man begnüge sich in diesen Fällen damit, daß man den Oberschenkel mit einiger Kraft, mittelst der zirkulären Gipstouren, der Eisenstange nähert und daß man den Verband vorne in der Mittellinie mit einer oder mit zwei daumendicken Gipsschienen verstärkt. Nach etwa 8 Tagen wird der Verband abgenommen. Jetzt hat jener starke Widerstand nachgelassen, das Redressement kann gewöhnlich leicht beendet und der Oberschenkel an die Stange angezogen werden.

Ist die Kontraktur hochgradig, also etwa  $90^{\circ}$  und die Ankylose eine starke, so daß es bei Anwendung von mäßiger Kraft nicht gelingt, das Hüftgelenk so weit zu strecken, daß das Knie in die Nähe der Stange gelangt, so wird die Kontraktur angespannt, aber der Verband folgt abwärts von der Glutäalgegend nur dem Oberschenkel, ohne die Stange mitzufassen. Man verhindert dadurch, daß der Gipsverband vom Knie zur weitabstehenden Stange hinzieht und sich zwischen Ober- und Unterschenkel fledermausflügelähnlich ausbreitet. Nach 8 Tagen gelingt es meistens, den Oberschenkel der Stange soweit zu nähern, daß man sie in den Verband mitfassen kann, und der dritte Verband redressiert gewöhnlich vollkommen.

Die leichten Grade von Ad- oder Abduktionskontraktur werden, wie ich eben erwähnte, mit der Flexionskontraktur mitredressiert.

Für die schweren, starren Formen genügt dieser Verband nicht. Dafür eignen sich die im nächsten Kapitel beschriebenen Methoden.

Obwohl es nach dieser Methode eine Leichtigkeit ist, das Bein vollkommen zu extendieren, so soll die Flexionskontraktur nur bis zu einem Winkel von etwa  $165$ — $170$  Graden extendiert werden. Die dadurch verursachte kleine Verkürzung kann leicht ausgeglichen werden und das Sitzen ist bequemer als bei vollkommen gerade gestreckter Extremität.

### **Das Redressement schwerer Formen von Adduktionskontrakturen.**

Die auf S. 283—291 veröffentlichten Abbildungen versinnlichen uns einige dieser Fälle und im betreffenden Teile der pathologischen Anatomie, sowie der Symptomatologie haben wir über diese Kontrakturform eingehend gesprochen.

Das Redressement mit Apparaten gelingt nur in leichten Fällen, kann aber viel zweckmäßiger vor Anfertigung eines Apparates mittelst Gipsverband bewerkstelligt werden.

Der Apparat hat dann nur die Aufgabe, das Rezidiv der Kontrakturstellung zu verhindern, und kann dementsprechend einfacher konstruiert werden.

Früher habe ich auch die schweren Formen der lateralen Kontrakturen in derselben Weise redressiert wie die Flexionskontrakturen,

das war aber in manchen Fällen sehr mühsam und wir konnten unser Ziel nur langsam erreichen. Fig. 217 zeigt uns einen solchen Fall von starker Adduktion, kombiniert mit einem leichten Grad von Flexion und mit ausgesprochener Rotation nach einwärts. Seit etwa 10 Jahren habe ich das Verfahren in folgender Weise vervollkommenet. Der Verband wird, wie bei den im vorigen Kapitel beschriebenen Fällen, ebenfalls auf den Stangen angelegt. Der erstangelegte Teil erstreckt sich nicht nur auf das Becken und auf den Rumpf, sondern er fixiert auch das gesunde Bein bis zum Knie an die Stange der betreffenden Seite. Außerdem wird auf der kranken Seite entsprechend der Crista ilei eine etwa aus 10—12 Schichten bestehende Gipspelotte in weichem Zustande auf den noch weichen Teil des Verbandes gelegt und der Verband über der ganzen Crista durch Eindrücken der Bauchdecken vertieft (Fig. 218).

Diese Pelotte und das betreffende Verbandsegment über der Crista ilei kann auch mit einigen Gipsbindentouren dadurch vertieft werden, daß diese, schräg und fest angezogen über der Crista geführt, auf der betreffenden

Seite um das Perineum herumgeführt werden. Diese Touren müssen sofort nach erfolgtem Redressement vom Perineum entfernt werden.

Es entsteht auf diese Weise über der Crista ilei der kranken Seite ein starker Damm, welcher während der Abduktion des Beines von

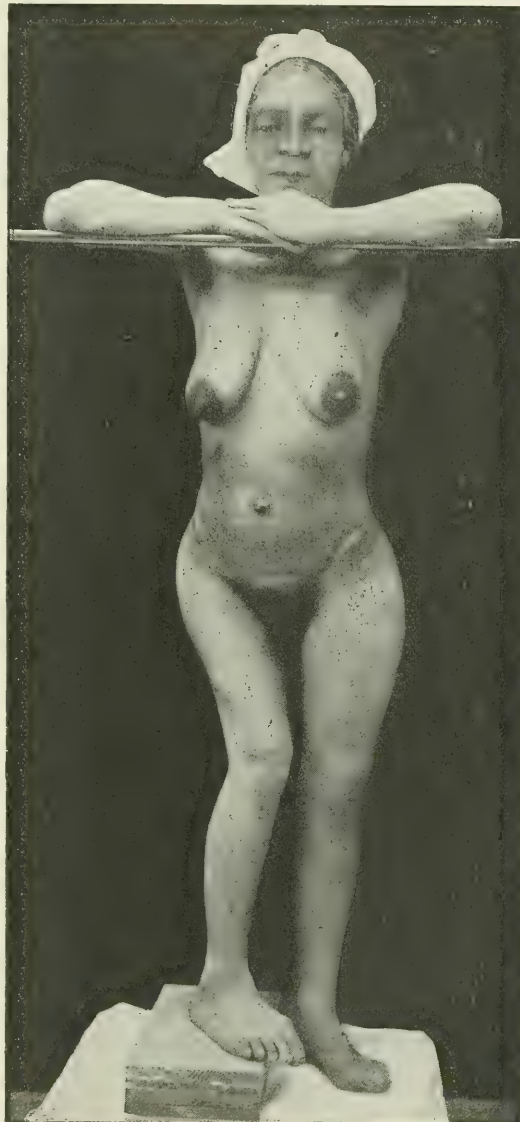

Fig. 217. Starke Adduktionskontraktur, kombiniert mit einer leichten Flexionskontraktur und ausgesprochener Rotation einwärts.



oben her der kranken Beckenhälfte eine verlässliche Stütze bietet und samt dem das gesunde Bein bedeckenden Verbands verhindert, daß sie nach oben entweicht und die Abduktion vereitelt.



Fig. 218.

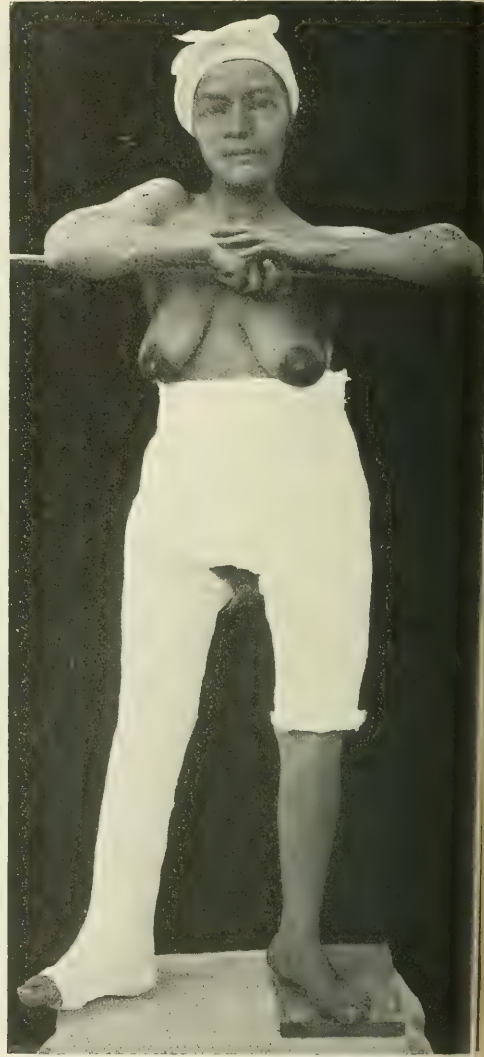

Fig. 219.

Fig. 218. Erster Teil des Verbandes beim Redressement schwerer Formen von Adduktionskontraktur. Der Verband umringt das Becken und das gesunde Bein bis zum Knie. Auf der kranken rechten Seite entsprechend der *Crista ilei* ist der Verband durch eine Gipspelotte verstärkt und über der *Crista* eingedrückt (siehe die auf der Figur angemerkte Stelle). Patient liegt auf den Stangen und ist nur dem besseren Verständnisse zuliebe aufrechtstehend abgebildet.

Fig. 219. Das Redressement der Adduktionskontraktur ist beendet. Der Hilfsverband vom gesunden Bein noch nicht entfernt. Der das kranke Bein bedeckende Verband mußte sich in diesem Falle wegen des komplizierenden *Genu valgum* und wegen der Einwärtsrotation auch auf den Unterschenkel und auf den Fuß erstrecken.

Die Pelotte ist in der Fig. 218 auf die Oberfläche des Verbandes gezeichnet.

Jetzt erst wird das kranke Bein wattiert, dann von einem Gehhilfen mit genau dosierter Kraft abduziert, der Stange genähert, mit den feuchten Gipsbindentouren an sie gezogen, die Verbindung mit dem Beckenteil hergestellt, mit einigen Gipsschienen befestigt, und nach Erhärtung die Stangen herausgezogen (Fig. 219). Jetzt wird der das gesunde Bein fixierende Verband entfernt und der Verband, wie früher beschrieben, ausstaffiert (Fig. 220).

In Fällen, wo keine komplizierende Rotation nach innen vorhanden ist, soll der Verband aus den früher angegebenen Gründen nur bis zur Patella reichen und das Knie freilassen. Eine etwa vorhandene Flexionskontraktur wird mit redressiert.

In unserem photographierten Falle war außer der hochgradigen Adduktionskontraktur noch Genu valgum und Einwärtsrotation des Beines vorhanden (siehe Fig. 217). Diese erreichten die Verlängerung auf den Unterschenkel und auf den Fuß.

### Das Redressement der schweren Abduktionsformen.

Bei schweren Abduktionsformen geschieht das Redressement in ähnlicher Weise. Da aber hier bei Annäherung des Oberschenkels die gesunde Seite in die Höhe steigt, wird in diesen Fällen die Gipspelotte an dieser Seite angebracht, wie das auf Fig. 222 angedeutet ist.

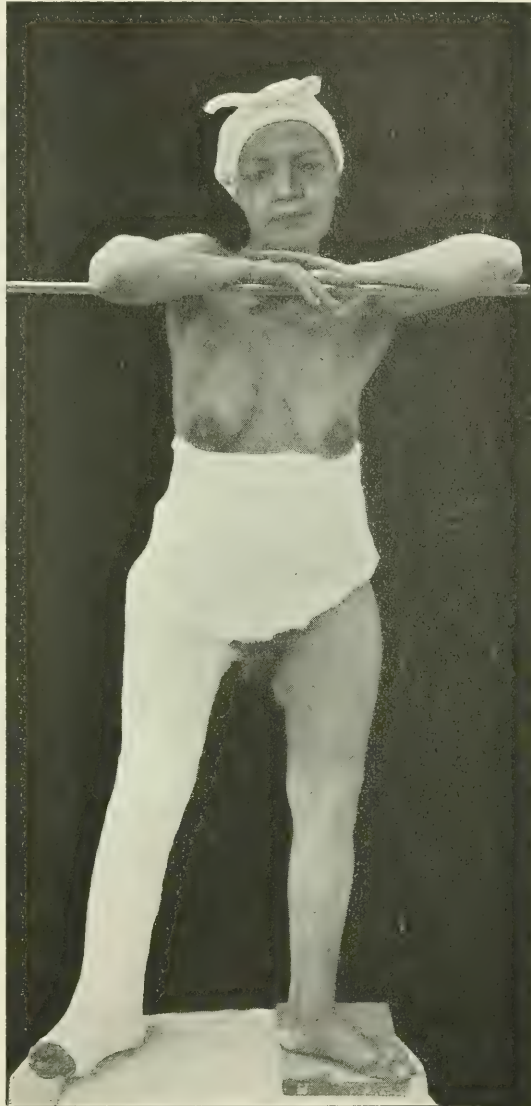

Fig. 220. Das Redressement ist beendet. Der das gesunde Bein bedeckende Hilfsverband ist entfernt.

Nach Beendigung des Redressements wird jener Teil des Verbandes, welcher den gesunden Oberschenkel fixiert, entfernt.

Bei nicht komplizierten Fällen genügt es, wenn der Verband nur bis zum Knie reicht. Fig. 221 zeigt uns eine solche schwere Abduktionskontraktur kombiniert mit Genu valgum und Auswärtsrotation der Extremität. Fig. 222 zeigt den redressierenden Gipsverband mit Gipspelotte über der Crista ilei der gesunden Seite und



Fig. 221. Schwere Form einer Abduktionskontraktur, kombiniert mit Auswärtsrotation der Extremität und mit Genu valgum. Vor dem Beginn der Behandlung.

Hilfsverband auf dem gesunden Oberschenkel. Auf Fig. 223 ist die Abduktion redressiert, das Bein einwärts rotiert und der Hilfsverband entfernt. Fig. 224 zeigt das Resultat. Die Abduktionskontraktur ist korrigiert. Die Korrektur des Genu valgum ist noch nicht vollkommen.

### Das Redressement der Rotationskontrakturen.

Zu den schweren Adduktionskontrakturen gesellt sich gewöhnlich die Rotation nach innen, zu den Abduktionskontrakturen die nach außen. Diese Rotationsstellungen sollen bei der Untersuchung nicht übersehen und bei dem Redressement nicht unbeachtet bleiben.



Während des Redressements der Ad- oder Abduktionskontraktur ist nach unserer Methode das Becken so vorzüglich fixiert, daß das Redressement der Rotation keine Beschwerden macht.

Bei leichteren Fällen gelingt es selbst bei im Knie gestreckter Extremität während der Korrektur der seitlichen Kontraktur die Extremität so zu wälzen, daß dabei auch die Rotationsstellung mitkorrigiert wird. Der Verband erstreckt sich dann auf die ganze

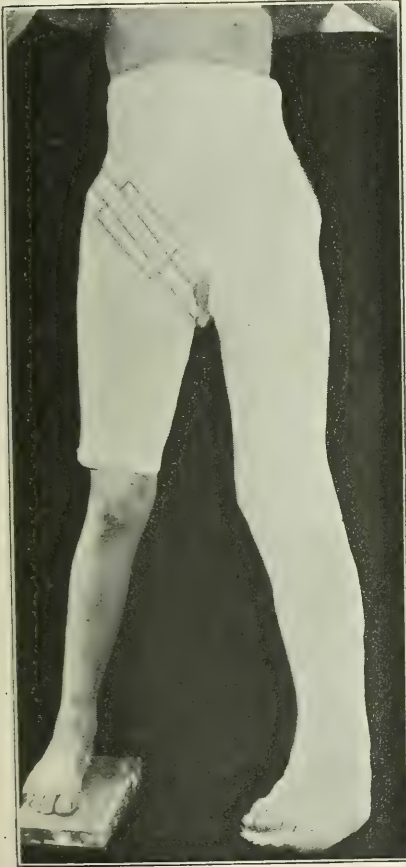


Fig. 222.

Fig. 222. Redressierender Gipsverband über der Crista ilei auf der gesunden Seite und Hilfsverband auf dem gesunden Oberschenkel.

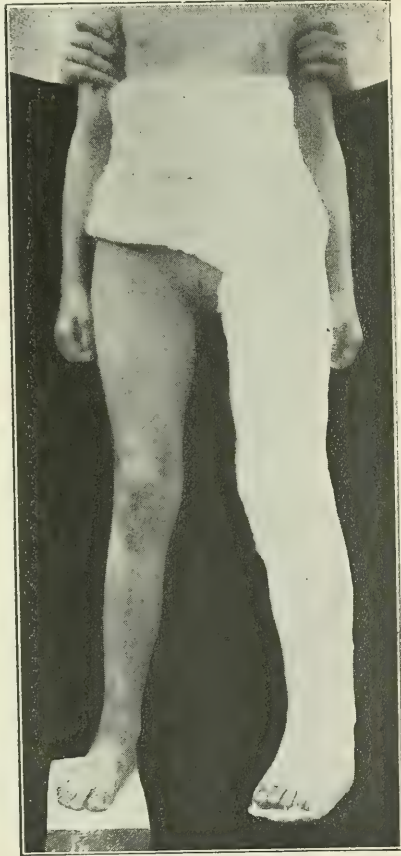

Fig. 223.

Fig. 223. Die Abduktionskontraktur ist redressiert, das Bein einwärts rotiert und der Hilfsverband entfernt.

Extremität, umfaßt den Fuß und fixiert ihn in der gewünschten Stellung. Ist der Widerstand ein stärkerer, so rotiere ich das Bein bei flektiertem Knie. Große Kraft wende man auch hier nicht an.

Sollte der Widerstand bei mäßigem Kraftaufwande nicht nachgeben, so wird die Extremität im Knie gebeugt, in der erwünschten Rotationsrichtung angespannt, eingegipst, worauf in 6—8 Tagen weiterrotiert werden kann.

### Das Redressement der komplizierenden sekundären Kontrakturen anderer Gelenke.

Diese sind das Genu valgum, welches Ab- und Adduktionskontrakturen ziemlich früh kompliziert, dann die Beugekontraktur des Kniegelenkes und der Spitzfuß, die sich gewöhnlich erst den sehr veralteten Fällen anschließen.

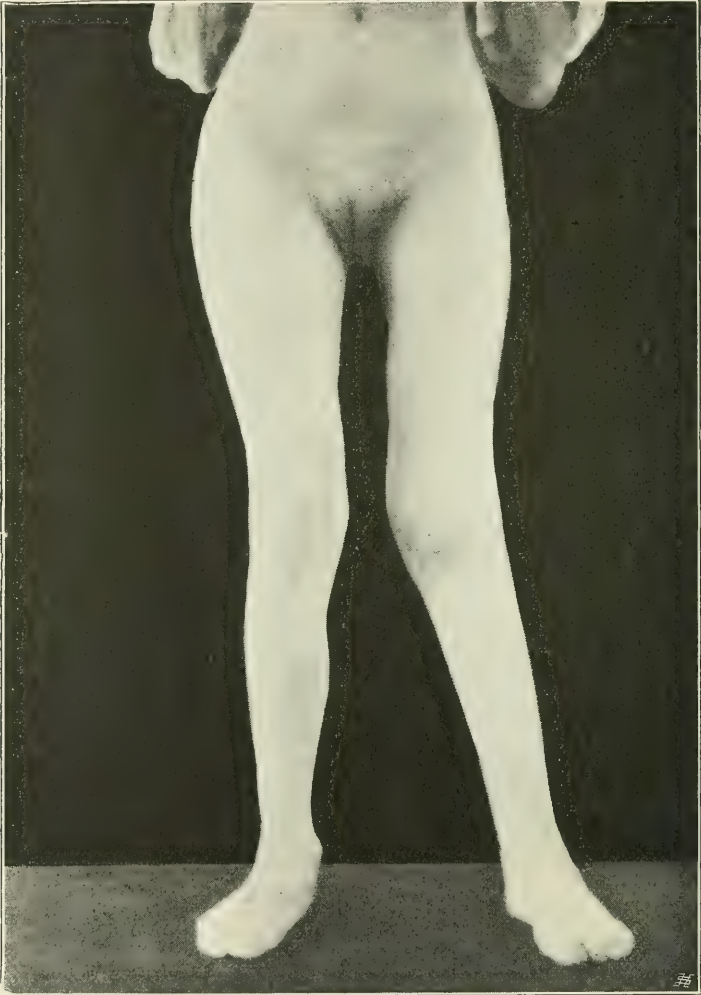

Fig. 224. Das Resultat der Behandlung. Die Abduktionskontraktur ist korrigiert. Die Korrektur des Genu valgum ist noch nicht vollkommen.

Die Kniekontrakturen werden bei Gelegenheit des Redressements der Hüftgelenkskontraktur mitredressiert. Der Verband erstreckt sich dann auf den Unterschenkel herab bis zu den Knöcheln.

Der anzufertigende Schienenhülsenapparat soll diesen Kontrakturen Rechnung tragen.

Die Spitzfußstellung wird nicht immer redressiert. Ist z. B. infolge Pfannenverschiebung, Usur des Schenkelkopfes und -Halses die Extremität verkürzt oder ist sie durch Zurückbleiben im Wachstume bedeutend verkürzt, so kann der Spitzfuß in zweckmäßiger Weise zur Ausgleichung der Verkürzung verwendet werden. Er wird dann mit einem geschickt angefertigten Schuh mit innerer Einlage maskiert.

Ist das nicht der Fall, so erfolgt das Redressement mit oder ohne Tenotomie sofort nach dem Redressement des Hüftgelenkes; der Gipsverband erstreckt sich dann ebenfalls auf den Fuß.

## **Die Behandlung der knöchernen Hüftgelenkskontrakturen und Ankylosen.**

Es handelt sich in diesen Fällen entweder darum, die Extremität aus jener, für verschiedene physiologische Funktionen unbequemen, pathologischen Stellung, die sie inne hat, in eine günstige, aber wieder unbewegliche Stellung überzuführen, oder darum, anstatt der knöchernen Ankylose eine bewegliche Pseudarthrose herzustellen. Ersteren Zweck streben wir mit der Osteotomie, letzteren mit der Resektion an.

Um Wiederholungen vorzubeugen, werde ich mich in diesem Kapitel nicht auf jene knöchernen Ankylosen beschränken, die sich auf tuberkulöser Basis entwickelten, sondern sämtliche knöchernen Ankylosen des Hüftgelenkes zusammenfassen.

Das *Brisement forcé* habe ich bereits im vorherigen Kapitel erwähnt. Beim Redressement der Kontrakturen führt dieser Eingriff eventuell zur Fraktur; bei knöchernen Ankylosen soll damit die Fraktur bewußt angestrebt werden. Ich glaube, es wird sich heutzutage zu einem solchen, ob mit Händekraft oder mit Maschine ausgeführten, in seinen Details und Folgen so unberechenbaren Eingriff ein Chirurg kaum herbeilassen.

Bei der Wahl zwischen Osteotomie und Resektion haben wir verschiedene Umstände zu erwägen.

Eine Anzahl dieser Fälle betreffen junge, blühende Frauen, die infolge von Tripperinfektion oder von Polyarthritiden zu einem ankylotischen Hüftgelenke kamen. Es gesellt sich dabei oft zur Flexion minderen Grades starke Adduktionsstellung, welche den Weg zu der Geschlechtsspalte verlegt, oder eine starke Abduktion, welche das Gehen unmöglich macht.

Wird in solchen Fällen die Extremität durch die Osteotomie gestreckt und zwischen Ab- und Adduktion in Mittelstellung oder in leichter, für das Gehen bequemer Abduktionsstellung fixiert, so ist damit das Hindernis nicht aus dem Wege geräumt.

Ich entschloß mich in zwei solchen Fällen zur Resektion.

Bei der Wahl zwischen den einzelnen Methoden der Osteotomie untersucht man den Patienten recht genau und zieht auch das Radiogramm dabei zu Rate. Ich habe im pathologisch-anatomischen Teile dieser Arbeit einige Becken abgebildet, welche zeigen, wie tief in manchen Fällen die knöchernen Verwachsungen herabreichen. Ist das der Fall, dann können jene Methoden nicht angewendet werden, welche den Oberschenkel am Halse oder sonst irgendwo über dem kleinen



Trochanter trennen. In einzelnen Fällen von Pfannenwanderung liegt selbst der kleine Trochanter noch der Seitenfläche des Beckens an und ist mit ihr verlötet. Aber abgesehen von diesen Fällen ist in dem größten Teile der von mir untersuchten ankylotischen Beckenpräparate, wie ich das im Kapitel über pathologische Anatomie hervorgehoben und abgebildet habe, das Lig. ileo-femorale (Lig. Bertini) verknöchert und bildet eine Spange, die vom Tuberculum ileo-femorale bis zur Linea intertrochanterica herabzieht.

Es gibt jedenfalls Fälle, in welchen sich die Verknöcherung auf den Schenkelkopf, auf das Acetabulum und auf das Labium glenoidale beschränkt, der Schenkelhals unverändert vorhanden ist und die sich für eine ADAMSSche Osteotomie vorzüglich eignen. Aber man rechne nicht mit geschlossenen Augen auf diese Fälle, sondern überzeuge sich vorher über jene individuellen Eigenheiten des einzelnen Falles, die eben hier so zahlreich vorkommen. Man wird dann solchen Ueberraschungen entgegen, über die JAKOBSONH berichtet, wo nur die Durchsägung allein bei der ADAMSSchen Operation eine halbe Stunde dauerte.

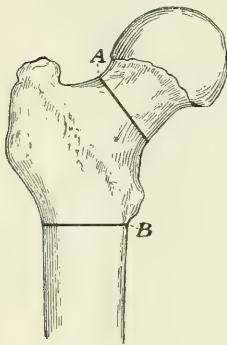


Fig. 225. Linie *A* zeigt die Stelle der ADAMSSchen, Linie *B* jene der GANTSchen Osteotomie.

Da wir mit unseren beschriebenen Methoden auch sehr feste, bindegewebige Verwachsungen redressieren, reservieren wir das blutige Redressement für die knöchernen Ankylosen. Und doch waren wir genötigt, in einigen Fällen von tuberkulöser Kontraktur höheren Grades, in denen die Patienten finanziell nicht in der Lage waren, die zur Verhütung der Rezidive notwendigen Apparate sich anzuschaffen und das lange Tragen von Gipsverbänden nicht angezeigt erschien, zur GANTSchen Osteotomie zu schreiten, nach welcher die Patienten nach erfolgter Konsolidierung ohne Apparat entlassen werden konnten.

Die Operationen werden in Narkose mit strenger Beachtung aller aseptischen Kautelen ausgeführt. Nach der Osteotomie wird die Kontraktur sofort redressiert. Stoßen wir dabei auf stärkeren Widerstand, so fixieren wir die Extremität je nach dem einzelnen Falle mit Gewichtsextension oder im Gipsverbande und redressieren nach einer Weile weiter. Tenotomien oder Myotomien sind nicht unbedingt notwendig. Das etappenweise Redressement führt auch hier zum Ziele.

RHEA BARTON führte im Jahre 1826 die erste Osteotomie am Hüftgelenke aus. An der Ausbildung der Methode hat seither eine große Reihe unserer tüchtigsten Fachmänner mitgearbeitet. Davon seien erwähnt KEARNY, RODGERS (1830), MAISONNEUVE (1847), A. MAYER (1852), v. LANGENBECK (1854), SAYRE (1862) etc.

ADAMS' Operation besteht in der Durchsägung des Schenkelhalses von einer kleinen Wunde aus, die etwa 2 cm über der Spitze des großen Trochanters liegt. Die eigens dazu konstruierte Stichsäge durchsägt bei günstigen Verhältnissen in etwa 5 Minuten den Schenkelhals von vorne nach rückwärts, der Quere nach, intrakapsulär. Die Trennung kann auch mit dem Meißel erfolgen (Fig. 225).

ADAMS hatte bei der Begründung seiner Methode physiologische Verhältnisse vor Augen und ließ die gewöhnlich vorhandenen patho-

logischen Veränderungen außer Acht. Von einer Gelenkskapsel ist bei knöchernen Ankylosen keine Spur mehr vorhanden, sehr oft fehlt der Schenkelhals vollkommen und die neugebildeten Knochenstangen reichen vom Becken oft tief unter jene Linie herab, in welcher nach ADAMS die Durchsägung erfolgt.

Für einzelne seltenere Fälle ist die Methode, namentlich mit dem Meißel ausgeführt, praktisch anwendbar und bietet dann den nicht zu unterschätzenden Vorteil, daß sie das Redressement mit ganz unbedeutender Verkürzung ermöglicht, wobei aber in Betracht zu ziehen ist, daß der geschrumpfte M. ileo-psoas selbst in diesen Fällen das Redressement bedeutend erschwert und später zum Rezidiv der Kontraktur führen kann. Diesem Uebel könnte besser durch Verlängerung der Sehne dieses Muskels als durch einfache Tenotomie abgeholfen werden.

**GANTS Osteotomie.** Gewöhnlich wird etwas unter der Höhe des kleinen Trochanters, an der Außenseite des Oberschenkels, der Breite des Meißels entsprechend, ein Längsschnitt angelegt, der Meißel bis auf den Knochen eingeführt, dann mit der Schneide quer auf den Schenkelknochen gestellt und dieser mit einigen Hammerschlägen getrennt (Fig. 225). Ich verwende auch zum Hautschnitt den Meißel. Nach erfolgter Durchtrennung des Knochens schließe ich die kleine Wunde mit Seidennaht und redressiere das Bein auf den Stangen so, wie ich es bei den Kontrakturen beschrieben habe. Der Verlauf ist glatt. Der Verband wird erst nach 8 Wochen entfernt. Ich lasse während dieser Zeit auch die Fäden in der Wunde, die in der gut desinfizierten Haut keine Reaktion hervorrufen und nach Abnahme des Gipsverbandes in der Haut eingetrocknet vorgefunden werden.

Vorteile der Methode sind:

1) Die GANTSche Osteotomie entspricht den pathologisch-anatomischen Verhältnissen viel besser, als die ADAMSSche Methode. Sie trennt den Oberschenkel unter dem kleinen Trochanter und schaltet damit jenen Widerstand aus, welchen dem Redressement der M. ileo-psoas entgegengesetzt. Der Oberschenkel wird dabei in einer so tief liegenden Linie getrennt, daß zu ihr etwaige Knochenstangen kaum mehr reichen;

2) daß sie bei tuberkulösen Kontrakturen den Krankheitsherd unberührt läßt;

3) daß sie leicht erlernt und leicht ausgeführt werden kann.

Nachteile der Methode:

1) Die Verkürzung ist nach der GANTSchen Operation immer eine ziemlich bedeutende, denn das über der Osteotomielinie liegende, etwa 7—8 cm lange Stück des Oberschenkels bleibt in der pathologischen Stellung fixiert, während das untere durch das Redressement in gestreckter, etwas abduzierter Position unter dieses Knochenende gestellt wird. Andererseits dürfen wir aber nicht vergessen, daß von diesen 7—8 cm infolge Zerstörung der Pfanne, des Schenkelkopfes und Halses ohnedies bereits 4—5 cm verloren gegangen sind und bei keinem Operationsverfahren mehr zu retten wären.

2) Das Bein ist nach erfolgter Heilung in redressierter Stellung ankylotisch.

**VOLKMANNS Osteotomia subtrochanterica cuneiformis.** VOLKMANN dringt mit großem Schnitt an der hinteren äußeren Seite

des Trochanters auf den Knochen ein und entfernt daraus einen so großen Keil, daß dadurch das Redressement in Streckstellung und in leichter Abduktion möglich ist. Der entfernte Keil bedingt eine Verkürzung von etwa  $2\frac{1}{2}$  cm, die durch die Abduktionsstellung des Beines ausgeglichen wird. Die Extremität ist nach erfolgter Heilung in Streckstellung steif; das Sitzen ist dadurch erschwert.

Wie wir sahen, hat GANTS subtrochantere Osteotomie und VOLKMANN'S subtrochantere Keilexzision eine bedeutende Verkürzung des Beines zur Folge, während bei ADAMS' Durchtrennung des Schenkelhalses die Verkürzung nicht so bedeutend ist.

Die neueren Methoden sind bestrebt, die Verkürzung zu ersparen.

LORENZ durchtrennt den Oberschenkel näher an seinem oberen Ende, also wenn möglich in der von ADAMS angegebenen Linie. Ist dieses nicht möglich, so empfiehlt er anstatt der subtrochanteren keilförmigen eine intertrochantere lineare oder eine pelvitrochantere Osteotomie. Die Korrektionsknickung und die Verkürzung gestalten sich infolgedessen möglichst gering. Außerdem wird der durch die kontrahierten Weichteile gesetzte Widerstand ausgeschaltet und es werden deshalb die Fascia lata samt ihrem Tensor, der M. sartorius, die Sehne des M. rectus femoris und des Ileo-*psaos* durchschnitten. Die Osteotomie wird nicht subkutan, sondern in offener Wunde ausgeführt.

Dadurch, daß LORENZ wie ADAMS den Schenkelhals angreift oder die Osteotomielinie möglichst hoch verlegt, soll verhindert werden, daß die Verkürzung der Extremität auch noch durch den operativen Eingriff gesteigert wird, während die Ausführung der Operation in offener Wunde den Vorteil sichern soll, die Durchtrennungslinie den individuellen Veränderungen des einzelnen Falles anpassen zu können. Ob es LORENZ gelingen wird, nach 5—6-wöchentlicher Fixierung der Extremität durch gymnastische Nachbehandlung noch eine gebrauchsfähige Pseudarthrose zu erzielen, darüber muß erst die Erfahrung entscheiden.

HOFFA, TERRIER, HENNEQUIN, LANDERER und LAUENSTEIN waren bestrebt, die vorhandene Verkürzung dadurch auszugleichen, daß sie den Oberschenkel schief von unten-außen nach innen-oben durchtrennten, dann die Kontrakturstellung redressierten und zugleich die Knochenenden so auseinander zogen und nebeneinander verschoben, daß dadurch die Extremität verlängert wurde. Es läßt sich auf diese Weise nach HOFFA'S Angabe eine Verlängerung von 4—5 cm erreichen. — Die Erfahrungen sind noch nicht zahlreich genug, um über die Enderfolge dieser Operation ein Urteil abgeben zu können.

### Resektionen.

#### 1. Die subperiostale Resektion nach LANGENBECK mit äußerem Schnitt.

Wir beschreiben die Methode nach der vortrefflichen Schilderung FARABEUF'S.

Patient liegt auf der gesunden Seite. Der kranke Oberschenkel ist bis zu einem Winkel von  $45^{\circ}$  flektiert. Ein Gehilfe hält mit einer Hand den Fuß, mit der anderen das Knie und sorgt während der Operation für die notwendigen Bewegungen. In dieser Stellung des Beines



trifft die Verlängerungs-  
linie des Oberschenkels  
die Spina post. sup.

Der Hautschnitt  
wechselt je nach Größe  
und Fettreichtum des  
Patienten zwischen 8  
bis 12 cm. Davon ent-  
fällt  $\frac{1}{3}$  Teil auf den  
Trochanter,  $\frac{2}{3}$  Teile über  
ihm auf die Weichteile.  
Der Schnitt entspricht  
der Mittellinie der Außen-  
fläche des großen Tro-  
chanters (Fig. 226).

Er zieht von hier in  
der Richtung gegen die  
Spina post. sup. nach  
rückwärts und oben,  
durchschneidet die Haut,  
das subkutane Fettge-  
webe, die Fascie und  
dringt in einem Inter-  
stitium des M. gluteus  
maximus durch diesen

und durch das unter ihm liegende Fettgewebe in dem Interstitium  
zwischen M. gluteus medius und M. pyriformis in die Tiefe auf die  
Gelenkskapsel, welche dem Schnitte entsprechend gespalten wird. Der  
Schnitt durchdringt zugleich die Sehnenansätze am großen Trochanter.  
Jetzt nimmt man den Ele-  
vator zur Hand und löst  
das Periost des großen Tro-  
chanters und des Schenkel-  
halses ab. Vorne und an  
der Innenseite ist diese Ar-  
beit durch Verstärkung der  
Flexionsstellung ermöglicht.  
Es wird zuerst die Sehne  
des Gluteus medius von  
der Außenseite und von der  
Spitze des großen Tro-  
chanters, dann jene des  
Gluteus minimus, endlich  
der breite Ansatz des  
mächtigen Ligamentum ileo-  
femorale Bertini und das  
ganze Periost des Schenkel-  
halses abgelöst (Fig. 227).

Zur Ablösung an der  
rückwärtigen Seite wird die  
Extremität adduziert und  
etwas einwärts rotiert, dann  
das Periost des großen

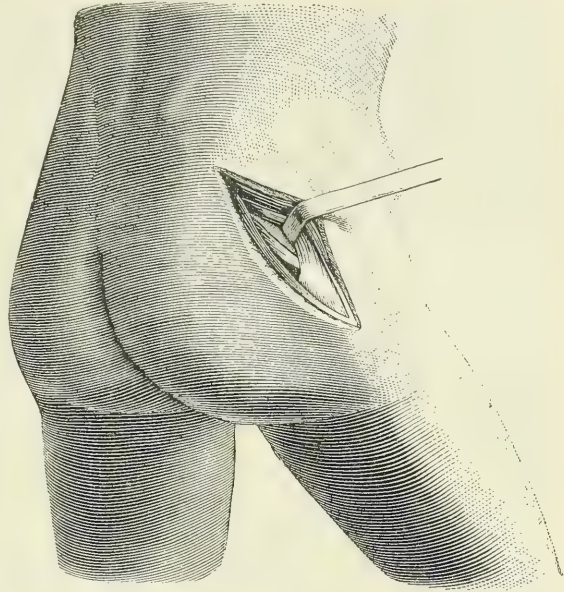


Fig. 226. Einschnitt zur subperiostalen Re-  
sektion nach LANGENBECK. (Figur nach FARABEUF.)

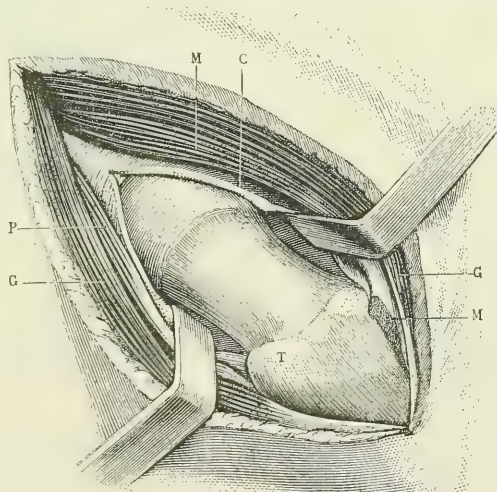


Fig. 227. Subperiostale Resektion nach  
LANGENBECK. Schenkelhals und Trochanter von  
den Weichteilen entblößt. (Figur nach FARABEUF.)

Trochanters samt den Ansätzen der Mm. pyriformis, obturatorii und quadratus abgelöst.

Jetzt wird durch Verstärkung der Flexion, Adduktion und durch starke Rotation nach innen der Schenkelkopf luxiert, das Ligamentum teres durchschnitten, unter den Kopf eine Kompressse oder bei Anwendung der geraden Säge zum Schutze der Weichteile eine Schiene gelegt und der Schenkelkopf mit gerader Säge, mit der Kettensäge oder mit einer GIGLI-Säge entfernt.

Das Acetabulum wird hierauf untersucht, kranke Teile mit dem scharfen Löffel entfernt, die Wunde drainiert, genäht und die Extremität in Extension gebracht.

Die Drainage nach rückwärts ist bei der gewöhnlichen Rückenlage des Patienten eine vorzügliche, was namentlich bei den infizierten Fällen, welche heutzutage den größten Teil unserer Operierten ausmachen, selbst bei sonst sorgfältiger Asepsis nicht hoch genug anzuschlagen ist.

## 2. Resektion nach KOENIG.

KOENIG hat nach dieser Methode etwa 400 Hüftresektionen ausgeführt. Die Schnittführung ist wie bei LANGENBECK. Die Abschälung des Trochanters geschieht entweder mit dem Messer wie

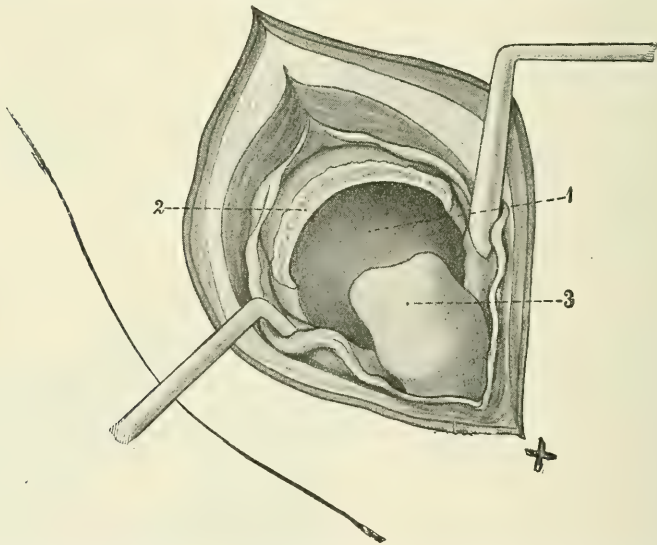


Fig. 228. Resektion des Hüftgelenkes nach KOENIG. Ein Teil der hinteren Pfannenwand entfernt.

bei LANGENBECK, oder mit breitem Meißel. In letzterem Falle wird „vom Trochanter zunächst nach vorne, dann nach hinten eine dünne Knochenscheibe so abgelöst, daß sie schaftwärts mit Periost und Weichteilen, gelenkwärts mit Synovialis in Verbindung bleibt“. „Es bleibt ein mittleres Stück vom Trochanter stehen. Dieses wird mit entsprechend breitem Meißel nach dem Schenkelhals hin abgeschlagen.“

Zur Erleichterung der Operation wird jetzt an der hinteren Pfannenwand die Synovialinsertion und das Periost, etwa in einer

dem Durchmesser des Gelenkkopfes entsprechenden Ausdehnung, von dem Meniscus abgelöst und in dieser Ausdehnung die hintere Pfannenwand entfernt (Fig. 228).

Jetzt macht die Entfernung des Kopfes keine Schwierigkeiten, worauf die kranke Synovialis mit Pincette und Exstirpationsschere unter größter Sorgfalt entfernt wird. Es folgt die Revision der Pfanne. Alles, was krank ist, wird rücksichtslos über die Grenzen der Erkrankung hinaus entfernt, wobei die Pfanne oft durchbohrt wird. Eine elektrische Lampe leistet dabei gute Dienste.

Von derselben Wunde aus können große Stücke des Darmbeines, des Sitzbeines entfernt werden und man gelangt auch gut in die Gegend des kleinen Trochanters.

Nach Reinigung der Wunde wird der distale Teil der Wunde geschlossen, der übrige Teil bleibt offen, es wird eine Abduktionsschiene angelegt; die Sekretion dauert 3—4 Wochen, nach Verlauf dieser Zeit wird ein Gipsverband angelegt. Etwa in der 6. Woche beginnen die Gehversuche.

### 3. VOLKMANN'S Meißelresektion.

Man dringt hinter dem großen Trochanter, zwischen den Muskelbündeln des Glutaeus maximus in die Tiefe, zieht den M. glutaeus medius nach vorne, trennt sämtliche Weichteile subperiosteal vom Trochanter, entfernt mit Meißel und Hammer die obere Hälfte des großen Trochanters, den Schenkelhals und die Reste des Schenkelkopfes, letztere stückweise. Wir redressieren dann die Extremität auf den Stangen, legen einen bis zum Knie reichenden Gipsverband an und fixieren darin die Extremität in leichter Abduktion. Das Ende des Oberschenkels soll sich dabei an den hinteren oberen Rand des Acetabulums stützen.

Die Meißelresektion verursacht eine Verkürzung von 5—8 cm, sichert aber bei zweckmäßiger Nachbehandlung eine bewegliche, gut brauchbare Pseudarthrose.

Ich bediente mich dieser Operation mehrere Male unter verschiedenen Verhältnissen. Ich führte sie bei beiderseitiger knöcherner Ankylose nach dem Vorschlage VOLKMANN'S und KOENIG'S auf einer Seite aus, während ich die andere Extremität mittelst GANT'Scher Operation redressierte und in leichter Flexion fixierte, dann wendete ich sie bei zwei jungen Patienten mit einseitiger Ankylose an, um die Zugänglichkeit zur Geschlechtsspalte zu erhalten; endlich führte ich sie bei einem Mädchen nach dem Vorschlage von STUDENSKY und MAAS beiderseits aus. Sämtliche Patienten konnten, als sie die Klinik verließen, mit einem Stock gut gehen; die Verkürzung betrug 5—8 cm.

### 4. Resektion mit vorderem Schnitt nach HUETER, LÜCKE, BARKER.

HUETER hat einen Schnitt empfohlen, der an der äußeren Seite der Vorderfläche des Oberschenkels in der Mitte zwischen Spina ilei ant. sup. und Trochanter beginnt und am Außenrand des M. sartorius mit Durchschneidung des M. vastus externus auf den Knochen dringt (Fig. 229).



LÜCKES 10—12 cm langer Hautschnitt beginnt etwa 1 cm nach unten und einwärts von der Spina ant. sup. und zieht von hier fast vertikal bis an die Außenseite des N. cruralis herab (Fig. 230).

Der M. sartorius und M. rectus werden nach außen, der M. ileo-psoas nach innen gezogen.

BARKERS Hautschnitt ist derselbe, wie jener LÜCKES. Er dringt in dem Muskelinterstitium zwischen M. tensor fasciae latae (außen) und M. sartorius und M. rectus (innen) in die Tiefe und eröffnet ohne Verletzung von Muskeln oder Nerven das Gelenk. Nach Entfernung des Schenkelkopfes mittelst Säge oder Meißel wird alles Krankhafte genau entfernt, wobei sich BARKER eines von ihm zu diesem Zwecke konstruierten scharfen Löffels bedient, dessen Griff durchbohrt und mit dem Schlauche eines Irrigators in Verbindung gebracht ist.

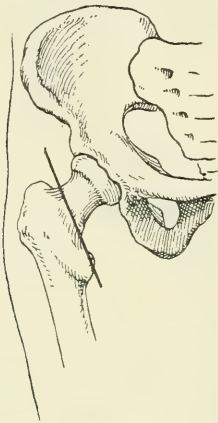


Fig. 229.

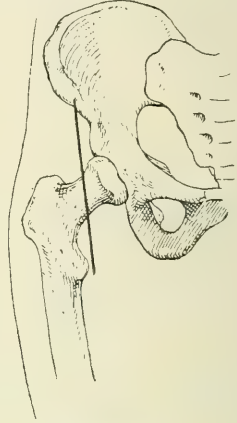


Fig. 230.

Fig. 229. HUETERS Schnitt zur Resektion des Hüftgelenkes. (Nach dem Handbuch der praktischen Chirurgie.)

Fig. 230. LÜCKE-SCHADES Resektionsschnitt. (Nach dem Handbuch der praktischen Chirurgie.)

Diese vorderen Schnittführungen gestatten das Eindringen in das Gelenk in den Muskelinterstitien ohne Verletzung wichtiger anatomischer Teile. Würde man bei tuberkulöser Coxitis im Frühstadium operieren, so wären diese Methoden bei strenger Durchführung der Asepsis angezeigt; wird aber ein fistulöses, infiziertes Gelenk reseziert, so ist die ausgiebige Drainage von größter Wichtigkeit. Bei der Majorität unserer Fälle sind daher die Methoden mit äußerem und hinterem Schnitt angezeigt.

##### 5. Freilegung des Gelenkes mit oberem Lappen nach SPRENGEL.

Die Methode soll sich besonders für Fälle eignen, die mit Beckenprozessen und mit multiplen Fisteln kompliziert sind. Der Schnitt folgt dem äußeren Rande der Crista ilei und zieht je nach Bedarf nach rückwärts bis zur Spina post. sup. und nach vorne bis an den äußeren Rand des M. tensor fasciae latae, wo er entlang dem hinteren Rande dieses Muskels nach abwärts biegt (Fig. 231).

Wenn notwendig, wird auch der *M. tensor fasciae* samt dem *M. rectus femoris*, dem *M. sartorius* und dem *M. ileo-pectineus* durchgeschnitten.

KOCHER bemerkt, daß dieser Schnitt am vorderen Rande des *M. tensor*, zwischen diesem und dem *M. sartorius*, nach abwärts geführt werden möge, da der *M. sartorius* samt dem *M. rectus femoris* von dem *N. cruralis* innerviert werden.

Auf diese Weise entsteht ein großer Lappen, welcher von oben, samt Periost, nach abwärts gezogen, sämtliche Muskeln mit ihren Nerven und Gefäßen in Verbindung läßt und die Gegend des *Acetabulum* freilegt.

BARDENHEUER empfiehlt bei Pfannenprozessen die Totalexzision der Pfannengegend. BARDENHEUER verlor von 47 Kranken 2 an Shock und Nachblutung.

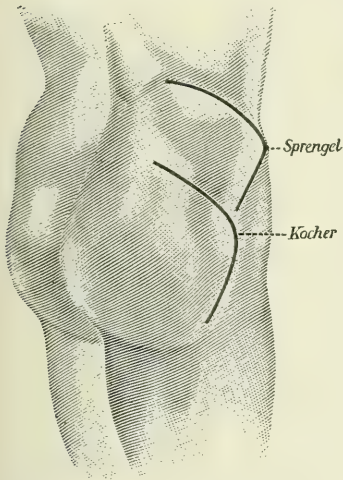


Fig. 231.

Fig. 231. Die Schnittführung SPRENGELS und Resektionsschnitt KOCHERS. (Nach dem Handbuch der praktischen Chirurgie.)

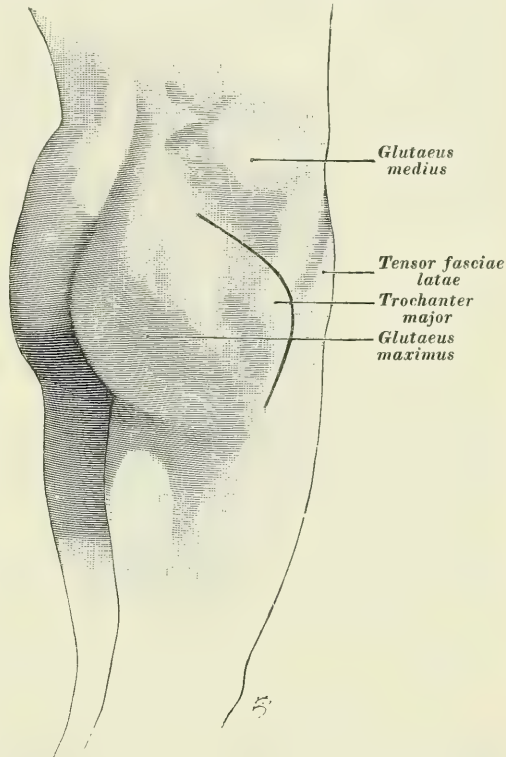


Fig. 232.

Fig. 232. Schnittführung KOCHERS. (Nach KOCHERS Operationslehre.)

## 6. KOCHERS Methode

bildet den Uebergang von den typischen Resektionen zu den atypischen Arthrektomien.

Der Bogenschnitt beginnt an der Hinterfläche der Basis des *Trochanter maior*, zieht von hier aufwärts zur hinteren Seite der *Trochanter*spitze und biegt nun, entsprechend der Faserung des *M. glutaeus maximus*, schräg auf- und rückwärts um.

Dieser Schnitt dringt nach Spaltung der Fascie zwischen den Fasern des *M. glutaeus maximus* in die Tiefe und am unteren Rande des *M. glutaeus medius* in das Interstitium zwischen *M. glutaeus minimus* und *M. pyriformis* (Fig. 232).

Darauf wird die Sehne des *M. gluteus medius* und *minimus* samt dem Ansatz des *Lig. ileo-femorale* unter Beugstellung und Auswärtsrotation des Oberschenkels subperiosteal vom Knochen abgehoben und jetzt bei gebeugtem und einwärts rotiertem Oberschenkel die Sehne des *M. pyriformis*, des *M. obturator internus* und *externus* subperiosteal oder mit einer dünnen Knochenlamelle abgelöst.

Die Trennung der Nervengebiete ist dabei streng befolgt. Die vom *N. gluteus superior* versorgten *Mm. gluteus medius* und *minimus* sind nach vorne, die vom *N. gluteus minimus* versorgten *M. gluteus maximus* und *Mm. obturatorii* nach hinten verschoben.

Jetzt kann die hintere obere und zum Teil die vordere Wand der Gelenkkapsel, wenn sie tuberkulös entartet ist, freipariert und exstirpiert werden, worauf der Schenkelkopf nach Durchschneidung des *Ligamentum teres* luxiert wird; damit ist die Pfanne der Untersuchung zugänglich. Nun wird alles Kranke mit Messer, Schere, Meißel und scharfem Löffel, unter möglicher Schonung des Knochens und der Epiphysenlinie, entfernt.

Wenn nach Entfernung alles Krankhaften der Schenkelhals sehr kurz ausfällt, so wird zur Ermöglichung der Abduktion der vorstehende Trochanter teilweise entfernt.

Wir haben in vielen Fällen nach dieser Methode operiert. Sie entspricht allen Anforderungen. Es werden während des Freilegens des Gelenkes keine anatomisch wichtigen Gebilde verletzt, der Einblick in das Gelenk und in seine Umgebung ist genügend frei, für den Abfluß des Sekretes ist gut gesorgt und von dem Knochen wird nur das Erkrankte entfernt.

Bei infizierten fistulösen Fällen müssen noch die Absceßhöhlen frei geöffnet, sämtliche Fistelgänge rein ausgeschabt und die Wunde nach beendeter Operation in der ersten Zeit offen behandelt werden.

### Die akute infektiöse Coxitis.

Die entzündungserregenden Pilze sind in den meisten Fällen, namentlich bei jugendlichen Personen, der *Staphylococcus*, bei älteren und in den schwersten Fällen der *Streptococcus*.

Es kann ziemlich oft eine primäre Erkrankung in anderen Organen in Form von Pusteln, von Angina, von vernachlässigten Geschwüren der Hautoberfläche oder des Genitaltraktes, sowie des Verdauungskanales nachgewiesen werden, während in einzelnen Fällen die Eintrittspforte selbst bei der Sektion nicht gefunden wird.

Bezüglich der Häufigkeit diene zur Orientierung, daß *P. von BRUNS* unter 600 Coxitisfällen 50 Fälle fand, die in diese Kategorie gehören.

Die Krankheit tritt beim männlichen Geschlechte häufiger auf als beim weiblichen. *KOENIG* fand unter 105 Coxitiden ostealen Ursprunges 74 Kranke männlichen, 31 weiblichen Geschlechtes. Unter 94 Fällen war 53mal das rechte, 41mal das linke Hüftgelenk krank.

Bezüglich des Alters, in welchem die Krankheit auftrat, waren von *KOENIGS* 100 Patienten 86 unter 25 Jahren, als sie erkrankten.

Als Gelegenheitsursache dient Trauma, Ueberanstrengung, Erkältung.



Wir unterscheiden folgende Formen:

I. Die synoviale Form. Diese Form ist seltener, verläuft manchmal außerordentlich leicht, kann aber auch mit den schwersten septischen Erscheinungen einhergehen und zum Tode führen. KOENIG macht darauf aufmerksam, daß die infektiöse Coxitis der ersten Lebensjahre fast ausnahmslos den Synovialsack berührt, da das Kind im ersten Lebensjahre und in der ersten Hälfte des zweiten im Gelenkteile des Oberschenkelknochens wenig Knochengewebe hat, welches erkranken kann.

II. Die osteale Form. Sie ist die häufigste. KOENIG fand in 73 Fällen 51mal schwere Herderkrankungen im Kopfe, in der Pfanne und in beiden. In 9 Fällen war nur Epiphysenlösung vorhanden, während in 11 weiteren Fällen die Epiphysenlösung anderweitige osteale Erkrankungen komplizierte.

Die Herde sind erbsen- bis bohngroß, mit dickem Eiter, zerfallenen Granulationen und kleinen Sequestern ausgefüllt, es kommen aber auch größere Sequester vor.

Außer den Knochen des Gelenkes können auch die das Gelenk umgebenden Teile des Skelettes osteomyelitisch erkranken und entweder infolge der kollateralen Entzündungserscheinungen coxitisähnliche Symptome hervorrufen oder durch Durchbruch eines periarthikulären Abscesses in das Gelenk zur sekundären Infektion desselben führen.

Die Krankheit beginnt gewöhnlich mit heftigem Fieber, die Temperatur erreicht die höchsten Fiebergrade. Schüttelfröste und Delirien sind dabei häufig; zugleich tritt Schmerz im Hüftgelenke auf, der Kranke wird bettlägerig, die Gegend des Gelenkes schwillt an, wird heiß und in manchen Fällen kommt es bald zur Ansammlung von großen Eitermengen im Gelenke, zur Ausdehnung oder Zerstörung der Gelenkkapsel, zur Luxation des Kopfes und zum Durchbruch des Eiters in die Umgebung. Sich selbst überlassen, brechen die Abscesse etwa an denselben Stellen wie die tuberkulösen durch, entleeren sich, heilen aber nur ausnahmsweise spontan, während gewöhnlich sich Fisteln bilden, die viele Jahre hindurch sezernieren und erst nach radikaler Entfernung alles Kranken versiegen.

In den schweren Fällen dauert das Fieber mehrere Wochen lang, in den allerschwersten tritt der Tod entweder infolge von Toxinämie in aller kürzester Zeit oder infolge von Pyämie mit Beteiligung des Herzbeutels, der Lunge, der Pleura und der Nieren ein. P. von BRUNS beobachtete Fälle, in welchen der Beginn und der Verlauf chronisch war, der Aufbruch des Abscesses erst nach einem Jahre erfolgte oder es kam überhaupt nicht zur Eiterung. Auch KOENIG erwähnt solche Fälle und reiht diese den serösen Formen zu. In diesen Fällen, namentlich wenn sie von geringen Fiebererscheinungen begleitet sind, ist die Differentialdiagnose zwischen Osteomyelitis acuta infectiosa und Tuberkulose sehr schwer, ja manchmal unmöglich. Ich beobachtete im vergangenen Schuljahre 2 Fälle von Ankylosen, in welchen es zu keiner Eiterung kam, Tuberkulose, Rheumatismus und Gonorrhöe ausgeschlossen waren und die mit größter Wahrscheinlichkeit ebenfalls in die Kategorie der osteomyelitischen Coxitiden gehören.

Daraus, daß der Kranke frühzeitig bettlägerig wird, sich auf die gesunde Seite legt und dabei den Oberschenkel flektiert und adduziert, erklärt KOENIG die Tatsache, daß in den 68 Fällen, von welchen er

über hierher bezügliche Notizen verfügt, 44mal Flexion mit Adduktion und Innenrotation vorhanden war. Davon war in 15 Fällen auch Luxation vorhanden. In 24 Fällen stand die Extremität in Abduktion.

Nach Ablauf der Entzündung bleibt die Extremität gewöhnlich im Wachstume zurück. Die Verkürzung beträgt nach KOENIG in der Regel 2—4 cm, also etwa so viel wie nach unserer S. 270 mitgeteilten Tabelle bei tuberkulöser Coxitis; nur selten, bei alten Fällen, bei welchen sich mancherlei Ursachen summieren, sind es 7—10 cm. Nach P. VON BRUNS spricht ungewöhnlich starkes Zurückbleiben im Wachstume in zweifelhaften Fällen für die osteomyelitische Form.

Bezüglich der Beweglichkeit ist der Ausgang verschieden. Die leichtesten Formen können mit vollkommener Beweglichkeit ausheilen, in anderen Fällen führt die synoviale Form zur Verdickung der Bänder und der Kapsel und zur Schrumpfung mit bindegewebigen oder später selbst knöchernen Verwachsungen der Gelenkflächen.

Meistens führen erst die früher bereits erwähnten Fistelgänge und die Kontrakturen den Patienten zu dem Chirurgen.

### Die Behandlung.

Im akuten Stadium haben wir außer dem in der Regel sehr schweren allgemeinen Zustand hauptsächlich den Schmerz, die Kontrakturstellung und die Eiterung im Auge zu halten.

Schmerz und Kontrakturstellung können am sichersten durch Fixierung des Gelenkes behoben werden. Es eignet sich hier, sowie in dem akuten Stadium sämtlicher, durch verschiedene eitererregende Bakterien verursachten Coxitiden am besten der Gewichtszug, durch welchen die etwa vorhandene, seit kurzer Zeit bestehende Kontrakturstellung leicht beseitigt wird und welcher die Gelenksgegend der lokalen Behandlung, sowie der Untersuchung fortwährend frei läßt. Er wird in folgender Weise angelegt:

An beide Seiten der kranken Extremität wird von dem oberen Drittel des Oberschenkels an bis herunter in die Nähe beider Malleolen ein 5—8 cm breiter Heftpflasterstreifen auf die gut gereinigte und mit Alkohol oder Aether (Achtung mit dem Kerzenlichte!) entfettete Haut geklebt. Etwa in einer Entfernung von 3 cm von der Ferse klebt man die beiden Enden des Heftpflasters an ein Brettchen, welches etwas länger ist als die Entfernung beider Malleolen voneinander. Dieses Brettchen wird in der Mitte vorher durchbohrt und dient zur Befestigung der Schnur, welche, am Fußende des Bettes durch eine oder zwei Schnecken durchgezogen, das Distractions-gewicht trägt.

Zur stärkeren Befestigung der Pflasterstreifen an der Haut dient eine Flanellbinde, mit welcher das Bein von den Malleolen an hinauf bis zum oberen Drittel des Oberschenkels bandagiert wird. Der Unterschenkel wird auf eine T-Schiene befestigt, diese auf den Schlittenapparat gelegt. Je nach den Umständen wird an der kranken oder gesunden Seite um das Perineum eine wattierte Bindenschlinge gelegt, diese am Kopfende des Bettes befestigt und nun werden an die Distractionsschnur je nach Bedarf Gewichte angehängt. Man steigt damit allmählich an, um den Kranken keine Schmerzen zu verursachen. Bei Kindern genügen Gewichte von 3—6 kg, bei Erwachsenen bedarf man manchmal auch 10 kg.

Für die peinlichste Reinlichkeit soll fortwährend gesorgt werden. Wäre bei diesen akut eiternden Coxitiden, namentlich bei ganz kleinen Kindern, der Gewichtszug aus irgend einem Grunde nicht anwendbar, so könnte er mit der von CABOT konstruierten Drahtschiene ersetzt werden (Fig. 233), welche aus einem gefütterten Drahtrahmen besteht, welcher sich an die Hinterfläche des Rumpfes und des Oberschenkels anschmiegt und das Hüftgelenk, ohne zu extendieren, fixiert. Die Abbildung macht eine weitere Beschreibung überflüssig. Seine Anwendungsweise hängt von den vorhandenen Kontrakturstellungen ab. Auf die Gelenksgegend wird ein Eisbeutel oder ein Thermoregulator appliziert.

Unterdessen wird die Gelenksgegend täglich genau untersucht. Sind sichere Symptome der eingetretenen Eiterung vorhanden, was in zweifelhaften Fällen auch mittelst Probepunktion konstatiert werden kann, so soll das Gelenk sofort geöffnet, ausgespült und offen weiter behandelt werden. Man kann auf diese Weise dem Weiterschreiten des Prozesses, der Zerstörung des Gelenkes, dem Verschleppen des Giftes in die Umgebung und in andere Organe vorbeugen.

Sehr oft kommt der Patient erst nach Ablauf des akuten Prozesses, mit Fisteln und Kontrakturen, sowie mit ankylotischen Verwachsungen in die Behandlung. Das Röntgenbild wird in manchen dieser Fälle auch

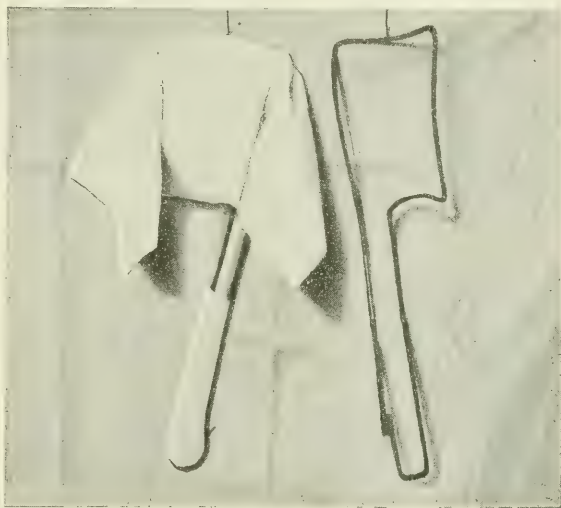


Fig. 233. CABOT-Schiene. (Nach BRADFORD und LOVETT.)

die genaueste Untersuchung noch ergänzen und den Operationsplan beeinflussen. Es wird uns in manchen Fällen bei Herden des Trochanters oder namentlich bei Erwachsenen in Fällen von Herden im Schenkelhalse schon im vorherein zur Hoffnung berechtigen, daß wir im gegebenen Falle ohne Eröffnung des Gelenkes auskommen.

Uebrigens soll in allen Fällen, in welchen wir dessen nicht sicher sind, daß das Gelenk zerstört oder in Mitleidenschaft gezogen ist, mit der größten Vorsicht vorgegangen werden. Es lassen sich hier für die Details des Eingriffes keine allgemein gültigen Regeln aufstellen. Man begnügt sich in diesen Fällen damit, die Fisteln breit zu öffnen, ihnen zu folgen, ihre sämtlichen Nebenverzweigungen aufzudecken, auszuschaben und ihre narbigen Wandungen zu entfernen. Selten kommt es vor, daß der primäre osteale Herd bereits geheilt ist, gewöhnlich aber führt ein oder der andere Fistelgang zu dem Knochenherde. Liegt dieser außer dem Gelenke, so wird er bis auf den gesunden Knochen genau ausgeschabt und mit MOSETIGS Jodoform-



plombe versehen. Führt die Fistel in das Gelenk, so wird dieses nach den Regeln der Arthrotomie eröffnet und in jenen Fällen, in welchen das Gelenk zerstört ist, reseziert (s. S. 348).

Haben wir in einer oder in der anderen Weise alles Kranke entfernt, so wird für die Zeit der stärkeren Absonderung entweder der Gewichtszug oder KOENIGS Winkelschiene angelegt und erst, wenn die Eiterung versiegt oder minimal geworden, befassen wir uns mit der Kontraktur.

Diesbezüglich, sowie bezüglich der Ankylosen siehe die betreffenden Kapitel (S. 328).

### **Typhus, Scarlatina, Masern, Variola.**

In die Reihe jener Krankheiten, denen in der Aetiologie der Coxitis eine Rolle zufällt, sind noch der Typhus abdominalis, die Scarlatina, die Masern und die Variola zu nennen.

Bezüglich des Typhus muß hervorgehoben werden, daß hier ziemlich häufig diagnostische Fehler vorkommen. Es werden solche Hüftgelenksentzündungen mit dem Typhus in kausale Verbindung gebracht, die eigentlich in die Kategorie der Osteomyelitiscoxitis gehören. Als Typhuscoxitis dürfen nur jene Fälle angesehen werden, in welchen der Bacillus Eberthi nachgewiesen ist oder wenigstens die Diagnose dieser primären fieberhaften Krankheit außer Zweifel steht.

Unter jenen Coxitiden, die während des Verlaufes oder in der Rekoneszenz der Scarlatina und der Masern auftraten, sah ich Fälle, die sich später als tuberkulöse Coxitis entpuppten. In diesen Fällen schwächte die genannte akute infektiöse Krankheit wahrscheinlich den Organismus und begünstigte den Ausbruch der tuberkulösen Entzündung.

Die Behandlung obiger Hüftgelenksentzündungen richtet sich nach jenen Regeln, welche wir in den übrigen Kapiteln auseinandersetzen.

### **Die Trippercoxitis.**

Sie ist im Alter zwischen 20—40 Jahren ziemlich häufig. KOENIG hat während der letzten Jahre 28 Fälle beobachtet und gibt in klassischer Kürze ein treues Bild der Krankheit. Wir folgen im nachstehenden seiner Schilderung.

Die Krankheit beginnt meistens im akuten Stadium des Trippers, kommt aber auch beim sog. Nachtripper vor. Gelegenheitsursache ist oft Trauma oder Gravidität. Sie kommt in einem oder zugleich in beiden Gelenken vor, sehr oft gesellen sich ähnliche Entzündungen anderer Gelenke milderer oder höheren Grades dazu. In vereinzelten Fällen tritt die Krankheit in der Hüfte in sehr mildem Grade auf, Schmerzen und Geschwulst sind nicht heftig, nach kurzer Zeit verlieren sich auch diese Symptome und das Gelenk heilt vollkommen aus. In der Majorität der Fälle treten entweder gleich anfangs oder erst nach einige Tage dauernden milderer Symptomen sehr heftige, quälende Schmerzen auf, die Gelenksgegend, namentlich der vorderen Seite schwillt stark an, mäßiges Fieber gesellt sich zu den Symptomen,

der Kranke wird bettlägerig, in seltenen Fällen stellen sich keine Kontrakturstellungen ein, meistens aber erscheinen diese recht bald, und zwar kommt die Extremität in etwa der Hälfte der Fälle in Flexion, Abduktion und Außenrotation, in einem Drittel der Fälle in Flexion, Adduktion und Innenrotation. Zu dieser letzteren Stellung gesellt sich dann Subluxation des Kopfes, verbunden mit Zerstörung des Kopfes, der Pfanne oder beider. In einem Drittel der Fälle war infolgedessen eine Verkürzung vorhanden, die 2—5 cm betrug.

Im entzündlichen Stadium steht der Grad der Bewegungshemmung im Verhältnis zu dem Schmerz und zur Schwellung. Bei den leichtesten Fällen läßt die Entzündung keine Spur zurück (9 Fälle unter 28), in den schwer verlaufenden Fällen ist die Bewegungshemmung bedeutend und steigert sich bis zur totalen Ankylose.

Die Behandlung beeinflusst den Verlauf in günstiger Richtung. Sie besteht im akuten Stadium hauptsächlich in der Gewichtsextension, welche auch die Anwendung des Eisbeutels ermöglicht. KOENIG empfiehlt in Fällen, in welchen der Gelenkerguß nicht schwindet, Einpinselung der Gelenksgegend mit Jodtinktur, und in Fällen, wo Fluktuation nachweisbar, Punktion in Verbindung mit Injektion von Karbolsäure. Sind die lokalen heftigen Symptome verschwunden, so ziehen wir den Gipsverband der Gewichtsextension vor. Er wird, wie bei tuberkulöser Coxitis, auf den Stangen angelegt und werden auch gleichzeitig die etwa vorhandenen Kontrakturstellungen redressiert (s. S. 334). Ist knöcherner Ankylose vorhanden, so gilt das auf S. 345 in dem darauf bezüglichen Kapitel Gesagte.

## Die rheumatische Kontraktur und Ankylose des Hüftgelenkes.

Sie ist die Folge der akuten oder der chronischen Polyarthrits rheumatica. Im ersten Stadium der Krankheit kommt es zur entzündlichen Durchtränkung der Gelenkkapsel und der Verstärkungsbänder, zur Absonderung von rein serösem oder sero-fibrinösem Exsudat, welches die Gelenkkapsel spannt, in verschiedenem Grade ausdehnt, durch Spannung und Druck heftigen Schmerz verursacht und zu Kontrakturstellungen führt, welche in leichten Fällen, wenn die Resorption rasch erfolgt, ohne weitere therapeutische Eingriffe verschwinden.

Bei Erkrankung höheren Grades kommt es an der Synovialfläche zu bindegewebigen Auswüchsen, welche sich über die Knorpelfläche hinlegen und von dem Gelenksrande aus über sie hinwachsen. Nebenbei dringen aus dem subchondralen Knochengewebe Blutgefäße in den Knorpel, dieser wird von Bindegewebe ersetzt. Die einander gegenüber liegenden Gelenksflächen verschmelzen, die Gelenkkapsel schrumpft und fixiert das Gelenk in einer eingenommenen Kontrakturstellung. Die Ausheilung kann in diesem Stadium erfolgen und es kann die Krankheit mit bindegewebiger Ankylose enden. Aber in einer bedeutenden Anzahl der Fälle kommt es zur Verknöcherung der bindegewebigen Verwachsungen, d. i. zur knöchernen Ankylose. Dabei beschränkt sich die Verknöcherung nicht auf das neugebildete Bindegewebe, sondern sie erstreckt sich auf die ganze Gelenkkapsel, auf das Labrum glenoidale und auf das Ligamentum ileo-femorale.

Auch Destruktion des Gelenkscopfes und der Pfanne und infolgedessen Pfannenverschiebung und Subluxation sind namentlich in Kombination mit Flexion und Adduktionsstellung häufig. Die Erkrankung ist oft doppelseitig.

Bei den leichteren Graden tritt die interne Behandlung der Polyarthritiden in den Vordergrund, während lokal antiphlogistisch vorgegangen wird. Erreicht die Entzündung des Hüftgelenkes höhere Grade, so wenden wir im akuten Stadium, sobald sich Kontrakturstellungen zeigen, den Gewichtszug an und sichern damit für den Fall einer festen Ankylose die für den Gebrauch der Extremität günstige Stellung. Erst nach Ablauf des fieberhaften Stadiums kommt die Massage der ganzen Umgebung des Gelenkes an die Reihe, welche, mit schonungsvollen passiven Bewegungen des Gelenkes angewendet, die Resorption des Exsudates beschleunigt. Innerhalb der Grenzen der aktiv möglichen Bewegungen werden dann zur Stärkung der Muskulatur Widerstandsbewegungen ausgeführt. Außerdem ist Massage und Elektrisieren der Muskulatur angezeigt. Sind starke bindegewebige Verwachsungen in großer Ausdehnung vorhanden, so ist alle Mühe, das Gelenk wieder beweglich zu machen, vergebens. Einem jeden diesbezüglichen Versuche folgt eine schmerzhaftc Reaktion, bis endlich Arzt und Patient ermüden, sich damit begnügen, die Extremität in einer für das Gehen und auch für das Sitzen geeigneten Stellung zu fixieren. Bei doppelseitiger Erkrankung sind die armen Patienten selbst dann noch in einer sehr bedauernswerten Lage. Ist das Gelenk in einer für die Funktion ungünstigen Stellung ankylotisch, so gilt hier, was wir in den betreffenden Kapiteln über die Behandlung dieser Kontrakturformen gesagt haben.

### **Die Verstauchung, die Kontusion, die Luxation.**

Die Verstauchung des Hüftgelenkes ist die Folge einer traumatischen Einwirkung, welche das Gelenk über die physiologische Grenze hinaus in irgend einer Richtung bewegt. Dabei wird die Gelenkkapsel gezerzt, bei stärkeren Einwirkungen diese, sowie die Verstärkungsbänder eingerissen; die Muskeln, die Sehnen und Sehnencheiden werden gedehnt oder eingerissen, auch die übrigen Teile der Umgebung des Gelenkes durch das Trauma beschädigt, wodurch es zu einem bedeutenden Blutergusse kommen kann, der sich manchmal in das Gelenk ergießt oder sich längs der gegebenen Spalträume auf größere Flächen ausbreitet.

Bei stärkeren Verstauchungen wird der Gelenkknorpel beschädigt, hie und da zum Teile losgelöst, was wieder zur Blutung in das Gelenk führt.

Das Blutextravasat in dem Gelenke kann dasselbe prall anfüllen, was ich namentlich an hämophilen Individuen schon nach scheinbar leichten Traumen beobachtete. Die Bewegung ist schmerzhaft; der Bluterguß kann Krepitation verursachen. Das Gelenk steht gewöhnlich in Flexion und leichter Abduktion.

Schwindet der Schmerz, so kann das Gelenk allmählich wieder vollkommen funktionsfähig werden, wobei als therapeutischer Hauptfaktor der Gebrauch die größte Rolle spielt.



Nach schwereren Verletzungen oder bei Hämophilen, bei welchen größere Extravasate in und um das Gelenk entstanden, kommt es zu Verklebungen und Verwachsungen, die zur Ankylose führen. Das in der Umgebung des Hüftgelenkes organisierte Blut und Exsudat, gemeinschaftlich mit den zerrissenen und später geschrumpften Muskeln, trägt in diesen Fällen zur Versteifung des Gelenkes wesentlich bei.

Aehnliche Zustände findet man nicht selten nach Reposition von Luxationen vor.

Sehr oft ist unter dem Bilde einer Distorsion oder Kontusion ein eingekeilter Schenkelhalsbruch oder ein abgesprengtes und die Bewegung des Gelenkes behinderndes Knochenstück verborgen. Während wir früher diesbezüglich nur auf Vermutungen angewiesen waren, gestattet uns jetzt die Radiographie auch hier eine genaue, auch vom therapeutischen Standpunkte aus wichtige Diagnose.

Die Behandlung besteht bei Verstauchungen in dem akuten Stadium in Ruhe und Anwendung von kalten Umschlägen; nach einigen Tagen wird mit der Massage und mit den passiven Bewegungen begonnen. Wenn diese bereits gut ertragen werden, gehe ich zu Widerstandsbewegungen über und gestatte allmählich den Gebrauch der Extremität. Bei Hämophilen soll mit dem Beginne der mechanischen Behandlung etwa 2 Wochen gewartet werden. Auch dann ist große Vorsicht nötig. Sind Komplikationen vorhanden, so verfährt man nach den in der Chirurgie gültigen Regeln.

### **Angeborene Hüftgelenkskontraktur.**

In den von mir beobachteten 2 Fällen meines Ambulatoriums und einem Falle aus meiner Privatpraxis waren die Hüftgelenkskontrakturen doppelseitig. Sämtliche übrigen Bewegungen waren ziemlich frei, nur die Extension war beschränkt; sie war nur bis 150 bis 160° möglich.

In einem Falle waren außerdem keine Kontrakturen vorhanden, in dem zweiten beiderseitige Kniegelenkskontrakturen mit Streckfähigkeit bis 130° und in dem dritten Fall waren außerdem noch hochgradige beiderseitige Kniegelenkskontrakturen und Pedes equini vorhanden.

Eine der Mütter gab an, während der Schwangerschaft auffallend schlank gewesen zu sein, woraus wir auf Fruchtwassermangel schließen konnten. Die Kompression der Frucht durch die Gebärmutter ist in diesen Fällen bekannterweise die Ursache der Kontrakturen.

Die Therapie muß dem einzelnen Falle angepaßt werden. In leichten Fällen besteht sie in täglich wiederholten passiven Streckungen der kontrahierten Gelenke. Sollte diese Behandlung nicht zum Ziele führen, dann erst soll zu energischeren Mitteln gegriffen werden, unter denen wir auch hier dem Gipsverband oder gut angepaßten Gipsschienen den ersten Platz einräumen. Ich selbst hatte keine Gelegenheit, in den genannten Fällen die Behandlung durchzuführen.

## Hüftgelenkskontraktur bei Kinderlähmung.

Die Hüftgelenkskontraktur ist ziemlich häufig eine Folge der Kinderlähmung. Von jenen Fällen, die ich sah, besitze ich über 4 Fälle Notizen. Diese sind folgende:

1) Bei Lähmung des *M. ileo-psoas* und des *Extensor quadriceps cruris*. Die Hüftgelenkskontraktur war hier die Folge der Schrumpfung der vorderen Partie der Gelenkskapsel und des *Ligamentum ileo-femorale*. Das Bein konnte in der Hüfte in jeder Richtung frei bewegt, aber nur bis  $120^{\circ}$  gestreckt werden.

2) Bei Lähmung der linksseitigen *Glutäalmuskulatur* kombiniert mit Lähmung der *Dorsalflektoren* des Fußes. Die Lähmung bestand seit  $7\frac{1}{2}$  Jahren. Lag Patient auf dem Bauch, so war die hochgradige Atrophie der linken *Glutäalmuskulatur*, die nicht innerviert werden konnte, im Vergleiche zur gut entwickelten rechten auffallend. Die unmittelbare Ursache der Kontraktur war die Schrumpfung des nicht gelähmten *Ileo-psoas*. Beugung aktiv vollkommen, Streckung nur passiv bis  $120^{\circ}$ .

3) Bei ausgebreiteten Lähmungen beider unteren Extremitäten in zwei Fällen. Die Lähmung bestand in beiden Fällen seit 14 Jahren. In dem einen Falle betrug die Kontraktur links  $130^{\circ}$ , rechts  $115^{\circ}$ . In dem anderen Falle war Hüftgelenkskontraktur nur linkerseits, sie betrug  $160^{\circ}$ .

Die Kranken konnten, seit die Lähmung bestand, nicht gehen, mußten fortwährend sitzen oder liegen. Dabei waren die Beine flektiert. Aus denselben mechanischen Gründen waren beiderseits *Kniegelenkskontrakturen* vorhanden.

In Fällen von so ausgebreiteten Lähmungen, wie sie in Punkt 3 beschrieben sind, ist alle Therapie unnütz. In Fällen, wo die Patienten auf die Beine zu bringen sind, macht die Streckung dieser Kontrakturen auf den Stangen keine besonderen Beschwerden. Ist das geschehen, so wird es von dem einzelnen Falle abhängen, in welcher Weise das erreichte Resultat konsolidiert wird.

## Die Psoaskontraktur des Hüftgelenkes.

Sie ist die Folge der Verkürzung des *Ileo-psoas*, welche verschiedene Ursachen haben kann.

Ich sah sie infolge eines Tumors auftreten, welcher die Darmbeinschaukel ausfüllte, dann bei abscedierender *Osteomyelitis acuta infectiosa* der Darmbeinschaukel; sie ist bei *perityphlitischen Abscessen* eine häufige Erscheinung, am häufigsten aber wird sie bei *Spondylitis lumbalis* beobachtet, wo sie entweder durch entzündliche Reizung des innervierenden *Plexus lumbalis*, des *N. cruralis* oder des durchtretenden *N. femoro-cutaneus* und *N. genito-cruralis* als erstes Zeichen der *Spondylitis* erscheinen kann, wie ich es in einem Falle beobachtete, in welchem sich die übrigen Symptome der Wirbelentzündung erst 10 Monate später entwickelten, oder sie ist, und das ist am häufigsten der Fall, die Folge eines *Psoas-*

abscesses, der sich unter die Bündel des Ileo-psoas schiebt, und endlich sah ich in einem Falle eine sehr hartnäckige Psoaskontraktur nach spontaner Entleerung des tuberkulösen Psoasabscesses als Folge jener phlegmonösen Entzündung und festen narbigen Schrumpfung des Ileo-psoas auftreten, welche der septischen Infektion des Abscesses folgte.

Der Oberschenkel ist in verschiedenem Grade flektiert, die vollkommene Extension ist weder aktiv noch passiv möglich, die übrigen Bewegungen des Hüftgelenkes sind vollkommen frei. Untersucht man die Darmbeinschaukel dadurch, daß man ihr entsprechend die Bauchwand mit den vier aneinander gelegten Fingern abtastet, so findet man darin den verursachenden Absceß oder Tumor etc. Gewöhnlich sind es kleinere tuberkulöse Psoasabscesse, welche die Kontraktur verursachen, während bei ziemlich groß herangewachsenen Psoasabscessen von einer Kontraktur gewöhnlich keine Spur ist.

Die Behandlung richtet sich nach der Ursache. Psoasabscesse punktieren wir und behandeln sie mittelst Injektion von 10-proz. Jodoformglycerin. Die Kontraktur schwindet gewöhnlich nicht sofort nach der Entleerung des Abscesses, sondern erst später allmählich. Eine mechanische Behandlung war nur in jenem Falle narbiger Schrumpfung notwendig, stieß aber hier auf bedeutenden Widerstand und zeigte große Neigung zum Rezidiv. Die Tenotomie der Sehne des ohnedies zu Grunde gegangenen Ileo-psoas hätte hier rascher zum Ziele geführt, der Vorschlag wurde aber abgelehnt.



## Literatur.

- Ausweis über das Krankenmaterial des unter Professor J. Dollingers Leitung vom Jahre 1883 bis 1898 bestandenen orthopädischen öffentl. Ambulatoriums. Veröffentlicht von J. Kopits. Ungarisches ärztliches Archiv, 8. Jahrgang, Heft 1, Budapest 1899. (Nur ungarisch.)*
- Balassa**, *Zur Therapie der Arthropathien. Zeitschrift der k. k. Gesellschaft der Aerzte zu Wien, 8. Jahrgang, Wien 1852, S. 121.*
- Bradfort and Lovett**, *Treatise on orthopedic surgery. London 1900.*
- Bruns, P. v.**, *Ueber die Ausgänge tuberkulöser Coxitis bei konservativer Behandlung. Archiv f. klin. Chirurgie, Bd. 48, S. 213.*
- Dollinger, J.**, *Das Zurückbleiben im Wachstume der kranken Extremität bei tuberkulöser Kniegelenksentzündung. Centralbl. f. Chirurgie, 1888, No. 49.*
- Derselbe*, *Die Behandlung der tuberkulösen Hüftgelenksentzündung, Kontraktur und Ankylose. Zeitschr. f. orthopäd. Chirurgie, Bd. 1.*
- Derselbe*, *Chirurgische Methoden der chirurgischen Universitätsklinik No. I zu Budapest. Verein f. ungar. ärztl. Literatur, Bd. 1, 1900. (Nur ungarisch.)*
- Faraboeuf, L. H.**, *Précis de manuel opératoire. 4<sup>ème</sup> édition. Paris, Masson & Cie, 1893—95.*
- Gutsch**, *Ein Winkelmesser. Verhandlungen der deutschen Gesellschaft für Chirurgie, Bd. 12, 1883, und Centralbl. f. Chirurgie, 1883, Beilage zu No. 23.*
- Hoffa, A.**, *Die ambulante Behandlung der tuberkulösen Hüftgelenksentzündung mittelst portativer Apparate. Kiel und Leipzig, Lipsius & Fischer, 1893.*
- Hofmeister, F.**, *Ueber Wachstumsstörungen des Beckens bei frühzeitig erworbener Hüftgelenkskontraktur. Ein Beitrag zur Lehre vom coxalgischen Becken. Beiträge z. klin. Chirurgie, Bd. 19, S. 261.*
- Jakobsohn and Steward**, *The operations of surgery. London 1902.*
- Koenig, F.**, *Die spezielle Tuberkulose der Knochen und Gelenke. II. Das Hüftgelenk. Berlin, Hirschwald, 1902.*
- Lorenz, A.**, *Orthopädie der Hüftgelenkskontraktur und Ankylose. Wien, A. Hölder, 1889.*
- Manninger, W.**, *Ueber die Enderfolge der operativen Behandlung bei Coxitis tuberculosa. Mitteilung aus der Berner chirurg. Klinik Prof. Kochers. Zeitschr. f. Chirurgie, Bd. 65, 1902.*
- Mosetig-Moorhof**, *Die Jodoformknochenplombe. Centralbl. f. Chirurgie, 1903, No. 16.*
- Wagner, A.**, *Ueber die Ausgänge der tuberkulösen Coxitis bei konservativer Behandlung. Aus der Tübinger chirurg. Klinik des Prof. P. v. Bruns. Beiträge z. klin. Chirurgie, Bd. 48, S. 103.*

# Schenkelhalsverbiegungen.

Von

Professor Dr. **F. Hofmeister**, Stuttgart.

---

Die Geschichte der Schenkelhalsverbiegung als einer Krankheit sui generis ist sehr jungen Datums, vor 20 Jahren noch war sie praktisch unbekannt. Im Jahre 1888 beschrieb ERNST MÜLLER aus der BRUNSSchen Klinik „Die Verbiegung des Schenkelhalses im Wachstumsalter“ als ein neues Krankheitsbild auf Grund von vier eigenen Beobachtungen. In einem seiner Fälle veranlaßte ihn der Grad der Beschwerden zur Ausführung einer Resectio subtrochanterica, und er konnte die aus dem charakteristischen klinischen Bilde erschlossene Diagnose einer Abbiegung des Schenkelhalses nach abwärts durch die Autopsie in vivo bestätigen. Im Anschluß an die MÜLLERSche Publikation erschienen in den folgenden Jahren noch einige kasuistische Mitteilungen über das neue Krankheitsbild. LAUENSTEIN fand bei der Sektion eines 6-jährigen rhachitischen Knaben eine Verbiegung beider Schenkelhälse nach abwärts. SCHULTZ beschrieb aus der HOFFASchen Klinik einen Fall, wo das durch Resektion gewonnene Präparat von einem 14-jährigen Mädchen einen Schenkelhalswinkel von nur  $60^{\circ}$  und gleichzeitig eine Krümmung nach hinten aufwies. Eine den MÜLLERSchen Fällen durchaus analoge Beobachtung ist 1890 von J. ROTTER und zwei weitere 1893 von STRUBEL (aus CZERNYS Klinik) beschrieben worden. Im Laufe der Zeit stellte es sich dann auch heraus, daß die Schenkelhalsverbiegung tatsächlich auch schon vor MÜLLERS grundlegender Arbeit von verschiedenen Autoren gesehen worden war; teils handelte es sich dabei um zufällige anatomische Befunde, teils um klinische Beobachtungen. Von den ersteren, denen indes jede klinische Bedeutung abgeht, seien die Fälle von ZEISS, WERNHER und RABENAU, und RICHARDSON erwähnt. Von klinischen Arbeiten ist die erste von FIORANI zu nennen, der 1882 15 Fälle beschrieb und das Leiden auf Rhachitis zurückführte. MONKS beschrieb 1886 eine doppelseitige Verbiegung bei einem 16-jährigen Burschen und nahm eine Coxitis deformans als Ursache an. Einen ähnlichen Fall beschrieb 1888 KEETLEY als rhachitische Verbiegung und erzielte durch subtrochantere Keilresektion und Myotomie der Adduktoren ein befriedigendes Resultat.

Das Verdienst MÜLLERS, die statische Schenkelhalsverbiegung in ihrer wahren Bedeutung zuerst erkannt und richtig gewürdigt zu haben, wird durch diese früheren Mitteilungen nicht geschmälert. Doch flossen, wie die obige Zusammenstellung zeigt, auch nach MÜLLERS Publikation die Mitteilungen zunächst noch spärlich, so daß bis zum Jahre 1894 das neue Krankheitsbild aus dem Rahmen einer interessanten pathologischen Rarität nicht herausgetreten war. Auf dem Chirurgenkongreß 1894 konnte Verf. an der Hand eines großen Materials der BRUNSSCHEN Klinik den Nachweis führen, daß die fragliche Affektion tatsächlich viel häufiger ist, als man bisher angenommen, so häufig, daß sie bei jeder zweifelhaften Hüftgelenksaffektion in den Kreis der diagnostischen Erwägungen gezogen zu werden verdient. Gestützt auf ein Gesamtmaterial von 45 Fällen ließ sich das klinische Bild der Affektion wesentlich erweitern und detaillieren. Gleichzeitig beschrieb KOCHER in seiner meisterhaften Art einen bestimmten Typus der Schenkelhalsverbiegung als „eine Berufskrankheit des Wachstumsalters“, und vermochte durch das Studium seiner Resektionspräparate unsere Kenntnisse über Anatomie und Pathogenese der Schenkelhalsverbiegung mächtig zu fördern.

KOCHER und Verf. haben gleichzeitig und unabhängig voneinander (allerdings, wie später gezeigt werden soll, in etwas verschiedenem Sinne) für das neue Krankheitsbild den Namen „Coxa vara“ vorgeschlagen. Ich glaube, wir gehen nicht fehl in der Annahme, daß diese Taufe des Kindes, die Schaffung einer kurzen, präzisen Bezeichnung, welche sofort die Verwandtschaft der Affektion mit altbekannten pathologischen Erscheinungen zum Bewußtsein bringt, nicht wenig zur Popularisierung des bisher ungenügend gewürdigten Krankheitsbegriffes beigetragen hat. Wenigstens folgte von da an alsbald eine Hochflut von Publikationen über „Coxa vara“, die in wenigen Jahren allorts bekannt und diagnostiziert wurde, so daß die neueste von ZESAS zusammengestellte Literaturübersicht nicht weniger als 170 auf unser Thema bezügliche Arbeiten verzeichnet. Dieses intensive Zusammenarbeiten zahlreicher Autoren hat nicht nur zu einer enormen Vermehrung des kasuistischen Materials geführt, sondern auch unsere Kenntnisse über Aetiologie, Pathogenese, Prognose und Therapie der Schenkelhalsverbiegungen nach den verschiedensten Richtungen hin in ungeahnter Weise erweitert und vertieft. Auf die Einzelheiten dieser neueren Forschungsergebnisse kann mit Rücksicht auf den verfügbaren Raum im Rahmen dieser kurzen historischen Uebersicht nicht eingegangen werden, nur ein Punkt sei noch erwähnt: die wesentliche Unterstützung, welche unser Streben nach Erkenntnis erfuhr durch die Heranziehung der RÖNTGENSCHEN Entdeckung, die sich hier wie auf anderen Gebieten der Chirurgie als ein diagnostisches Hilfsmittel von unschätzbarem Werte erwiesen hat, das in vielen Fällen, wo die Aehnlichkeit der klinischen Symptome eine klare Unterscheidung verwandter Affektionen unmöglich machte, zur präzisen Differentialdiagnose verhelfen mußte.

Der Coxa vara hat sich im Laufe der Zeit auch eine Coxa valga zugesellt. Diese Form der Schenkelhalsverbiegung ist auf Grund eines klinischen Befundes vom Verf. (1894) zuerst vermutungsweise diagnostiziert worden, nachdem LAUENSTEIN schon 1890 einen Schenkelhals mit vergrößertem Neigungswinkel beschrieben; weiterhin ist ihr tatsächliches Vorkommen durch anatomische Belege von ALBERT



und neuerdings von TURNER erwiesen worden; nach den Ergebnissen des letztgenannten Autors scheint sie sogar gar nicht selten zu sein. An klinischer Bedeutung kann sie sich mit der Coxa vara nicht messen.

### Coxa vara.

Ausgehend von dem konventionell gewordenen Begriff der „Varus“-deformität als einer solchen, bei welcher der distal von der Krümmung gelegene Gliedabschnitt sich in pathologischer Adduktionsstellung befindet, bezeichnen wir als Coxa vara diejenige Form der Schenkelhalsverbiegung, bei welcher der Kopf nach abwärts getreten ist, der Hals also an irgend einer Stelle eine Krümmung im Sinne der Verkleinerung seines Neigungswinkels aufweist. Verbiegungen, die ihren Sitz zwischen oder gar unterhalb der Trochanteren haben, sollten meines Erachtens nicht mehr als Coxa vara bezeichnet werden.

### Vorkommen und Aetiologie.

Ein Ueberblick über die Coxa vara-Literatur lehrt, daß die Zahl der Einzelbeobachtungen schon in die Hunderte geht, und wenn wir berücksichtigen, daß an den Veröffentlichungen die Chirurgen und Orthopäden aus aller Herren Länder teil haben, so ergibt sich daraus der Schluß, daß das Leiden allerorts ziemlich häufig vorkommt. Einen ungefähren Begriff von der Frequenz der Affektion mag die Tatsache geben, daß in der Tübinger Chirurgischen Klinik in einem Zeitraume von 3 Jahren (1894—1897) unter einem Material von 21 000 Kranken 45 Fälle von Coxa vara zuzingen, so daß ich im Jahre 1898, 10 Jahre nach der MÜLLERSchen Publikation, über 80 eigene Beobachtungen verfügen konnte, die sich seither auf weit über 100 vermehrt haben. Zur Beleuchtung der relativen Frequenz unserer Affektion im Vergleich zu anderen Belastungsdeformitäten diene die Angabe, daß im gleichen Zeitraume (1889—1894) in der Tübinger Klinik 47 Fälle von Genu valgum und 22 von Coxa vara zur Beobachtung kamen.

Die Zeit des Auftretens anlangend, konnten alsbald nach Entdeckung der Coxa vara zwei Gruppen scharf gesondert werden (ROTTER), die Coxa vara infantum und die Coxa vara adolescentium, von denen die letztere an Frequenz ganz bedeutend überwiegt.

Unter 40 Fällen, die ich in meiner ersten Publikation zusammengestellt, fällt der Beginn des Leidens 32mal in den Zeitraum vom 13. bis 18. Lebensjahr.

Später hat sich diesen beiden Gruppen noch die Coxa vara congenita und die Coxa vara adulatorum hinzugesellt. Die verschiedenen zeitlichen Gruppen entsprechen, wie wir später sehen werden, in weitgehendem Maße auch ätiologisch differenten Kategorien unseres Krankheitsbildes.

Von den beiden Geschlechtern stellt das männliche eine weit höhere Erkrankungsziffer als das weibliche, auf 36 männliche Patienten kamen in meiner Statistik nur 9 weibliche, und DE QUERVAIN, welcher 90 Fälle gesammelt hat, gibt das Verhältnis der männlichen zu den weiblichen Kranken auf 68:22 an. Bemerkenswert ist die Tatsache, daß unter den 22 Patientinnen nur 11 an Coxa vara adolescentium litten, während diese Form 51mal unter den 68 männlichen Kranken festgestellt wurde.

Das Leiden kann eine oder beide Hüften befallen, doch ist die einseitige Erkrankung erheblich häufiger; ich fand das Verhältnis zwischen ein- und doppelseitiger Coxa vara wie 2:1, VAN WYK wie 5:3. STOCKER hat auf die starke Bevorzugung der linken Seite hingewiesen; MANZ fand in Bestätigung dieser Angabe unter 68 einseitigen Erkrankungen nur 20mal die rechte, dagegen 48mal die linke Hüfte erkrankt.

Aetiologisch stellt der Begriff der Coxa vara durchaus keine Einheit dar. Für die weitaus überwiegende Zahl der Fälle läßt sich allerdings ein gemeinsames ätiologisches Moment für die Abwärtsbiegung im Bereiche des Schenkelhalses (oder zwischen Hals und Kopf), die wir als charakteristisch für die Coxa vara betrachten, herausfinden: der von oben wirkende Druck der Rumpflast. Wir haben es demnach in der Regel mit einer Belastungsdeformität zu tun und die interessante Frage, über die in den letzten Jahren viel diskutiert wurde, ist nur, ob dieser Druck der Rumpflast für sich allein genügen kann, einen bis dahin normalen Schenkelhals zu verbiegen. Aus einem Mißverhältnis zwischen statischer Inanspruchnahme und statischer Leistungsfähigkeit (SCHANZ) entsteht die Deformität und dieses Mißverhältnis kann entweder bedingt sein durch ein Uebermaß der statischen Anforderungen, die an einen normalen Schenkelhals gestellt werden, oder durch eine pathologische Herabsetzung der Widerstandsfähigkeit der betroffenen Skelettabschnitte, die sie unfähig macht, den Ansprüchen einer normalen Belastung zu genügen. Gerade in dem letzteren Moment findet die Vielgestaltigkeit der Aetiologie der Coxa vara ihre Begründung. Mehr und mehr hat es sich mit dem Anwachsen der Kasuistik herausgestellt, daß eine ganze Reihe pathologischer Zustände die Festigkeit des Schenkelhalses so zu beeinträchtigen vermögen, daß er dem Drucke der Rumpflast nachgibt und deformiert wird. Je mehr der zur Schwächung des Schenkelhalses führende Prozeß im Krankheitsbilde hervortritt, um so mehr wird die entstehende Verbiegung zum bloßen Symptom ohne selbständige Bedeutung; wo dagegen eine solche krankhafte Herabsetzung der Knochenfestigkeit sich nicht annehmen läßt, wo also das Mißverhältnis zwischen statischer Inanspruchnahme und statischer Leistungsfähigkeit durch ein Uebermaß der ersteren bedingt ist, da gewinnt die Schenkelhalsverbiegung die Bedeutung eines selbständigen Leidens. In diesem Sinne erscheint es mir durchaus berechtigt, zwischen einer symptomatischen und einer idiopathischen oder essentiellen Coxa vara zu unterscheiden.

Zwischen ALSBERG und ALBERT hat sich eine Diskussion abgespielt über die Frage, ob die Coxa vara nur als anatomischer (ALSBERG) oder auch als klinischer Begriff Geltung haben solle. Für diese letztgenannte Form erscheint mir der Gebrauch des Namens Coxa vara als Krankheitsbezeichnung durchaus berechtigt; wenn wir den Terminus Coxa vara in klinischem Sinne ohne weiteres Beiwort gebrauchen, so meinen wir eben die essentielle Coxa vara, während bei den anderen Formen durch ein entsprechendes Epitheton auf die symptomatische Bedeutung der mit Coxa vara gekennzeichneten anatomischen Veränderung aufmerksam gemacht wird. Ich befinde mich mit dieser Auffassung in voller Uebereinstimmung mit MANZ; übrigens hat, wie ein Blick in die Literatur lehrt, die Praxis schon längst zu ihren Gunsten entschieden.

ALSBERG hat es vor einigen Jahren unternommen, die bis dahin bekannt gewordenen Entstehungsursachen der Coxa vara systematisch zusammenzustellen; auf dem II. Kongreß der Deutschen Gesellschaft für orthopädische Chirurgie gab JOACHIMSTHAL einen Ueberblick über die Aetiologie unserer Deformität.

Nach dem heute vorliegenden Material möchte ich mir erlauben, folgende ätiologische Einteilung der Coxa vara vorzuschlagen:

A. Essentielle Coxa vara.

C. v. statica.

B. Symptomatische Coxa vara.

1) C. v. congenita.

2) C. v. rachitica.

3) C. v. osteomalacica.

4) C. v. neurotica (Syringomyelie).

5) C. v. als Folge entzündlicher Prozesse am Knochen oder Gelenk.

a) C. v. nach Osteomyelitis.

b) C. v. nach Tuberkulose.

c) C. v. nach Ostitis fibrosa.

d) C. v. nach Arthritis deformans.

6) C. v. bei Athyreosis (Kretinismus).

7) C. v. auf Grund seniler Osteoporose.

8) C. v. traumatica.

Unter all diesen verschiedenen Kategorien der Schenkelhalsverbiegung steht die Coxa vara statica an Häufigkeit oben an, an ihr ist die Hauptsumme unserer klinischen und anatomischen Erfahrungen gesammelt, sie liefert ein wohl abgerundetes, einheitliches Krankheitsbild, welches darum auch den folgenden Ausführungen zu Grunde gelegt sein möge. Die symptomatischen Formen der Schenkelhalsverbiegungen sollen anhangsweise je nach ihrer klinischen Dignität mehr oder weniger ausführlich besprochen werden, wie das schon HOFFA in seinem Lehrbuch der orthopädischen Chirurgie getan hat.

### Die Coxa vara statica

ist ausgesprochenermaßen eine Erkrankung des Wachstumsalters, in weitaus der überwiegenden Mehrzahl der Fälle entsteht das Leiden in der Zeit der Pubertätsentwicklung (C. v. adolescentium), was indes nicht ausschließt, daß gelegentlich auch bei jüngeren Kindern, sofern die Bedingungen für eine statische Ueberanstrengung gegeben sind, eine Schenkelhalsverbiegung auch ohne Mitwirkung allgemeiner Rhachitis zu stande kommen kann. In dem beinahe ausschließlichen Auftreten zur Zeit der Pubertät bietet die Coxa vara eine vollkommene Analogie mit den altbekannten Belastungsdeformitäten der unteren Extremität, dem Genu valgum und dem Pes valgus; es ist die Zeit des Uebergangs von der Schule zum Lebensberuf, wo ziemlich unvermittelt große und vielfach einseitige Anforderungen an den Stützapparat des rasch wachsenden Individuums gestellt werden.

Daß die berufliche Anstrengung eine dominierende Rolle in der Aetiologie der statischen Schenkelhalsverbiegung spielt, darüber läßt die Statistik keinen Zweifel, fast ausnahmslos handelt es sich bei unseren Patienten um Vertreter der schwer arbeitenden Klasse.



KOCHER nennt die Coxa vara geradezu eine „Berufskrankheit des Wachstumsalters“; zwei von seinen drei Patienten waren Käser, einer Landarbeiter. Den Einfluß der landwirtschaftlichen Beschäftigung hat MANZ besonders hervorgehoben; er weist zunächst darauf hin, daß in meiner Kasuistik von 33 Fällen nicht weniger als 21 (= 63 Proz.) Feldarbeiter waren, seine eigene erweiterte Zusammenstellung ergibt unter 79 Patienten 41 landwirtschaftlich beschäftigte; er schlägt deshalb die Bezeichnung „Bauernbein“ für die Coxa vara als Analogon zum „Bäckerbein“ (Genu valgum) vor.

Zuweilen sind es ganz bestimmte Schädlichkeiten, welche zur Ueberlastung eines Schenkelhalses führen, Schädlichkeiten, welche mit dem Berufe nicht in Zusammenhang stehen, und deren Einwirkung somit auch nicht an das Pubertätsalter gebunden ist. So beobachtete BLUM einen Fall, wo bei einem 9-jährigen Knaben während der Ausheilung einer tuberkulösen Coxitis eine statische Coxa vara auf der gesunden Seite sich entwickelte; er fand an vielen Skeletten, bei denen Atrophie eines Beines bestand, eine mehr oder minder ausgesprochene Coxa vara der anderen Seite. Zweifellos gehört hierher auch wenigstens ein Teil der mehrfach erwähnten Beobachtungen von Coxa vara bei solchen Individuen, deren anderes Hüftgelenk kongenital luxiert war. Ebenso dürften die von HOFFA beobachteten Schenkelhalsverbiegungen bei übermäßig fetten Kindern als statische zu betrachten sein.

Wie wir uns das Zustandekommen der Deformität unter dem Druck der Rumpflast in seinen Einzelheiten vorzustellen haben, davon soll später die Rede sein, zunächst wenden wir uns zur Besprechung der

### Klinischen Erscheinungen.

Subjektive Beschwerden. Die meisten Patienten kommen zum Arzt mit der Angabe, daß sie zu irgend einer Zeit meist ohne bestimmte Veranlassung Schmerzen in einer oder beiden Hüften oder auch zuerst in einer und einige Zeit später in der anderen Hüfte bekommen haben, die sich ganz allmählich steigerten und namentlich bei länger dauernder Arbeit sich unangenehm geltend machen. Ausstrahlung des Schmerzes nach dem Knie und selbst bis hinab zum Fuße wird nicht selten angegeben. Dann und wann wird auch gar nicht die Hüfte, sondern das Knie als Sitz des Schmerzes bezeichnet, ganz wie wir es bei anderen schmerzhaften Affektionen des Hüftgelenks zu hören gewohnt sind; oder es treten wenigstens die ersten Schmerzen in der Kniegegend auf, und erst später werden sie auf die Hüfte lokalisiert.

Neben den Schmerzen sind es vornehmlich die Bewegungsstörungen, welche die Aufmerksamkeit des Patienten auf die erkrankte Hüfte lenken. Sie bemerken eine Erschwerung des Ganges, ein allmählich zunehmendes Hinken; sehr häufig treffen wir die Angabe, daß der Kranke nicht mehr so rasch vom Fleck komme wie vormem. Doppelseitig Erkrankte beklagen sich darüber, daß sie nicht mehr in der ungezwungenen Weise wie früher knien oder sich zur Erde bücken können oder daß sie beim Sitzen die Beine in eine bestimmte Zwangslage bringen müssen.

Dem Grade nach sind die schmerzhaften Empfindungen außerordentlich wechselnd. Bei manchen Patienten treten solche lediglich

nach längerem Gehen oder starker Anstrengung, oder nach einem Fehltritt oder anderweitigen Trauma auf; besonders charakteristisch ist auch die Angabe, daß gar nicht eigentliche Schmerzen sich einstellen, sondern nur eine ungewöhnlich rasche Ermüdung beim Stehen und Gehen; ja, ich habe Fälle gesehen, wo die Abwesenheit subjektiver Beschwerden ausdrücklich betont wurde und nur eine progressive Verkürzung und Abmagerung des Beins die Kranken zum Arzte führte oder dieselben sogar erst dadurch ihr Leiden entdeckten, daß sie von anderen wegen ihres hinkenden Gangs zur Rede gestellt wurden. Denen stehen aber andere gegenüber, wo entweder von Anfang an, oder nachdem eine Zeitlang mäßige Schmerzhaftigkeit vorhanden gewesen, spontan oder im Anschluß an eine größere Anstrengung oder irgend eine plötzliche Gewalteinwirkung ein quasi akutes Stadium sich ausbildet, das durch heftige Schmerzen beim einfachen Stehen und Gehen, ja sogar in der Ruhe und selbst in der Bettlage gekennzeichnet ist. Dies kann soweit gehen, daß die Kranken jede aktive Bewegung ängstlich vermeiden und daß auch passive Bewegungen durch starre Kontraktion der Muskeln völlig unmöglich gemacht werden. Wiederholt haben solche Kranke dringend um operative Befreiung von ihren Qualen gebeten. Nicht wenige meiner Patienten waren durch diese Schmerzen wochen-, einzelne selbst monatelang ans Bett gefesselt, andere mußten nach zeitweiliger Bettruhe den Versuch einer Wiederaufnahme der Arbeit mit Schmerzrezidiven bezahlen. Häufig aber läßt eine konsequente Bettbehandlung, insbesondere aber die Anwendung eines Extensionsverbandes, in wenigen Tagen, man kann fast sagen, Stunden, selbst sehr heftige Schmerzen, in zauberhafter Weise verschwinden. Allen Beobachtern, die sich mit diesen Dingen eingehender beschäftigt haben, ist die Ähnlichkeit dieses akuten Stadiums mit dem sog. „entzündlichen Plattfuß“ aufgefallen, eine Ähnlichkeit, welche die Aufstellung des Begriffes einer „Coxa vara contracta“ durchaus rechtfertigt.

Die außerordentliche Variabilität der Erscheinungen macht es begreiflich, daß die einmalige Untersuchung des Einzelfalls kein vollständiges Bild geben kann. Je mehr wir Gelegenheit hatten, das Schicksal unserer Patienten Jahre hindurch zu verfolgen, desto mehr hat sich die Ueberzeugung befestigt, daß zu irgend einer Zeit ein die Arbeitsfähigkeit aufhebendes Schmerzstadium bei der überwiegenden Mehrzahl der Coxa vara-Fälle vorkommt. Dasselbe kennzeichnet aber keineswegs immer den Beginn der Krankheit, so wenig als das beim Pes valgus der Fall ist<sup>1)</sup>.

Daß zwischen der Größe der subjektiven Beschwerden und dem Grad der Verbiegung kein Parallelismus besteht, braucht kaum besonders hervorgehoben zu werden.

SCHANZ hat im 8. Bd. der Zeitschr. f. orthop. Chir. Beobachtungen von „Anfangsstadien der Coxa vara“ mitgeteilt, wo er die Diagnose lediglich auf Grund der subjektiven Beschwerden (Schmerzen, Druckempfindlichkeit der Gelenksgegend, Hinken) stellte, ohne daß sichere Zeichen für eine Formveränderung des Schenkelhalses sich nach-

1) Ich betone das ausdrücklich, da SPRENGEL meine früheren Ausführungen in diesem Punkt offenbar mißverstanden hat, indem er schreibt: „H. ist geneigt, im Beginne der Coxa v. stat. ein akutes Stadium anzunehmen.“

weisen ließen, eine Bestätigung der Diagnose erblickt er in der prompten Heilwirkung eines länger getragenen Gipsverbandes. Man muß gestehen, daß seine Auffassung viel für sich hat, wenn schon der strikte Beweis, daß die Kinder, um die es sich handelt, wenn sie unbehandelt geblieben wären, wirklich verbogene Schenkelhalse bekommen hätten, natürlich nicht zu erbringen ist. Bei einem der von mir beschriebenen Patienten, der seit  $\frac{1}{2}$  Jahr typische Schmerzen hatte, und dann durch 7-wöchentliche Extensionsbehandlung wieder in seinem Beruf als Müller voll arbeitsfähig wurde, ergab das Röntgenbild eine eben beginnende Abbiegung zwischen Kopf und Hals, die natürlich bestehen blieb, nachdem die Schmerzen verschwunden waren.

**Objektiver Befund.** Der allgemeine Habitus läßt bei einem Teil unserer Kranken keinerlei Besonderheiten erkennen. Recht häufig aber sind es doch rasch aufgeschossene Burschen, bei denen man den Eindruck hat, als ob die allgemeine Entwicklung mit dem Knochenwachstum nicht ganz Schritt gehalten hat und bei denen namentlich ein eigentümlicher Kontrast zwischen einem auffallend groben Knochenbau und einer ziemlich mangelhaft entwickelten Muskulatur in die Augen springt. Daneben sieht man nicht selten ein Phänomen, auf das MRKULICZ beim Genu valgum hingewiesen hat, nämlich eine blaurote Verfärbung oder auch Marmorierung und Kühle der Füße und Hände bei längerem Stehen mit herabhängenden Armen. Das Plumpe, Ungraziöse des ganzen Skelettbaus findet auch in der Gesichtsbildung seinen Ausdruck, so daß man in der Tat ein gewisses Recht hat, zu behaupten, daß den Leuten die Diagnose im Gesicht geschrieben steht (Fig. 234).

Von örtlichen Symptomen fallen zunächst auf die Veränderungen im Gang. Bei einseitiger Deformität kommt es oft zu recht beträchtlichem Hinken. Sind beide Hüften befallen, so bekommt der Gang einen eigenartig wackelnden Charakter; steif und ungelenk fällt der Patient förmlich von einem Bein aufs andere; KOCHER spricht von einem Hin- und Herwiegen des Körpers.

Bei der Inspektion fällt gewöhnlich eine starke Prominenz des Trochanters auf. Das betroffene Bein zeigt in der Regel eine deutliche Atrophie der Muskulatur, besonders des Oberschenkels, Umfangsunterschiede bis zu 5 cm sind ganz gewöhnlich, ausnahmsweise kommen auch noch größere Differenzen vor. Die Atrophie der Beckenmuskulatur läßt oft die Trochanterprominenz noch mehr in die Augen fallen und wenn man einen solchen Patienten von hinten betrachtet (s. Fig. 235), so bemerkt man nicht selten zwischen dem weit nach der Seite vorstehenden Trochanter und der Hinterbacke eine geräumige Einsenkung, die auf der gesunden Seite fehlt. Bei doppelseitiger Affektion kann durch die Zunahme der Distantia intertrochanterica im Verein mit der schlechten Gesäßentwicklung die ganze Beckengegend einen hochgradig platten Eindruck machen.

Auf eine sicht- und fühlbare Prominenz des Schenkelhalses unter dem Leistenband hat MAYDL zuerst hingewiesen.

Die bedeutungsvollste Rolle in der Symptomatologie der Coxa vara spielen die Stellungs- und Bewegungsanomalien des Beines, die in solchen Fällen, welche sich nicht im akuten Schmerzstadium befinden, ein außerordentlich charakteristisches Bild liefern.



Als Kardinalsymptom finden wir bei jeder ausgebildeten Coxa vara eine Verschiebung des Schenkelschaftes am Becken nach oben, welche in dem Hinaufrücken des Trochanters über die ROSER-NÉLATONSche Linie, sowie in einer reellen Verkürzung der Extremität (von der Spina ant. sup. — Mall. ext. gemessen) ihren meßbaren Ausdruck findet.

OGSTON hat zur Bestimmung des Trochanterhochstandes eine von BRYANT angegebene Methode empfohlen, welche folgendermaßen ausgeführt wird. In horizontaler Rückenlage des Patienten wird von der

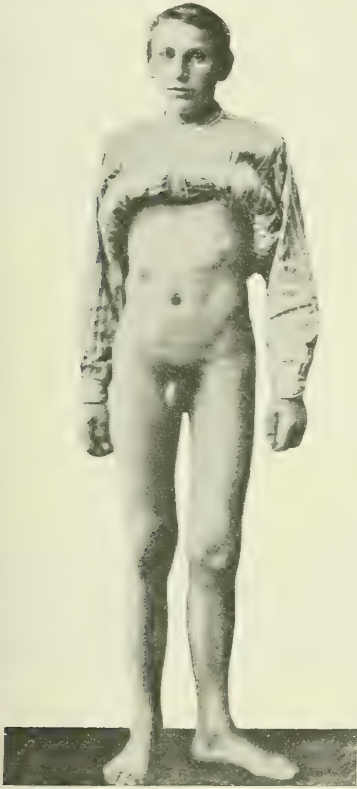

Fig. 234. Coxa vara statica sinistra.

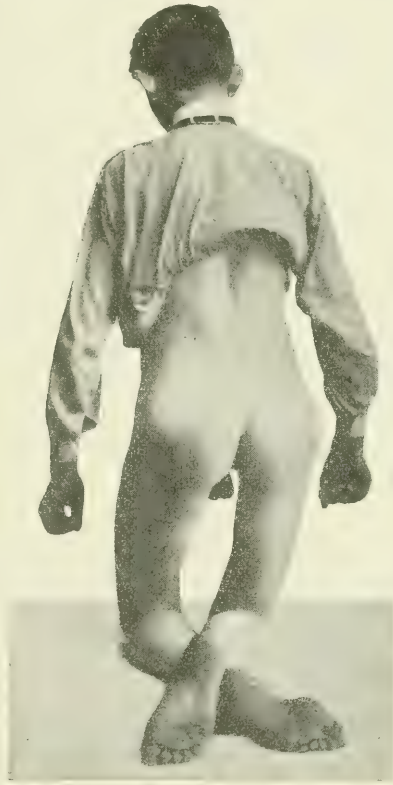

Fig. 235. Coxa vara statica duplex.

Spina ant. sup. ein Lot (*SP* in Fig. 236) auf die Unterlage gefällt; auf die so erhaltene Linie wird von der Trochanterspitze aus wieder ein Lot (*AP*) gefällt und nun soll unter normalen Verhältnissen der gefundene Punkt *P* die Spitze eines rechtwinklig gleichschenkligen Dreiecks bilden, dessen Hypotenuse durch die Verbindung der Spina mit der Trochanterspitze hergestellt wird. Fällt das Dreieck ungleichschenklig aus, so soll die Verkürzung der Seite *AP* den Trochanterhochstand ausdrücken.

In dieser Form angewandt muß die BRYANTsche Methode zu den schwersten Irrtümern führen; eine einfache geometrische Ueberlegung zeigt, daß ein rechtwinklig gleichschenkliges Dreieck nur zu stande

kommen kann, wenn die Spina-Trochanterlinie mit der horizontalen Unterlage einen Winkel von genau  $45^\circ$  bildet. Jede Aenderung der Beckenneigung (Vermehrung zum Ausgleich einer Flexionskontraktur, Verminderung bei Hyperextension der Hüfte) muß das Verhältnis der Katheten zueinander verschieben. In Fig. 236 habe ich diesen Einfluß der Beckenneigung auf die Gestalt des BRYANTSchen Dreiecks schematisch darzustellen versucht. I und II zeigt, wie mit zunehmender Beckenneigung die Seite  $a$  des Dreiecks sich verkürzt, während die Seite  $b$  zunimmt, trotzdem der Trochanter ( $A$  = Mitte des Acetabulums, der Einfachheit halber dem normalen Trochanterstand gleichgesetzt) nicht von seiner Stelle rückt; III endlich soll dartun, daß, wofern nur die Spina-Trochanterlinie mit der Unterlage einen Winkel von  $45^\circ$  bildet, das Dreieck gleichschenkelig wird, auch wenn der Trochanter ( $T$ ) viel zu hoch steht. Läßt schon die Unmöglichkeit, das Becken stets unter dem gleichen Neigungswinkel einzustellen, die BRYANTSche Methode zu vergleichenden Messungen des Trochanterstandes im allgemeinen unbrauchbar erscheinen, so kämen bei der Coxa vara im speziellen durch die so häufigen Rotationsanomalien noch ganz unberechenbare Fehlerquellen hinzu.

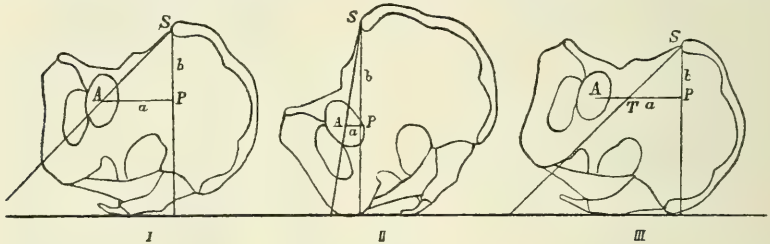


Fig. 236.

Hand in Hand mit dem Hinaufrücken des Trochanter am Becken geht eine Beschränkung der Abduktionsbewegung, welche schon bei mittleren Graden des Trochanterhochstandes völlig unmöglich werden kann; bei höheren Graden kann es zu mehr oder weniger ausgesprochener Adduktionsstellung kommen. Die Adduktionsbewegung ist meistens frei.

Die Maße für den Trochanterhochstand pflegen zwischen 1 und 5 cm zu variieren, einigemale habe ich bis zu 7 cm gemessen. Wo eine Adduktionsstellung besteht, kommt zu der reellen Verkürzung natürlich noch die scheinbare Verkürzung durch Beckenhebung hinzu, so daß eine sehr beträchtliche funktionelle Verkürzung resultieren kann.

Bei einem Teil der Coxa vara-Fälle (ich hatte dieselben seinerzeit als Gruppe I zusammengefaßt) finden wir nur die bisher geschilderten Stellungs- und Bewegungsanomalien, bei der weitaus überwiegenden Mehrzahl jedoch (die ich als Gruppe II zusammengefaßt habe und die mit dem von KOCHER als Coxa vara bezeichneten Bilde zusammenfällt) kommen noch weitere außerordentlich charakteristische Erscheinungen hinzu. Die auffallendste derselben ist die Außenrotation des Beines bzw. die Beschränkung der Innenrotation. Nur in einem kleineren Teil der Fälle läßt das kranke Bein sich bis zur Mittelstellung, d. h. so weit, daß Patella und Fuß gerade nach vorne sehen, einwärts rotieren. Viel häufiger läßt

sich diese Mittelstellung nicht erreichen, dann ist natürlich das Bein auch beim Gehen und Stehen in auffälliger Weise zur Seite gedreht (Fig. 234). Im Gegensatz zur beschränkten Innenrotation ist die Außenrotation in der Regel frei (nur in seltenen Fällen ist auch sie etwas eingeschränkt) ja sie kann sogar übernormal möglich sein und zwar entweder relativ übernormal, d. h. weiter möglich als auf der gesunden Seite oder sogar absolut übernormal, d. h. so weit möglich, wie sie bei einem gesunden Menschen, auch mit sehr freiem Hüftgelenk, nicht vorkommt, so weit, daß Patella und Fuß nicht nur bis in die Frontalachse des Körpers gedreht werden können, sondern sogar noch etwas hinter dieselbe zeigen. Was an der Innenrotation fehlt, ist an der Außenrotation zugesetzt, es ist also bei diesen Formen der Coxa vara gewissermaßen die ganze Zone der Rotation im Sinne der Außenrotation verschoben.

Hinsichtlich der Flexion und Extension verhalten sich die Fälle verschieden. Nur ausnahmsweise sieht man leichte Flexionskontrakturen; in der Regel ist die Streckung im Hüftgelenk frei; gar nicht selten läßt sich sogar ein gewisser Grad von Hyperextensionsstellung nachweisen, worauf KOCHER besonderes Gewicht legt. Die Flexion kann, namentlich bei den letztgenannten Formen, erheblich beschränkt sein; in der Regel ist sie es nicht, meist ist sie bis zum rechten Winkel oder wenigstens annähernd so weit möglich. Außerordentlich charakteristisch, ja geradezu pathognomonisch für die typische Form der Coxa vara statica ist aber dabei das Verhalten der Rotationsstellung. Die Flexion gelingt nämlich nur unter gleichzeitiger Außenrotation des Oberschenkels bzw. unter Steigerung der vorher schon bestehenden Außenrotation. Dies kann soweit gehen, daß bei gleichzeitiger rechtwinkliger Flexion im Kniegelenk der Unterschenkel der kranken Seite das gesunde Bein unter einem rechten Winkel kreuzt. Ein Uebersehen dieser Eigentümlichkeit kann zu schweren Täuschungen bezüglich der Flexionsgrenzen führen. Man versucht z. B. wie gewöhnlich die Flexion aus möglichst normaler Stellung des Beines; sehr bald wird man an die Grenze kommen; rotiert man aber jetzt den Oberschenkel nach außen, indem man mit dem rechtwinklig gebeugten Unterschenkel über die Mittellinie herübergeht, so läßt sich plötzlich die kranke Hüfte bis zum Rechten oder selbst noch weiter beugen.

Durch das Zusammenwirken der zwangsweisen Außenrotation mit der Abduktionshemmung werden bei doppelseitiger Verbiegung ganz charakteristische Störungen im Gebrauch der unteren Extremitäten erzeugt. Solche Kranke können z. B. nur mit gekreuzten Unterschenkeln knien. Die Kreuzung ist bedingt durch die Außenrotation der Beine (Fig. 235); aus demselben Grund ist das Sitzen auf einem Stuhl mit geschlossenen Beinen unmöglich; entweder können die Knie nicht zusammen kommen, oder die Unterschenkel müssen gekreuzt werden. Die Annahme von Veränderungen des Kopfes oder der Pfanne, durch welche OGSTON diese auffälligen Störungen zu erklären suchte, ist völlig überflüssig, die Verbiegung des Schenkelhalses in bestimmter Richtung muß dieselben notwendig herbeiführen.



Ganz ausnahmsweise kommt es vor, daß im Gegensatz zu dem bisher beschriebenen Verhalten nicht die Innen- sondern die Außenrotation beschränkt ist (Gruppe III meiner früheren Publikation); ich habe nur 3 solcher Fälle gesehen, in einem derselben bestand auf der anderen Seite eine Coxa vara mit Außenrotation; NASSE hat in einem solchen Fall die Diagnose Schenkelhalsverbiegung durch die Resektion bestätigt. Die Fälle ohne Rotationsanomalien sind zwar weniger selten, treten aber doch gegen die mit Außenrotation kombinierten sehr zurück. In meiner ersten Publikation konnte ich auf 44 Verbiegungen der letzteren Kategorie nur 8 der ersteren zählen und nach dem, was ich seither noch von Coxa vara statica gesehen, verschiebt sich das Verhältnis noch mehr zu Gunsten meiner II. Gruppe (der Coxa vara KOCHERS).

Innerhalb der gegebenen Grenzen vollziehen sich die Bewegungen durchaus frei und schmerzlos; die Hemmung erfolgt plötzlich in Form eines unüberwindlichen, leicht federnden Widerstandes, manchmal hat man sogar bei rasch ausgeführten Bewegungsversuchen direkt das Gefühl eines harten Anstoßens. Der Versuch, eine Bewegung über die Grenze hinaus zu forcieren, macht in der Regel heftige Schmerzen, die aber mit dem Nachlaß der Gewaltwirkung sofort wieder verschwinden. Die Grenzen der aktiven und passiven Beweglichkeit fallen gewöhnlich zusammen; auch die Untersuchung in Narkose pflegt das Resultat nicht wesentlich zu ändern.

Als negatives Charakteristikum verdient das konstante Fehlen objektiv nachweisbarer Entzündungserscheinungen Erwähnung.

Wir haben der bisherigen Schilderung des objektiven Befundes das Bild einer Coxa vara im schmerzfreien Zustand, den wir am reinsten im stationären Spätstadium vorfinden, zu Grunde gelegt, weil in diesem die durch die Schenkelhalsverbiegung als solche bedingten Symptome am klarsten hervortreten. Ganz anders wird das Bild im akuten Schmerzstadium, wie schon aus der Darstellung der subjektiven Beschwerden zu entnehmen ist. Zu den mit der anatomischen Formveränderung notwendig gegebenen Bewegungsstörungen treten noch mehr oder weniger ausgesprochene Hemmungen infolge der akuten Reizung hinzu, Hemmungen, welche bewirkt sind durch aktive oder reflektorische Muskelkontraktion (Coxa vara contracta). In den schwersten Fällen besteht absolute Versteifung des Hüftgelenkes, gewöhnlich in Streckstellung, Adduktion und Außenrotation. Je nach der Intensität des Reizzustandes kommen hier die mannigfachsten Uebergangsformen zwischen vollständiger Ankylose und dem vorher geschilderten Bilde der freien Beweglichkeit innerhalb bestimmter absoluter Grenzen vor. Naturgemäß erschweren diese muskulären Hemmungen die Gewinnung eines klaren Einblicks in die wahren Beweglichkeitsverhältnisse außerordentlich und bereiten so der Diagnose nicht selten ernste Hindernisse. Eine große praktische Rolle spielt hier die Geschicklichkeit des Untersuchers. Nicht selten gelingt es durch Ablenkung der Aufmerksamkeit und abwechselnde Untersuchung des gesunden und kranken Beins mittelst sehr zarter, zunächst wenig umfangreicher Bewegungsversuche, schließlich eine ziemliche ausgiebige Beweglichkeit festzustellen, wo man im ersten Augenblick ein vollkommen fixiertes Gelenk vor sich zu haben glaubte,

eine Erfahrung, die übrigens jedem Chirurgen vom Plattfuß her altbekannt ist. Aber ebenso wie bei diesem bleiben auch bei der Coxa vara contracta eine Anzahl von Fällen übrig, in denen auch der gewandteste Untersucher zur Feststellung der wahren Bewegungsgrenzen der Narkose nicht wird entraten können. Insbesondere die Flexionshemmung pflegt in der Narkose häufig wegzufallen, wie das schon von MÜLLER beobachtet, und von anderen (Verf., KRASKE, PETERSEN) bestätigt wurde.

ALSBERG hat darauf aufmerksam gemacht, daß die Patienten mit Coxa vara das TRENDELENBURGSche Symptom darbieten. Steht der Patient auf dem erkrankten Bein und hebt das gesunde auf, so fällt das Becken nach der gesunden Seite herunter, da die Abduktoren nicht die Kraft haben, es in horizontaler Lage zu erhalten. Durch das Hinaufrücken des Trochanters am Becken werden nämlich, wie der genannte Autor dargetan hat, die gesamten pelvitrochanteren Muskeln wesentlich in ihrer abduzierenden Komponente geschwächt.

STIEDA hat als Begleiterscheinung der Coxa vara eine Steigerung der Patellarreflexe und Spasmen der Oberschenkelmuskulatur beschrieben, während ZESAS, der die Fälle der HOFFAschen Klinik darauf hin untersuchte, in keinem derselben eine Steigerung der Reflexe konstatieren konnte.

### Anatomie.

Unsere Kenntnisse über die Form der verbogenen Schenkelhäse stützen sich heute auf eine ziemlich große Zahl von anatomischen Präparaten, welche teils durch Resektion gewonnen sind, teils als zufällige Sektionsbefunde oder als Ausbeute der Durchmusterung pathologischer Museen sich ergeben haben. Zahlreiche Bestätigungen sind durch die Resultate der Röntgenphotographie am Lebenden geliefert worden. Entsprechend unserer eingangs gegebenen Definition finden wir als gemeinsames anatomisches Charakteristikum der Coxa vara eine Abbiegung des Schenkelhalses im Sinne der Verkleinerung seines Neigungswinkels, nennen wir sie kurz eine „Abwärtsbiegung“.

Die Abwärtsbiegung kommt in einer Minderzahl der Fälle für sich allein zur Beobachtung (meine Gruppe I). In der weit überwiegenden Mehrzahl (Gruppe II) ist sie kombiniert mit einer Rückwärtsbiegung, d. h. einer Biegung des Halses mit vorderer Konvexität, welche zuerst von SCHULZ (HOFFA) an einem Resektionspräparat gesehen, von KOCHER besonders eingehend gewürdigt wurde. Daß ausnahmsweise die Rückwärtsbiegung ohne gleichzeitige Abwärtsbiegung möglich ist, hat LAUENSTEIN an einem Präparat nachgewiesen. Schließlich kommt noch eine dritte Stellungsanomalie vor, auf welche KOCHER zuerst hingewiesen hat, nämlich eine Torsion des Schenkelhalses in dem Sinne, daß der Schaft im Verhältnis zum Kopf hyperextendiert erscheint.

KOCHER wollte den Namen Coxa vara für die Fälle reserviert wissen, welche alle 3 Verbiegungen kombiniert aufweisen, und betonte, nur für diese treffe die Analogie mit dem Pes varus zu. MÜLLER, ALSBERG, ALBERT sind zu Gunsten unserer Auffassung des Begriffes der Varität eingetreten. ALBERT weist speziell darauf hin, daß die Fußdeformität, auf welche KOCHER exemplifiziert, nicht als Pes varus, sondern als Pes equinovarus bezeichnet werde.

Die Abwärtsbiegung kann an verschiedenen Stellen des Schenkelhalses ihren Sitz haben; entweder ist der Neigungswinkel des ganzen Halses verkleinert bis zu einem rechten oder sogar bis zum spitzen Winkel (HOFFA hat einen solchen von  $60^\circ$  am Resektionspräparat beschrieben), der Schenkelhals hat also schon von seiner Wurzel an eine falsche Richtung (Coxa vara trochanterica nach FRÖHLICH), oder aber die Krümmung sitzt in der Nähe des Kopfes, sozusagen zwischen Kopf und Hals (Coxa vara cervicalis FRÖHLICH). Die letztere Form der Verbiegung bildet nach meinen an zahlreichen Röntgenbildern gewonnenen Erfahrungen, die auch von anderen bestätigt sind, die Regel bei der Coxa vara statica adolescentium. Wir sehen den Anfangsteil des Halses unter ganz normalem Winkel aus der Trochantermasse aufsteigen und erst, nachdem er ein Stück weit so verlaufen, mehr oder weniger rasch nach unten und hinten umbiegen. Der obere Rand des Schenkelhalses bildet so eine gegen den Kopf zu sich allmählich stärker krümmende Bogenlinie; zuweilen geschieht die

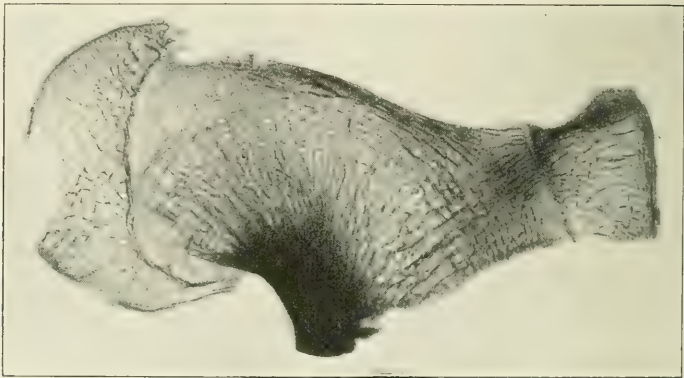


Fig. 237. E. MÜLLERS erstes Resektionsapparat von Coxa vara statica.

Abbiegung aber auch so plötzlich, daß man geradezu den Eindruck einer winkligen Knickung gewinnt. Verstärkt wird dieser Eindruck häufig noch durch das Auftreten eines gratartigen Vorsprungs auf der Höhe der Krümmung. Im Röntgenbild pflegt dieser Vorsprung dem oberen Pfannenrand unmittelbar anzuliegen.

Mit der Abwärtsbiegung kommt es zu einer beträchtlichen Verlängerung des oberen Schenkelhalsrandes (vom Trochanter bis zur Grenze des überknorpelten Kopfes gemessen). KOCHER fand beispielsweise die Entfernung von der Basis des Trochanter bis zum Knorpelrand des Kopfes bei einem seiner Resektionspräparate zu 6,5 cm gegen 2,5 cm bei normalem Schenkelhals.

Im Gegensatz zu dieser Verlängerung der oberen und vorderen Partien des Schenkelhalses erscheinen die unteren und hinteren stark verkürzt und konkav gekrümmt, so daß der Kopf dem Trochanter minor bis auf wenige Millimeter, ja bis zu vollkommenen Berührung genähert sein kann. Diese Einrollung des unteren Schenkelhalsrandes ist zuweilen so stark ausgesprochen, daß der Kopf pilzhutartig über den Hals heruntergestülpt erscheint.



Mit besonderer Deutlichkeit treten diese Veränderungen an Frontalschnitten durch den Schenkelhals bzw. an Skiagrammen dünner Frontalscheiben in die Erscheinung (Fig. 237—240).

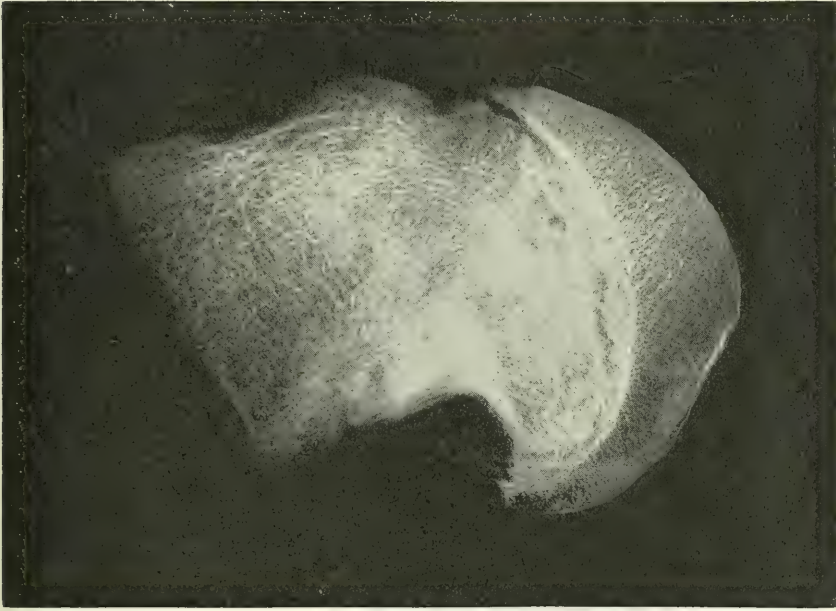


Fig. 238. Coxa vara statica. Resektionspräparat des Verf.

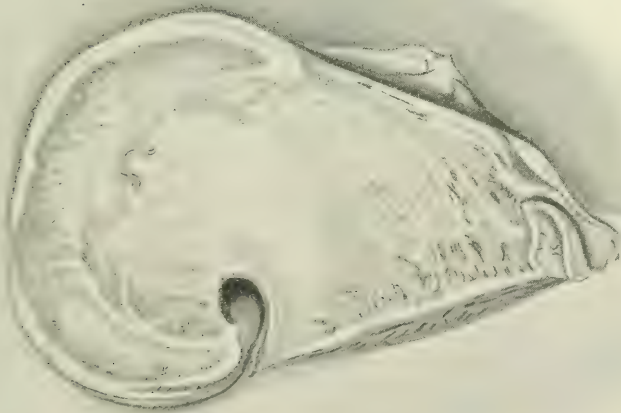


Fig. 239. Coxa vara statica. Resektionspräparat von HÄDKE.

Ein Blick auf solche Schnittbilder anatomischer Präparate genügt, um die neuerdings von SCHLESINGER aufgestellte Behauptung, es sei in keinem Fall eine nennenswerte Verbiegung des unteren Schenkelhalsrandes nachgewiesen, ohne weiteres ad absurdum zu führen. Sie zeigen in absolut klarer und einwandfreier Weise, wie an der pilzhutartigen Ueberstülpung des Kopfes die angrenzenden Halspartien teilnehmen in Gestalt der von mir sogenannten Einrollung. Davon, daß überall „der untere Schenkelhalsrand den abgerutschten Kopf im spitzen Winkel trifft“ (SCHLESINGER), ist absolut nichts zu sehen, in Wirklichkeit biegt sich

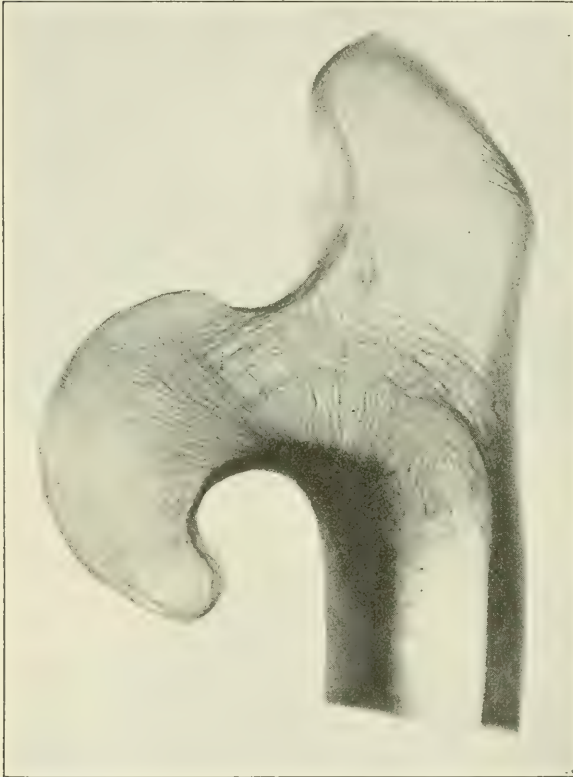


Fig. 240. Coxa vara (duplex), wahrscheinlich aus früher Jugend stammend. Zufälliger Sektionsbefund (von Prof. JORDAN-Heidelberg gütigst überlassen).

der untere Halsrand genau so weit nach unten um, als es ihm der herabgetretene Kopf vorschreibt. SCH. hat offenbar seine an einem traumatischen Fall gewonnenen und für diesen durchaus zutreffenden Anschauungen ohne viel Federlesens auf die Coxa vara statica übertragen und sich damit in Widerspruch zu den Tatsachen gesetzt.

An einem derartig typisch verkrümmten Schenkelhals den Grad der Varitas durch Messung des Neigungswinkels bestimmen zu wollen, wäre ein vergebliches Beginnen, da der eine Schenkel des Winkels (die Achse des Schenkelhalses) eine krumme Linie darstellt.

ALSBERG hat diesem Uebelstand abzuhelfen gesucht durch die Einführung seines „Richtungswinkels“ in die Messung der Coxa vara. Er beschreibt seine Meßmethode folgendermaßen: „Betrachtet man ein in Mittelstellung befindliches Hüftgelenk auf dem Frontalschnitt, so findet man, daß in dieser Frontalebene das Ende des Knorpelüberzuges vom knöchernen Pfannenrand, resp. der Brücke des Limbus cartilagineus proximal und distal ungefähr gleich weit entfernt ist. Verbindet man nun diese beiden Knorpelendpunkte durch eine Linie, und verlängert man diese Linie bis zum Schnittpunkte mit der Oberschenkelachse, so gewinnt man einen Winkel, welcher das von

uns gewünschte Maß darstellt. Je kleiner der Winkel, desto größer die Varusstellung.“

Die Messung von 79 Oberschenkeln lieferte als Mittelwert für den Richtungswinkel  $41^\circ$ , als äußerste mit anscheinend normaler Gestalt vereinbare Grenzwerte  $54^\circ$  und  $25^\circ$ . LUSS, der die ALSBERG'schen Messungen an 155 Oberschenkeln wiederholte, fand als Mittelwerte  $42^\circ$ , als Grenzwerte  $52$  resp.  $30^\circ$ . Demnach wäre ein Richtungswinkel von weniger denn  $25^\circ$  als Ausdruck einer Coxa vara anzusehen.

Es ist klar, daß mit dieser Methode ein zahlenmäßiger Ausdruck für den Grad der Verbiegung gewonnen werden kann, gleichgültig, ob dieselbe zwischen Kopf und Hals oder weiter distal ihren Sitz hat, ob sie in Form einer mehr weniger scharfen Knickung oder einer langgezogenen Krümmung auftritt (Fig. 241).

Die Ab- und Rückwärtsbiegung des Kopfes bedingt charakteristische Veränderungen in seinem Lageverhältnis zur Pfanne, von denen die ersteren sich auch am Lebenden durch Röntgenphotographie deutlich vor Augen führen lassen. Der Kopf ist nämlich infolge der Ab- und Rückwärtsbiegung des Halses in der Pfanne im Sinne einer Abduktion und Innenrotation gedreht, so daß oben-vorne ein mehr oder weniger großer Teil des Halses unter den Pfannenrand hineingetreten

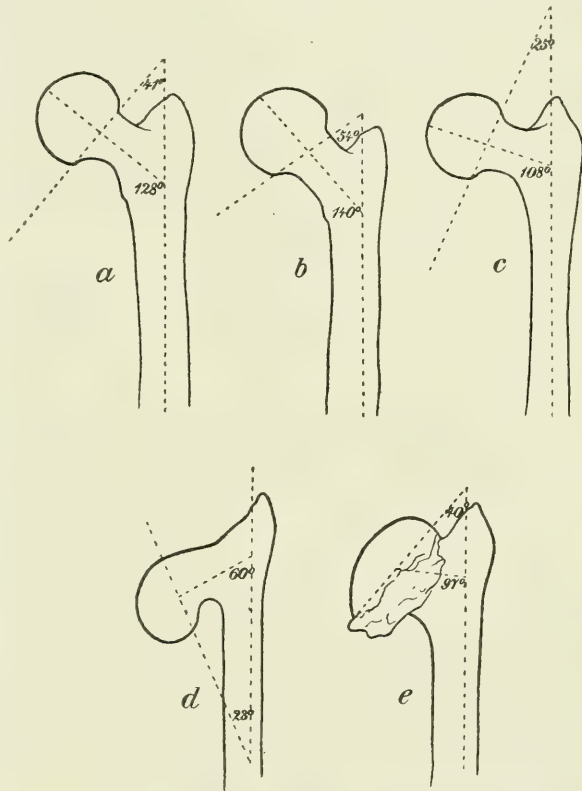


Fig. 241. Bestimmung des Richtungswinkels nach ALSBERG.

ist, während an der hinteren-unteren Peripherie ein entsprechend großer Teil des Kopfes die Pfanne verlassen hat (Subluxation, ALSBERG). Am Präparat macht sich die Wirkung dieser Lageverschiebung zwischen Kopf und Pfanne zuweilen unzweideutig bemerkbar, insofern der Knorpelüberzug vom Kopfe her so weit auf den Hals übergreift, als dieser mit der Pfanne artikuliert hatte, während an den hinteren-unteren Kopfpforten, welche den Kontakt mit der Pfanne verloren hatten, der Knorpel dünn und atrophisch ist, die Grenze ist oft durch eine scharf ausgeprägte Linie markiert. KOCHER findet den Knorpel an diesen Stellen dünn und gerunzelt, wie wenn der Knochen darunter geschwunden und eingesunken und



dadurch die Knorpelkappe zu weit geworden wäre. Entsprechend diesen Stellen fand er in der Tat den unterliegenden Knochen weich und eindrückbar. Auch Verf., ebenso HÄDKE fand den Knorpel in den unteren Kopfpartien verdünnt, bei MÜLLER war er unverändert. Diese Veränderungen sind als sekundäre durch den Verlust des normalen Gegendruckes der Pfanne hervorgerufene aufzufassen. Anderweitige Knorpelveränderungen, speziell die für Arthritis deformans charakteristischen Erscheinungen, wie Randwülste, Usur, ebenso zottige Kapselwucherungen, werden bei der essentiellen Coxa vara nicht gefunden. Leichte Rauigkeiten an den konvexen vorderen Halspartien dürften auf den konstanten Zug der hier inserierenden, stark gespannten Kapselteile zurückzuführen sein (BÄHR, MERKEL).

KOCHER erwähnt, daß die Visceralkapsel und das Periost durch ihren schrägen Faserlauf in sehr schöner Weise die Drehung andeuten, welche Kopf und Hals erfahren haben. Im übrigen fehlt es an genaueren anatomischen Angaben über den Kapselbandapparat, das einzige Präparat, das solche erlaubte (NASSE), ist nicht genauer beschrieben; er erwähnt nur eine förmliche Einklemmung der Kapsel zwischen Kopf und Troch. minor.

In der Richtung von oben nach unten ist der Schenkelhals zuweilen erheblich verdickt (an einem Resektionspräparate des Verf. [Fig. 238] 4,5 cm gegen 3 cm beim normalen Schenkelhals); auch der anteroposteriore Durchmesser wurde vergrößert gefunden (MÜLLER, SCHULZ).

Der äußeren Gestaltveränderung des oberen Femures entsprechen regelmäßig wiederkehrende Abweichungen im inneren Bau des Knochens, die schon von MÜLLER beschrieben und seither wiederholt bestätigt worden sind. Betrachtet man einen Frontalschnitt durch die Coxa vara, so fällt zunächst das abnorme Verhalten der Epiphyse und der sie von der Diaphyse trennenden Knorpelfuge in die Augen. An Stelle der normalerweise annähernd geradlinig horizontal verlaufenden Epiphysenlinie finden wir dieselbe in ihrem Verlaufe mehr oder weniger der Senkrechten genähert und dabei nach dem Gelenk zu konvex gebogen, gegen den unteren Schenkelhalsrand zu erleidet der Krümmungsradius eine zunehmende Verkürzung, die in den Fällen von ausgesprochener „Einrollung“ ihre stärkste Ausbildung erreicht. Gleichzeitig erscheint die Epiphysenlinie von oben nach unten mächtig verlängert (an einem Resektionspräparate des Verf. [Fig. 238] 7 cm gegen 4 cm in der Norm). Entsprechend ist auch der Kopfkontur in die Länge gezogen, während der Höhendurchmesser der Kopfeiphyse (von der Knorpelfuge zum Gelenkknorpel gemessen) bedeutend abgenommen hat (14 mm am Präparat des Verf. gegen 2 cm in der Norm). Besonders auffallend ist diese Verflachung des Kopfes gegen den oberen und unteren Schenkelhalsrand zu. Die Folge davon ist, daß der Kopf (im Frontalschnitt) der Diaphyse nicht als Halbkugel, sondern in Gestalt einer niedrigen, mondsichelförmigen Kappe aufsitzt.

Als konstanten Befund haben wir sodann zu notieren die Verstärkung des ADAMSSchen Bogens und die veränderte Richtung der Stützlamellen im Schenkelhals, welche anstatt gegen die obere Kopfperipherie gegen den oberen Rand des Schenkelhalses, auf den das Pfannendach sich stützt, hinanstreben, Veränderungen der Architektur, die zweifellos als Ausdruck der veränderten statischen Inanspruchnahme zu deuten sind.

Ueber die Konsistenz des Knochens gehen die Angaben auseinander. Daß KOCHER denselben im Gebiete der vom Druck entlasteten Kopfpforten weich und eindrückbar fand, ist schon erwähnt; an dem Röntgenbilde meines Resektionspräparates ist der untere Teil der Kopfkalotte auffallend durchsichtig, der Knochen atrophisch. Den Schenkelhals selbst fand KRASKE bei der Osteotomie weich und blutreich, während Verf. ebenso wie NASSE bei ihren Operationen auf harten, zur Splitterung neigenden Knochen stießen. Offenbar hängen diese Verschiedenheiten der Knochenkonsistenz zusammen mit den verschiedenen Stadien des Prozesses, in denen operiert wurde.

Die histologische Untersuchung ergab in dem Präparate von MÜLLER eine gewisse Vermehrung der Osteoklasten und Osteoblasten. An einem der KOCHERSCHEN Präparate hebt LANGHANS im Gegenteil das Fehlen von Osteoklasten und Osteoblasten neben einem großen Reichtum an Markzellen und Fettzellen hervor; außerdem fand er die Knochenbälkchen verdünnt, von kalkfreien osteoiden Säumen begrenzt und in ihrem Inneren dunkle Striche, die an v. RECKLINGHAUSENS Gitterfiguren erinnerten. Doch bezieht sich diese Schilderung nur auf die erwähnten Partien des Kopfes, die übrigen untersuchten Teile zeigten normales Knochengewebe, das einzig Auffallende daran waren da und dort eingesprengte Knorpelinseln. Eine sehr eingehende Beschreibung der histologischen Veränderungen der Epiphysenzone hat HÄDKE geliefert. Er findet dieselbe im höchsten Grade unregelmäßig, namentlich gegen die Diaphyse hin; in der jungen Spongiosamasse finden sich reichlich Knorpelinseln, dazwischen vielfach nicht verkalktes osteoides Gewebe. Die Zone der Knorpelzellensäulen ist stellenweise außerordentlich verbreitert, vielfach tritt an ihre Stelle gewucherter Knorpel ohne säulenartige Schichtung. Auf sie folgt eine Schicht, in welcher osteoide Substanz maschenartig in den Knorpel eingelagert ist. Osteoklasten finden sich an manchen Stellen dort, wo der Knorpel durch osteoides Gewebe ersetzt wird, reichlich. An anderen Stellen geht die Anbildung von kalkhaltigem Knochengewebe in regelrechter Weise vor sich. Nach dem Schenkelhals zu geht das osteoide Gewebe alsbald in normale Spongiosa über, hier sind weder am Mark noch an den Knochenbälkchen Veränderungen nachweisbar.

Während KOCHER auf Grund der LANGHANSSCHEN Befunde sich für eine juvenile Osteomalacie ausspricht, betrachtet HÄDKE seine Ergebnisse als beweisend für Rhachitis; beide Annahmen sind neuerdings von SCHLESINGER entschieden bestritten worden.

Noch einer anatomischen Eigentümlichkeit sei hier gedacht, die ich an Skiagrammen von länger bestehender einseitiger Coxa vara häufig gefunden habe, nämlich einer Asymmetrie des Beckens im Sinne einer verminderten Querspannung der kranken Seite, sowie Verkleinerung des ganzen unteren Beckenteils (Os ischii und pub.), Veränderungen, die ich (nach Analogie des coxalgischen Beckens) als sekundäre Folgen des Funktionsausfalles ansehen zu müssen glaube (vergl. Fig. 243).

### Pathogenese der Coxa vara statica.

Nachdem wir die Formveränderungen kennen gelernt, welche das obere Femurende erleidet, bleibt nunmehr die Frage zu beantworten, in welcher Weise diese Umformung zu stande kommt.

Unter der Voraussetzung, daß an irgend einer Stelle des Schenkelhalses sich ein Ort herabgesetzter Widerstandsfähigkeit findet, macht es keinerlei Schwierigkeit, die Abwärtsbiegung des Kopfes zu erklären als eine Folge des in senkrechter Richtung wirkenden Druckes der Rumpflast. In diesem Punkte sind alle Autoren einig. An schematischen Figuren habe ich dargelegt, wie die Verbiegung, wenn sie einmal begonnen hat, den Angriffspunkt für die Schwerkraft immer günstiger gestaltet. Um auch der Muskeler schlaffung, welche in der Aetiologie der anderen Belastungsdeformitäten eine so große Rolle spielt, ihr Recht widerfahren zu lassen, sei darauf hingewiesen, daß beim „Bequemstehen“, wobei das Becken am Femurkopf des Standbeins mittelst des Bandapparates hängt, die Schwerpunktslinie weit nach innen vom Schenkelkopf herabzieht, die abbiegende Kraft also an einem langen Hebelarm angreift. Vielleicht bietet die Erfahrungstatsache, daß die meisten Menschen beim „Bequemstehen“ gewohnheitsmäßig das eine Bein als Standbein bevorzugen, einen Anhaltspunkt für das häufige Auftreten einseitiger Coxa vara statica.

Erheblich schwieriger ist die Erklärung der Rückwärtsbiegung. Ich glaube, seinerzeit dafür den Zug der vom Becken quer zur Rückseite des Trochanter major hinübergespannten Muskeln verantwortlich machen zu müssen, denen ein entsprechendes Gegengewicht an der Vorderfläche des Schenkelhalses nicht geboten ist.

Zu Gunsten der Annahme, daß unter normalen Verhältnissen der in der Richtung der Schenkelhalsachse wirkende Druck die hinteren Partien stärker trifft, sei darauf hingewiesen, daß man an dem in eine obere und untere Hälfte zerlegten Schenkelhals Systeme von Stützlamellen sieht, die sowohl vom Trochanter als vom Kopfe her gegen die Mitte der konkav eingebogenen Hinterwand zusammenlaufen.

KOCHER macht auch für die Rückwärtsbiegung und die Torsion des Schenkelhalses in erster Linie die Körperlast verantwortlich, weil die Belastung in durch die spezielle Berufstätigkeit seiner Patienten (Käser) bedingter Extensions- und Auswärtsrotationsstellung erfolgt. In dieser Stellung, sagt er, bildet bei ermüdeten Muskeln das Ligamentum ileo-femorale durch seine passive Spannung an der Grenze der Extension den Halt für die Beibehaltung der aufrechten Stellung, indem die Schwerlinie hinter den Drehpunkt und die frontale Achse im Hüftgelenk rückwärts verlegt wird. Daneben anerkennt er die oben betonte Wirkung der Muskeln für die Zeit, solange die Muskeln nicht ermüdet sind.

MANZ, welcher sich in sehr eingehender und scharfsinniger Weise mit diesen Verhältnissen beschäftigt hat, betont zunächst, daß man die Abwärts- und die Rückwärtsbiegung des Schenkelhalses nicht als zwei gesonderte Dinge betrachten dürfe, sondern als eine einheitliche Verbiegung in einer Ebene, welche zwischen die Horizontale und Frontale (des senkrecht gedachten Femur) eingeschaltet mit beiden Winkel bildet, oder etwas einfacher ausgedrückt, in einer schräg von vorn-oben nach hinten-unten verlaufenden Ebene. Nimmt man an, daß das Femur während der Einwirkung der Körperlast eine solche Stellung hat, daß jene schräge Ebene im Raume senkrecht steht, so wird die Körperlast den Schenkelkopf in ihr nach abwärts drücken und damit jene Krümmungsform erzeugen, welche uns nach Rückkehr des Femur in die Normalstellung als Kombination von Ab- und Rückwärtsbiegung imponiert. Solche Verhältnisse liegen nach MANZ



tatsächlich vor beim Arbeiten in gebückter Stellung und im Knien, wobei das Femur mehr oder weniger gegen den Horizont geneigt ist. Je mehr letzteres der Fall ist, um so mehr muß die Rückwärtsbiegung zur Ausbildung kommen. An einer Reihe von Beispielen sucht MANZ darzutun, daß gerade die schweren Verrichtungen ländlicher Arbeiter zu den von ihm betonten Stellungen des Femur Anlaß geben, und daraus die Häufigkeit der typischen Coxa vara gerade bei jungen Landwirten und andererseits ihr Fehlen bei Kellnern, Bäckern und ähnlichen Berufsarten zu erklären. Das vorwiegende Befallensein der linken Hüfte erklärt er aus der stärkeren Inanspruchnahme des linken Beines beim rechtshändigen Arbeiter. Auf die interessanten Details der MANZschen Theorie, speziell auf seine Erklärung der Torsion des Schenkelhalses, sowie auf seine Darlegungen über die Rolle des Bandapparates kann mit Rücksicht auf den verfügbaren Raum hier nicht eingegangen werden. Zu ganz analogen Anschauungen über den bestimmenden Einfluß der Stellung, in welcher das Femur belastet wird, ist gleichzeitig und unabhängig von MANZ auch BÄHR gelangt.

Daß die Belastung für das Zustandekommen der Schenkelhalsverbiegung die Hauptrolle spielt, ist heute allgemein anerkannt, eine andere Frage ist, ob sie für sich allein genügt, einen vorher gesunden Schenkelhals zu krümmen. Das Mißverhältnis zwischen den außerordentlich günstigen Bedingungen, welche die Knochenform des oberen Femures für die Einwirkung der deformierenden Rumpflast bietet, einerseits, und der relativen Seltenheit der Coxa vara (im Vergleich zu anderen Belastungsdeformitäten) andererseits haben von Anfang an den Gedanken nahe gelegt, daß noch ein besonderer, die Widerstandsfähigkeit des Knochens herabsetzender Prozeß hinzutreten müsse, um die Verbiegung entstehen zu lassen. Im Anschluß an MÜLLER glaubte ich, der Spätrhachitis für die Entstehung der Coxa vara einen ähnlichen Einfluß zuschreiben zu müssen, wie dies v. MIKULICZ fürs Genu valgum getan hat. Anatomische Beweise für eine derartige Annahme sind nicht beigebracht worden, bis neuerdings HÄDKÉ seinen oben wiedergegebenen Befund mitgeteilt hat, den er als charakteristisch für Rhachitis ansieht. Von SCHLESINGER wird die spezifisch rhachitische Natur dieser Veränderungen dagegen entschieden bestritten. Jedenfalls muß hervorgehoben werden, daß bei den mit statischer Coxa vara behafteten Jünglingen die Stigmata überstandener infantiler Rhachitis konstant zu fehlen pflegen. KOCHER glaubte auf Grund seiner mikroskopischen Befunde eine juvenile Osteomalacie annehmen zu sollen, doch finden sich die von ihm so gedeuteten Veränderungen nur in den funktionell ausgeschalteten Kopfpforten, erwecken somit mehr den Eindruck sekundärer Veränderungen.

Daß die lymphatisch-chlorotische Konstitution, auf welche STIEDA die Aufmerksamkeit gelenkt hat, für das Gros der Fälle eine wesentliche Rolle spielen sollte, ist mir nach den Erfahrungen an meinem großen Material nicht wahrscheinlich. Manchmal kann man ja allerdings bei den aufgeschossenen grobknochigen, wenig muskulösen Burschen sich des Eindruckes nicht erwehren, als habe bei dem raschen Knochenwachstum die Qualität mit der Quantität nicht ganz Schritt gehalten, aber greifbare Anhaltspunkte für eine bestimmte Konstitutionsanomalie lassen sich im allgemeinen nicht finden, abgesehen von der zuweilen beobachteten Cyanose der Extremitäten, die eine gewisse Zirkulationsschwäche vermuten läßt. Weder die bisher er-

hobenen anatomischen Befunde noch der allgemeine Habitus der Patienten scheinen mir eine genügende Grundlage für die Annahme eines pathologischen Knochenerweichungsprozesses als Ursache der Coxa vara adolescentium zu liefern.

KOCHER hat zuerst darauf hingewiesen, daß der Schenkelhals der Individuen, um die es sich bei unserem Krankheitsbild handelt, schon physiologisch eine schwache Stelle besitzt, nämlich die Epiphysenfuge, und er betont mit Nachdruck, daß die Verbiegung bei seinen Fällen zwischen Kopf und Hals stattfindet, und zwar durch stärkere Knochenproliferation seitens der Epiphysenlinie am vorderen und oberen Umfang des Schenkelhalses, durch welche diese Partien dann die nachgewiesene Verlängerung erfahren. Je mehr Fälle von statischer Coxa vara ich radiographiert habe, ein um so überzeugterer Anhänger dieser KOCHERSchen Auffassung bin ich geworden. In der überwiegenden Mehrzahl der Fälle zeigt das Röntgenbild, daß die Krümmung sich unmittelbar an die Epiphysenfuge anschließt, aber auch jene selteneren Beobachtungen, wo sie weiter gegen den Trochanter hin gerückt ist, lassen sich mit der KOCHERSchen Theorie wohl in Einklang bringen. Es ist klar, daß, je früher das pathologische Wachstum begonnen hat, je mehr Knochensubstanz also in der Zeit zwischen Beginn des Leidens und Untersuchung angebildet wurde, um so weiter der Anfangsteil der Krümmung (auf der konvexen Seite natürlich) sich von der Grenze des Kopfes entfernen muß. Reicht das pathologische Epiphysenwachstum in seinen Anfängen bis in die Kinderjahre zurück, wo das Collum noch wenig aus der Trochantermasse heraustritt, so wird seine Wachstumsrichtung schon von der Wurzel an verändert und wir können nach Jahren einen Schenkelhals finden, der in toto sogar einen spitzen Winkel zum Schaft bildet. Es dürfte kaum ein Zufall sein, daß gerade in den Fällen aus der Literatur, wo der Neigungswinkel des ganzen Halses unter einem rechten gefunden wurde, die Anamnese bezüglich des Beginns der Krankheit auf die frühe Kindheit hinweist.

Sehr zu Gunsten der hier vorgetragenen Anschauungen sprachen die Ergebnisse meiner Untersuchungen über die Wachstumsverkrümmungen, die sich am unteren Femurende nach im frühen Kindesalter erworbener Kniegelenksankylose einstellen. Durch diese und andere Erfahrungen aus der Pathologie, sowie auf experimentellem Wege ist bewiesen (von TRIPIER schon 1875), daß einseitiger Zug oder Druck auf die Epiphyse des wachsenden Knochens zu einer Aenderung der Wachstumsrichtung, zur Verkrümmung führt. In besonders instruktiver Weise konnte MAAS durch Experimente an jungen Kaninchen den Einfluß abnormen Zuges und Druckes auf das Epiphysenwachstum dartun; seine Resultate erlauben alle bei der statischen Coxa vara gefundenen anatomischen Veränderungen rein mechanisch ohne Zuhilfenahme einer Knochenkrankheit zu erklären (VIRCHOWS Archiv, Bd. 163).

Einen interessanten anatomischen Beitrag zu dieser Frage finde ich bei HÄDKE, welcher bei der Schilderung seines Präparates schreibt: „Ja, solche isolierte Knorpelinseln finden sich am oberen Umfang des Halses sogar zum Teil noch bis unter die Periostbekleidung herunter, so daß man den Eindruck erhält, auch diese Gebiete gehörten zum Bereich der endochondralen Ossifikation und es habe eine scheinbare

Verlagerung nur durch eine Wanderung, ein allmähliches Herabrücken der oberen Patella stattgefunden“, eine Deutung, an der meines Erachtens nicht zu zweifeln ist.

In der physiologischen Nachgiebigkeit der Knorpelfuge erblicke ich also mit KOCHER die Ursache der statischen Insuffizienz des Schenkelhalses wachsender Individuen gegenüber beruflicher Ueberlastung und möchte als Fazit unserer Erörterungen über die Pathogenese des Leidens den Satz aufstellen: Die Coxa vara (statica) adolescentium ist das Produkt einer durch übermäßige statische Inanspruchnahme des oberen Femurendes verursachten Epiphysenwanderung (in der Richtung nach ab- und rückwärts). Aus dieser Annahme heraus lassen sich alle Veränderungen, die Verlängerung der Epiphysenlinie, ihre Krümmung, sowie die Dickenzunahme des Schenkelhalses in der Krümmungsebene, das pilzförmige Ueberstehen des unteren Kopfendes, die Einrollung des Schenkelhalses unschwer erklären, Dinge, auf die hier im einzelnen nicht eingegangen werden kann.

Für die Nachgiebigkeit des Schenkelhalses jugendlicher Individuen findet SUDECK den Grund in dem Fehlen gewisser anatomischer Schutzvorrichtungen, die dem erwachsenen Knochen eigen sind. An letzterem beschreibt er auf Grund von Röntgenaufnahmen schräger Fournierschnitte ein Zugbogensystem, welches dem ganzen oberen und vorderen Halsumfang zukommt und ihn gerade gegen die Verbiegung nach hinten und unten schützen soll. Auf dem Höhepunkt dieses Zugbogensystems ist der Knochen verstärkt in Gestalt einer äußerlich vorspringenden Leiste, die vom oberen Gelenkknorpelrand über die Mitte des Schenkelhalses vorne herabzieht. Er konnte diese Crista ebenso wie LAUENSTEIN an einem Präparate von Coxa vara entsprechend der distalen Grenze der Verbiegung nachweisen und glaubt sie auch in der von mir an Röntgenbildern beschriebenen gratartigen Erhebung des oberen Schenkelhalsrandes wieder zu erkennen. Diese Verstärkungsleiste fehlt bei jugendlichen Individuen, sie bildet sich in der Pubertätszeit durch Verknöcherung des bis dahin persistierenden knorpeligen Ueberzuges der oberen Schenkelhalsfläche gleichzeitig mit der Verknöcherung der Epiphysenlinie. BÄHR bestreitet die Richtigkeit der SUDECKSchen Zugbogentheorie und betont, gestützt auf die Autorität MERKELS, daß die erwähnte Leiste mit der statischen Funktion des Knochens absolut nichts zu tun habe, vielmehr dem Ansatz kräftiger Faserzüge der Synovialis (bezw. dem Zug derselben) ihre Entstehung verdanke. ALBERT, welcher diese Leiste gleichfalls abbildet (Fig. 4, 5, 6 seiner Abhandlung), läßt sie als eine sekundäre Bildung dadurch entstehen, daß an dieser Stelle „die Knochen — wahrscheinlich wegen eines watschelnden Ganges — aufeinanderdrückten und die Leibeslast auf den Schenkelhals bei jedem Schritt für einen Augenblick geworfen wurde“, eine Erklärung, die uns besonders dann einleuchtet, wenn wir am Präparat oder am Röntgenbild beobachten, daß Pfannenrand und mediale Fläche der Schenkelhalscrista ineinander passen wie Guß und Matrizze (vergl. Fig. 244 und 251).

Ob man die SUDECKSche Hypothese von der Insuffizienz des Zugbogens acceptiert oder auf die Weichheit der knorpeligen Epiphysenlinie den Nachdruck legt, ist schließlich von mehr theoretisch-wissenschaftlichem Interesse; praktisch ist das Resultat in beiden Fällen



das gleiche, die Annahme einer physiologisch begründeten Nachgiebigkeit des jugendlichen Schenkelhalses; das pathologische Moment liegt darin, daß diesem jugendlichen Schenkelhals mit einemmal Leistungen zugemutet werden, die dem fertigen Knochen des Mannes angemessen sind. Ob diese in Form einer konstanten Ueberlastung oder als häufig wiederkehrende leichte Traumen (z. B. ruckweises Heben schwerer Lasten) zur Wirkung kommen, erscheint mir von untergeordneter Bedeutung.

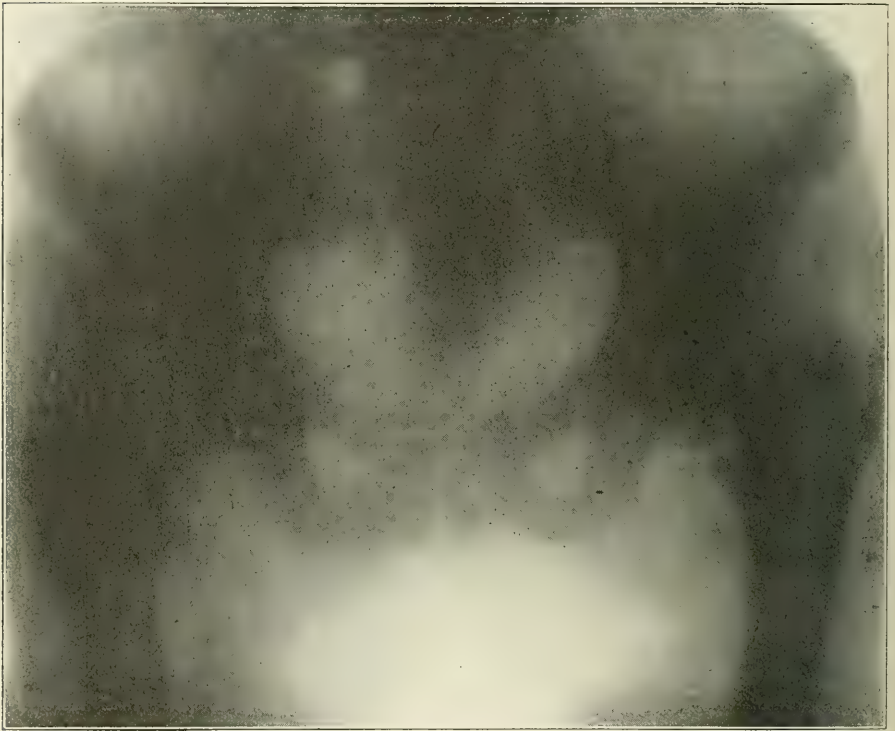


Fig. 242. Coxa vara statica bei 14-jährigem Mädchen, Rücken Aufnahme (v. BRÜNSSche Klinik).

### Die Mechanik der Coxa vara.

Aus der Formveränderung des oberen Femurendes lassen sich die der Coxa vara eigentümlichen Stellungs- und Bewegungsanomalien unschwer erklären. Der Trochanterhochstand ist ohne weiteres verständlich aus der Abwärtsbiegung des Kopftheiles; die Trochanterprominenz ist in vielen Fällen bedingt durch die Verlängerung des oberen Schenkelhalsrandes; doch genügt auch schon der Hochstand, um eine scheinbare Prominenz zu erzeugen. Die mit der Verbiegung (gleichgültig, ob diese dem Kopfe oder dem Trochanter näher sitzt) verbundene Richtungsänderung der Gelenkfläche bedingt, um mit ALBERT zu reden, eine Verschiebung des Exkursionskegels, und zwar die Abwärtsbiegung eine solche im Sinne der Adduktion, die Rück-

wärtsbiegung eine solche im Sinne der Außenrotation und die Torsion, sofern sie in ausgesprochenem Maße vorhanden ist, im Sinne der Hyperextension.

Der abwärts gebogene Gelenkkopf steht schon bei normaler Stellung (oder sogar bei leichter Adduktion) des Beines an der äußersten Grenze der Abduktion — ja in schweren Fällen sogar, wie die Röntgenbilder (Fig. 242, 243, 245) zeigen, in einer Abduktionssubluxation — es ist also nach dieser Richtung die Exkursion des Gelenkes schon vollständig verbraucht, wenn der Fuß sich von der Mittellinie noch gar nicht entfernt hat, während für die entgegengesetzte Bewegung der ganze Umfang des Gelenkkopfes verfügbar ist. Infolge der sehr starken



Fig. 243. Coxa vara statica bei 16-jährigem Landarbeiter, Rückenaufnahme (v. BRUNSSche Klinik).

Verkürzung des unteren Schenkelhalsrandes und der damit verbundenen Annäherung des Gelenkkopfes an den kleinen Trochanter kann es bei hochgradigen Fällen vorkommen, daß durch das Anstoßen des letzteren am Becken eine Hemmung der Adduktion zu stande kommt, lange bevor es zur vollen Ausnutzung der verfügbaren Strecke der Kopfperipherie kommt.

In ganz analoger Weise erklärt sich die Behinderung der Innenrotation des Schenkelschaftes (bzw. die Verschiebung der Rotationszone nach außen), die wir ja am Lebenden nach der Stellung der Patella und des Fußes beurteilen, aus der Rückwärtsbiegung des Kopfes.

Für eine Behinderung der Flexion liegt in Fällen reiner Abwärtsbiegung (ohne Rückwärtsbiegung und Torsion) kein Grund vor, da ja der Schenkelhals, der teilweise in die Pfanne hineingetreten ist,

in sagittaler Richtung ähnlich gewölbt ist wie der Kopf; eine solche wird aber verursacht durch die Rückwärtsbiegung. Wie ich seinerzeit am Modell der Coxa vara gezeigt habe, bleibt bei dem maximal einwärts rotierten Gelenkkopf nur ein sehr geringer Teil der Gelenkfläche außerhalb der Pfanne für die Flexion disponibel; es kommt

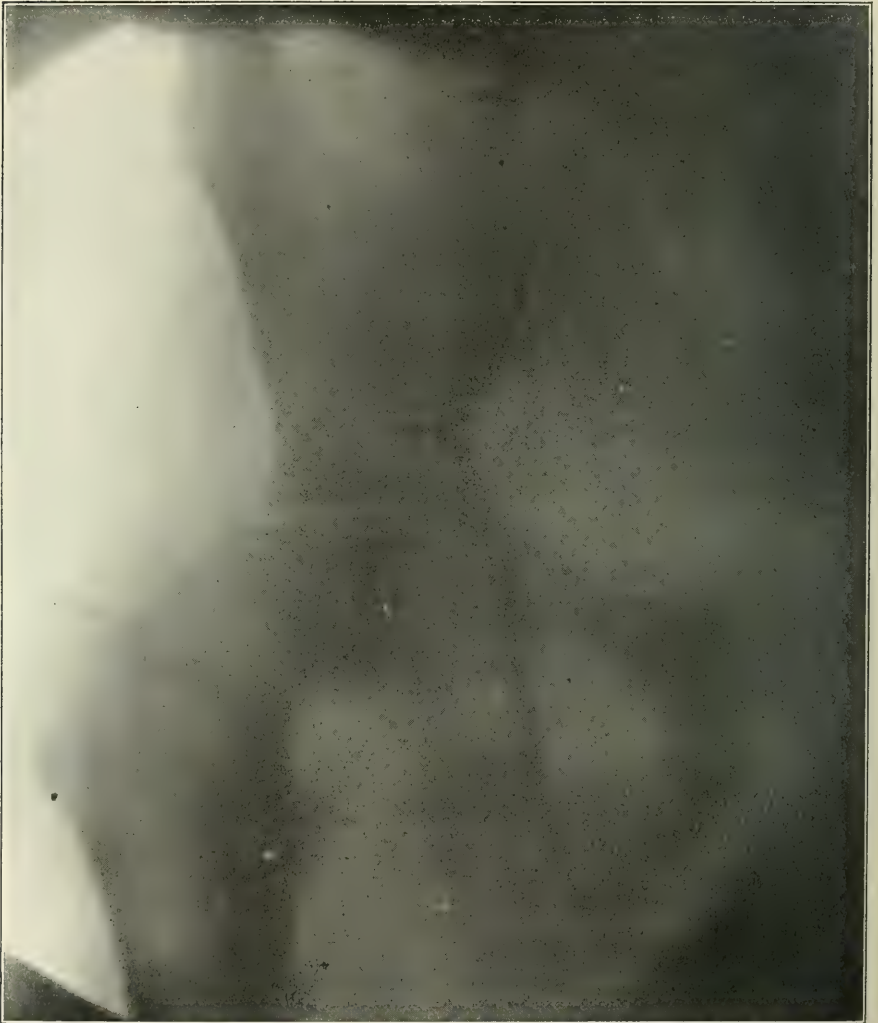

Fig. 244. Derselbe Fall wie Fig. 243. Blendenaufnahme in Bauchlage.

alsbald zur Flexionshemmung, rotiert man nun das Bein stark auswärts, so tritt wieder knorpelige Gelenkfläche seitlich aus der Pfanne heraus und die weitere Flexion wird möglich. So erklärt sich die Möglichkeit der Flexion unter gleichzeitiger Außenrotation, die für die typische Coxa vara geradezu pathognomonisch ist.



Während sich die charakteristischen Bewegungsstörungen der Coxa vara in ihren groben Zügen aus der veränderten Knochenform unschwer ableiten lassen, herrscht über die feinem Details der Hemmungsmechanismen noch wenig Klarheit. Sind es die verbogenen

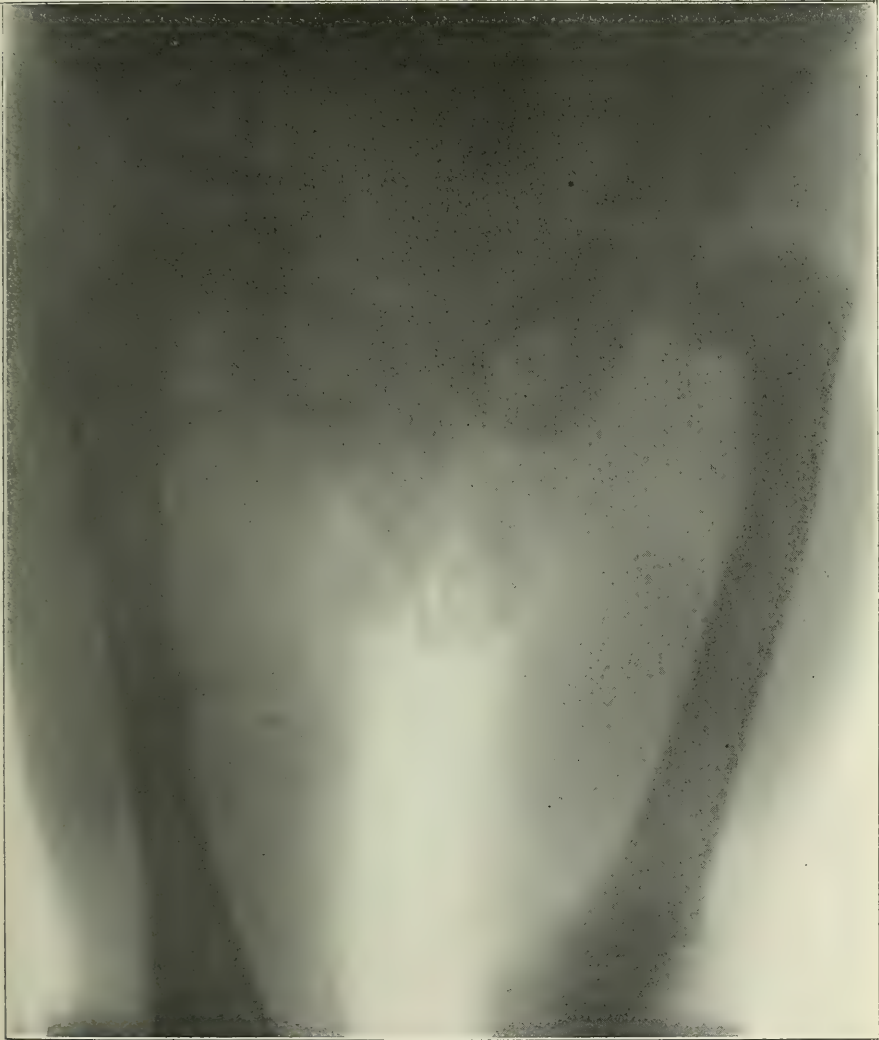

Fig. 245. Coxa vara bei einem  $2\frac{1}{2}$ -jährigen Kinde (v. BRUNSSche Klinik). Nebenbefund: Fraktur im oberen Femurdrittel mit starker Außenrotation des distalen Fragmentes geheilt.

Knochen selbst, die das Hindernis für die Bewegung setzen, oder liegt das hemmende Moment in der durch die Verbiegung geänderten Funktion der Bänder? Für die Beantwortung dieser Frage sind wir lediglich auf Spekulation angewiesen, da, wie früher betont, die nötigen anatomischen Kenntnisse über den Bandapparat bei der Coxa vara bislang

fehlen. ALBERT hat speziell für die Abduktionshemmung nachgewiesen, daß sie nicht durch das Lig. Bertini bedingt sein kann. MANZ, welcher diese Frage sehr eingehend studiert hat, glaubt das Lig. pubofemorale für die Abduktionshemmung verantwortlich machen zu müssen. Daß nicht knöcherne Hemmnisse bei den Bewegungsstörungen eine wesentliche Rolle spielen müssen, habe ich schon früher aus den spontanen Besserungen der Funktion (in Fällen, wo das Röntgenbild keine wesentliche Aenderung zeigte) geschlossen. Aber gerade für die Abduktionshemmung trifft dies am wenigsten zu, sie persistiert am hartnäckigsten, wenn alle anderen Bewegungen frei werden. Für sie möchte ich nach wie vor in der direkten Knochenhemmung durch Anstoßen des Halses ans Pfannendach die Hauptursache erblicken. Dafür spricht außer den Röntgenbildern namentlich auch der therapeutische Erfolg, den v. MIKULICZ in mehreren Fällen durch modellierende Abmeißelung der oberen Konvexität des Schenkelhalses erzielte, durch welche ja weder das Lig. pubofemorale noch die Stellung des Kopfes in der Pfanne beeinflußt wird. Der Vergleich mit der Abduktionshemmung des normalen Hüftgelenkes ist nicht zulässig, denn dort schließt sich an den oberen Knorpelrand des Kopfes unmittelbar eine starke Konkavität des Halses an, bei der Coxa vara dagegen gerade die stärkste Konvexität.

Daß aus der anatomischen Disposition der Muskeln keine Hemmung resultiert, hat gleichfalls ALBERT schon gezeigt; dagegen entwickeln sich bei langem Bestand des Leidens (gerade wie bei anderen Gelenkskontrakturen) sekundäre Verkürzungen speziell der Adduktoren, die wiederholt dazu geführt haben, daß eine Osteotomie durch Myotomie oder gewaltsame Dehnung der Muskeln unterstützt werden mußte, um die gewünschte Korrektur zu ermöglichen. Auf die Bedeutung der aktiven und reflektorischen Muskelkontraktion als Bewegungshindernis im akuten Schmerzstadium (Coxa vara contracta) ist früher schon hingewiesen worden.

### Diagnose.

Bei einigermaßen ausgebildeten Graden der Deformität ist für den, der das Krankheitsbild schon einmal gesehen, oder überhaupt nur daran denkt, die Diagnose kaum zu verfehlen. Die charakteristische Anamnese, der Beruf, der allgemeine Habitus des Patienten machen schon den Verdacht rege und eine systematische Untersuchung der Lageverhältnisse und der Bewegungsexkursionen des erkrankten Gelenkes wird in der Regel rasch Gewißheit schaffen. Eine planmäßig angelegte Untersuchung ist aber zur Sicherstellung der Diagnose absolut notwendig; dabei schützt man sich am besten vor Täuschungen, wenn man die gefundenen Veränderungen zahlenmäßig festzulegen sich gewöhnt. Ich pflege gewöhnlich folgende Maße zu nehmen:

- 1) Umfang der Oberschenkel (Atrophie).
- 2) Relative Länge der Extremität, von der Spina ant. sup. zum Mall. ext. gemessen (Differenz ergibt die reelle Verkürzung, die sich gewöhnlich mit dem Maß für den Trochanterhochstand deckt).
- 3) Absolute Länge, von der Trochanter Spitze bis zum Mall. externus gemessen (ergibt keine Differenz, wenn nicht zufällige Komplikationen vorliegen).

4) Lageverhältnis des Trochanters zur ROSER-NÉLATONSchen Linie (Trochanterhochstand).

5) Grenzwinkel der Ab- und Adduktion, bezogen auf die Längsachse des Körpers.

6) Grenzwinkel der Außen- und Innenrotation, bezogen auf die Sagittalebene des Körpers.

7) Flexions- und Extensionswinkel (dabei ist stets auf die eventuelle Notwendigkeit gleichzeitiger Außenrotation zu achten).

Bei der Abduktionsprüfung ist auf den Gleichstand der Spinae zu achten, da bei einseitiger Coxa vara die Abduktionshemmung namentlich bei aktiver Spreizung der Beine durch starke Abduktion in der gesunden Hüfte und gleichzeitige Beckenverschiebung vollständig maskiert werden kann.

Die Untersuchung wird ergänzt durch die Beobachtung des Stehens, Gehens, Sitzens und Kniens, wobei die früher beschriebenen auffallenden Störungen zu Tage treten.

Erhebliche Schwierigkeiten können der Diagnose erwachsen aus den Muskelkontrakturen des akuten Schmerzstadiums, insbesondere wenn dasselbe in den Beginn des Leidens fällt. Durch einige Tage Bettruhe mit Gewichtsextension und Massage gelingt es häufig, die Reizerscheinungen so zu mildern, daß die Bestimmung der wahren Bewegungsgrenzen gelingt; in anderen Fällen muß die Narkose helfen.

Ein außerordentlich wertvoller Helfer in der Diagnostik der Coxa vara ist uns in den Röntgenstrahlen erstanden. Sie vermögen in der Tat in vielen Fällen, insbesondere in den Frühstadien, die nach dem Gesagten zu diagnostischen Zweifeln begreiflicherweise am meisten Anlaß geben, die Entscheidung zu bringen.

Was die Technik der Aufnahme anlangt, so habe ich auf Grund zahlreicher Erfahrungen die Regel gegeben, die Platte auf der Vorderseite des Patienten (also Aufnahme in Bauchlage) zu applizieren, weil bei der Aufnahme in Rückenlage die Schenkelhälfte gewöhnlich in starker Verkürzung projiziert werden, so daß Teile des Kopfes und Halses sich überlagern. Um Verzeichnungen zu vermeiden, soll die Lampe senkrecht über den Kreuzungspunkt der Linea intertrochanterica mit der Körperachse (jedenfalls nicht weiter kopfwärts) und mindestens 60 cm von der Platte entfernt, eingestellt werden<sup>1)</sup>. Beide Beine sollen, soweit möglich, nach innen rotiert sein.

Das Röntgenbild zeigt unmittelbar die Abwärtskrümmung des Halses nach Form, Sitz und Grad, die Einrollung des unteren Schenkelhalskonturs, die Verlängerung des oberen sowie eine etwaige Knochenrista des oberen Randes, endlich die Abduktionsstellung des Kopfes in der Pfanne, die sich, wie erwähnt, bis zur unteren Subluxation steigern kann. Die Rückwärtsbiegung kann nur mittelbar aus dem Bilde erschlossen werden, einmal aus dem Grade der Ueberlagerung des Kopfes über die proximalen Halspartien und zweitens aus der Prominenz des Trochanter minor an der medialen Seite des Schenkelschaftes, welche durch die Außenrotation des letzteren bedingt ist. Letzteres Merkmal ist aber nur zu verwerten, wenn das Bein bei der Aufnahme möglichst einwärts rotiert war, da auch bei

1) Die Kenntnis der Projektionsfehler ist gerade für die Untersuchung des Hüftgelenkes von besonderer Wichtigkeit; ich verweise in dieser Richtung auf meine ausführliche Darstellung in Bd. 25 der Beitr. z. kl. Chir.



gesundem Hüftgelenk durch willkürliche Außenrotation der kleine Trochanter an der Innenseite des Schaftes hervortritt. Auf gut durchgezeichneten Röntgenbildern kann man trotz der Ueberlagerung durch den rückwärts gebogenen Kopf den unteren Schenkelhalsrand deutlich verfolgen (bei der Reproduktion gehen diese Einzelheiten freilich in der Regel verloren), und wenn man nur solche als Grundlage für seine Schlußfolgerungen benutzt, so ist die Gefahr des Trugschlusses, auf welche SCHLESINGER hingewiesen hat, nicht groß. In manchen Bildern (Fig. 243) erscheint entsprechend der Knorpelfuge ein namentlich nach oben hin auffallend breiter heller Streifen (auch wo sicher kein Trauma stattgefunden hat), wie ich das in ähnlicher Weise auch an den verkrümmten unteren Femurenden nach Knierektion zuweilen gesehen habe.

Einen hervorragenden Wert besitzt die Röntgenaufnahme schließlich noch nach der negativen Seite, insofern sie das Fehlen destruierender oder deformierender Gelenksprozesse nachzuweisen gestattet. Dank dem Röntgenverfahren steht heutzutage die Differentialdiagnose der Coxa vara auf einem recht sicheren Boden und ist auch da noch möglich, wo die klinischen Symptome im Stich lassen.

Am häufigsten wurde namentlich in der Zeit vor MÜLLERS Publikation die Affektion mit tuberkulöser Coxitis verwechselt, ein Irrtum, der namentlich bei ausgesprochener Schmerzhaftigkeit sehr nahe liegt. Doch ist im Gegensatz zur beginnenden Coxitis bei der Coxa vara die etwa vorhandene Außenrotation nie mit Abduktion verbunden. Die Entscheidung gründet sich im übrigen (abgesehen vom Röntgenbild) wesentlich auf die Tatsache, daß das Bild der Krankheitsentwicklung, das uns die Anamnese liefert, sowie die Schmerzlosigkeit und Freiheit der Bewegung in bestimmten Richtungen (bezw. sogar einseitig übernormale Bewegungen) mit einer tuberkulösen Coxitis, welche etwa durch Pfannenwanderung zu so schweren Lageverschiebungen, wie wir sie zu beobachten pflegen, geführt hätte, sich in keiner Weise zusammenreimen lassen.

Viel schwieriger ist die Unterscheidung von der juvenilen Arthritis deformans, auf deren Beziehungen zuerst MAYDL und neuerdings v. BRUNN die Aufmerksamkeit gelenkt haben. Das klinische Bild ist zwar im allgemeinen lange nicht so typisch wie das der Coxa vara, doch haben die beiden genannten Autoren gezeigt, daß Fälle vorkommen, wo eine Entscheidung zur Unmöglichkeit wird, wenn nicht das Radiogramm sie bringt (s. Fig. 246). Wenn die Affektion auch offenbar häufiger vorkommt, als man früher glaubte (HOFFA erwähnt 7 Fälle aus der Literatur, zwei hat v. BRUNN beschrieben und zwei weitere habe ich selbst beobachtet), so ist sie im Vergleich zur Coxa vara doch recht selten und die Annahme von KIRMISSON und CHARPENTIER, daß es sich in den meisten Fällen von Coxa vara um eine Arthritis deformans coxae handle, entspricht ganz sicher nicht den Tatsachen. Das von MAYDL angegebene differentialdiagnostische Merkmal, Annäherung des Trochanters an die Mittellinie bei Arthritis deformans, Entfernung desselben bei Coxa vara, ist, abgesehen davon, daß es nur bei einseitigen Erkrankungen herangezogen werden kann, schon um deswillen nicht verwertbar, weil das Verhalten der Coxa vara in dieser Richtung durchaus inkonstant ist, wie ich durch zahlreiche kyrtometrische Messungen festgestellt habe. Eine starke Einrollung des Schenkelhalses sowie die Asymmetrie des Beckens können

das durch Verlängerung der oberen Schenkelhalskante bedingte Ab-rücken des Trochanters von der Mittellinie vollkommen kompensieren. Uebrigens hat MAYDL selbst auf die Unzuverlässigkeit jenes Unter-scheidungsmerkmals hingewiesen.

Im voll entwickelten Schmerzstadium wäre noch mit einer akuten Coxitis sowie mit der Coxalgia nervosa WERNHERS als differential-diagnostischen Möglichkeiten zu rechnen; eine kurz dauernde Beobachtung wird hier rasch Klarheit schaffen. Endlich sei noch der

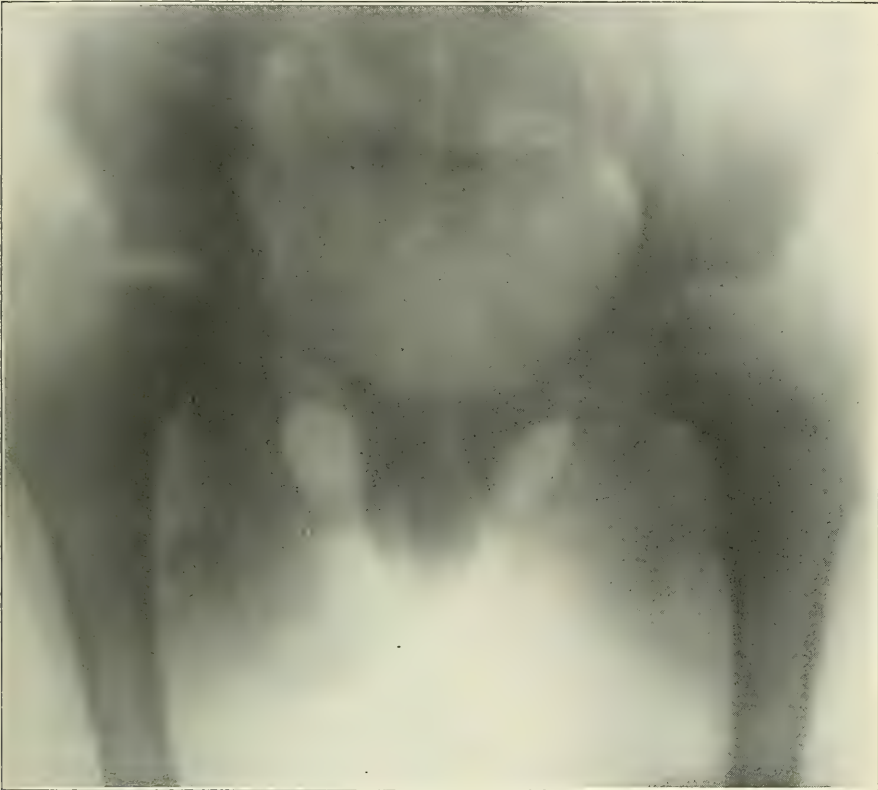

Fig. 246. Coxitis deformans dextra mit Coxa vara-Symptomen (Bauchlage) bei einem 10-jährigen Knaben. Epiphyse von oben her stark abgeschliffen. (Eigene Beobachtung.)

gelegentlich vorgekommenen Verwechslung mit Luxation, kongenitaler sowohl als traumatischer, Erwähnung getan.

Die Differentialdiagnose der statischen Coxa vara gegenüber den anderen Formen des Leidens, speziell der traumatischen, welche letztere das größte praktische Interesse besitzt, soll später besprochen werden.

### Prognose.

Es liegt in der Natur der Sache, daß bei dem natürlichen, nicht durch operative Eingriffe beeinflussten Verlauf der Schenkelhalsverbiegung eine Gefahr fürs Leben zu keiner Zeit eintritt, unsere Er-

örterungen können sich also nur um die funktionelle Prognose drehen. Systematische Nachuntersuchungen einer großen Zahl teilweise jahrelang beobachteter Patienten haben in dieser Richtung sehr bemerkenswerte Resultate ergeben, die sich im großen ganzen dahin zusammenfassen lassen, daß die Aussichten auf Wiederherstellung einer befriedigenden Funktion im allgemeinen sehr viel besser sind, als man in Anbetracht der schweren Störungen, mit denen der Patient den Arzt aufzusuchen pflegt, anzunehmen geneigt ist.

Das Leiden ist bei geeigneter Therapie sowohl als auch ohne spezielle therapeutische Maßnahmen in hohem Grade der Besserung fähig, und zwar können nicht nur die subjektiven Beschwerden völlig schwinden, sondern auch die objektiven Störungen des Gelenkmechanismus bilden sich häufig in weitgehendem Maße zurück.

Dreißig von meinen Patienten (mit 38 erkrankten Schenkelhälsen), welche sämtlich ausgesprochene Schmerzperioden mit vollständiger Aufhebung der Arbeitsfähigkeit (darunter 16mal mit völligem Verlust der Gehfähigkeit) durchgemacht hatten, sind (mit Ausnahme eines einzigen, bei dem zur Zeit der Nachuntersuchung zwar deutliche Besserung eingetreten, das Schmerzstadium aber noch nicht ganz abgelaufen war), sämtlich wieder arbeitsfähig geworden: die meisten sind überhaupt schmerzfrei, bei einzelnen treten nach besonders schwerer Arbeit am Abend Schmerzen auf, um bis zum nächsten Morgen wieder zu verschwinden. Von 29 (darunter 8 mit doppelseitiger Erkrankung) sind nicht weniger als 23 zu ihrem früheren Beruf zurückgekehrt (10 Bauern, 2 Gärtner, 2 Bierbrauer, 1 Schmied, 1 Schlosser, 1 Säger, 1 Schreiner, 1 Sattler, 1 Wagner, 1 Müller, 2 Dienstmädchen); einer ging auf Wanderschaft, ein Müller wurde Hausknecht in einer Wirtschaft, ein Bauer wurde Senn auf einem Hofgut, ein anderer Fuhrknecht in einer Sägemühle, ein dritter Schuster, und ein Fabrikarbeiter Steinschläger.

Die Dauer des schmerzhaften Stadiums variiert zwischen 3 Monaten und 3 Jahren; im Durchschnitt ergaben sich in meinen Beobachtungen nicht ganz  $1\frac{1}{2}$  Jahre.

Von den objektiven Störungen ist der Besserung fähig vor allem die Flexion, dann die Innenrotation, während die Abduktionsbehinderung größere Hartnäckigkeit zeigt. Sämtliche Gelenke, die zur Zeit der ersten Untersuchung das Bild vollkommener Ankylose darboten (9 Fälle), sind wieder mehr oder weniger beweglich geworden, und zwar in solchem Maße, daß sämtliche, zeitweilig mit Ankylose behaftete Patienten (darunter 2 doppelseitig Erkrankte) in ihrem Beruf wieder arbeitsfähig geworden sind (2 Bierbrauer, 2 Bauern, 1 Säger, 1 Bäcker, 1 Hausknecht).

In Fällen schwerer Beeinträchtigung der Gelenkfunktion bis zu völliger Ankylose sind die Chancen der Besserung im allgemeinen um so günstiger, je frischer der Fall, je mehr die subjektiven Erscheinungen im Krankheitsbild hervortreten.

Die Zeit, welche zur Rückbildung der Bewegungsstörungen nötig ist, ist von Fall zu Fall außerordentlich verschieden. Eine teilweise Besserung sieht man nicht selten schon während des Schmerzstadiums bezw. unmittelbar nach dessen Ablauf; besonders bemerkenswert aber ist die Tatsache, die ich wiederholt zu konstatieren Gelegenheit hatte, daß noch jahrelang, nachdem die



subjektiven Beschwerden gänzlich verschwunden, die Bewegungen des erkrankten Beines zunehmend freier werden.

Einer meiner Patienten, der ein geradezu überraschendes Beispiel der Leistungsfähigkeit der natürlichen Heilfaktoren bildet, bot bei der ersten Untersuchung im Alter von 16 Jahren das Bild schwerster doppelseitiger Coxa vara, so daß ich ihm die Resektion vorschlug. Der Gang war nur mit Ueberkreuzung der Beine möglich, die Abduktion so



Fig. 247. Coxa vara statica duplex.



Fig. 248. Derselbe Patient, 4 Jahre später.

beschränkt, daß selbst unter Anwendung von Gewalt sich die Faust nicht zwischen die Knie schieben ließ, die Innenrotation so gehemmt (Grenzwinkel rechts  $25^{\circ}$ , links  $40^{\circ}$  nach außen von der Sagittalen), daß Sitzen und Knien nur mit starker Kreuzung der Beine möglich war (Fig. 247), Flexion rechts nur bis  $130^{\circ}$ , links etwas besser,  $110^{\circ}$ , mit starker Außenrotation. Arbeitsfähigkeit aufgehoben.

Nach 4 Jahren (ohne Behandlung) war Patient als Senn auf einem Hofgut beschäftigt, konnte die gefüllten Futterkübel tragen und das ganze Melkgeschäft besorgen. Sein Gang zeigt kaum eine Andeutung von „Watscheln“; die Beine stehen gerade und lassen sich bis  $60^{\circ}$  auswärts rotieren. Patient kann in normaler Weise sitzen und knien (Fig. 248);

die Abduktion ist beiderseits bis  $15^{\circ}$  möglich geworden, so daß eine Knie- und Malleolendistanz von 21, eine Malleolendistanz von 40 cm aktiv erreicht wird. Die Flexion ist frei geworden bis zum spitzen Winkel (rechts  $75^{\circ}$ , links  $80^{\circ}$ ). Dabei ergibt das Röntgenbild eine typische doppel- seitige Coxa vara.

Das Zustandekommen der funktionellen Besserung ist wohl zweifellos, wie schon früher angedeutet, in der Hauptsache auf das Verschwinden nicht knöcherner Hemmungen zurückzuführen, da speziell das Röntgenbild für eine Rückkehr der Schenkelhalsform zur Norm keine Anhaltspunkte bietet. Ohne weiteres verständlich ist das Aufhören der Muskelkontrakturen mit Ablauf des Schmerzstadiums; für die späteren Besserungen glaubt MANZ wohl mit Recht die allmähliche Dehnung und Anpassung des abnorm beanspruchten Bandapparates an die neuen Funktionsbedingungen verantwortlich machen zu dürfen; außerdem aber scheint mir doch auch die Möglichkeit gewisser Gestaltveränderungen an den Gelenkenden selbst, die im Sinne einer funktionellen Anpassung wirksam werden, nicht ganz von der Hand gewiesen werden zu dürfen. Gewisse anatomische Tatsachen scheinen mir für eine solche Auffassung zu sprechen, so die an den Präparaten von ZEISS und MAYDL beschriebene Vorwärtswendung der Epiphyse, welche die Rückwärtskrümmung des Halses funktionell mehr oder weniger kompensieren muß. Auch die von ALBERT so genannte „Fortführung der Gelenkfläche“ (die übrigens schon von MÜLLER beschrieben ist), d. h. die Ueberknorpelung der mit der Pfanne neu artikulierenden Halspartien unter gleichzeitigem Schwund der außer Funktion gesetzten Teile der Kopfoberfläche muß bis zu einem gewissen Grade allmählich zur funktionellen Kompensation führen, da der Patient, der nach Ablauf des Schmerzstadiums sein Bein wieder braucht, naturgemäß bestrebt ist, dasselbe in möglichst normale Stellung zu bringen. Vielleicht wirken auch allmähliche Aenderungen in Form und Stellung der Pfanne bei den über Jahre sich hinziehenden Besserungen der Beweglichkeit mit.

### Die Therapie der Coxa vara statica

hat mehreren Aufgaben zu genügen. Sie soll 1) den deformierenden Prozeß aufhalten, 2) die aus der Deformität entspringenden Beschwerden und Funktionsstörungen beseitigen und 3) eventuell die fertige Deformität korrigieren. In praxi lassen sich diese Aufgaben nicht immer so scharf trennen wie auf dem Papier, da die Mittel, welche dem einen der genannten Zwecke dienen, vielfach auch der Erreichung der anderen förderlich sind.

Mag man die Coxa vara adolescentium mit uns als rein statische Deformität auffassen, oder aber die Mitwirkung eines spezifischen Erweichungsprozesses im Knochen zu ihrer Entstehung für notwendig halten, unter allen Umständen muß in erster Linie die mechanische Schädlichkeit, die zur Verbiegung führt, die Belastung, ausgeschaltet werden. Das geschieht durch Bettruhe, die in vielen Fällen schon für sich allein zur Beseitigung der subjektiven Beschwerden genügt. Viel raschere und schönere Erfolge erzielen wir aber durch die permanente Gewichtsextension, von der ich schon früher hervorgehoben habe, daß sie in anscheinend schweren Fällen mit völliger Versteifung des Gelenkes oft geradezu zauberhaft wirkt, und

in wenigen Tagen die Schmerzen verschwinden und die Beweglichkeit (wenigstens in den Grenzen, die nach Grad und Form der Verbiegung überhaupt erreicht werden können) wiederkehren läßt. Diese befreiende Wirkung der Extension ist zum Teil eine direkte, auf Dehnung der kontrahierten Muskeln beruhende, zum Teil eine indirekte durch die Beseitigung der Schmerzen bedingte. Daß Ruhe und Extension in vielen Fällen genügen, um eine solche Besserung herbeizuführen, daß weitergehende Maßnahmen überflüssig werden, geht aus unseren früheren Erörterungen über die Prognose der Affektion zur Genüge hervor. Daneben empfiehlt sich die Kräftigung der Muskulatur, namentlich der Abduktoren durch Massage, aktive und passive Bewegungen, für welche HOFFA die KRUKENBERGSchen Pendelapparate empfiehlt. Auch die Faradisation der Muskeln (STIEDA) mag mit herangezogen werden. Um die Patienten nicht allzulange ans Bett zu fesseln, kann nach Ablauf des akuten Schmerzstadiums die Entlastung zweckmäßig durch einen portativen Apparat (THOMASSche oder TAYLORSche Schiene, HESSINGScher Schienenhülsenapparat) bewirkt werden. SCHANZ empfiehlt für die Anfangsstadien Gipsverbände, welche beide Hüftgelenke einschließen; sie erlauben jedenfalls am sichersten eine Abduktionsstellung zu erzwingen. Um sie genügend haltbar zu bekommen und dabei nicht zu schwer werden zu lassen, habe ich stets durch einen oberhalb der Knie eingegipsten Querstab die Spreizung der Oberschenkel gesichert.

Neben diesen lokalen Maßnahmen darf die Sorge für die allgemeine Kräftigung des Körpers nicht vernachlässigt werden; gute Ernährung, frische Luft, Soolbäder sind hier wertvolle Hilfsmittel, denen ich stets noch den Phosphorlebertran beigegeben habe, der mir zur Anregung der Knochenproduktion auch da zweckmäßig erscheint, wo wir nicht an Rhachitis denken.

Mehrfach erörtert ist die Frage des Berufswechsels und es liegt ja namentlich im Hinblick auf die MANZschen Erhebungen nahe, einen solchen zu empfehlen. Allein wenn wir aus der Statistik meiner Nachuntersuchungen ersehen, daß fast alle Patienten später in ihrem ursprünglichen Beruf wieder arbeitsfähig geworden sind, so erscheint mir ein derartiger Rat für die Mehrzahl der Fälle nicht dringlich, wenn nur überhaupt für eine zeitweilige Ausspannung von der Berufstätigkeit gesorgt werden kann. Dabei ist auch zu bedenken, daß es für den 17-jährigen Bauernburschen nicht immer ganz leicht ist, einen anderen Beruf zu ergreifen, um so mehr als er zu der Zeit, wo die Entwicklung einer Coxa vara diese Frage praktisch werden läßt, über das Lehrlingsalter gewöhnlich schon hinaus ist.

Mit den bisher geschilderten Maßnahmen gelingt es sicher, dem Fortschreiten der Verkrümmung Einhalt zu tun und in der Regel auch die subjektiven Beschwerden zu beseitigen, und damit ist in den Fällen leichterer Verbiegung unser therapeutisches Ziel erreicht; die Methoden, welche die Korrektur der Deformität anstreben, fallen beinahe ganz und gar in das Gebiet der operativen Chirurgie.

Versuche, die Deformität auf unblutigem Wege gewaltsam zu redressieren, die ja bei anderen Deformitäten mit anerkannt großartigen Erfolgen allgemein geübt werden, scheinen bei der Coxa vara bisher ziemlich vereinzelt geblieben zu sein.



DREHMANN gibt an, daß er durch Pumpenschwengelbewegungen die Adduktoren dehnt, bis rechtwinklige Abduktion möglich ist, dann für längere Zeit einen Gipsverband anlegt und später mit Gymnastik nachbehandelt. Er hat damit bei Kindern und bei zwei Erwachsenen gute Funktionsresultate erzielt. Auch VULPIUS hat mit forciertem Redressement Erfolg gehabt. In einem Fall, wo ich den Versuch einer Korrektur in Narkose vornahm, kam es bei der gewaltsamen Innenrotation, zu der der rechtwinklig gebeugte Unterschenkel als Hebelarm diente, unter dumpfem Krach zu einer Epiphysenlösung am oberen Femurende, worauf das Bein leicht in guter Stellung eingegipst werden konnte. Die Stellung ist gut geblieben, dagegen war eine wesentliche Besserung der ziemlich hochgradigen Gelenksteifigkeit nach der Konsolidation der Fraktur nicht zu konstatieren; leider war mir eine spätere Kontrolle des Patienten nicht möglich. SUDECK hat in einem Fall bei derselben Gelegenheit eine Torsionsfraktur in der unteren Femurhälfte bekommen, die er zur Ausgleichung der Außenrotation benutzte.

In der Unmöglichkeit, eine eventuelle Knochentrennung sicher auf die Nachbarschaft der Krümmung zu lokalisieren, scheint mir die Schwäche des forcierten Redressements gerade bei der Coxa vara zu liegen; erfolgt der Bruch im Schenkelhals, dann können wir ja sehr zufrieden sein, dagegen erscheint eine tiefsitzende Schafffraktur als ein teurer Preis für die Korrektur der Außenrotation, da sie gerade den Hauptzweck, die Beseitigung der pathologischen Adduktion, nicht befriedigend zu erreichen gestattet. Es dürfte also jedenfalls bei solchen Versuchen nur mit größter Vorsicht zu verfahren sein.

Von operativen Maßnahmen kommen in Betracht die Osteotomie und die Resektion. Da das Gelenk selbst gesund ist, erscheint es begreiflich, daß die Mehrzahl der Autoren sich schwer zur Resektion entschließt und demzufolge eine Reihe von Vorschlägen aufgetaucht sind, welche bezwecken, durch lineäre Trennung des Knochens oder durch Ausmeißelung eines Keiles die Korrektur der Schenkelhalskrümmung zu ermöglichen. Nach dem Angriffspunkt der Operation haben wir zu unterscheiden zwischen den Halsosteotomien, die zuerst von FIORANI vorgeschlagen wurden, und denen innerhalb bzw. unterhalb der Trochantermasse. Zu den ersten gehören die Keilosteomie des Halses nach KRASKE, die lineäre Halsosteotomie nach BÜDINGER, die bogenförmige Halsosteotomie (Scharnierosteotomie) nach CODIVILLA; zu letzteren die lineäre Osteotomia subtrochanterica und intertrochanterica (HOFMEISTER), die schräge Osteotomia subtrochanterica (HOFFA), die gabelförmige (LAUENSTEIN), die Keilosteotomie aus der Trochantermasse (ROYAL WHITMAN), die subtrochantere Keilosteomie (KEETLEY). Die Operationstechnik anlangend, hat KRASKE den Schnitt am Außenrand des Tensor fasciae geführt, CODIVILLA legt ihn zwischen Tensor fasciae und Sartorius; die inter- und subtrochanteren Osteotomien werden von äußeren Längsschnitten aus vorgenommen.

Wenn wir die verschiedenen Methoden der Osteotomie miteinander vergleichen, so scheint von anatomischen Gesichtspunkten aus a priori KRASKES Vorschlag am rationellsten, welcher dahin zielt, den Knochenkeil möglichst am Orte der Verkrümmung herauszunehmen. Die Methode ist speziell auf die Fälle mit starker Verlängerung der vorderen oberen Schenkelhalspartien zugeschnitten und solche Fälle

waren es offenbar auch, bei denen KRASKE seine guten Resultate erzielt hat. Spätere Erfahrungen (operative sowohl als röntgographische) haben gezeigt, daß die Verkürzung des unteren Schenkelhalsrandes eine Hauptrolle bei der Coxa vara spielt; wo diese tatsächlich ausgesprochen ist, erscheint die KRASKESche Keilosteotomie (auch rein anatomisch betrachtet) nicht angebracht, weil sie zu einer starken Verkürzung des ganzen Schenkelhalses führen muß, eine Ueberlegung, deren Richtigkeit uns durch eigene operative Erfahrungen ad oculos demonstriert wurde. Für solche Fälle gebührt entschieden der linearen Halsosteotomie nach BÜDINGER oder CODIVILLA der Vorzug, welche eine Entfernung des Kopfes vom Trochanter minor erzielen.

Ein schwerer Nachteil haftet den Halsosteotomien, insbesondere der keilförmigen an, das ist die Gefahr der Gelenkeröffnung. Zwar hat KRASKE gezeigt, und ich konnte das bestätigen, daß das Periost an der konvexen Vorderfläche des Halses sich so emporschieben läßt, daß die Kapsel intakt bleibt, dagegen ist, wie NASSE und meine ungünstigen Erfahrungen gezeigt haben, bei starker Einrollung des Schenkelhalses die Gelenkverletzung an der Rückseite beinahe unvermeidlich, und diese wird Gefahr um so größer, wenn man im Spätstadium (wie gewöhnlich) operiert, wo man es mit hartem Knochen zu tun hat, der unter dem Meißel in unkontrollierbarer Weise splittert. Die Gefahren einer solchen unbeabsichtigt intraartikulären Schenkelhalsosteotomie werden durch die sekundären Resektionen wegen Nekrose des Kopfes und Gelenkvereiterung (HOFMEISTER, NASSE) und sogar einen Todesfall (NASSE) schlagend illustriert. Auf einen weiteren Nachteil der Halsosteotomie hat NASSE aufmerksam gemacht, das Hinaufrücken des Schaftes am Halse, das in zwei seiner Fälle zu einer Steigerung der vorher bestehenden Verkürzung des Beines geführt hat.

In den Fällen mit glattem Heilverlauf wird das funktionelle Endresultat der Keilosteotomie aus dem Halse als gut bezeichnet von KRASKE (MANZ), PETERSEN und in einem Falle von NASSE; im „ganzen befriedigend, aber nicht wirklich gut“ in einem anderen Falle von NASSE, in einem dritten desselben Autors als „einfach schlecht“; BRUNS erzielte Ankylose in guter Stellung; mit der lineären Osteotomie des Halses erhielt BÜDINGER ein sehr gutes Resultat, BARDENHEUER Ankylose in guter Stellung. CODIVILLA bezeichnet die Resultate seiner Operation bei zwei Mädchen mit rhachitischer Coxa vara als gut.

Angesichts der keineswegs voll befriedigenden Resultate und der unleugbaren Gefährlichkeit der Halsosteotomie ist in der Tat die Frage berechtigt, ob ihre theoretisch konstruierte Ueberlegenheit gegenüber den Schaftosteotomien tatsächlich zu Recht besteht. Für die Osteotomia subtrochanterica im strengen Wortsinne, d. h. unterhalb des Trochanter minor, mag das ohne weiteres zugegeben werden, sie vermag im günstigsten Falle durch eine kompensierende Deformität die Adduktions- und Außenrotationsstellung des distalen Schaftteiles zu beseitigen. Ganz anders liegen aber die Dinge, sobald die Knochentrennung oberhalb des Trochanter minor hindurchgeht (Osteotomia intertrochanterica), so daß dieser mit dem Schaft im Zusammenhang bleibt. Dann läßt sich der Neigungswinkel des Schenkelhalses zum ganzen Schaft genau so gut korrigieren, wie bei der Halsosteotomie, und bei der Einwärtsrotation des Schaftes wird der Trochanter minor mit nach hinten genommen und damit vom Schenkelkopfe entfernt,

so daß er die zur Korrektur der Deformität nötige Adduktionsbewegung des Schenkelkopfes in der Pfanne nicht mehr behindert. Wenn nur die Forderung erfüllt ist, daß das mediale Ende des Knochenschnittes über dem kleinen Trochanter liegt, dann ist es im Prinzip gleichgültig, ob man nach HOFFA schräg von unten-außen nach innen-oben durchtrennt, oder einen Keil aus der Trochantermasse herausnimmt (KEETLEY, WHITMANN), oder einfach quer durchsägt (Verf.). Zu Gunsten der schrägen Osteotomie macht HOFFA geltend, daß man durch Verschieben der Knochenschnittflächen aneinander eine Verlängerung des Beines um mehrere Zentimeter erzielen könne. Die früher von mir theoretisch empfohlene quere lineare Osteotomia intertrochanterica habe ich nie auszuführen gewagt, weil ich den klaffenden Spalt an der medialen Schaftseite, der bei der Korrektur entstehen muß, fürchtete, ich habe vielmehr im gegebenen Falle die Entfernung eines Keils (mit äußerer Basis) aus der Trochantermasse und nachfolgende Knochennaht vorgezogen und bin mit dem Resultat so zufrieden, daß ich diese Methode heute in erster Linie empfehlen möchte. Auch HOFFA hat mit dieser Methode, nach einer Angabe von ZESAS, in zwei Fällen vorzügliche Erfolge erzielt. HÄRTING hat mit doppelseitiger Schrägosteotomie nach HOFFA „ausgezeichneten Erfolg“ gehabt. Selbstverständlich führt die Stellungskorrektur bei allen Osteotomien unterhalb des großen Trochanters zu einer Abduktionsknickung zwischen diesem und dem Schaft und wenn dann nach erfolgter Konsolidation das Bein adduziert wird, so entfernt sich die Trochanter Spitze viel weiter vom Becken als bei der Halsosteotomie, wo sie im günstigsten Falle durch kräftige Extension heruntergezogen werden kann. Hierin erblicke ich einen Vorteil der Schaftosteotomie gegenüber der Halsosteotomie, weil dadurch die Funktionsbedingungen für die Abduktoren günstiger gestaltet werden. Ein weiterer Vorteil liegt in der Unmöglichkeit einer nachträglichen Verschlechterung des Resultates durch Hinaufrücken des Schaftes am Halse, wie es bei den Halsosteotomien wiederholt beobachtet worden ist.

Wenn nach der Osteotomie die Korrektur der Stellung infolge sekundärer Schrumpfung der Adduktoren erschwert ist, müssen diese gewaltsam gedehnt oder tenotomiert werden. Findet man in der Narkose beim Abduktionsversuch die Adduktoren stark verkürzt, so kann man auch mit der Tenotomie beginnen und eventuell sogar mit ihr allein auskommen (ZEHNDER, HOFFA, VULPIUS).

Die Nachbehandlung der Osteotomierten wurde teils mit permanenter Extension (in Abduktionsstellung), teils im Gipsverband durchgeführt. Für die Halsosteotomie erscheint die erstere unbedingt geboten, während für die intertrochantere Keilosteotomie (mit Knochennaht) ein Gipsverband in Abduktion und Innenrotation, der bis zur erfolgten Konsolidation liegen bleiben kann, das Formresultat sichert. Um die Abduktion zu garantieren, muß das gesunde Hüftgelenk mit eingegipst werden, während die Innenrotation dadurch erhalten wird, daß man das Kniegelenk der operierten Seite in leichter Beugstellung in den Verband einschließt.

CODIVILLA legt ganz besonderes Gewicht auf eine kräftige Extension nach seiner Scharnierosteotomie des Halses. Er erzielt sie dadurch, daß er einen Gipsverband anlegt, der oben das Becken umfängt, unten mit einem quer durch den Calcaneus geschlagenen Nagel in Verbindung steht. Nach einigen Tagen wird er am Oberschenkel zirkulär



durchsägt, auf dem SCHEDESchen Tische kräftig distrahiert und der so entstandene Zwischenraum zwischen den beiden Verbandhälften wieder zugegipst. Nach der Konsolidation muß selbstverständlich eine sorgfältige Nachbehandlung mit Massage und Bewegungsübungen erfolgen.

Bezüglich der Resektion herrscht heute allgemeine Uebereinstimmung unter den Autoren in dem Sinne, daß sie für die aller schwersten Fälle reserviert bleiben sollte, wo sekundäre Deformationen des Kopfes oder eine auch in tiefer Narkose persistierende hochgradige Gelenkversteifung eine Osteotomie wenig aussichtsvoll erscheinen lassen.

Wenn man sich zur Resektion entschließt, so ist es nach unseren heutigen Kenntnissen über die Anatomie der Coxa vara rationell, dieselbe so konservativ als möglich auszuführen. In diesem Sinne bedeutet die Resektion im Schenkelhalse nach SPRENGEL einen entschiedenen Fortschritt gegenüber der meist geübten Resectio subtrochanterica und noch empfehlenswerter scheint mir die von KOCHER angegebene Modifikation des SPRENGELschen Verfahrens. Er rät, nur den abgeglittenen Kopf zu entfernen, den Hals in ganzer Länge und Höhe zu erhalten und so zu modellieren, daß er als neuer Kopf in die Pfanne eingestellt werden kann.

SPRENGEL hat bei seinen Resektionen den von ihm empfohlenen Schnitt am Außenrande des Tensor fasciae und weiterhin entlang der Crista ilei mit Ablösung der Glutäen von der Beckenschaukel sehr bewährt gefunden durch die freie Uebersicht über den Schenkelhals, die er ermöglicht.

Schließlich haben wir noch eines Operationsverfahrens zu gedenken, das von MIKULICZ in 4 Fällen mit gutem Erfolg ausgeführt wurde, der modellierenden Abmeißelung der Konvexität des Schenkelhalses. Die Methode dürfte hauptsächlich in solchen Fällen Erfolg versprechen, wo die Verbiegung am oberen Schenkelhalsrande sich in Form einer scharfen Knickung oder gar einer Knochenleiste präsentiert, die bei der Abduktion und Innenrotation gegen den Pfannenrand anstößt. v. MIKULICZ sah jedesmal nach Abmeißelung des vorspringenden Knochenstückes die Bewegungen sofort frei werden.

Eine wertvolle Hilfe bei der Aufstellung des Operationsplanes gewährt uns das Röntgenbild, nicht nur dadurch, daß es über die Schwere und Form der Verbiegung im allgemeinen orientiert und so die Wahl zwischen Osteotomie und Resektion oder MIKULICZscher Operation erleichtert; nein, wir können am Bilde den wahrscheinlichen Effekt der einzelnen Operationsmethoden annähernd vorausberechnen, indem wir das Femur aus der Kopie ausschneiden und die korrigierende Operation daran vornehmen; wir sind in der Lage, auf den Millimeter genau zu bestimmen, wie weit unter der Trochanter Spitze osteotomiert werden muß, um noch über dem Trochanter minor durchzukommen, ebenso läßt sich exakt vorausbestimmen, welche Basisbreite der zu entfernende Keil haben muß, um eine Aufrichtung des Schenkelhalses von bestimmter Winkelgröße zu erzielen.

Bezüglich der Frage, ob überhaupt und wann operiert werden soll, haben die oben erwähnten Ergebnisse meiner systematischen Nachuntersuchungen im Verein mit den häufig unbefriedigenden Resultaten der Operation (7 Proz. Mortalität) mich auf einen streng konservativen Standpunkt geführt. Wenn wir sehen, daß in der Regel die subjektiven Beschwerden verschwinden und die Funktion sich

soweit bessert, daß die Leute im alten Beruf wieder arbeitsfähig werden, und zwar lediglich durch zeitweiliges Aufgeben der Berufstätigkeit ohne eigentliche Behandlung, so ist die Frage berechtigt: Was werden wir erst erreichen, wenn wir die Zeit und Mühe, welche die Nachbehandlung einer Resektion oder Osteotomie beansprucht, auf eine planmäßige orthopädische Behandlung verwenden? Keinesfalls darf nach den heute vorliegenden Erfahrungen der Grad der subjektiven Beschwerden und der Funktionsstörung im akuten Stadium für den Entschluß zu einer Operation bestimmend sein. Zum mindesten müßte auch bei den scheinbar schwersten Fällen von Coxa vara eine mehrwöchentliche Behandlung mit Gewichtsextension vorausgeschickt und dann in Narkose die wahren Grenzen der Bewegungsexkursionen festgestellt werden. Auf diese Weise läßt sich annähernd ermitteln, welches funktionelle Resultat der Patient bei unblutiger Behandlung mindestens erwarten darf (nicht selten wird die Funktion im Laufe der Jahre sogar noch erheblich besser), und danach werden wir uns zu überlegen haben, ob und welche Operation voraussichtlich noch besseres zu bieten vermag und ob der wahrscheinliche Gewinn in einem angemessenen Verhältnis zur Operationsgefahr steht. Im Hinblick auf den letzteren Punkt wird der Entschluß zur Schaftosteotomie uns natürlich leichter werden als der zur Resektion, während bei der Halsosteotomie überhaupt die Chancen mir nicht günstig genug liegen, um sie zu empfehlen. Wenn es auch immer gelegentlich vorkommen wird, daß die Patienten erst mit so schwerer Schenkelhalsverkrümmung zum Arzt kommen, daß eine operative Hilfe unabweislich erscheint, so müssen wir es andererseits heute, wo die Coxa vara ein bekanntes Krankheitsbild geworden ist und wo unser diagnostisches Rüstzeug durch das Röntgenlicht so mächtig verstärkt ist, als das ideale Ziel unseres Strebens betrachten, die Frühstadien der Krankheit zu erkennen und durch rationelle unblutige Maßnahmen der Entstehung schwerer Deformitäten vorzubeugen, eine Aufgabe, die mir gerade bei der Coxa vara besonders dankbar zu sein scheint.

### Die symptomatischen Formen der Coxa vara

besitzen, so interessant sie in rein wissenschaftlicher Beziehung sein mögen, im Vergleich zur Coxa vara statica adolescentium eine durchaus untergeordnete praktische Bedeutung, mit alleiniger Ausnahme der Coxa vara traumatica.

### Die Coxa vara congenita

ist zuerst von KREDEL beschrieben worden. In seinen beiden Fällen war sie kombiniert mit mehrfachen Mißbildungen des Skeletts (Genu valgum, Pes equinovarus, Defekt der Patella, Mißbildung des Kniegelenks). In dieser Kombination mit anderen auffälligeren Mißbildungen glaubt KREDEL den Grund finden zu müssen, daß diese allerdings zweifellos seltene Mißbildung bis dahin übersehen blieb. Als Ursache der Deformität sieht er intrauterinen Rummangel an. In beiden Fällen gründete sich die Diagnose auf die hochgradige Beschränkung bezw. völlige Aufhebung der Abduktion und Einwärtsrotation des stark auswärts rotierten Beines und Trochanterhochstand.

Ein von ZEHNDER beschriebener Fall von angeborener Coxa vara erscheint nicht ganz über allen Zweifel erhaben. Weitere Fälle, in denen die Diagnose auch durch das Röntgenbild bestätigt wurde, sind von JOACHIMSTHAL und von HELBING berichtet worden. JOACHIMSTHAL fand eine doppelseitige Coxa vara congenita bei einem 5-jährigen Mädchen, dessen 6-jähriger Bruder an doppelseitiger Luxatio congenita litt; als Besonderheit erwähnt er die auffallend langgestreckte, walzenförmige Gestalt des Kopfes, der fast ohne Hals sich an den Schaft ansetzt. HOFFA hat neuerdings auf eine Coxa vara congenita als typische Deformität hingewiesen und findet dieselbe gar nicht so selten (er verfügt über 6 einseitige und 4 doppelseitige Fälle). Der Mißbildung liegen eigentümliche Störungen im Verknöcherungsprozeß des Schenkelhalses zu Grunde; er fand an Stelle der Epiphysenlinie eine fast 1 cm breite Knorpelzone mit hirsekorn- bis erbsengroßen knöchernen Einsprengungen; ein eigentlicher knöcherner Schenkelhals war nicht vorhanden; auch das histologische Bild zeigte hochgradige Veränderungen, die auf einen vollständigen Mangel der Wachstumstätigkeit des Epiphysenknorpels hindeuten. Bei älteren Kindern rückt der Kopf am Schaft immer weiter herab, so daß hochgradig spitzwinklige Verkrümmungen entstehen.

Interessante Beziehungen zwischen Coxa vara und kongenitalem Femurdefekt sind in den letzten Jahren von JOACHIMSTHAL, REINER, DREHMANN und FRANZ aufgedeckt worden. JOACHIMSTHAL und DREHMANN konnten bei ihren Fällen durch wiederholte Röntgenaufnahmen nachweisen, daß die ursprünglich als Defekt des oberen Femurendes gedeutete Mißbildung nur die Vorstufe einer Coxa vara bedeutete, deren irrtümliche Deutung verursacht war durch eine hochgradige Verzögerung der Ossifikation, welche für längere Zeit die Erkennung dieser Teile im Röntgenbild unmöglich machte. REINER faßt die Verkrümmung, Kontinuitätstrennung und vollständige Defektbildung am oberen Femurende nur als graduell verschiedene Endprodukte ein und desselben Prozesses auf (vergl. dazu den folgenden Abschnitt des Handbuchs).

BOSSE erwähnt Coxa vara als Teilerscheinung der fötalen Rha-chitis.

In das Gebiet der kongenitalen Coxa vara gehört schließlich auch noch die als häufige Begleiterscheinung der Luxatio congenita beobachtete Abbiegung des Schenkelhalses, auf deren praktische Bedeutung HOFFA hinweist, insofern sie nach gelungener Reposition ein ernstliches Abduktionshindernis bilden und eventuell zu operativer Korrektur nötigen kann. Auf den gleichzeitigen Befund von Coxa vara der einen und Luxatio congenita der anderen Seite ist früher schon hingewiesen worden; ergibt sich derselbe erst in späteren Jahren, so liegt die Annahme einer statischen Deformität durch Ueberlastung des gesunden Beines am nächsten; ob in manchen Fällen auch hier kongenitale Abnormitäten mitspielen, muß in Zukunft durch darauf gerichtete Untersuchung ganz junger Kinder entschieden werden.

### **Coxa vara rhachitica.**

Die infantile Rhachitis kann, ebenso wie sie andere Knochen des Skeletts deformiert, auch den Schenkelhals verbiegen; tatsächlich



scheint dies aber nicht so häufig vorzukommen, wie man a priori auf Grund der anatomischen Verhältnisse anzunehmen geneigt sein könnte. LAUENSTEIN hat an einem von einem 7-jährigen Knaben stammenden Schenkelhals die Rhachitis als Ursache der Verbiegung anatomisch nachgewiesen. Die Durchmusterung der rhachitischen Skelette des Wiener pathologischen Instituts (ALBERT), des Musée Dupuytren (CHARPENTIER) und des Berliner pathologischen Museums (JOACHIMSTHAL) ergab auffallenderweise nur mäßige Grade von Schenkelhalsverbiegung (bis zum Neigungswinkel von  $90^\circ$ , JOACHIMSTHAL); in einem Falle, wo JOACHIMSTHAL neben sehr schwerer Schenkelhalsverbiegung noch anderweitige Knochenverbiegungen an dem rhachitischen Skelett eines 50-jährigen Mannes feststellte, war die Rhachitis kombiniert mit einer cystischen Erkrankung der Knochen. Daß übrigens auf dem Boden der kindlichen Rhachitis auch schwere Formen der Coxa vara entstehen können, hat JOACHIMSTHAL durch eine Reihe von Röntgenbildern bewiesen, die eine spitzwinklige Neigung des Schenkelhalses zeigen. — Anatomisch scheint es sich bei der rhachitischen Verbiegung ebenso wie bei der kongenitalen meist um die Coxa vara trochanterica, also Abbiegung an der Basis zu handeln, im Gegensatz zur statischen Coxa vara adolescentium, wo die Biegung dicht unter dem Kopfe sich entwickelt; doch fand JOACHIMSTHAL in einigen Fällen das Hinabrutschen der Epiphyse vom Halse wenigstens angedeutet.

Die Diagnose der Coxa vara als einer rhachitischen stützt sich auf den Nachweis noch bestehender florider Rhachitis bzw. der Zeichen einer abgelaufenen Rhachitis am übrigen Skelett. Uebrigens ist bei der Stellung dieser Diagnose die größte Vorsicht nötig. Einmal ist bei den ganz kleinen Kindern mit stark entwickelten Weichteilen die exakte Bestimmung des Trochanterstandes oft außerordentlich schwierig und dann schafft die Rhachitis selbst an den Oberschenkeln nicht selten Veränderungen, die eine Coxa vara vortäuschen können. Durchaus nicht alle kleinen Kinder, die, um mit SCHEDE zu reden, wie die dekapitierten Frösche im Bett liegen, leiden an Coxa vara. Die nicht seltenen subtrochanteren Knickungen (KIRMISSON) und Kurvaturen des ganzen Schaftes können durch Verminderung der Abduktionsfähigkeit zur Annahme einer Schenkelhalsverbiegung verleiten und eine starke Torsion des Schaftes kann abnorme Außenrotation bedingen, während das Röntgenbild in solchen Fällen uns belehrt, daß die Schenkelhäuse vollkommen normal sind. Auf eine weitere Quelle des Irrtums, die bei der Diagnose der rhachitischen sowohl als der kongenitalen Coxa vara zu berücksichtigen ist, hat KIRMISSON hingewiesen, nämlich eine Verkürzung der hinteren Kapselpartien, welche die Einwärtsrotation hemmt. Die Unterscheidung zwischen typischer Coxa vara congenita und rhachitica ist nach HOFFA mit Hilfe des Röntgenbildes sicher möglich.

Für erstere (Fig. 249) bezeichnet er als charakteristisch die Verkürzung des Schenkelhalses bis zum völligen Fehlen und den vertikalen Verlauf der Epiphysenlinie, während bei der rhachitischen Form die Epiphysenlinie stark schräg von außen-oben nach innen-unten verläuft und der stets erhaltene Schenkelhals an seiner unteren Kante in eine scharfe Spitze ausläuft (Fig. 250).

Therapeutisch wird man sich bei jungen Kindern mit rhachitischer Coxa vara zunächst auf allgemein antirhachitische Maßnahmen beschränken und einer Ueberlastung der Beine vorbeugen. Man

kann dabei nach Analogie der Erfahrungen, welche bezüglich der spontanen Ausgleichung anderweitiger rhachitischer Verkrümmungen vorliegen, vielleicht auf eine allmähliche Besserung oder Heilung der Deformität rechnen. Allerdings hat neuerdings JOACHIMSTHAL durch wiederholte Röntgenaufnahmen den Beweis geliefert, daß auch eine über Jahre sich hinziehende progressive Verschlimmerung vorkommen kann. So fand er beispielsweise bei

einer Patientin, deren Schenkelhalsneigung im Alter von 6 Jahren ungefähr  $90^\circ$  betrug, im Alter von 11 Jahren beiderseits hochgradig spitzwinklige Krümmung (s. Fig. 251 und 252). Operative Eingriffe wird man im allgemeinen solange als möglich hinauszuschieben suchen, doch würde ich bei einer Verkleinerung des Neigungswinkels

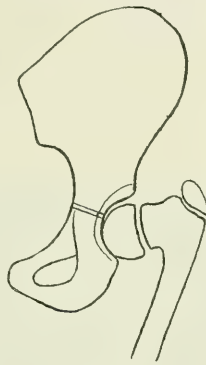

Fig. 249.  
Coxa vara congenita.  
(Nach HOFFA.)

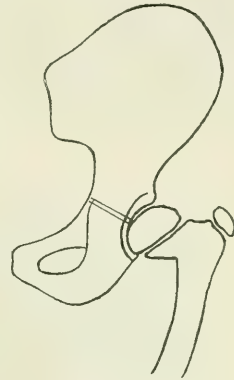


Fig. 250.  
Coxa vara rhachitica.  
(Nach HOFFA.)

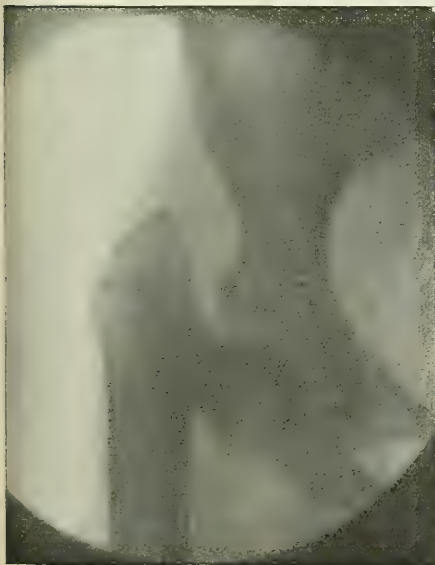

Fig. 251.



Fig. 252.

Fig. 251 und 252. Coxa vara rhachitica duplex bei einem Mädchen von 11 Jahren. (Nach JOACHIMSTHAL.)

unter 90° oder bei anhaltender Progressivität der Verbiegung trotz geeigneter unblutiger Maßnahmen auch bei jungen Kindern die Indikation zur Operation für gegeben erachten. Da es sich in der Regel um einfache Abbiegungen an der Basis des Halses zu handeln pflegt, erscheint hier die pertrochantere Keilosteotomie besonders geeignet, nicht nur eine Kompensation, sondern eine wirkliche Korrektur der Deformität zu leisten, wie denn auch HOFFA damit sehr gute Resultate erzielt hat.

### **Coxa vara osteomalacica.**

Der erste hierhergehörige Fall wurde 1895 vom Verf. beschrieben.

Es handelte sich um eine 34-jährige Frau, welche 5mal geboren und 1mal abortiert hatte. Während der vierten Schwangerschaft stellten sich die Zeichen der Osteomalacie ein, die aber nach der Geburt sich wieder so besserten, daß Patientin, wenn auch beschwerlich, wieder gehen konnte; durch die beiden letzten Schwangerschaften wurde das Leiden erheblich verschlimmert, so daß die Frau ohne Hilfe fast nicht mehr gehen konnte. Zur Zeit der Untersuchung bestand die Krankheit 4 Jahre lang. Neben typischen osteomalacischen Veränderungen an Thorax und Becken fand sich an beiden Beinen das ausgesprochene Bild der Coxa vara: Trochanterhochstand rechts 3, links 2 cm, hochgradige Abduktionsbehinderung, Außenrotation, Unmöglichkeit, die Beine über den Geradstand einwärts zu drehen, neben beinahe normaler Flexion. Aus den Veränderungen am Becken waren diese Erscheinungen nicht zu erklären.

Die Beobachtung ist zunächst vereinzelt geblieben, bis ALSBERG 1899 einen weiteren Fall veröffentlichte, in dem er die klinische Diagnose durch den Sektionsbefund bestätigen konnte. Eine doppel-seitige Coxa vara bei einer 17-jährigen an Osteomalacie erkrankten Virgo hat ANSCHÜTZ gesehen und durch Röntgenaufnahme gesichert. Durch Kastration wurde bedeutende Besserung erzielt. Rein anatomische Belege für das Vorkommen der osteomalacischen Coxa vara finden wir bei ALBERT (doppelseitige Verbiegung bei ausgeheilter Osteomalacie, Fig. 253) und bei JOACHIMSTHAL, der sie an dem Skelett eines 28-jährigen Mädchens neben hochgradigen anderweitigen Verkrümmungen feststellte. Ferner fand er bei der Sektion einer 55-jährigen mit hochgradiger Osteomalacie des Beckens und der unteren Extremitäten behafteten Frau auf der rechten eine extrakapsuläre eingekeilte Fraktur, also eine Coxa vara traumatica auf osteomalacischer Basis, auf der linken Seite eine hochgradige Verbiegung ohne Fraktur.

Betreffs der Form der Verkrümmung ergibt sich aus den bisher mitgeteilten Befunden, daß sowohl einfache Abwärtsbiegung als auch die typische Kombination von Ab- und Rückwärtsbiegung vorkommt; sowie daß die Verbiegung sowohl zwischen Kopf und Hals als auch an der Basis des letzteren, ja sogar an beiden Stellen zugleich lokalisiert sein kann.

Neben der Varitas des Schenkelhalses kann bei der Osteomalacie der Gelenkmechanismus natürlich auch noch durch die veränderte Stellung und Gestalt der Pfanne beeinflusst werden (ALBERT).

Mehrfach ist die relative Seltenheit der Coxa vara bei Osteomalacie als auffällig bemerkt worden und ALSBERG glaubt den Grund



darin finden zu können, daß einesteils die Deformierung der Extremitäten bei der Osteomalacie überhaupt in geringerem Grad auftritt als die des Stammes und daß anderenteils die Patienten in vorgeschritteneren Fällen die Beine nicht mehr als Stütze gebrauchen. Die Richtigkeit dieser Argumente sei ohne weiteres anerkannt; aber im Hinblick auf die sich mehrenden anatomischen Bestätigungen der Coxa vara osteomalacica erscheint mir die angenommene Seltenheit der Affektion noch keineswegs erwiesen. Die Mehrzahl der Osteomalaciebeobachtungen stammt aus einer Zeit, wo man die Coxa vara

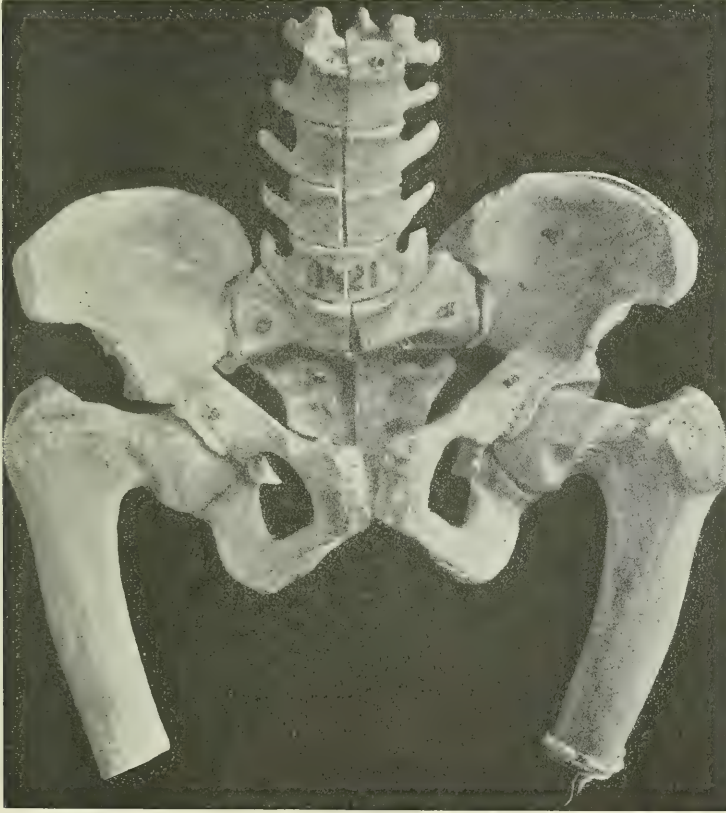


Fig. 253. Coxa vara osteomalacica duplex. (Nach ALBERT.)

noch nicht kannte (auch an den malacischen Skeletten des Wiener und Berliner Museums sind die Schenkelhalsverbiegungen erst entdeckt worden, nachdem die Coxa vara ein aktuelles Thema geworden war); die Mehrzahl der klinischen Fälle kommt in die Hände des Gynäkologen, dessen Interesse sich naturgemäß nicht auf die Untersuchung des Hüftgelenkes konzentriert. Auch kann, wenn die Oberschenkel im ganzen weich oder mehrfach verkrümmt sind, die Diagnose der Coxa vara leicht unmöglich werden, da bei der Osteomalacie die Gewinnung eines brauchbaren Röntgenbildes, das dann allein noch Aufschluß geben könnte, mit großen Schwierigkeiten verknüpft ist. Es

gibt also der Gründe genug, welche die scheinbare Seltenheit der osteomalacischen Coxa vara verständlich machen. In Wirklichkeit scheint mir im Gegenteil die besonders von LATZKO betonte Häufigkeit der Abduktionshemmung als Frühsymptom der Osteomalacie auf eine nicht seltene Beteiligung der Schenkelhalse hinzuweisen und mindestens dazu aufzufordern, in jedem Fall auf das etwaige Vorhandensein einer Verbiegung zu fahnden. Erst wenn dies geschieht, werden wir im Laufe der Zeit ein richtiges Urteil über die tatsächliche Häufigkeit der Coxa vara osteomalacica bekommen.

Hinsichtlich der Prognose und Therapie tritt die Schenkelhalsverbiegung bei der Osteomalacie naturgemäß vollständig in den Hintergrund gegenüber dem schweren Grundleiden; doch ist heute, wo die Möglichkeit einer Heilung des letzteren durch die Kastration nach FEHLING gegeben ist, der Gedanke nicht von der Hand zu weisen, daß gelegentlich späterhin die Indikation zu einer Osteotomie sich aufdrängen könnte.

### Die Coxa vara auf osteo-arthritischer Basis.

Am längsten bekannt sind die Schenkelhalsverbiegungen, welche durch akute Osteomyelitis des oberen Femurendes hervorgerufen werden. VOLKMANN und seine Schüler (SCHEDE und STAHL, DIESTERWEG, OBERST) haben auf diese Form der Schenkelhalsverbiegung hingewiesen, schon 10 Jahre bevor die essentielle Coxa vara entdeckt war. In neuerer Zeit haben v. BRUNS und HONSELL bei ihren Studien über die akute Osteomyelitis im Gebiete des Hüftgelenkes auch diesem Folgezustand der Krankheit ihre Aufmerksamkeit geschenkt und unter Zuhilfenahme des Röntgenverfahrens weiteres Material beigebracht. Sie unterscheiden 3 Typen der entzündlichen Coxa vara:

- 1) Die Verkrümmungen des ganzen spongiösen Teiles des oberen Femurendes, einschließlich der Pars trochanterica.
- 2) Die Abknickung im Ansatz des Halses mit Verkleinerung des Neigungswinkels.
- 3) Die Einrollung des Kopf-Halsteiles gegen den Trochanter minor hin.

Die erste Gruppe ist vertreten durch zwei Fälle von v. VOLKMANN und DIESTERWEG; zur zweiten gehören drei Fälle der v. BRUNSschen Klinik, einer von W. MÜLLER und drei von BECKER; die dritte Form endlich fand sich in 4 Beobachtungen der v. BRUNSSchen Klinik.

Die Nachgiebigkeit des Schenkelhalses, welche dessen Verbiegung gestattet, ist entweder direkt durch osteomyelitische Herde in ihm oder auch nur durch Ernährungsstörungen infolge benachbarter Eiterungsprozesse bedingt.

Neben dieser echten Coxa vara osteomyelitica, der allmählichen Verbiegung, kann aber eine analoge Gestaltveränderung des Schenkelhalses, wie schon OBERST erwähnt, auch resultieren aus einer unvollkommenen oder in schlechter Position wieder verheilten entzündlichen Epiphysenlösung oder Spontanfraktur. Auch für diese Möglichkeiten liefert das Material von v. BRUNS und HONSELL je ein Beispiel.

Daß ebenso wie die Osteomyelitis auch die Tuberkulose des oberen Femurendes zur Verbiegung des Schenkelhalses führen kann, hat KOCHER nachdrücklich betont, unter speziellem Hinweis darauf, daß gerade bei den ganz chronisch verlaufenden Ostiten des oberen

Femurendes, deren tuberkulöse Natur gelegentlich durch den Zutritt akuter Miliartuberkulose nach scheinbar spontaner Ausheilung zu Tage tritt, die Patienten oft noch herumgehen können, der entzündlich erweichte Knochen also der Einwirkung der Körperlast ausgesetzt ist.

Hierher scheint mir auch ein Fall von HELFERICH zu gehören, den ALTHOFF beschrieben hat. Bei einem 15-jährigen mit Coxa vara behafteten Knaben, der schon vor 7 Jahren mit Schmerzen im Knie erkrankt war, wurde bei der Osteotomie in dem verdickten, von weichem Callus umgebenen Schenkelhals ein Granulationsherd gefunden.

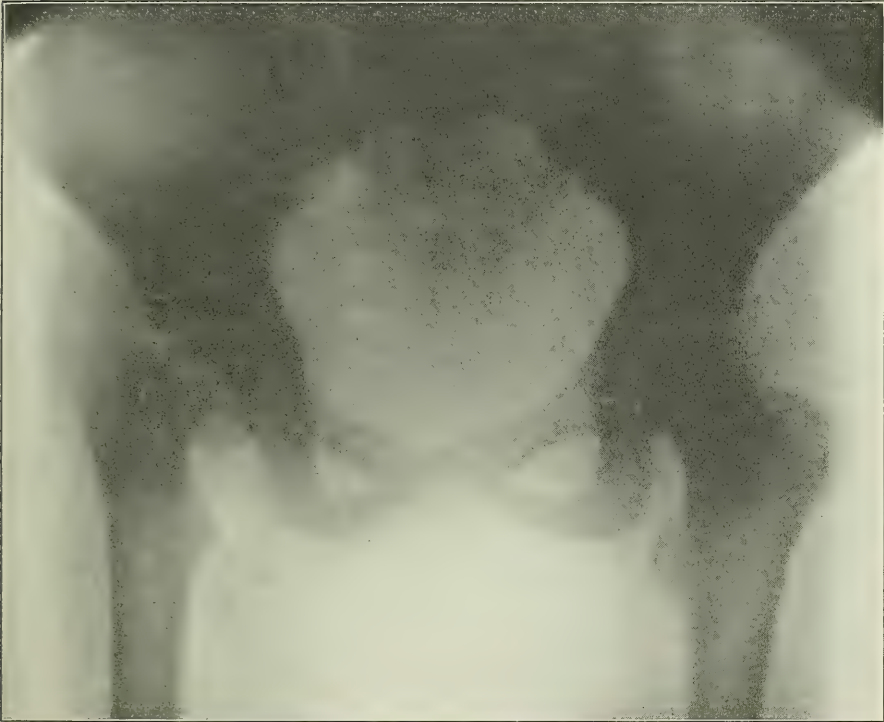


Fig. 254. Spontane Epiphysenlösung bei tuberkulöser Coxitis (v. BRUNSSche Klinik).

Davon, daß auch die Tuberkulose durch Vermittlung einer Epiphysenlösung zur Coxa vara führen kann, konnte ich mich kürzlich an einem Fall der v. BRUNSSchen Klinik überzeugen, dessen Röntgenbild ich in Fig. 254 wiedergebe.

Erwähnt mag hier noch werden, daß FRÖHLICH bei zwei Knaben, die an Coxa vara litten, aus Präparaten aus dem Trochanter bezw. aus der Gelenkflüssigkeit *Staphylococcus albus* züchten konnte (den er auch im floriden Stadium des Genu valgum und Pes valgus fand) und daraufhin die Frage aufwirft, ob nicht gewisse Fälle von essentieller Coxa vara als chronische ohne jede Fieberreaktion verlaufende Osteomyelitis bezw. Osteoarthritis adolescentium bedingt durch Infektion mit weißen Staphylokokken aufzufassen seien. Angesichts der heute er-



wiesenen Tatsache, daß der *Staphylococcus albus* ein durch keine Desinfektionsmethode ausrottbarer Bewohner unserer Haut ist, und daß es am Schlusse länger dauernder aseptischer Operationen leicht gelingt, ihn aus dem Wundsaft zu züchten, erscheint es begreiflich, wenn wir jener Hypothese mit einer gewissen Reserve begegnen.

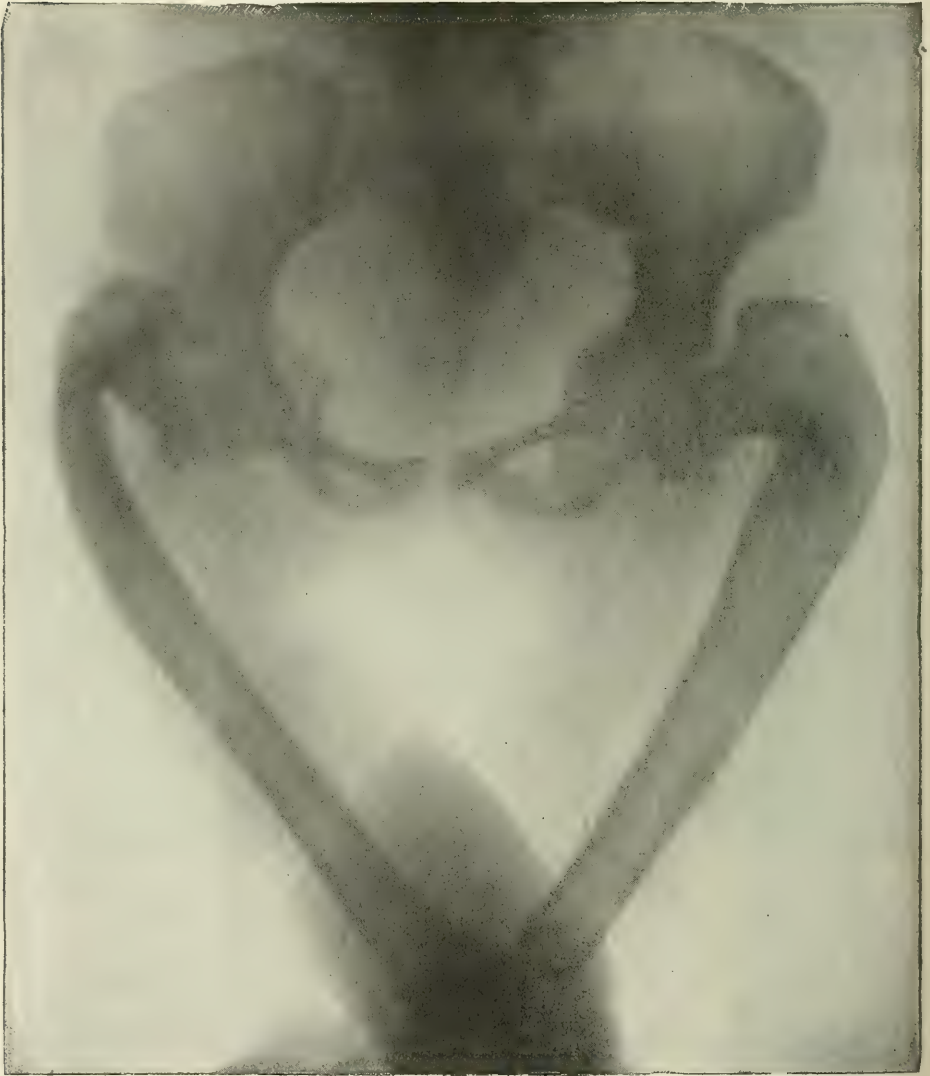

Fig. 255. Coxa vara bei Ostitis fibrosa (v. BRUNSSche Klinik).

Ostitis fibrosa hat KÜSTER bei einem 17-jährigen Mädchen, die an einer Pneumonie verstorben war, als Ursache einer höchstgradigen Verbiegung des Schenkelhalses und der angrenzenden Schaftpartie nachgewiesen; in jüngster Zeit hat v. BRUNN aus der Tübinger Klinik einen analogen Fall veröffentlicht (Fig. 255).

Nicht selten sieht man eine Coxa vara als Folgezustand der Arthritis deformans. ALSBERG, der sich mit diesen Dingen speziell beschäftigt hat, macht darauf aufmerksam, daß dabei zwei Prozesse nebeneinander hergehen, die sich in ihrem Effekt auf den Richtungswinkel summieren oder entgegenwirken können, nämlich die Verkleinerung des Neigungswinkels und die Verschiebung der Artikulationsfläche. Die letztere findet tatsächlich öfters in der Richtung nach oben, also im Sinne einer Kompensation der vermehrten Schenkelhalsneigung statt, so daß trotz verkleinertem Schenkelhalswinkel

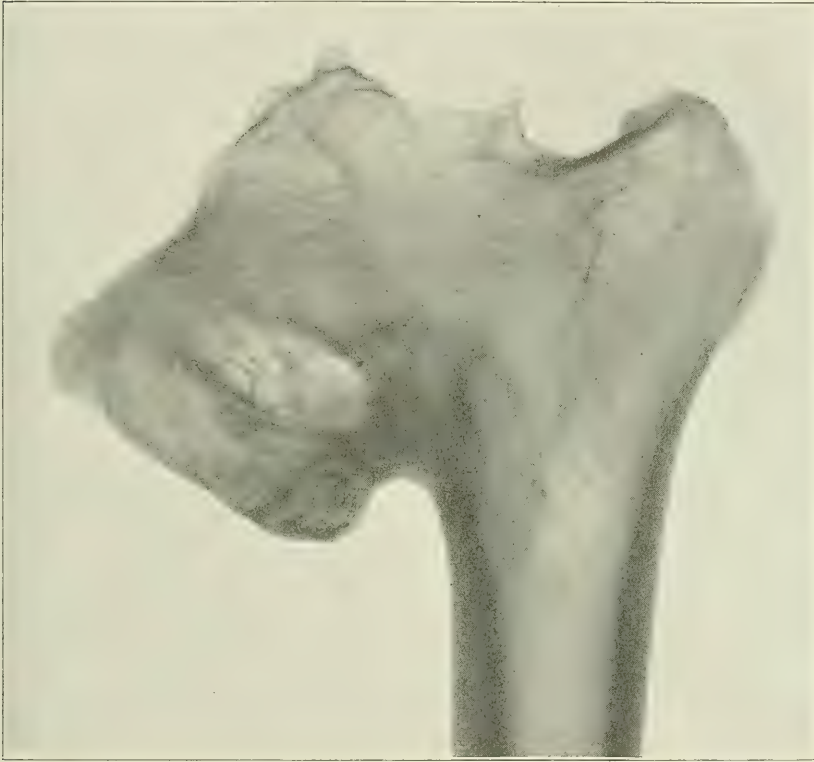

Fig. 256. Coxa vara bei Arthritis deformans (v. BRUNSSche Klinik). Skiagramm des halbierten Präparates.

das Femur in Normalstellung oder sogar in leichter Abduktion stehen kann, wofür A. mehrere Beispiele beibringt, die sich aus jeder Sammlung leicht vermehren lassen. Es besteht also in solchen Fällen zwar ein Collum femoris varum, aber keine Coxa vara im Sinne der ALSBERGSchen Definition (cf. Fig. 241 e). Es ist schon früher darauf hingewiesen worden, daß dieser Kompensationsmechanismus vielleicht auch bei der spontanen Rückbildung der statischen Coxa vara eine gewisse Rolle spielt. Fig. 256 illustriert ein Präparat aus der v. BRUNSSchen Klinik, bei dem jene Kompensation nicht eingetreten ist. Die Gelenkfläche ist in Form eines mächtigen Kegels zuge-  
schliffen, dessen Achse genau rechtwinklig zum Femurschaft steht:

in diesem Gelenk konnten offenbar nur Flexions-Extensionsbewegungen ausgeführt werden. Auf die differentialdiagnostischen Schwierigkeiten, welche die juvenile Arthritis deformans gegenüber der statischen Coxa vara bieten kann, ist schon früher aufmerksam gemacht worden; eine Entscheidung ist in solchen Fällen nur vom Röntgenbild zu erwarten, das allein auch im stande ist, beim Malum coxae senile uns darüber aufzuklären, wieviel von den Bewegungsstörungen durch die Deformation der Gelenkflächen und wieviel durch eine etwaige Halsverbiegung bedingt ist.

Der eben beschriebenen Form der Schenkelhalsverbiegung nahe steht die durch Syringomyelie bedingte Coxa vara; BORCHARD hat einen einschlägigen Fall mitgeteilt, bei dem er durch wiederholte Untersuchung die Zunahme der Deformität verfolgen konnte.

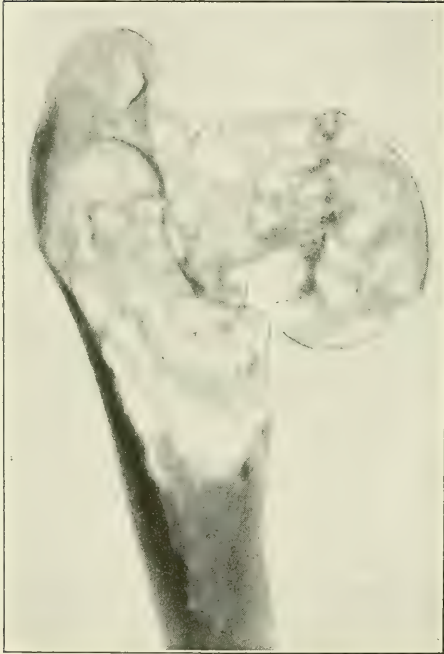


Fig. 257. Coxa vara bei seniler Osteoporose (v. BRUNSSche Klinik). Skiagramm des halbierten Präparates.

Als Folgezustand der senilen Osteoporose sah KIMURA eine doppelseitige Verbiegung der Schenkelhalse nach ab- und rückwärts; er hat eine sehr eingehende anatomische und histologische Beschreibung seiner Präparate gegeben. Ein ähnliches Präparat aus der v. BRUNSSchen Klinik zeigt Fig. 257 im Skiagramm.

Eine doppelseitige Deformation des Schenkelhalses auf Grund dysthyreotischer Knorpel-Knochenerkrankung, die im Sinne von ALSBERG und ALBERT gleichfalls als Coxa vara zu bezeichnen ist, wurde vom Verf. bei einem 30-jährigen typischen Kretin beobachtet.

Bezüglich der Altersformen der Coxa vara (Arthritis deformans, senile Osteoporose) möchte ich übrigens doch darauf hinweisen, daß eine gewisse Vor-

sicht in der ätiologischen Deutung jangebracht sein dürfte, insofern mit der Möglichkeit gerechnet werden muß, daß jene Erkrankungen sich an einem schon von Jugend auf verbogenen Schenkelhals etabliert haben können. Da die Besitzer einer Coxa vara adolescentium oder infantum daran nicht zu sterben pflegen, muß bei der heutzutage erwiesenen Häufigkeit des Leidens doch wohl angenommen werden, daß nicht wenige der Schenkelhalsverbiegungen, die man bei alten Leuten findet, schon in der Jugend acquiriert sind. Diese Vorsicht erscheint mir um so mehr begründet, als die anatomischen Präparate, um die es sich dabei handelt, gewöhnlich keine genügende Anamnese mitbringen.



### Die Coxa vara traumatica.

Nicht eben selten finden wir in den Krankengeschichten der Coxa vara-Fälle ein Trauma angegeben, das entweder bei schon länger bestehenden Beschwerden eine mehr weniger akute Verschlimmerung derselben herbeiführt, oder auch bei vorher vollkommen gesunden und leistungsfähigen Individuen den Ausgangspunkt des späteren Leidens bedeutet, in der Art, daß entweder im unmittelbaren Anschluß an den Unfall sich bleibende Krankheiterscheinungen einstellen oder aber nach einem längeren Latenzstadium die Zeichen der Schenkelhalsverbiegung auftreten. Als Coxa vara traumatica dürfen wir, wie ich in Übereinstimmung mit KREDEL betonen möchte, nur Fälle der zweiten Kategorie bezeichnen. Das Trauma, dessen verdiente Würdigung in der Aetiologie der Coxa vara inauguriert zu haben, SPRENGELS Verdienst ist, kann in verschiedener Weise zur Schenkelhalsverbiegung führen: 1) durch Fraktur des Schenkelhalses und Heilung mit Verkleinerung des Neigungswinkels (Fig. 258 und 259) und gewöhnlich Außenrotation des Schafftes oder durch Ablösung der Epiphyse und Anheilung mit Verschiebung der Kopfkappe nach unten und hinten; 2) durch allmähliche Verschiebung bzw. Abknickung des Kopfteiles unter dem Einfluß verfrühter Belastung nach Infraktionen oder unvollkommenen Epiphysenlösungen.

Wenn es auch zweifellos richtig ist, wie ich schon 1894 betont habe, daß eine mit Dislokation geheilte Schenkelhalsfraktur oder Epiphysenlösung ein Symptomenbild liefern kann, das von einer statischen Coxa vara objektiv nicht zu unterscheiden ist, so möchte ich doch empfehlen für solche Fälle, in denen dieser Vorgang tatsächlich sichergestellt ist, in praxi nicht den Namen Coxa vara traumatica zu gebrauchen. Zweck einer diagnostischen Bezeichnung ist es doch, das Wesen der pathologischen Affektion mit einem kurzen Ausdruck möglichst treffend zu charakterisieren, und unter diesem Gesichtswinkel betrachtet, bedeutet der Benennung Coxa vara traumatica gegenüber der Diagnose Fractura colli oder Epiphyseolysis mala sanata einen Rückschritt, indem sie an die Stelle des ätiologischen Begriffes eine Symptombezeichnung setzt, welche durch das Beiwort traumatica nicht eindeutig erläutert wird. Den Ausdruck Coxa vara traumatica möchte ich für die Fälle reservieren, wo die Verbiegung nach Trauma sich langsam entwickelt hat oder wenigstens eine plötzliche Verschiebung durch Bruch oder Epiphysenlösung sich nicht beweisen läßt.

Von größter praktischer Bedeutung für die Coxa vara-Frage ist nun die Tatsache, daß die traumatische Kontinuitätstrennung im Schenkelhals der jugendlichen Individuen ungleich häufiger vorkommt, als man bis vor wenigen Jahren anzunehmen geneigt war.

HOFFA konnte 1903 nicht weniger als 87, darunter 11 eigene Beobachtungen sammeln; dabei handelte es sich 84mal um Epiphysenlösungen, 4mal um Frakturen des Schenkelhalses.

Des weiteren hat sich die wichtige Tatsache ergeben, daß zur Epiphysenlösung im jugendlichen Alter durchaus nicht immer schwere

Gewalten notwendig sind, sondern daß im Gegenteil die Gewalt-  
einwirkung im Vergleich mit dem nachher festgestellten Effekt als  
auffallend leicht erscheint.

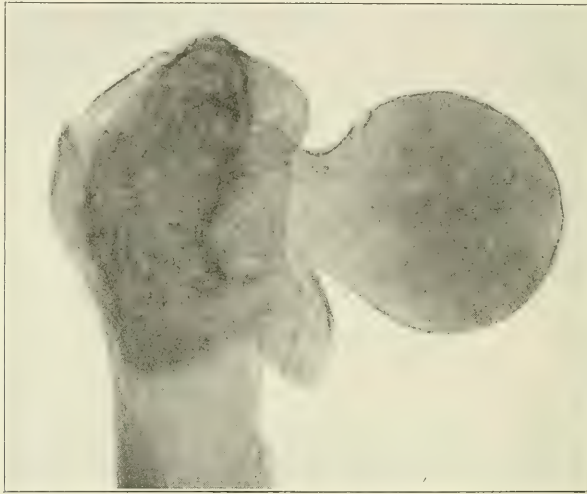


Fig. 258.

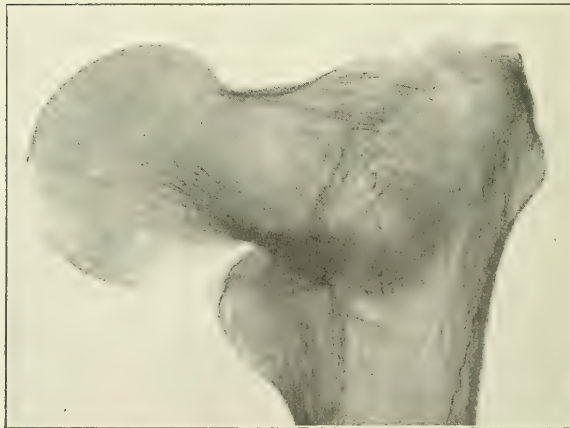


Fig. 259.

Fig. 258 und 259. Im Sinne der Coxa vara geheilte Schenkelhalsfrakturen  
(v. BRUNSSche Klinik). Skiagramme der halbierten Präparate.

Zuweilen sind die unmittelbaren Folgen des Traumas nur gering-  
fügig, die Patienten können noch gehen oder sind nur für wenige  
Tage gezwungen, Ruhe zu halten, und erst nach Wochen oder Monaten  
kommt es zu erneuten Schmerzen und zu den Erscheinungen der  
Schenkelhalsverbiegung. ROYAL WHITMAN hat durch Nachunter-

suchung seiner Patienten nach mehreren Jahren das Vorhandensein ausgesprochener Coxa vara festgestellt, wo sie in der ersten Zeit nach dem Trauma fehlte. Die Erklärung dieses Vorganges ergibt sich am einfachsten aus der Annahme einer bloßen Lockerung der Epiphysenfuge, wie sie RAMMSTEDT bei seinen Leichenversuchen gelegentlich erhielt; die Geringfügigkeit und der schnelle Rückgang der Beschwerden gestattet dann den Patienten, ihren verletzten Schenkelhals wieder zu belasten, bevor er die genügende Festigkeit erlangt hat. Daß ein ähnlicher Vorgang sich ausnahmsweise auch einmal am Schenkelhalse eines Erwachsenen abspielen kann, dafür hat SUDECK ein Beispiel beigebracht.

Ein 38-jähriger Mann glitt aus, wobei seine Beine gewaltsam gespreizt wurden, und er Schmerzen in der rechten Hüfte verspürte. Er ging zu Fuß zum Arzt, lag nur drei Tage zu Bett, und arbeitete nach weiteren 7 Tagen wieder. Nach 4 Monaten stellten sich Schmerzen in der Hüfte ein und das Bein wurde kürzer. Nach 8 Monaten konstatierte S. alle klinischen Zeichen der typischen Coxa vara (Gruppe II) und bestätigte die Diagnose durch Röntgenaufnahme. S. nimmt an, daß das Trauma möglicherweise einen Sprung im Schenkelhals erzeugte, und daß durch die Belastung, bevor gehörige Ausheilung zu stande gekommen war, die Verkrümmung eintrat.

Angesichts der heute nachgewiesenen Häufigkeit traumatischer Epiphysenschädigungen am oberen Femurende kommt der Differentialdiagnose zwischen ihren Folgezuständen und der essentiellen Coxa vara eine hohe praktische Bedeutung zu, und diese ist um so größer, als einerseits das Frequenzmaximum der Epiphysenlösung nach HOFFA in die erste Hälfte des zweiten Decenniums fällt, wo auch die statische Schenkelhalsverbiegung am häufigsten entsteht, und als andererseits die statische Coxa vara am häufigsten bei jungen landwirtschaftlichen Arbeitern auftritt, also bei Leuten, welche heutzutage im Deutschen Reiche zwangsweise gegen Unfall versichert, und dementsprechend an der Sicherstellung einer eventuellen traumatischen Genese ihres Leidens im höchsten Maße interessiert sind. Gerade dieser letztere Umstand läßt den Wunsch nach objektiven Kriterien, die eine sichere Unterscheidung zwischen statischer und traumatischer Coxa vara ermöglichen, besonders berechtigt erscheinen; leider aber kommt die Wirklichkeit diesem Wunsch nur sehr wenig entgegen.

SPRENGEL erwähnt als objektive Zeichen, welche für die Möglichkeit einer traumatischen Coxa vara sprechen, die Einseitigkeit der Erkrankung und das Fehlen anderweitiger Belastungsdeformitäten; da aber beides auch bei der statischen Coxa vara häufiger ist, als das Gegenteil, so können wir darauf im konkreten Fall eine Entscheidung nicht gründen. Innerhalb gewisser Grenzen kann man dagegen, wie ich glaube, die Schwere der objektiv nachweisbaren Veränderungen für die Differentialdiagnose verwerten, insofern als besonders hochgradige Adduktionskontraktur und Verkürzung eher für eine traumatische Epiphysenlösung spricht. So konnte ich beispielsweise bei Gelegenheit der persönlichen Untersuchung eines der SPRENGELschen Fälle unmittelbar konstatieren, daß ich derart schwere

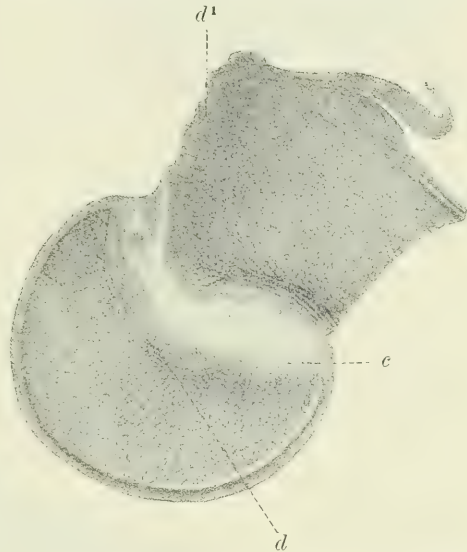


Verschiebungen des Femur bei meinen zahlreichen Beobachtungen von statischer Coxa vara nie gesehen hatte. Sobald es sich nun aber um unvollkommene Epiphysenlösung mit mäßiger Dislokation handelt, läßt auch dieses Unterscheidungsmerkmal im Stich. Auch das Röntgenbild, das für die Diagnose der Coxa vara im allgemeinen so treffliche Dienste leistet, vermag über diese differentialdiagnostischen Schwierigkeiten nicht hinwegzuhelfen, selbst wenn die Aufnahme in allen Einzelheiten tadellos durchgearbeitet ist, und das kann uns auch gar nicht wundernehmen, wenn wir bedenken, daß die anatomische Uebereinstimmung bei den beiden Krankheitsbildern eine so vollkommene sein kann, daß sogar die Betrachtung der Resektionspräparate (wie in SPRENGELS Fällen) noch Zweifel übrig läßt, welche erst durch die skiagraphische Untersuchung von Knochenschnitten und durch das Mikroskop sich lösen lassen. Somit bleibt auch heute noch der Satz bestehen, daß eine sichere Differentialdiagnose zwischen statischer und traumatischer Coxa vara lediglich auf Grund objektiver Symptome nicht möglich ist. Wir sind und bleiben auf die unsichere Basis der subjektiven Angaben, auf den Nachweis des Traumas in der Anamnese angewiesen, und ich halte die Forderung SPRENGELS, das Trauma in der Anamnese direkt zu suchen und insbesondere auch anscheinend ganz geringfügige Gewalteinwirkungen nicht unbeachtet zu lassen, für voll berechtigt. Allein mit dem gelungenen Nachweis des Traumas ist noch keineswegs in allen Fällen die traumatische Coxa vara erwiesen. Die angegebenen Traumen sind in vielen Fällen so unbedeutend, daß man sich billig fragen muß: ist es möglich, daß durch eine so minimale Gewalteinwirkung eine normale Epiphysenfuge getrennt wird? Und wenn wir die Anamnesen genau erheben, so finden wir nicht selten die Angabe, daß schon monatelang vor dem Unfall, der die akuten Beschwerden auslöste, zeitweilige Schmerzen bei Anstrengung bestanden oder auch das Bein nachgeschleppt wurde; „prämonitorische Schmerzen“ nennt sie SPRENGEL. Einen in dieser Richtung sehr lehrreichen Fall konnte ich selbst beobachten.

Ein junger Mann, den ich seit  $1\frac{1}{2}$  Jahren wegen einer typischen, ganz allmählich entstandenen Coxa vara in Behandlung hatte, erfuhr durch einen einfachen Fall auf ebenem Boden eine akute Verschlimmerung seines Leidens, die Untersuchung des Präparates nach der einige Zeit später vorgenommenen supratrochanteren Resektion ergab eine geheilte unvollkommene Fractura subcapitalis. Eine analoge Beobachtung hat HOFFA mitgeteilt.

Hier hat also die Epiphysenfraktur einen schon verbogenen Schenkelhals betroffen, und es liegt nahe, aus dieser einwandfreien Beobachtung einen Analogieschluß auf Fälle mit ähnlicher Anamnese zu ziehen. In der Tat erscheinen bei bestehender Coxa vara die Bedingungen für eine traumatische Epiphysenlösung besonders günstig gelegen. Man mag sich zu der Annahme einer pathologischen Herabsetzung der Knochenfestigkeit bei der Coxa vara stellen wie man will, das eine ist jedenfalls sicher, wie auch HOFFA betont, daß durch den nahezu vertikalen Verlauf der Epiphysenlinie bei Coxa vara den einwirkenden Gewalten, die den Schenkelhals auf Biegung beanspruchen

(gewöhnlich handelt es sich ja um eine plötzliche Einwirkung der Körperlast), ihre zerstörende Arbeit erleichtert wird, so daß selbst ein minimales Trauma oder, wie SCHLESINGER meint, auch eine Reihe von kleinen Traumen, wie sie bei der täglichen Berufsarbeit physiologisch sind, zur Lockerung oder Lösung der Epiphyse führen können. Für manche Fälle dürfte KREDEL durchaus im Rechte sein, wenn er dem Trauma lediglich die Bedeutung eines „interkurrenten Ereignisses“ nach Analogie der Spontanfrakturen zugestehen will. Jedenfalls ist es nicht berechtigt, Fälle mit nachgewiesenen „prämonitorischen“ Schmerzen als Coxa vara traumatica zu bezeichnen, denn durch die prämonitorischen Erscheinungen wird eben bewiesen, daß schon vor dem Trauma ein pathologischer Zustand vorlag, der durch jenes höchstens eine Verschlimmerung erfuhr. Für die Praxis ergibt sich daraus die Konsequenz, daß wir, um allen Ansprüchen gerecht zu werden, nicht nur das Trauma in der Anamnese suchen müssen, sondern mit derselben Sorgfalt nach etwaigen „prämonitorischen Erscheinungen“ zu forschen haben und wo solche vorhanden sind, wird der Gutachter sich die Frage vorzulegen haben, ob die im speziellen Falle angeschuldigte Gewalteinwirkung wirklich den Charakter des Unfalles oder einer über den Rahmen der betriebsüblichen Anstrengung hinausgehenden Inanspruchnahme des Schenkelhalses trägt.



Der Knochenschnitt liefert für die Annahme der geheilten Epiphysenlösung folgende Anhaltspunkte:

1) Die calluserfüllte Bruchspalte als helle Zone im Röntgenbild, von der eventuell mikroskopisch nachzuweisen ist, daß sie nicht einem verbreiterten Epiphysenknorpel entspricht.

2) Die Kopfkappe hat normale Gestalt und ist so verschoben, daß ihre Basis parallel dem normalen unteren Schenkelhalsrande liegt oder unter spitzem Winkel von dessen Ende getroffen wird. Beide Merkmale finden sich deutlich ausgeprägt in dem Röntgenbilde von SPRENGELS Fall 2 (Fig. 260); ebenso in dem Fall von SCHLESINGER.

Bei der Coxa vara statica dagegen finden wir, wie früher erwähnt, die sichelförmige niedrige Kopfkappe, starke Verlängerung der Epiphysenlinie in vertikaler Richtung und der umgebogene untere Schenkelhalsrand geht kontinuierlich in den Kontur der pilzförmig überstehenden Kopfkalotte über (cf. Fig. 237—239). Bei der zur Coxa vara nachträglich hinzugekommenen Epiphysenlösung werden wir beiderlei Veränderungen

Fig. 260. SPRENGELS Fall 2, schlecht geheilte Epiphysenlösung. *d* Epiphysenlinie, *d*<sup>1</sup> Bruchfläche der Diaphyse, *e* Callus.

nebeneinander zu erwarten haben (cf. Fig. 261, bei der die Fraktur nicht ganz durchging, so daß im unteren Teile eine Verschiebung fehlt, desgleichen der Callus). Ein derartiges Mischbild zeigt auch SPRENGELS

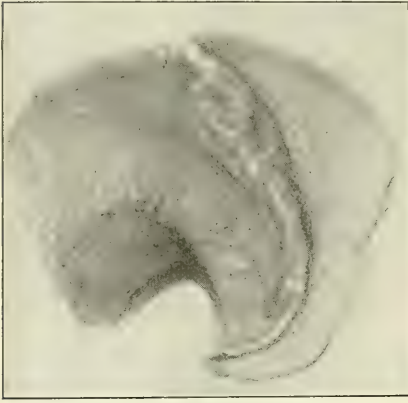


Fig. 261. Unvollkommene Epiphysenfraktur bei seit  $1\frac{1}{2}$  Jahre diagnostizierter Coxa vara. Resektionspräparat des Verf. Skiagramm eines Knochenschnittes.

haben soll zu einer Zeit, wo noch die ganze verbindende Callusmasse im Röntgenbild keine Spur von architektonischer Struktur erkennen läßt. Viel ungezwungener und zugleich in Uebereinstimmung mit der Anamnese wird dieses Bild erklärt durch meine Annahme einer Kombination von Coxa vara und traumatischer Epiphysenverschiebung.

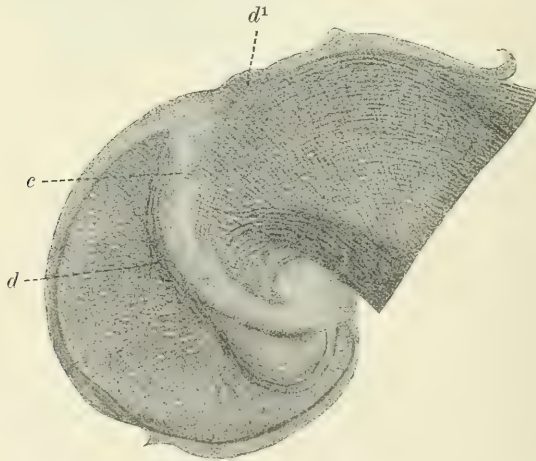


Fig. 262. SPRENGELS Fall 1. *d* Epiphysenlinie, *d*<sup>1</sup> Diaphysenbruchfläche, *c* Callus.

Für die Therapie der traumatischen Coxa vara sind im allgemeinen dieselben Gesichtspunkte maßgebend wie für die statische



Form: für die Fälle mit hochgradiger Dislokation erscheint mir nach den Erfahrungen von SPRENGEL und HOFFA die Entfernung des abgerutschten Kopfes unter möglicher Schonung des Halses das erstrebenswerte Ziel zu sein.

### Die Coxa valga.

Als Coxa valga bezeichnen wir eine Verbiegung des Schenkelhalses im Sinne einer Streckung seines Neigungswinkels, bzw. eine Verschiebung der Epiphyse im gleichen Sinne. In beiden Fällen kommt es zu einer Vergrößerung des Richtungswinkels, für den ALSBERG als obere Grenze des Normalen ca.  $50^{\circ}$  annimmt (er fand einen Richtungswinkel von  $54^{\circ}$  bei einem Neigungswinkel von  $140^{\circ}$ ).

Das Vorkommen des Collum valgum ist heute durch zahlreiche anatomische Belege erwiesen, deren erste von LAUENSTEIN (1890) beigebracht wurden, welcher die Aufrichtung des Schenkelhalses an zwei von Amputationsstümpfen stammenden Präparaten sah, bei einem dritten macht er Rhachitis verantwortlich. Eine reiche Ernte von Coxa valga-Präparaten hat ALBERT gewonnen bei seiner Durchmusterung des Wiener Museums. Er fand Collum valgum bei Paralyse des Beines, bei wesentlich verminderter Aktivität des Beines durch Ankylose des Kniegelenks, bei Osteomyelitis des Darmbeines, bei Rhachitis, bei Osteomalacie, bei multipler Exostosenbildung, bei Luxation der anderen Seite und endlich bei Genu valgum. Die letztere, schon von NEUDÖRFER hervorgehobene Kombination bezeichnet ALBERT als typisch und in der Wiener Sammlung durch eine ganze Reihe von Skeletten illustriert. Daß übrigens auch eine Kombination von Coxa vara mit Genu valgum vorkommt, haben wir früher schon erwähnt. Neuerdings hat TURNER einige Präparate von Coxa valga erwähnt (Amputation, Kniegelenkstuberkulose und Inaktivität des Beines infolge schweren Traumas).

Hinsichtlich der Aetiologie ist allen diesen Beobachtungen (mit Ausnahme des Genu valgum und der Luxation der anderen Hüfte) ein Faktor gemeinsam, nämlich die fehlende Belastung des affizierten Femur, die, in einem Teil der Fälle sogar geradezu durch das Gegenteil, einen Zug des hängenden Beines ersetzt ist. „Man glaubt förmlich zu sehen, wie das Gewicht des hängenden Beines auf den Schenkelhals extendierend wirke und den Winkel, den der Schenkelschaft bildet, vergrößere“, sagt ALBERT. Wir können also auch diese Coxa valga als eine *statica*, und zwar, *sit venia verbo*, als eine „Entlastungsdeformität“ bezeichnen. Auf ein wichtiges Moment, welches das Zustandekommen dieser Verbiegung begünstigt, hat TURNER auf Grund von Röntgenaufnahmen seiner Präparate hingewiesen, das ist der Schwund der normalen architektonischen Verstärkungen des Schenkelhalses, der unter dem Einfluß der Inaktivität und der fehlenden Belastung des Femur zu stande kommt (Fig. 264). Auch die Coxa valga beim Genu valgum möchte ich auf statische Ursachen zurückführen. Durch die Adduktionsstellung des Femur im Hüftgelenk, welche der X-beinige beim Gehen einzunehmen bestrebt, bzw. genötigt ist, wird der Schenkelhals mehr senkrecht, die Epiphysenfuge mehr horizontal gestellt, dadurch ist die biegende Komponente der

Rumpflast auf den Schenkelhals wesentlich vermindert, so daß die Verkleinerung seines Neigungswinkels, welche nach ROYAL WHITMAN während des Wachstums physiologisch ist, nicht in dem Maße zu stande kommt, wie unter normalen Verhältnissen, eine Annahme, die auch von TURNER vertreten wird.

Klinisch haben diese Formen der Coxa valga bisher keine Bedeutung erlangt und das ist leicht verständlich, da es sich ja meist um die sekundäre Folge aufgehobener Funktion handelt, dagegen sind sie wissenschaftlich interessant als Stützen für das Verständnis der Coxa vara als Belastungsdeformität; auch lassen sie die Angabe nicht als absurd erscheinen, die wir mehrfach in der Literatur fanden, daß unter dem Einfluß einer konsequenten Entlastungs- bzw. Extensionsbehandlung sogar eine anatomische Besserung der Coxa vara möglich sei.

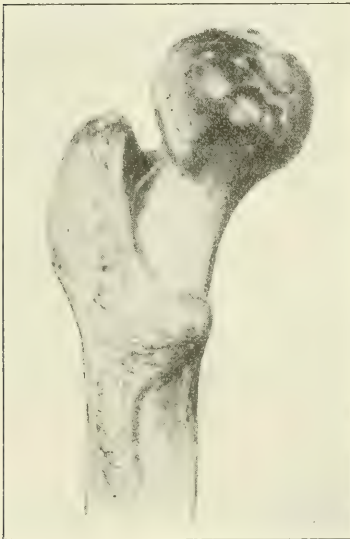


Fig. 263.

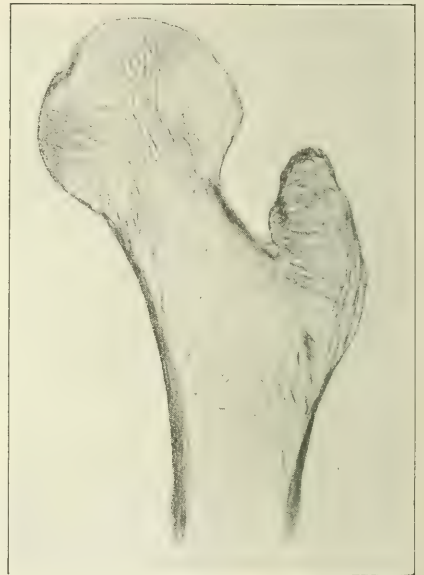

Fig. 264.

Fig. 263 und 264. Coxa valga nach TURNER.

Vereinzelt ist übrigens die Coxa valga auch klinisch wenigstens als wahrscheinlich diagnostiziert worden; der erste so gedeutete Befund ist vom Verf. 1894 mitgeteilt worden.

Ein 17-jähriger Schreiner, der in seiner Kindheit rhachitisch gewesen war, erkrankte in seinem 13. Jahre mit Schmerzen in der linken Hüfte, welche sich später noch einige Male wiederholten; er behielt eine gewisse Steifigkeit im Hüftgelenk und bekam bei längerem Umhergehen Schmerzen. Die Untersuchung ergab starke Beckensenkung links, starke Außenrotation des Beines, Flexionskontraktur von  $45^{\circ}$  und starke Abduktionsstellung (Malleolendistanz 30 cm), Flexion frei. Bewegungen im Hüftgelenk nicht schmerzhaft. Der Trochanter steht in der ROSER-NÉLATON-

schen Linie, wobei allerdings zu berücksichtigen ist, daß durch die starke Abduktionsstellung seine Prominenz vermindert und dadurch die exakte Lagebestimmung wesentlich erschwert ist. Die Untersuchung in Narkose ergibt das gleiche Resultat.

MANZ schildert 4 ähnliche Fälle aus der Freiburger Klinik, in denen er mit aller Reserve den Verdacht auf Coxa valga ausspricht, und LAUENSTEIN fand bei der Sektion eines 17-jährigen Landmannssohnes, der nach der Resektion einer hochgradigen linksseitigen Coxa vara (Neigungswinkel  $84^{\circ}$ ) septisch zu Grunde gegangen war, auf der rechten Seite eine hochgradige Rückwärtsbiegung mit gleichzeitiger Aufrichtung des Schenkelhalses ( $\sphericalangle 151^{\circ}$ ), also einen Befund, welcher die oben geschilderten Symptome unseres Falles ausgezeichnet erklären würde. Leider erwähnt er nur hochgradige Bewegungsstörungen des rechten Hüftgelenks *intra vitam*, ohne dieselben näher zu charakterisieren.

MANZ ist geneigt, diese Coxa valga adolescentium in Konsequenz seiner Auffassung des Entstehungsmechanismus der Coxa vara aus einer berufsmäßigen Hockstellung zu erklären, wobei der Schenkelkopf tiefer steht als das Knie, und demgemäß Zug und Druck auf die Längsachse des Femur gegenüber der gewöhnlichen Haltung ihre Rollen vertauscht haben.

DAVID hat auf dem dritten Kongreß der Deutschen Gesellschaft für orthopädische Chirurgie über einen Fall berichtet, den er als doppelseitige Coxa valga congenita auffaßt. Am Röntgenbilde bestimmte er den Schenkelhalsneigungswinkel zu  $165^{\circ}$ ; nach 6-wöchentlicher Behandlung mit redressierendem Gipsverband zu  $155^{\circ}$ .

Daß auch auf traumatischem Wege eine Aufrichtung des Schenkelhalses zu stande kommen kann, dafür hat KÖNIG den Beweis erbracht durch Abbildung eines Präparates von eingekeilter Schenkelhalsfraktur, und THIEM stellte auf dem Chirurgenkongreß einen Patienten vor, der seitlich an eine Wand gepreßt worden war und dadurch nach Auffassung des Autors eine Schenkelhalsfraktur mit Aufrichtung, also eine Coxa valga traumatica, acquiriert hatte.

Der Raum verbietet uns, auf die Zweifel, die sich an den nur klinisch beobachteten Fällen von Coxa valga erheben lassen, näher einzugehen, jedenfalls scheint mir das bisher gesammelte klinische Material noch nicht auszureichen, um ein scharf umschriebenes Krankheitsbild, wie ein Lehrbuch es verlangt, zu zeichnen, und mit der Aufforderung an die Kollegen, diesen Fällen ihre Aufmerksamkeit zu schenken, möchte ich gleichzeitig die Mahnung zu größter Vorsicht in der Diagnose verbinden. Diese Vorsicht ist um so notwendiger, als die Stellungsanomalie, die wir bei Coxa valga theoretisch erwarten müssen, identisch ist mit derjenigen der Coxitis im Abduktionsstadium (Abduktion und Außenrotation). Insbesondere aber muß gewarnt werden vor einer übereilten Deutung des Röntgenbildes im Sinne der Coxa valga, eine Warnung, die schon KÖNIG gegenüber THIEM ausgesprochen hat. Wir haben es, wie ich durch meine früher erwähnten systematischen Röntgenuntersuchungen am gesunden Hüftgelenk nachgewiesen habe, vollkommen in der Hand, durch vermehrte Außenrotation des Beines den Schenkelhals im Skiagramm fast bis zur Geradestreckung auf-



zurichten und durch Veränderung des Lampenstandes und des Femurflexionswinkels die Höhenbeziehungen zwischen Kopf und Trochanter hochgradig zu variieren. Ein Projektionsbild, das einen Vorsprung des Trochanter minor an der medialen Seite des Schaftes erkennen läßt, ist für eine Messung des Schenkelhalsneigungswinkels eo ipso unbrauchbar.

Im Hinblick auf diese Fehlerquellen kann ich z. B. die von DAVID in seinem Falle gegebenen Maße keineswegs als richtig anerkennen. In seinen Röntgenbildern sind infolge der starken Außenrotation die Schenkelhalse nicht en profil wiedergegeben und deshalb ihr Winkel scheinbar stark verflacht. Fig. 2b, welche die Besserung illustrieren soll, ist zudem unten so kurz abgeschnitten, daß eine Winkelbestimmung ohnehin nicht möglich ist. Damit fallen auch alle aus seinen Messungen gezogenen Schlüsse.

Gegenstand einer erfolgreichen Therapie ist die Coxa valga, abgesehen von dem nicht einwandfreien Fall DAVIDS, bisher nicht geworden.

### Literatur.

- Zesas**, *Die Coxa vara und ihre Beziehungen zu inneren Krankheiten*, *Centralbl. f. d. Grenzgeb.*, 1904, No. 21—24, gibt ein vollständiges Literaturverzeichnis (170 Nummern); es sind daher im folgenden nur die Arbeiten aufgeführt, auf die im Text direkt Bezug genommen ist.
- Albert**, *Zur Lehre der sog. Coxa vara und Coxa valga*. Wien 1899.
- Alsberg**, *Anatomische und klinische Betrachtungen über Coxa vara*. *Zeitschr. f. orthop. Chir.*, Bd. 6.
- Derselbe**, *Zur Theorie und Differentialdiagnose der Coxa vara*. *Zeitschr. f. orthop. Chir.*, Bd. 7.
- Althoff**, *Neun Fälle von Coxa vara*. *Inaug.-Diss.* Kiel, 1903.
- Bähr**, *Zur Lehre von der Coxa vara*. *Langenbecks Archiv*, Bd. 61.
- Blum**, *Die Coxa vara als Belastungsdeformität*. *Langenbecks Archiv*, Bd. 19, Heft 4.
- Borchard**, *Zur Symptomatologie und Therapie der Coxa vara*. *Centralbl. f. Chir.*, 1897, No. 25.
- v. Brunn**, *Ueber die juvenile Osteoarthritis deformans des Hüftgelenkes*. *Beitr. zur klin. Chir.*, Bd. 40, Heft 3, S. 651.
- v. Bruns und Honsell**, *Ueber die akute Osteomyelitis im Gebiete des Hüftgelenkes*. *Beitr. zur klin. Chir.*, Bd. 24.
- Büdingcr**, *Lineäre Osteotomie des Schenkelhalses bei statischer Schenkelhalsverkrümmung (Coxa vara)*. *Wiener klin. Wochenschr.*, 1896, No. 32.
- Charpentier**, *De l'incurvation du col fémoral attribué au rachitisme*. *Thèse de Paris*, 1897.
- Codivilla**, *Zur Behandlung der Coxa vara*. *Zeitschr. f. orthop. Chir.*, Bd. 12.
- Drehmann**, *Verhandlungen der Deutschen Gesellschaft für orthop. Chirurgie*, 1902.
- Fiorani**, *Sopra una forma speciale di zoppicamento*. *Gazetta degli ospedali*, 1881. *Centralbl. f. Chir.*, 1882.
- Fröhlich**, *Beitrag zur Aetiologie der nichtsymptomatischen Coxa vara*. *Zeitschr. f. orthop. Chir.*, Bd. 12.
- Hente**, *Zur Therapie der Coxa vara*. *Verhandlungen der Deutschen Gesellschaft für Chirurgie*, 1899.
- Hoffa**, *Coxa vara*. *Lehrbuch der orthopäd. Chirurgie*, 4. Aufl.
- Derselbe**, *Coxa vara congenita*. *Deutsche med. Wochenschr.*, 1905, S. 1257.

- Hofmeister**, Ueber die Schenkelhalsverkrümmung. Verhandlungen der Deutschen Gesellschaft für Chirurgie, 1894, S. 94.
- Derselbe**, Coxa vara. Eine typische Form der Schenkelhalsverbiegung. Beitr. zur klin. Chir., Bd. 12.
- Derselbe**, Zur Aetiologie der Coxa vara. Beitr. zur klin. Chir., Bd. 13, Heft 1.
- Derselbe**, Ueber Coxa vara nach Röntgenaufnahmen. Verhandlungen der Deutschen Gesellschaft für Chirurgie, 1897.
- Derselbe**, Zur Pathologie und Therapie der Coxa vara. Beitr. zur klin. Chir., 1898.
- Derselbe**, Bemerkungen zur traumatischen Coxa vara. Verhandlungen der Deutschen Gesellschaft für Chirurgie, 1899.
- Haedke**, Zur Aetiologie der Coxa vara. Deutsche Zeitschr. f. Chir., Bd. 66, Heft 1—2.
- Härtling**, Deutsche med. Wochenschr., 1905, S. 1527.
- Joachimsthal**, Ueber Wesen und Behandlung der Coxa vara. Sammlung klin. Vorträge, N. F., No. 215.
- Derselbe**, Die Aetiologie der Schenkelhalsverbiegungen. Zeitschr. f. orthop. Chir., Bd. 12.
- Kimura**, Histologische Untersuchungen etc. Beitr. zur path. Anat., Bd. 27.
- Kirmisson**, L'affaïsement du col du fémur sous l'influence du rachitisme. Revue d'orthopédie, 1894.
- Derselbe**, Les difformités acquises. Paris 1902.
- Kocher**, Ueber Coxa vara. Eine Berufskrankheit der Wachstumsperiode. Zeitschr. f. Chir., Bd. 33.
- Derselbe**, Zur Coxa vara. Zeitschr. f. Chir., Bd. 40.
- Derselbe**, Zusatz zu den Bemerkungen des Herrn Dr. Müller. Zeitschr. f. Chir., 1896.
- Derselbe**, Beiträge zur Kenntnis einiger praktisch wichtigen Frakturformen. Basel und Leipzig 1896.
- Derselbe**, Bemerkungen zur Aetiologie und Therapie der Coxa vara. Verhandlungen der Deutschen Gesellschaft für Chirurgie, 1899.
- Kraske**, Ueber die operative Behandlung der statischen Schenkelhalsverbiegung. Centralbl. f. Chir., 1896.
- Kredel**, Coxa vara congenita. Centralbl. f. Chir., 1896.
- Derselbe**, Ueber den Zusammenhang von Trauma, Epiphysenlösung und Coxa vara. Deutsche Zeitschr. f. Chir., Bd. 54.
- Küster**, Ueber fibröse Ostitis mit Demonstration. Verhandlungen der Deutschen Gesellschaft für Chirurgie, 1897.
- Lauenstein**, Bemerkungen zu dem Neigungswinkel des Schenkelhalses. Archiv f. klin. Chir., 1890.
- Derselbe**, Referat über Ogston. Centralbl. f. Chir., 1896.
- Luss**, Anatomische Beiträge zur Coxa vara. Diss. Würzburg, 1899.
- Manz**, Die Ursachen der statischen Schenkelhalsverbiegung. Beitr. zur klin. Chir., Bd. 23, S. 29.
- Maydl**, Coxa vara und Arthritis deformans coxae. Wiener klin. Rundschau, 1897, No. 10.
- Müller, E.**, Die Verbiegung des Schenkelhalses im Wachstumsalter. Ein neues Krankheitsbild. Beitr. zur klin. Chir., 1888.
- Derselbe**, Zur Frage der Schenkelhalsverbiegung (Coxa vara). Centralbl. f. Chir., 1897, 1. Sept.
- Derselbe**, Zur Coxa vara. Entgegnung auf Prof. Kochers gleichlautenden Artikel in Bd. 40 der Deutschen Zeitschr. f. Chir. Ebenda, Bd. 42.
- Müller, W.**, Zur Frage der operativen Behandlung der Arthritis deformans. Archiv f. klin. Chir., 1894.
- Nasse**, Verhandlungen der Deutschen Gesellschaft für Chirurgie, 1897.
- Oberst**, Ueber Knochenverbiegungen bei akuter Osteomyelitis. Münch. med. Wochenschr., 1890, S. 251.
- Ogston**, Coxa vara. Practitioner, April 1896.
- de Quervain**, De la Coxa vara. Semaine médicale, 1898.
- Rammstedt**, Ueber traumatische Lösung der Femurkopfeiphyse und ihre Folgeerscheinungen. Archiv f. klin. Chir., Bd. 61, Heft 3.
- Reiner**, Zeitschr. f. orthop. Chir., Bd. 9, 1901.
- Schede und Stahl**, Zur Kenntnis der primären infektiösen Knochenentzündung. Mitteilungen aus der chir. Abteilung des Berliner städtischen Krankenhauses am Friedrichshain, 1878.
- Schede**, Verhandlungen der Deutschen Gesellschaft für Chirurgie, 1894.
- Schlesinger**, Archiv f. klin. Chir., Bd. 75.
- Sprengel**, Ueber die traumatische Lösung der Kopfeiphyse des Femur und ihr Verhältnis zur Coxa vara. Verhandlungen der Deutschen Gesellschaft für Chirurgie, 1898, und Archiv f. klin. Chir., Bd. 59.

- Sudeck**, *Statische Schenkelhalsverbiegung nach Trauma (Coxa vara traumatica)*. *Centralbl. f. Chir.*, 1899, No. 13.
- Derselbe*, *Zur Anatomie und Aetiologie der Coxa vara adolescentium. Zugleich ein Beitrag zu der Lehre von dem architektonischen Bau des coxalen Femurendes*. *Verhandlungen der Deutschen Gesellschaft für Chirurgie*, 1898, und *Archiv f. klin. Chir.*, Bd. 59.
- Stieda**, *Zur Coxa vara*. *Archiv f. klin. Chir.*, 1901, Heft 3.
- Turner**, *Coxa valga*. *Zeitschr. f. orthop. Chir.*, Bd. 13.
- Vulpinus**, *Aus der orthopädischen Praxis*, 1897.
- Whitman**, *Observations on bending of the neck of the femur in adolescence*. *New York med. Journal*, 1904.
- Derselbe*, *Further observations on Coxa vara with particular reference to its aetiology and treatment*. *New York med. Journal*, 1899, 21. Jan.



## Angeborene Verbil- schenkels, Knieg

Dr. Gus

Während die angeborene die angeborene Hüftluxati angeborenen Verbindungen anatomischer wie therap Orthopäden beansprucht haben, sind die angeborenen Deformitäten des dazwischen liegenden Extremitätenabschnittes, des Oberschenkels, Kniegelenkes und Unterschenkels recht seltene Vorkommnisse. Diese Mißbildungen sind aber so mannigfache und ihre Kenntnis zur Deutung anderer Deformitäten so wichtig, daß eine genauere Darstellung hier am Platze erscheint.

### Literatur (allgemeine).

- Joachimsthal**, *Die angeborenen Verbindungen der unteren Extremitäten. Archiv und Atlas der normalen und pathologischen Anatomie in typischen Röntgenbildern, Ergänzungsband 8, Hamburg 1902.*
- Kirmisson**, *Lehrbuch der chirurgischen Krankheiten angeborenen Ursprungs. Uebersetzt von Deutschländer. Stuttgart, 1899.*
- Klaussner**, *Ueber Mißbildungen der menschlichen Gliedmaßen. Wiesbaden, 1900.*
- Kümmel**, *Die Mißbildungen der Extremitäten durch Defekt, Verwachsung und Ueberzahl. Bibl. medica, Heft 3, Cassel 1895.*

### Angeborene Verbindungen des Oberschenkels.

Die angeborenen Deformitäten des Oberschenkels sind im Gegensatz zu den später erworbenen Verkrümmungen äußerst selten. Es handelt sich, abgesehen von völligen Defekten der Extremität, meistens um Verbiegungen mit oder ohne Defekt oder Verkrümmung des oberen Femurendes. Die auf Chondrodystrophia foetalis beruhenden Verbiegungen will ich nur der Vollständigkeit halber hier erwähnen.

## Fötale Amputationen des Oberschenkels und Phocomelie.

Durch amniotische Umschnürungen bedingte fötale Amputationen sind am Oberschenkel in den meisten Fällen doppelseitig und mit

Defekten der oberen Extremität zur Beobachtung gekommen (AMMON, JOACHIMSTHAL, KLAUSSNER).

HOEFTMAN beschreibt einen Fall von doppelseitiger Amputation, bei welchem die oberen Extremitäten bis auf eine geringe Deformität des einen Vorderarmes normal sind (Fig. 265).

KLAUSSNER berichtet über einen Fall von Amputation zwischen mittlerem und unterem Drittel des linken Unterschenkels ohne weitere Komplikation.

Die Amputationsstelle, die bei doppel-

Fig. 265. Fötale Amputation der Oberschenkel nach HOEFTMAN.

seitigen Amputationen gewöhnlich einer sehr hohen Oberschenkelamputation gleichkommt, zeigt häufig eine knopfförmige Vorwölbung in der trichterförmig eingezogenen Narbe. Sie kann aber auch einem konischen Amputationsstumpfe gleichen.

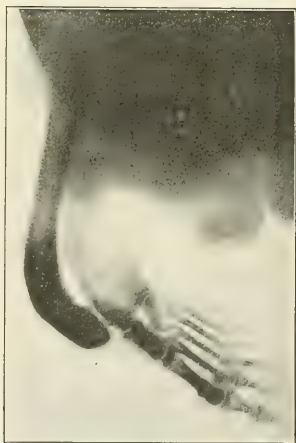

Fig. 266. Röntgenbefund bei Phocomelie nach JOACHIMSTHAL.

Die Amputationsstelle, die bei doppel-

Im Gegensatz zu den Spontanamputationen, bei welchen die Extremität völlig fehlt oder höchstens eine knopfförmige Erhebung vorhanden ist, finden wir bei der Phocomelie den Fuß völlig ausgebildet, und den Teil zwischen Beckengürtel und Fuß stark reduziert. Die Phocomelie kommt auch meistens doppelseitig und mit Defekten der oberen Extremität kombiniert zur Beobachtung. So beschreibt JOACHIMSTHAL einen Patienten mit Robbenähnlichkeit. Hier gehört das vorhandene Extremitätenstück offenbar dem Oberschenkel an. Das fast normale Fußskelett setzt sich seitlich an den Stumpf an (Fig. 266).

KIRMISSON erwähnt einen Fall von Phocomelie, welcher sich auf eine untere Extremität beschränkte.

Die Therapie besteht bei beiden Erkrankungen lediglich in der Anlegung einer passenden Prothese, was bei einseitiger Deformität keine Schwierigkeit macht. Bei der Phocomelie würde man in die Lage kommen, den restierenden Stumpf in manchen Fällen tragfähiger zu machen. Hier könnte durch eine Arthrodesse des vorhandenen Fußes mit dem Oberschenkelrudiment, am besten in Spitzfußstellung, eine bessere Tragfähigkeit resultieren.

Komplizierter ist das Anlegen einer Prothese bei doppelseitiger hoher Spontanamputation — HOEFTMAN gelang es in einem solchen Falle, durch Ausnutzung der Schwerkraft des Körpers einerseits und

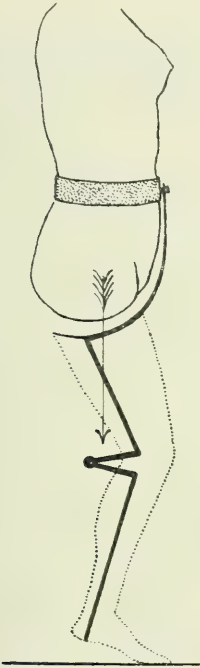

Fig. 267. Schema des Prothesenmechanismus von Fig. 268.

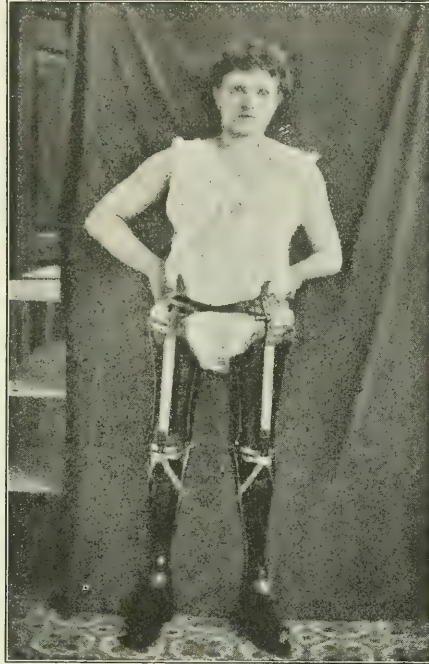


Fig. 268. Prothesen für fötale Amputation der Oberschenkel nach HOEFTMAN.

des Apparates andererseits seiner Patientin die Fortbewegung gut zu ermöglichen. Dadurch, daß die Kniegelenke der Prothese weit hinter die normale Achse gelegt wurden (Fig. 267), gelang es bei jeder Belastung durch den Körper, das Gelenk zur Streckung zu zwingen. Dadurch, daß das ganze künstliche Glied vorn, also vor dem Schwerpunkt, an den Körper angehängt war, pendelte das durch leichtes seitliches Schwanken des Oberkörpers mobil gemachte künstliche Bein um eine Schrittlänge nach vorn. Die HOEFTMANSche Patientin lernte mit dieser Prothese und Hilfe eines Stockes gut gehen (Fig. 268).

#### Literatur.

*Hoefman, Einige Mitteilungen aus der Praxis. Arch. f. klin. Chir., Bd. 69.*  
*Joachimsthal, Klaussner, Kirmisson cf. allgemeine Literatur.*



### Der angeborene Femurdefekt mit Einschluss der Coxa vara congenita.

Verwandt mit der oben beschriebenen Phocomelie sind die als angeborener Femurdefekt oder Hypoplasie des Femur beschriebenen Fälle. Wenn auch die meisten der früheren Autoren (KÜMMEL, HOFFA, KLAUSSNER, BLENCKE u. a.) diese Fälle direkt der Phocomelie zurechnen, empfiehlt es sich doch, dieselben ebenso wie die Defektbildungen am Unterschenkel als besondere Gattung aufzufassen; besonders da hier im Gegensatz zur Phocomelie der Unterschenkel meist normal ausgebildet und nur der Femur mangelhaft entwickelt ist.



Fig. 269. Linksseitiger Oberschenkeldefekt.



Fig. 270. Doppelseitiger Femurdefekt nach BLENCKE.

Durch die neueren Arbeiten von JOACHIMSTHAL, REINER und DREHMANN ist die pathologische Anatomie dieser Deformität erheblich geklärt worden. Die Fälle sind äußerst selten. REINER stellte in seiner Arbeit mit 5 eigenen Beobachtungen nur 35 Fälle zusammen: BLENCKE berichtet allerdings über 66 Fälle, jedoch gehören eine Anzahl Fälle von totalem Defekt der Extremitäten und ausgesprochener Phocomelie nicht unter diese als typische Deformität anzusehenden Fälle von Femurdefekt.

Die Deformität ist einseitig (Fig. 269) und seltener beiderseitig (Fig. 270) zur Beobachtung gekommen. Meist handelt es sich um

sonst wohlgebildete kräftige Kinder, bei welchen der Oberschenkel auf ein kurzes Stück reduziert ist. Die normal vorhandene Oberschenkelmuskulatur ist durch Zusammenziehung auf dieses kurze Stück zu einem derben Wulst ausgebildet, welcher der Extremität mit dem normal langen, häufig atrophischen Unterschenkel Aehnlichkeit mit der Extremität eines Pferdes gibt. Durch die derbe Muskulatur sind die Bewegungen äußerst kraftvoll. Die Träger der Deformität sind so im stande, schwere Prothesen, welche die hochgradige Verkürzung ausgleichen, mit dem Unterschenkel allein ohne Becken- oder Schultergurt mit Leichtigkeit und ohne Ermüdung zu tragen. Patienten mit beiderseitigem Defekt können nicht nur ausdauernd gehen, sondern auch noch besondere Kraftleistungen ausführen. DUMAS beschreibt das Skelett eines „Springers“, der mit hochgradiger Deformität beiderseits alle Bewegungen eines Tänzers machen und ausgezeichnet springen konnte. Der Gang ist bei doppel- seitigem Defekt wohl schnell und sicher, der Oberkörperpendelt aber hin und her.

Durch die wulstigen Fleischmassen des Oberschenkels läßt sich häufig von den vorhandenen Knochenteilen nichts Sicheres palpieren, so daß wir erst jetzt durch das Röntgenverfahren über manche Punkte Aufklärung erhalten haben.

Die früheren Autoren, denen sich auch BLENCKE anschließt, unterscheiden nur einen mehr oder weniger hoch-

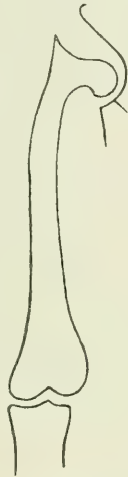

Fig. 271.

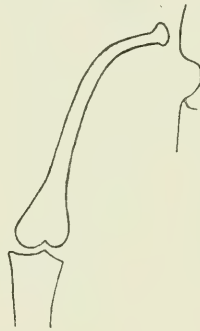

Fig. 272.

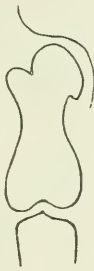

Fig. 273.

Fig. 271, 272, 273. Femurdefekt. Schema nach REINER.

gradigen partiellen von einem totalen Defekt des Femur. REINER weist darauf hin, daß Fälle von völligem Mangel des Oberschenkelknochens mit Sicherheit nicht beobachtet worden sind. Auch in dem BLENCKESchen Falle von totalem Defekt zeigte sich bei der Autopsie ein Rudiment des Femur. Nach eigenen Beobachtungen und Autopsiebefunden aus der Literatur stellt REINER 5 Gruppen der Deformität auf:

1) Der Oberschenkelknochen ist verkürzt und zugleich in seinen Dickendimensionen verjüngt. Alle Teile bilden ein zusammenhängendes Ganzes, aber es besteht eine kongenitale Coxa vara bis zu den höchsten Graden (Fig. 271).

2) Der Oberschenkel existiert als zusammenhängendes Ganzes nicht, sondern ist in einzelne Teile zersprengt, unteres Diaphysenende mit Epiphyse, Kopf, Trochanter.

3) Die Zersprengung ist wie in der 2. Gruppe, das untere Femurende ist mit der Tibia knöchern verbunden. Diese Fälle wurden früher als totaler Femurdefekt beschrieben.

4) Die einzelnen Teile des Oberschenkels bilden wohl ein zusammenhängendes Ganzes, jedoch ist der obere Anteil des Femurstabes auf embryonaler Form stehen geblieben. Der Kopf liegt direkt in Verlängerung des Femurschaftes, ein Hals existiert nicht. Die Achse des Femur ist gegen das Becken zu abgebogen, nicht abgelenkt wie in Gruppe 1 (Fig. 272).

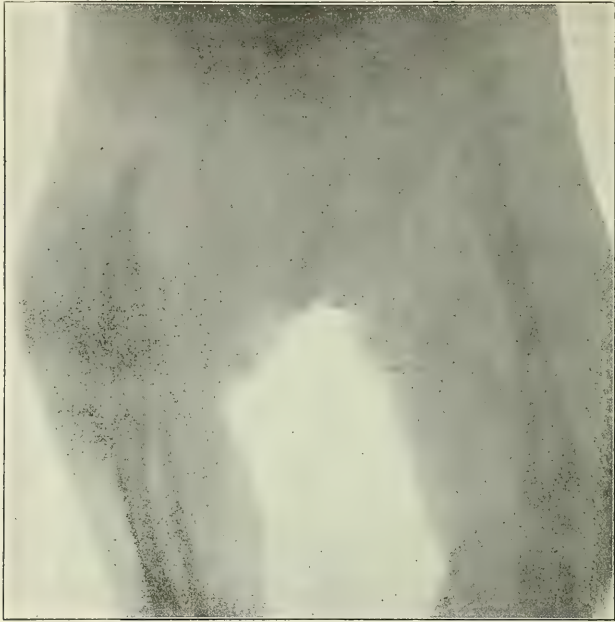


Fig. 274. Kongenitaler Femurdefekt (DREHMANN).

5) Die Deformität besteht bloß in einer extremen Verkürzung der Diaphyse. Die Epiphysen, das Knie- und Hüftgelenk zeigen normale Entwicklung (Fig. 273).

DREHMANN ist nach längerer Beobachtung dreier Fälle aus der v. MIKULICZschen Klinik der Ansicht, daß die Fälle, welche REINER in der 4. Gruppe beschreibt, eine andere Deutung verlangen. Er glaubt, daß das obere Ende des vorhandenen Femurrudimentes nicht einem auf embryonaler Form stehen gebliebenen Kopfe entspricht, besonders da diese Ansicht REINERS durch Autopsien nicht erwiesen ist. DREHMANN beobachtete in einem Falle zunächst den von REINER in der 4. Gruppe geschilderten Zustand (Fig. 274). In späterem Alter ließ sich durch das Röntgenbild in der Pfanne deutlich der Femurkopf nachweisen (Fig. 275).

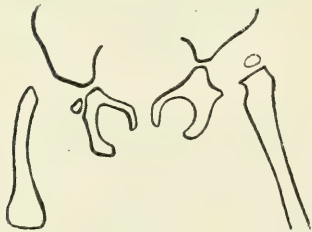

Fig. 275. Schema nach DREHMANN.

Nach und nach bildete sich eine knöcherne Vereinigung zwischen diesem in der Pfanne befindlichen Kopfe und dem oberen Ende des Femurrudimentes aus (Fig. 276). Es bestand



so in diesem Falle eine hochgradige Coxa vara, in welche nicht nur der Schenkelhals wie bei den Fällen der REINERSchen 1. Gruppe, sondern auch das obere Ende des verkümmerten Femurknochens einbezogen war. JOACHIMSTHAL konnte neuerdings in einem seiner Fälle diese spätere Verknöcherung des oberen Femurendes und seine Verbindung mit dem in der Pfanne liegenden Schenkelkopfe bestätigen.

Für die Deutung des Befundes war für DREHMANN eine Beobachtung von JOACHIMSTHAL maßgebend, welcher dieser allerdings eine andere Bedeutung beilegte. In einem seiner Fälle (Fig. 277) zeigte das Röntgenbild auf der einen Seite die Deformität der REINER-

schen 4. Gruppe. Auf der anderen Seite bestand eine hochgradige Coxa vara und eine Knickung der Regio subtrochanterica (Fig. 277 x). Diese Knickungsstelle entspricht nach DREHMANN dem oberen Ende des Femur in den fraglichen Fällen; dieses obere Ende ist nicht mit einem auf embryonaler Stufe stehen gebliebenen Kopfe zu identifizieren, wie die spätere Entwicklung zeigt. REINER beschreibt neuerdings ein Skelett eines 6-monatlichen Fötus, bei welchem der verkürzte Femur im Bereiche der Regio subtrochanterica eine Pseudarthrose zeigte. Auch dieser Fall spricht zu Gunsten der DREHMANNschen Ansicht.

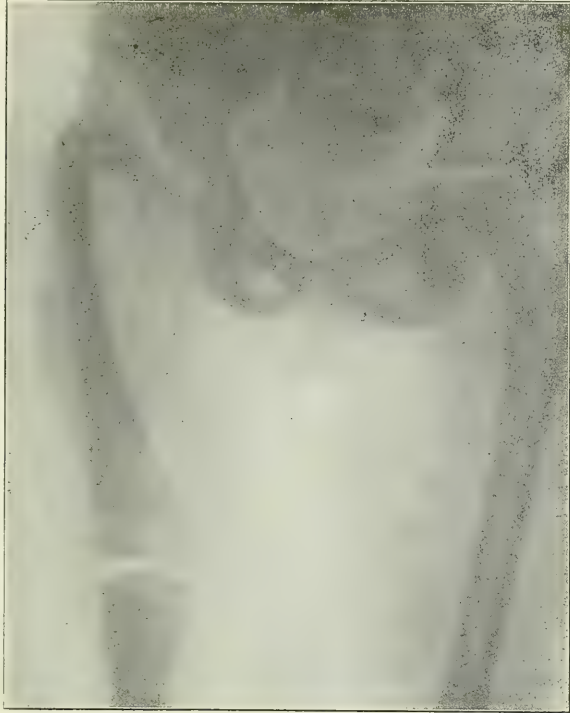

Fig. 276. Femurdefekt mit Coxa vara nach DREHMANN.

Ich möchte nach den Literaturbefunden und meinen Beobachtungen folgende Einteilung der Deformität vorschlagen. Es sind 2 völlig verschiedene Typen zu unterscheiden:

I. Die Defektbildung betrifft nur die Diaphyse, die Epiphysen und das Hüft- und Kniegelenk sind normal ausgebildet (Gruppe 5 REINERS, Fig. 273, Hypoplasia femoris congenita).

II. Die Defektbildung betrifft das obere Femurende, die untere Epiphyse ist vorhanden. Hier unterscheiden wir folgende Untergruppen:

1) Der Femurknochen bildet ein zusammenhängendes Ganzes, er ist verkürzt und zeigt eine starke Verbiegung des Schenkelhalses im Sinne der Coxa vara (Gruppe 1 REINERS, Fig. 271). Die höchste Stelle des am Becken nach oben geschobenen Femurschaftes ent-

spricht der Spitze des Trochanter major. Der vorhandene Femurschaft kann eine Knickung mit der Konvexität nach außen zeigen (JOACHIMSTHAL, Fig. 277 x).

2) Das vorhandene Femurrudiment besteht aus der unteren Epiphyse und dem unteren Ende der Diaphyse, diese endet, sich nach oben verjüngend und nach dem Becken zu leicht abgebogen, frei (Fig. 272 und 274). Der Kopf ist häufig in der Pfanne nachweisbar. Das obere Femurende ist mit diesem in der Pfanne liegenden Kopfe durch einen sog. Schenkelstrang verbunden. Dieser kann bei der funktionellen Belastung später verknöchern, so daß ebenfalls eine Coxa vara entsteht, in welche aber außer dem Schenkelhals das ganze obere rudimentäre Femurschaftende einbezogen ist. Die höchste Stelle des am Becken nach oben geschobenen Femurknochens bildet hier die Knickung in der Regio subtrochanterica (Fig. 276).

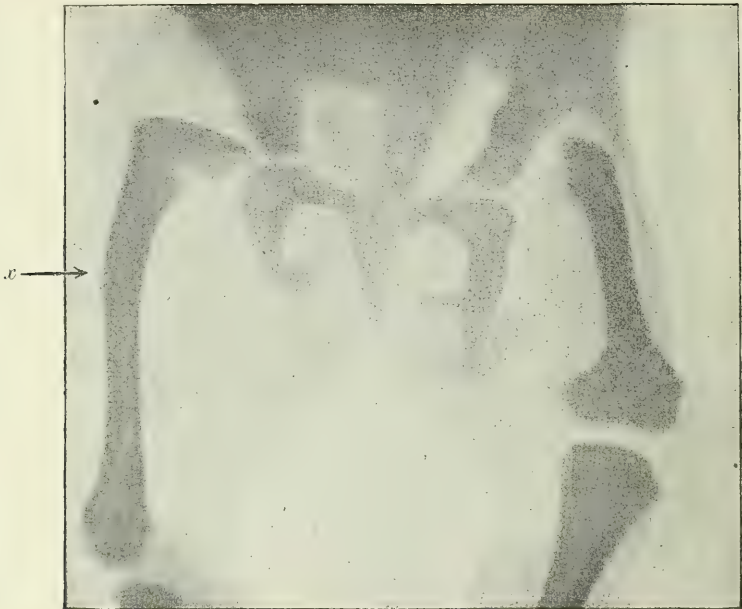


Fig. 277. Femurdefekt und Coxa vara nach JOACHIMSTHAL.

3) Das Femurrudiment bildet kein zusammenhängendes Ganzes, sondern es existiert getrennt die untere Epiphyse, welche manchmal mit der Tibia durch ein straffes unbewegliches Gelenk oder knöchern verbunden ist, ferner der Trochanter und das Kopfrudiment in der Pfanne. Die einzelnen Teile sind gewöhnlich durch einen derben Strang, der sich bis zur Pfanne fortsetzt und den Muskeln zum Ansatzpunkt dient, untereinander verbunden (Gruppe 2 und 3 REINERS). Ob es in diesen Fällen von hochgradigem Defekt zu einer späteren Verknöcherung des Schenkelstranges kommen kann, muß späteren Beobachtungen überlassen werden.

Die Frage, ob eine reine Coxa vara congenita ohne Defektbildung oder mangelhafte Entwicklung des oberen Femurendes vorkommt, läßt sich ebenfalls noch nicht entscheiden. HOFFA demonstrierte ein Resektionspräparat einer doppelseitigen Coxa vara von einem

4-jährigen Kinde, welches eine mangelhafte Entwicklung des Schenkelhalses zeigte, so daß von einem eigentlichen knöchernen Schenkelhalse, wie er in diesem Alter sonst schon besteht, keine Rede sein konnte. Demnach bestand auch hier keine Defektbildung.

Als Komplikationen finden wir bei dem kongenitalen Femurdefekt neben sonst völlig normal gebildeten Individuen erwähnt: beiderseitigen völligen Mangel der oberen Extremitäten (DUMERIL, KÜMMEL, HULKE, WALLENSTEIN), Verkürzung und Defektbildung an der oberen Extremität (BRESCHET, VEIEL, VROLIK, FRIEDLEBEN), Defekt der Fibula (DUMAS, BUHL, FRANZ), der Patella, einiger Zehen, kongenitale Hüftluxation der gesunden Seite (DREHMANN, JOACHIMSTHAL), willkürliche Knieluxation (DREHMANN, FRANZ), kongenitaler Klumpfuß der deformierten und der gesunden Seite (SCHULTHESS), Defektbildungen am Becken (JOACHIMSTHAL).

Die Aetiologie dieser kongenitalen Defekte ist noch wenig geklärt. Für die Fälle der I. Hauptgruppe, in welchen die Gelenke normal ausgebildet sind und es sich um eine wahre Hypoplasie des Femur handelt, müssen wir wohl einen primären Anlagefehler annehmen. Bei den übrigen nimmt REINER ein modellierendes Trauma seitens der Eihüllen an, welches nach und nach zur Verbiegung und Verkrümmung führt. REINER weist durch Darstellung der Gefäßversorgung des Femur nach, daß gerade die subtrochantere Gegend einen schwachen Punkt des Femur darstellt und auch die übrigen Formen des Defektes mit der Gefäßversorgung in Zusammenhang zu bringen sind. DREHMANN schließt sich dieser Ansicht an und glaubt besonders durch die Komplikationen, wie Hüftluxation der gesunden Seite, Kniegelenksluxation, Klumpfuß, eine Bestätigung der Annahme einer mechanischen Ursache zu finden.

Bei den hochgradigen Defekten macht es den Eindruck, als ob das obere Ende des Femur nicht knorpelig, sondern bindegewebig präformiert wäre.

Was die Therapie betrifft, so hat sie im wesentlichen in dem Anlegen einer rationellen Prothese zu bestehen, welche die Verkürzung ausgleicht, aber die Belastung des Stumpfes nicht aufhebt. Nur dadurch können wir die schlummernde Wachstumsenergie des Femur wecken und eine Ausbildung des vorhandenen Knochen- und osteoiden Gewebes erreichen. Als Prothese eignet sich am besten ein Zehenschuh, welcher den Fuß wie bei der WLADIMIROFF-MIKULICZschen osteoplastischen Resektion in Spitzfußstellung fixiert und so schon

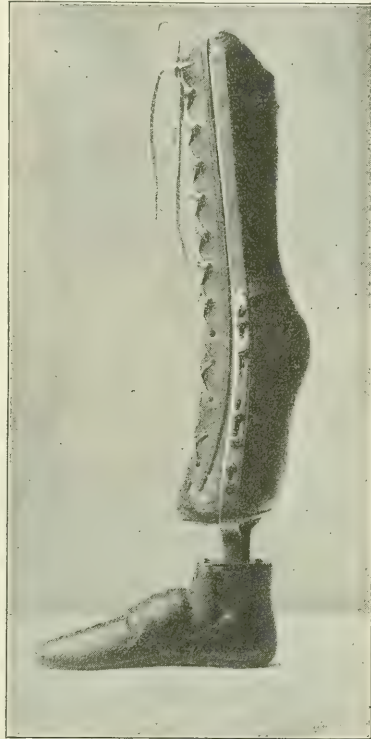

Fig. 278. Prothese nach DREHMANN.



wesentlich zum Ausgleich der Verkürzung beiträgt. Eine Lederhülle umfaßt den Unterschenkel und den in extremer Spitzfußstellung befindlichen Fuß. Die Zehen ruhen in dorsalflektierter Stellung auf einem kleinen Fußblech, an diese Hülle wird nötigenfalls ein künstlicher Fuß angebracht (Fig. 278). Die Hülle liegt den Konturen des Fußgelenkes und der Ferse gut an, so daß eine weitere Befestigung an der Extremität nicht notwendig ist. Ueber das Ganze kommt ein gewöhnlicher Schuh, so daß äußerlich nichts von der Deformität sichtbar ist. Die Patienten belasten in dieser Prothese das Bein und gehen gut umher. JOACHIMSTHAL fertigte für seine Patienten mit hochgradiger Verkürzung und Beckendefekten (Fig. 279) eine Prothese mit künstlichem Unterschenkel an (Fig. 280 und 281).



Fig. 279. Befund von JOACHIMSTHAL.

In Fällen, in welchen sich eine Adduktionsstellung des Femur entwickelt, in den Fällen hochgradiger Coxa vara, empfiehlt es sich, durch eine Osteotomie und Heilung in starker Abduktionsstellung die Extremität zu verlängern. v. MIKULICZ erreichte in einem solchen Falle nach DREHMANN'S Bericht eine Verlängerung um 6 cm und eine bedeutend vermehrte Sicherheit des Gehens.



Fig. 280.



Fig. 281.

Fig. 280 und 281. Prothese für hochgradige Verkürzung des Beines bei Femurdefekt nach JOACHIMSTHAL.

HOFFA ging in einem ähnlichen Falle in gleicher Weise vor. Die Operation ist nur für Fälle von hochgradiger Coxa vara und nach Abschluß der Verknöcherung des oben erwähnten Verbindungsstranges

indiziert. Bleibt eine derartige Verknöcherung aus, so kommt eine operative Fixation des oben blind endenden, am Becken nach oben verschobenen Diaphysenendes in der Hüftgelenkspfanne in Frage. Eine derartige Operation ist bis jetzt noch nicht ausgeführt worden.

#### Literatur.

- Blencke**, Ueber kongenitalen Femurdefekt. *Zeitschr. f. orthop. Chirurg.*, Bd. 9.  
**Drehmann**, Ueber kongenitalen Femurdefekt. *Zeitschr. f. orthop. Chirurg.*, Bd. 11.  
**Hoffa**, Verhandl. der Deutschen Gesellschaft für orthop. Chirurgie, II. Kongreß 1903.  
**Joachimsthal**, Die Aetiologie der Schenkelhalsverbiegungen. *Ibidem*.  
 Derselbe, Ueber kongenitale Defektbildungen am Oberschenkel. *Arch. f. Gynäk.*, Bd. 65, Heft 1.  
 Derselbe, Weitere Mitteilungen über angeborene Oberschenkeldefekte. *Deutsche med. Wochenschr.*, 1905, No. 31.  
**Reiner**, Ueber den kongenitalen Femurdefekt. *Zeitschr. f. orthop. Chirurg.*, Bd. 9.  
 Derselbe, Ueber die Beziehungen von kongenitaler Coxa vara und kongenitalem Femurdefekt. *Berl. klin. Wochenschr.*, 1903.

## Angeborene Deformitäten des Kniegelenkes.

### Anatomische und entwicklungsgeschichtliche Vorbemerkungen.

Am Kniegelenke unterscheiden wir eine *Articulatio femoro-tibialis* und eine *Articulatio femoro-patellaris*. Eine *Articulatio femoro-fibularis* existiert beim Menschen nur in der frühesten Embryonalzeit. Gegen das Ende der 4. Woche, zur Zeit, wo die Entwicklung des Kopfes und Rumpfes schon ziemlich weit vorgeschritten ist, zeigen sich am unteren Ende zu beiden Seiten zwei Hervorwölbungen, welche die erste Anlage der unteren Gliedmaßen darstellen. In der 5. Woche erscheint an dem Stumpf die erste Bildung des Fußes. Bald darauf erscheint die Trennung in 3 Teile. Das Knie ist gebeugt und bildet einen Vorsprung, welcher nach außen gerichtet ist. Gegen die 6. Woche ist die Fibula noch in direkter Beziehung zum Femur. Bei einem älteren Embryo von 3 cm Länge sah BERNAYS, daß die Gelenkfläche der Tibia sich verbreiterte und die Fibula wegdrängte. In der 9. Woche ist die *Fossa intercondylica* angedeutet und man sieht die ersten Rudimente der Kreuzbänder auftreten. Zu gleicher Zeit differenziert sich die Patella. Die Sehnenbündel des *Quadriceps* ziehen vor der Patella herunter, aber der Muskel selbst ist noch wenig entwickelt. Die *Menisci* sind ebenfalls erkennbar. Bei 3-monatlichen Embryonen sind die Gelenkenden wie beim Neugeborenen gut entwickelt.

## Angeborene Verbildungen des Femoro-Patellargelenkes.

### Defekte und Mißbildungen der Patella.

Reine Deformitäten der Kniescheibe sind äußerst selten, sie werden meistens als Nebenbefund bei anderen Deformitäten bemerkt.

Defekte der Patella sind im Verein mit der angeborenen Verrenkung des Kniegelenkes öfters, seltener bei der angeborenen Hüftverrenkung (MENARD) und bei Klumpfuß beobachtet worden. Hier handelt es sich meistens nicht um völligen Defekt, da im späteren Leben häufig eine, wenn auch kleinere Patella nachweisbar wurde. Fälle von völligem Defekt ohne jede sonstige Deformität und ohne jede funktionelle Störung beschrieben BRUNNER und WIRTH. Letzterer

berichtet über 2 Familien, in denen mehrere Mitglieder diesen Knie-scheibenmangel aufwiesen. Eine Therapie erfordert der Defekt nicht, einer von WIRTHS Patienten war passionierter Reiter und Tourist.

Doppelbildungen der Patella sind, wenn wir JOACHIMSTHAL folgen, bis jetzt nur bei einigen Nagern und Raubtieren beschrieben worden. Ferner existieren einige zufällige Sektionsbefunde von doppelter Anlage der Patella. JOACHIMSTHAL beschreibt einen Fall von Doppelbildung am Lebenden (Fig. 282), wo der Befund von Dr. NATWIG in Christiania zufällig erhoben wurde. Beschwerden wurden offenbar durch die Deformität nicht verursacht. Ueber einen weiteren sehr interessanten Fall von beiderseitiger Spaltbildung der Patella berichtet JOACHIMSTHAL. Bei der Doppelseitigkeit und völlig symmetrischen Anordnung der Spaltbildung ist die Annahme eines kongenitalen Zustandes berechtigt. Die Patella wurde beiderseits durch einen Längsspalt in ein größeres mediales und kleineres laterales Stück geteilt.

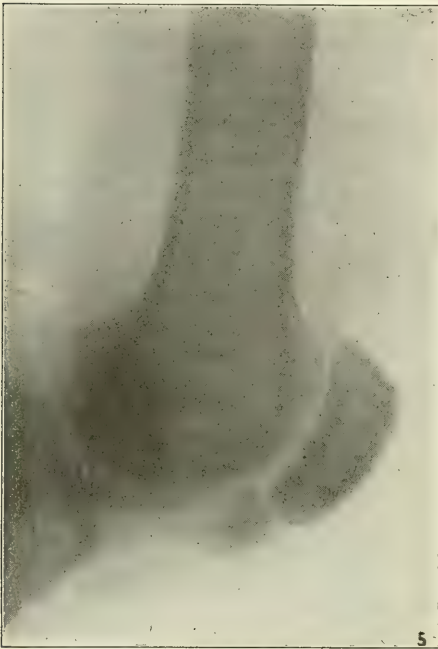


Fig. 282. Aus Atlas der angeborenen Verbildungen der unteren Extremität. Von JOACHIMSTHAL.

### Angeborene Verrenkungen der Knie-scheibe.

Verschiebungen der Knie-scheibe nach oben sind neuerdings als angeborener Hochstand der Patella von SCHULTHESS und JOACHIMSTHAL bei der angeborenen spastischen Gliederstarre beschrieben worden. Hier scheint es sich jedoch um eine im Laufe der angeborenen Allgemeinerkrankung erworbene Deformität zu handeln, da nach den Angaben von PELTESOHN, welcher die JOACHIMSTHALSchen Fälle beschrieb, im 3. Lebensjahr der Hochstand fehlte und

erst bei älteren Kindern konstatiert wurde. Sonstige Verschiebungen der Patella nach oben mit völligem Verlassen der Gelenkfläche des Femur werden bei der angeborenen Kniegelenksverrenkung gefunden.

Die reinen Verrenkungen der Patella sind mit ganz geringen Ausnahmen solche nach außen. Verrenkungen nach innen sind überhaupt nicht zur Beobachtung gekommen. BESSEL-HAGEN stellte 1886 13 Fälle von angeborener Patellarluxation zusammen, APPEL im Jahre 1895 30 Fälle, hingegen konnte bereits im Jahre 1898 STEINDLER mit 2 eignen Beobachtungen 67 derartige Fälle zusammenstellen. Von diesen 67 Fällen handelte es sich mit Ausnahme dreier Fälle von Verrenkung nach oben stets um Luxationen nach außen.

Der kongenitale Charakter dieser Verrenkungen wurde früher häufig in Zweifel gezogen, doch ist es nach den letzten Publikationen



erwiesen, daß es sich um einen angeborenen Zustand handelt. Nach BESSEL-HAGEN teilen wir die Verrenkungen ein in komplette und inkomplette und beide wieder in dauernde und habituelle. Die Patellarluxation ist häufiger beiderseits beobachtet. Manchmal ruht die Patella in Strecklage an normaler Stelle und luxiert erst bei forcierter Beugung, auch kann bei der Flexion eine unvollkommene Luxation zu einer vollkommenen werden. Ich habe bei der Untersuchung einiger angeblich traumatisch entstandener Fälle von Luxation auf der anderen Seite eine derartige Lockerung des Bandapparates gefunden, daß hier mit Leichtigkeit bei der Beugung eine Luxation erzeugt werden konnte. Es ist wohl anzunehmen, daß die Kapselerschlaffung angeboren ist und es nur eines Gelegenheitstraumas bedarf, um die Luxation zur Beachtung zu bringen.

Die Verrenkung kann eine so hochgradige sein, daß die Knie-scheibe auf dem Kopfe der Tibia oder selbst in der Kniekehle liegt. Auch der Quadriceps ist verlagert, so daß die vordere Fläche des Femur im unteren Drittel völlig von Muskulatur entblößt ist.

Häufig wird besonders bei älteren Fällen ein Genu valgum beobachtet. Die früheren Autoren nahmen an, daß die Patellarluxation erst infolge dieses Genu valgum entstanden wäre und leugneten deshalb den kongenitalen Charakter. STEINDLER hält dieses Genu valgum für eine sekundäre Erscheinung. Sicherlich kommen aber unzweifelhafte Fälle von angeborenem Genu valgum mit Patellarluxation vor, wie zwei von KREDEL in früher Kindheit beobachtete Fälle von angeborener Coxa vara beweisen, welche beide mit hochgradigem Genu valgum und Luxation der Patella nach außen kombiniert waren.

Die Funktionsfähigkeit des Gelenkes ist bei kompletter dauernder Luxation oft auffallend gut erhalten. Die Kinder lernen wohl spät und langsam laufen, wenn sie es aber erlernt haben, macht es ihnen später keinerlei Schwierigkeiten. Anders ist es mit den intermittierenden Luxationen, hier tritt im Moment der Verrenkung ein völliges Versagen des Knies ein und belästigt so die Träger der Deformität sehr.

Therapeutisch sind so viele Vorschläge gemacht worden, daß ich auf die Literatur verweisen muß. Bei hochgradigem Genu valgum wird durch Osteotomie und Korrektur der Verkrümmung die Patellarluxation meistens beseitigt. Die fixierten Patellarluxationen erfordern häufig keine weitere Behandlung, da oft, wie oben erwähnt, die Funktion nicht gestört ist. Bei intermittierenden Luxationen ist durch Massage und Gymnastik der Kapselerschlaffung entgegen zu arbeiten. Häufig wird durch das Tragen einer einfachen Kniekappe aus Wildleder oder Gummistoff der Zustand bedeutend gebessert. Vom Tragen von Schienenhülsenapparaten mit Druckvorrichtungen auf die Patella, wie es ab und zu empfohlen wird, möchte ich wegen der unausbleiblichen Muskelatrophie entschieden abraten.

Bei Fällen, in welchen durch einfache mechanische Behandlung keine Besserung erzielt wird, kommt die operative Fixation in Frage. Am besten erscheint mir die von LE DENTU vorgeschlagene Operation, die innere Kapselpartie unter Bildung einer vertikalen polsterartigen Rolle durch Naht zu verkürzen. HOFFA erzielte damit ein vorzügliches Resultat. In hochgradigen Fällen scheint es mir noch besser zu sein, dieser Methode die von ROUX vorgeschlagene Ver-

lagerung des Lig. patellae auf die innere Tibiafläche zuzufügen. Am sichersten wird wohl ein Rezidiv vermieden werden durch Kombination der Kapselfaltung mit der Ueberpflanzung des Semitendinosus auf den oberen inneren Rand der Patella, wie es HEUSNER vorschlägt. Kompliziertere Kapseloperationen sind möglichst zu vermeiden.

#### Literatur.

- Hoffa*, Zur Behandlung der habituellen Patellarluxation. 28. Chirurgenkongreß, 1899.  
*Joachimsthal*, Atlas l. c.  
*Steindler*, Ueber die angeborene Luxation der Patella. Zeitschr. f. Heilkunde, Bd. 19, Heft 4. Enthält die gesamte Literatur über Patellarluxationen.

### Deformitäten des Femoro-Tibialgelenkes.

Rein seitliche Deformitäten, wie das Genu valgum und varum, kommen angeboren am Kniegelenke nicht vor. Die wenigen Fälle von angeborenem Genu valgum sind mit Luxation der Patella nach außen kombiniert. Sonst finden wir angeborene Luxationen resp. Subluxationen und angeborene Beugekontrakturen.

#### Die allgemeinen Luxationen im Kniegelenk.

Die ersten Fälle angeborener Verrenkung im Kniegelenke wurden von CHAUSSIER, CHATELAIN, WUTZER und KLEEGERG in den ersten Jahrzehnten des 19. Jahrhunderts als bis dahin unbekanntes Krankheitsbild beschrieben. MÜLLER stellte im Jahre 1888 25 Fälle zusammen, SPÖRRI 1893 bereits 54, MUSKAT 1897 82, schließlich konnte DREHMANN im Jahre 1899 das Material auf 127 Fälle steigern. Dazu kommen neuerdings noch Fälle von DELANGLADE, KIRMISSON und REICHEL.

Von den 127 Fällen, welche DREHMANN in seiner Arbeit darstellt, betrafen 106 Fälle angeborene Verrenkungen nach vorn. Davon waren 57 Fälle einseitige, 49 Fälle doppelseitige Luxationen, 6 willkürliche, 6 einseitige Verrenkungen nach hinten, 3 einseitige nach außen, 2 einseitige nach innen, 5 doppelseitige nach hinten, 3 doppelseitige gemischte nach vorn und hinten.

Die seitlichen und hinteren Luxationen treten demnach gegen die erste Gruppe ganz zurück. Dagegen ist zwischen der Zahl der einseitigen und doppelseitigen Verrenkungen im Gegensatz zu den Angaben früherer Autoren nur ein geringer Unterschied.

Die Verrenkungen nach hinten, seitliche und willkürliche Verrenkungen.

Ueber die seltenen Luxationen nach innen und außen finden wir bei den 5 bekannt gewordenen Fällen so spärliche Literaturangaben, daß ich sie nur der Vollständigkeit halber erwähnen will. Dasselbe gilt auch von den Luxationen nach hinten, hier handelt es sich meistens um eine angeborene Beugstellung mit Subluxation nach hinten. Bei den willkürlichen Luxationen zeigt das Gelenk in Ruhestellung normale Verhältnisse, die Luxation tritt durch aktive Muskelbewegungen oder nur bei bestimmten Bewegungen auf. Es handelt sich um eine angeborene Lockerung des Gelenkapparates. Interessant ist ein Fall von J. WOLFF, bei welchem eine totale Luxation des einen Kniegelenkes nach vorn mit einer willkürlichen des anderen Kniegelenkes nach vorn kombiniert war. Die willkürlichen Luxationen

sind meistens ebenfalls nach vorn, seltener kommen seitliche vor. Ferner sind bemerkenswert die Fälle von DREHMANN und FRANZ, in welchen der angeborene Femurdefekt mit einer willkürlichen Luxation des Kniegelenkes kombiniert war. Bei der Streckung trat eine Subluxation der Tibia nach vorn auf, welche bei der Beugung mit knackendem Geräusch wieder zurückging.

Therapeutisch käme bei den willkürlichen Luxationen das Tragen eines Stützapparates in Frage, welcher die Bewegungen nur in den physiologischen Grenzen gestattet. Bei Fällen, welche stärkere Beschwerden verursachen, könnte durch eine Kapselverkürzung die Lockerheit des Bandapparates beseitigt werden.

#### Die Luxationen nach vorn.

Die neueren Autoren halten nach ALBERTS Vorgang die Bezeichnung der kongenitalen Luxation des Kniegelenkes nach vorn nur für ganz wenig Fälle für zulässig, während sie den bei der Geburt beobachteten Zustand als angeborenes *Genu recurvatum* bezeichnen. DREHMANN konnte dagegen nach 5 zum Teil längere Zeit

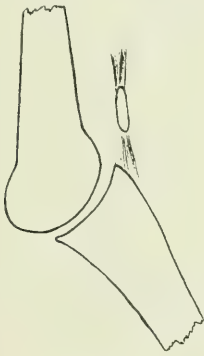


Fig. 283.

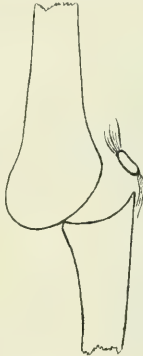

Fig. 284.

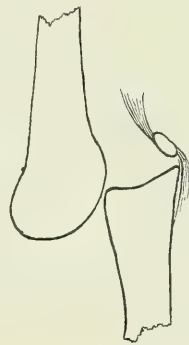


Fig. 285.

Fig. 283, 284, 285. Schema der 3 Stadien der angeborenen Knieluxation nach DREHMANN.

beobachteten Fällen und Literaturstudien den Zusammenhang des angeborenen *Genu recurvatum* mit der Luxation nachweisen. Er läßt als angeborenes *Genu recurvatum* nur Fälle gelten, in denen ebenso, wie wir es beim erworbenen *Genu recurvatum* zu beobachten gewohnt sind, eine aktive Ueberstreckung bei völlig erhaltener Beugefähigkeit vorhanden ist. Hier sind die Kondylen des Femur und der Tibia in normaler Beziehung, nur eine Schlabheit des Bandapparates oder Verbiegungen der Gelenkenden gestatten eine Ueberstreckung. Solche angeborene *Genua recurvata* sieht man ab und zu bei Klumpfuß und angeborener Hüftgelenkluxation (DREHMANN) als Nebenfund. Bei dem angeborenen in Ueberstreckung fixierten *Genu recurvatum* hat, wie DREHMANN nachwies, die Tibia die Kondylen des Femur völlig verlassen und sitzt mit ihrer Gelenkfläche der vorderen Gelenkfläche des Femur, welche sonst von der Patella eingenommen wird, auf. Ebenso wie bei der angeborenen Hüftgelenkluxation bei der Geburt die Verrenkung noch keine völlige ist, so ist es bei dieser Deformität



auch. DREHMANN nimmt, wie es auch für die Hüftgelenksluxation aufgestellt ist, 3 Stadien der Knieverrenkung an. Er konnte an 2 längere Zeit beobachteten Fällen den Uebergang des Genu recurvatum in die völlige Luxation nachweisen. Durch Literaturstudien fand er diese Annahme bestätigt, da alle als Genu recurvatum bezeichneten Fälle Beobachtungen in den ersten Lebensmonaten betrafen, die Fälle völliger Luxation betrafen Kinder, die bereits liefen.

Im ersten Stadium (Fig. 283) besteht eine Ueberstreckung des Kniegelenkes. Die Tibia sitzt der femoro-patellaren Gelenkfläche auf. Im zweiten Stadium (Fig. 284) ist die Ueberstreckung vermindert, die vordere Partie der Gelenkflächen der Tibia hebt sich vom Femur ab. Im dritten Stadium (Fig. 285) haben sich die Kondylen der Tibia vor die Kondylen des Femur geschoben.

Neuerdings ist DELANGLADE durch einen Autopsiebefund zu derselben Ansicht bezüglich des Genu recurvatum gekommen. KIRMISSON versucht den Zusammenhang des Genu recurvatum mit der Luxation

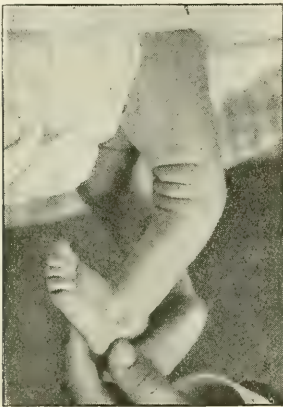

Fig. 286. Aus Handbuch der Chirurgie, Bd. IV.

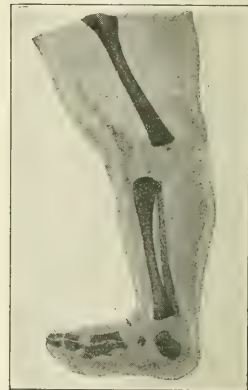

Fig. 287. Röntgenbefund beim I. Stadium der Luxation.

in Abrede zu stellen und führt als Analogon den Klumpfuß an. Hierbei handelt es sich aber um eine so komplizierte Verbiegung, mit Beteiligung verschiedener Gelenke, daß die bestehende Subluxation des Talus allein nicht in Frage kommt.

Das Hauptsymptom ist bei Neugeborenen eine beträchtliche Hyperextension, die bisweilen zur völligen Berührung der Vorderflächen des Ober- und Unterschenkels führen kann. Das befallene Bein ist im Hüftgelenk gebeugt, während die Zehen die Bauch- oder Leistengegend berühren. Bewegungen werden von dem Kinde nur im Sinne der weiteren Ueberstreckung ausgeführt. An der Vorderseite des Knies ist die Haut schlaff und bildet mehrere quere Hautfalten (Fig. 286).

An der Stelle der Kniekehle ist eine rundliche Vorwölbung vorhanden, über welche die Haut straff gespannt ist. Bei der Palpation findet man hier die völlig frei liegenden Femurkondylen, auch die Fossa intercondylica kann man nach vorn zu verfolgen. Unter den vorderen Hautfalten findet man meistens eine leicht bewegliche Patella, die häufig kleiner ist als auf der gesunden Seite und nach oben verschoben ist. Bei manchen Fällen machte sich die Patella, welche bei

der Geburt nicht gefühlt wurde, später bemerkbar. Die Gelenkflächen der Tibia kann man nicht fühlen, sie reiten auf der Vorderfläche der Femurkondylen (Fig. 287). Die Beugung stößt auf einen federnden Widerstand. Seitliche Bewegungen sind nicht ausführbar.

Dieses Stadium kann als *Genu recurvatum congenitum fixatum* bezeichnet werden, man muß aber dabei berücksichtigen, daß bereits eine Verschiebung der Gelenkenden vor sich gegangen ist, gewissermaßen, um den AMMONSchen Ausdruck zu gebrauchen, eine *Dysarthrosis genu* besteht, die später zur völligen Luxation führen kann.




Fig. 288.

Fig. 288. Röntgenbefund beim II. Stadium der angeborenen Knieluxation nach DREHMANN.

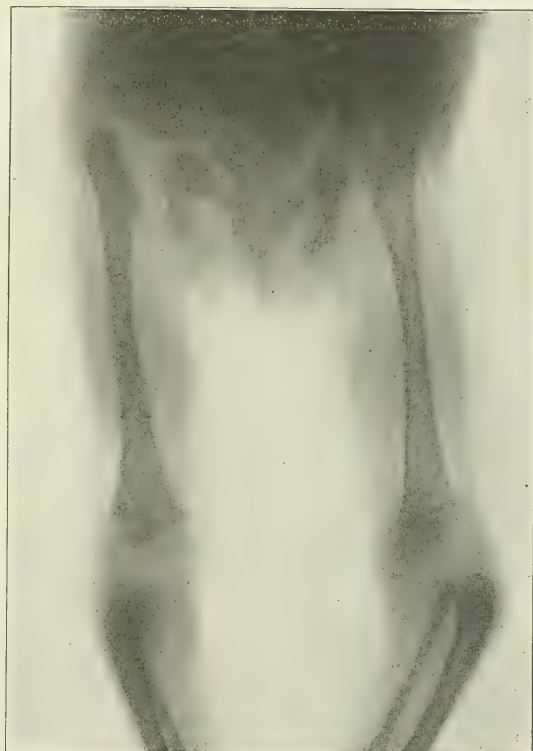

Fig. 289.

Fig. 289. Röntgenbefund beim III. Stadium der angeborenen Knieluxation nach DREHMANN.

Sind die Kinder einige Monate alt, so wird die Hyperextensionsstellung von selbst geringer, wahrscheinlich durch die eigene Schwere des schwebend gehaltenen Unterschenkels, wohl auch durch Beugeversuche seitens des Kindes und der Angehörigen. Es kann sogar zu einer leichten Flexionsstellung kommen (HEINECKE, DREHMANN). In der Kniekehle fühlt man noch deutlich die freien Femurkondylen, vorn kann man jetzt die vordere Partie der Gelenkflächen der Tibia deutlich fühlen (Fig. 288).

Nach und nach, wenn die Kinder gelaufen sind, kommt es zur völligen Verschiebung der Tibia nach vorn. Es resultiert ein Zustand, welcher der totalen traumatischen Luxation nahekommt (Fig. 289).

Bei doppelseitigen Luxationen sind die Symptome meist prägnanter ausgedrückt. Vor allem ist die Lockerung des Bandapparates eine stärkere, so daß es schneller zur völligen Verrenkung kommt. Auch hier weist der Zustand eine große Ähnlichkeit mit der Hüftluxation auf. MÜLLER meinte, daß die doppelseitigen Verrenkungen meist mit Fehlen der Patella und nur bei Mißgeburten vorkämen, neuere Beobachtungen zeigten jedoch, daß die Unterschiede von den einseitigen nicht so hochgradige sind.

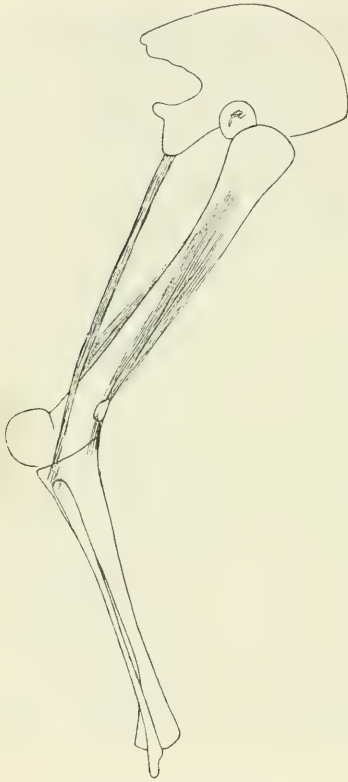


Fig. 290. Luxation der Beugemuskeln nach vorn bei angeborener Knie luxation nach MUSKAT.

Als Komplikationen findet man in den meisten Fällen Pes calcaneo-*valgus*, ab und zu auch Equino-*varus*, relativ häufig angeborene Hüftverrenkung.

Die pathologische Anatomie ist durch Sektionsbefunde, welche allerdings nur von Föten oder Neugeborenen stammen, für das erste Stadium genügend bekannt; für die weitere Entwicklung der Luxation stehen uns nur Röntgenbefunde zur Verfügung. Die Gelenkkapsel ist völlig intakt, sie zeigt nur eine abnorme Schloffheit, der obere Recessus ist nicht vorhanden. Die Patella, die manchmal kleiner ist als normal oder auch völlig fehlen kann, artikuliert nicht mit der vorderen Gelenkfläche des Femur, sondern liegt auf einem Fetttlager, das sich oberhalb der genannten Gelenkfläche ausbreitet. Die Muskulatur ist gut entwickelt. Der Quadriceps ist manchmal verkürzt. Der Biceps ist häufig nach vorn vor den Condylus externus femoris luxiert und wirkt so auch als Strecker, ebenso können die medialen Beuger und der Sartorius vor den Condylus internus luxiert sein (Fig. 290).

Wird das Gelenk eröffnet, so liegen die kugligen Wülste der Femurcondylen frei in der Kniekehle. Der hintere frei hervorragende Teil der Femurcondylen ist schlecht überknorpelt und teilweise mit Fettgewebe bedeckt. Die Gelenkflächen der Tibia sind normal, sie reiten auf der Vorderfläche der Femurcondylen, welche einen direkten Abdruck der Tibiaflächen darstellen kann. Die Ligamenta cruciata sind gedehnt. Die Menisci zeigen geringe Veränderungen.

Die Aetiologie der Deformität ist noch wenig bekannt. Es sind alle die Theorien, welche für die kongenitale Hüftluxation aufgestellt sind, auch hier herangezogen worden. Ich will darauf nicht genauer eingehen.

Häufig findet sich in der Anamnese die Bemerkung, daß bei der Geburt die im Knie völlig gestreckten Beine im Hüftgelenk stark



gebeugt dem Leib und der Brust anlagen und der Fuß in der Achselhöhle oder am Kinn angestemmt war. MÜLLER glaubt, daß bei Mangel an Fruchtwasser bei einer derartigen Stellung durch Druck die Luxation zu stande kommt. DREHMANN nimmt ebenfalls eine mechanische Ursache an, will aber den Mangel an Fruchtwasser nicht heranziehen. Er glaubt, daß es bei der Differenzierung der Gelenke entweder gar nicht zu der notwendigen Beugstellung des Knies kommt, oder daß zu einer Zeit, zu welcher die obere Körperhälfte die untere bedeutend überragt und so die unteren Extremitäten mit ihren geringen Proportionen freieren Spielraum haben, das Knie gestreckt wird. Der Fuß bleibt irgendwo festgehalten oder die Nabelschnur hindert die Beugung (HOFMOKL). Durch das darauf eintretende schnellere Wachstum der unteren Extremität kommt es in dieser Stellung zur Ueberstreckung und allmählichem Abrutschen der Gelenkflächen voneinander. Auf diese Weise erklärt sich auch auf die ungezwungenste Weise der fast stets vorhandene Pes calcaneo-valgus und die häufig gleichzeitig vorhandene Hüftluxation.

Die Prognose ist im allgemeinen günstig zu stellen. JOACHIMSTHAL berichtet über zwei Spontanheilungen und rät deshalb, die Behandlung im ersten Lebensjahre zu unterlassen. Ich möchte dazu nicht raten. Eine derartige Spontanheilung kann sicher nur in Fällen auftreten, in welchen die Beugemuskeln nicht mit nach vorn luxiert sind. So kann es im zweiten Stadium wie bei den willkürlichen Luxationen zu einer Spontanreposition kommen. In den übrigen kommt es aber sicher zur völligen Luxation. Wird die Therapie bald nach der Geburt eingeleitet, so gelingt es meist, in wenigen Tagen völlige Heilung zu erzielen. Die Repositionshindernisse sind weniger in der Spannung des Quadriceps zu suchen, als in der Fixation der Tibia auf der Vorderfläche des Femur und den nach vorn luxierten Beugesehnen.

Die Therapie muß die Verschiebung der Gelenkenden voneinander berücksichtigen. Eine einfache forcierte Beugung führt bei ganz jungen Kindern manchmal zur Spontandreposition, wobei sich meist ein knackendes Geräusch bemerkbar macht. Häufig führt sie aber nur, worauf schon KLEEGER im Jahre 1836 hinwies, zur Scheinreposition. Die Tibia wird abgehoben, der Gelenkspalt klafft vorn und es entsteht das zweite Stadium der Luxation. Es kann aber auch zur Epiphysenlösung im Femur kommen und dadurch die Beugung erzielt werden, ich glaube aber nicht, daß ein derartiges Verfahren für die spätere Funktion so belanglos ist, wie es PHOCAS annimmt. KLEEGER, DREHMANN und neuerdings DELANGLADE befürworteten daher, eine Lockerung der Tibia aus ihrem vorderen Lager und ein Herumhebeln auf die unteren und hinteren Flächen der Femurkondylen, also eine richtige Einrenkung, vorzunehmen.

Da die Beugesehnen häufig mit nach vorn luxiert sind, entsteht wie bei der traumatischen dorsalen Daumenluxation bei einfacher Extension oder forcierte Beugung ein Knopflochmechanismus, welcher die Reposition unmöglich macht. DREHMANN führte deshalb folgende Repositionsmethode aus: Der Unterschenkel wird zunächst noch weiter hyperextendiert und so die Tibia eventuell noch durch seitliche Bewegungen frei gemacht, darauf in dieser maximal hyperextendierten Stellung des Unterschenkels ein Druck auf die Fußsohle nach unten, d. h. nach dem jetzt unterhalb gelegenen Knie zu, ausgeführt. Die Tibia

wird so nach unten gebracht und die luxierten Beugesehnen entspannt. Durch jetzt folgende rasche Flexionsbewegung und Gegendruck von hinten auf die Femurkondylen wird die Luxation völlig reponiert. Dieselbe kann erst als völlig reponiert gelten, wenn der federnde Widerstand beseitigt ist und das Knie die Beugstellung beibehält.

Bei Kindern in den ersten Lebenstagen oder -wochen gelingt die Reposition auf diese Art leicht ohne Narkose, bei etwas älteren ist zur Entspannung der kräftigen Streckmuskulatur die Narkose erforderlich. Nach der Reposition genügt es bei ganz jungen Kindern, auf 8—14 Tage das Knie rechtwinklig zu fixieren, um eine völlige Heilung zu erzielen. Am besten eignen sich für diesen Zweck Gutta-percha- oder Hartgummischienen. Am einfachsten erfüllt eine Gipsgazeschiene ihren Zweck, welche an der Außenseite der Extremität angelegt wird. Es empfiehlt sich, dieselbe nach dem Trocknen mit Schellack-

oder Zelluloidlösung gegen die Durchnässung zu überziehen.

Bei älteren Kindern, welche bereits laufen, empfiehlt es sich, dieselbe Repositionsmethode in Narkose auszuführen und einen zirkulären Gipsverband in Beugstellung anzulegen, mit dem die Kinder umhergehen können. Gelingt es auf diese Weise nicht, die Luxation zu beseitigen, so kommt die blutige Reposition in Frage, wie sie von J. WOLFF mit gutem Erfolge ausgeführt wurde.

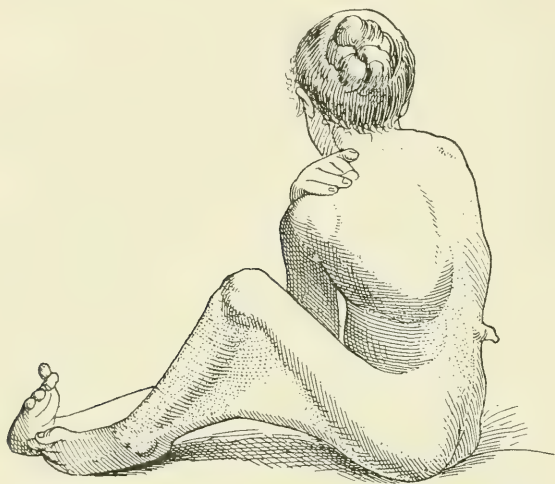


Fig. 291. Kniekontraktur mit Flughautbildung nach J. WOLFF.

### Angeborene Beugekontrakturen des Kniegelenkes.

Bei den überaus seltenen angeborenen Beugekontrakturen des Kniegelenkes scheint es sich in einigen Fällen um Subluxationen nach hinten zu handeln (NISSEN), in anderen Fällen bestand eine Flughautbildung (J. WOLFF, BASCH) (Fig. 291).

Die Therapie hat im ersteren Falle die Beugung nach und nach zu korrigieren, hier würden Zugapparate mit BRAATZSchem Sektorengelenk gegen die Subluxation zu empfehlen sein. WOLFF erzielte in seinem Falle mit Flughautbildung durch operative Durchtrennung und Streckung des Knies eine normale Funktion.

#### Literatur.

- Delanglade*, *Genu recurvatum congenital*. *Revue d'orthop.*, 2<sup>e</sup> Série, IV, No. 3, 1903.  
*Drehmann*, *Die kongenitalen Luxationen des Kniegelenkes*. *Zeitschr. f. orth. Chirurgie*, Bd. 7. Enthält die Literatur bis 1900.  
*Hoffa*, *Lehrbuch der orthop. Chirurgie*.  
*Kirmisson*, *Le genu recurvatum congenital*. *Ibidem*, No. 5, 1903.

## Angeborene Deformitäten des Unterschenkels.

Am Unterschenkel werden hin und wieder ebenso wie anderswo amniotische Amputationen bemerkt, welche therapeutisch wenig Interesse haben. Einen interessanten Fall von Umschnürung des Unterschenkels und kongenitaler Elephantiasis des darunter liegenden Abschnittes beschreibt REINBACH aus der v. MIKULICZschen Klinik (Fig. 292). Hier wurde durch Exzision der Schnürfurche und Keil-exzision aus dem Fußrücken und unteren Teil des Unterschenkels eine wesentliche Besserung erzielt.

Defektbildungen betreffen entweder die Tibia oder die Fibula, und zwar letztere häufiger. Völliger Defekt beider Knochen kommt nur im Verein mit Defektbildungen am Oberschenkel als Phocomelie vor. Bei der sog. intrauterinen Fraktur des Unterschenkels handelt es sich um einen Fibuladefekt mit kongenitaler Verbiegung der Tibia. Dieselbe findet dort ihre Besprechung. Abgesehen davon, sind einige Fälle von kongenitaler Pseudarthrose beschrieben worden. Diese Fälle gleichen einander durch Lokalisation der Pseudarthrose und äußeres Ansehen so genau, daß wir eine typische angeborene Deformität anzunehmen berechtigt sind.

### Angeborener Defekt der Tibia.

ERLICH beschrieb im Jahre 1885 3 Fälle von angeborenem Tibiadefekt, THÜMMEL im Jahre darauf 5 Fälle, BURCKHARDT 1890 14. Dagegen konnte JOACHIMSTHAL im Jahre 1894 bereits über 31 Fälle und KÜMMEL 1895 über 33 Fälle berichten. In der neuesten Publikation von LAUNOIS und KÜSS ist das Material auf 41 Fälle gestiegen.

Von diesen 41 Fällen waren 24, also mehr als die Hälfte, mit anderen Deformitäten behaftet. Am häufigsten sind Zehendeformitäten und Patellardefekt beobachtet. Häufiger ist das männliche Geschlecht befallen. Von 34 Fällen, über welche genauere Mitteilungen vorliegen, wurde die Defektbildung 15mal rechts, 5mal links und 14mal beiderseits beobachtet. Unter den 15 rechtsseitigen sind 10 totale und 5 partielle, von den 5 linksseitigen 3 totale und 2 partielle Defekte. Bei den 14 doppelseitigen handelte es sich in 8 Fällen um totalen, in 4 um partiellen, in den beiden übrigen um totalen Defekt einer Seite und partiellen der anderen. Die Statistik zeigt, daß die Deformität häufiger auf eine Seite, und zwar die rechte beschränkt ist, und daß der totale Defekt häufiger als der partielle ist.

Die Fälle zeigen in den äußeren Symptomen eine gewisse Regelmäßigkeit. Allen gemeinsam sind neben der abnormen Verkürzung der Extremität zwei Hauptmerkmale: Beugekontraktur im Kniegelenk und Pes equino-varus oder varus höchsten Grades (Fig. 293). Die Zahl der Zehen ist häufig normal, in manchen Fällen

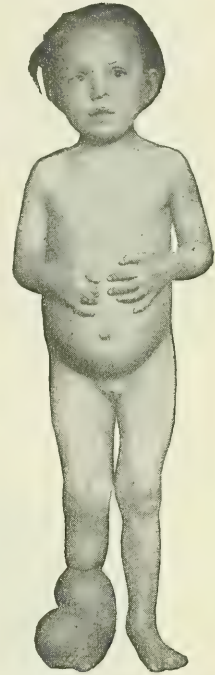

Fig. 292. Amniotische Umschnürung mit angeborener Elephantiasis.



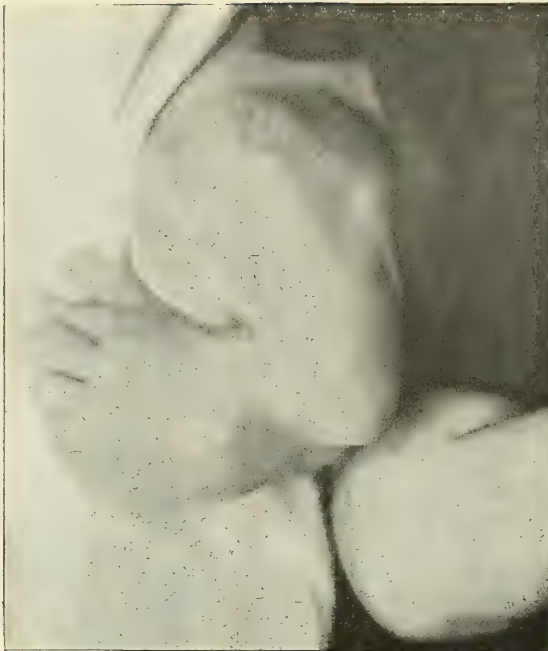


Fig. 293. Angeborener Defekt der Tibia nach einem Befund von HELBING.

ternus gewöhnlich der tiefste Punkt der Extremität ist und der Fuß seitlich mit der Innenfläche der Fibula zu artikulieren scheint.

fehlen einige, und zwar stets die medialen, öfters wird jedoch eine Polydaktylie beobachtet, und zwar gliedern sich die überzähligen Phalangen, wie das Röntgenbild beweist, an der medialen Seite der großen Zehe an (Fig. 294).

Die Beugekontraktur ist mit einer starken Adduktion des Unterschenkels, einer Beugung nach einwärts, verbunden. Dieselbe kann so hochgradig sein, daß das Fibulaköpfchen an der Außenseite des Knies unter der Haut prominiert. Das Kniegelenk ist äußerst locker.

Die Varusstellung ist eine so hochgradige, daß der Malleolus ex-

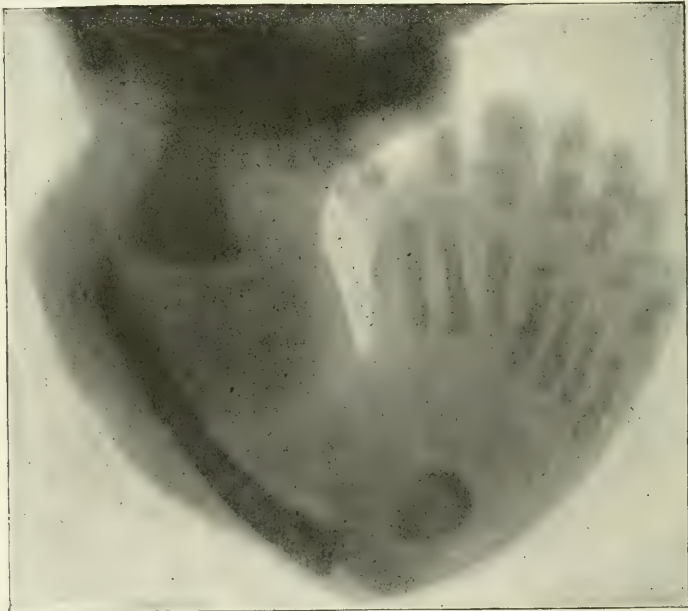


Fig. 294. Röntgenbefund des Falles von Fig. 293.

Die pathologische Anatomie ist durch mehrere Autopsien und neuerdings mit Hilfe des Röntgenverfahrens (TSCHMARKE, JOACHIMSTHAL, HELBING) genauer bekannt. Bei partiellen Defekten besteht meistens ein proximales Rudiment der Tibia, welches mit dem Femur in normaler Weise artikuliert; nur in einem einzigen Falle (PARONA) war das distale Ende erhalten. Bei totalen Defekten ist das untere Ende des Femur mangelhaft ausgebildet, es fehlt jede Spur einer Fossa intercondylica, die Kondylen sind nur durch eine Verbreiterung des Femurknochens angedeutet. In einigen Fällen gabelte sich das untere Ende des Femur in zwei fast oder ganz rechtwinklig auseinander weichende Aeste. Die Fibula artikuliert an dem lateralen Zinken dieser Gabel. ERLICH hält den einen Ast für eine verlagerte Tibia, eine Ansicht, welche neuerdings von DRAUDT nach einem Operationsbefunde bestätigt wurde.

Das Kniegelenk ist bei totalem Defekt so gut wie nicht ausgebildet. Die Lig. cruciata und die Menisci fehlen, ebenso meistens die Patella. Das Capitulum fibulae ist an der Hinterfläche des Condylus externus heraufgeschoben und dort bindegewebig mehr oder weniger gut fixiert. Manchmal ist die Fibula stärker entwickelt und verbindet sich mit dem Condylus externus des Femur durch ein wirkliches Gelenk. Bei stärkster Adduktion des Unterschenkels ragt das obere Ende der Fibula frei nach außen, und die Innenfläche der Diaphyse der Fibula steht mit den rudimentären Femurkondylen in lockerer Verbindung (LAUNOIS und KÜSS). Mehrmals verläuft die Fibula konvex nach außen mit einer Biegung nach hinten und innen.

Die Unterschenkelmuskeln weisen häufig auch Defekte auf, sie entspringen entweder vom vorhandenen Tibiarudiment oder inserieren an einem die Tibia vertretenden starken Strange, zum Teil gehen sie auch von der Kniegelenkscapsel oder der Fibula aus.

Bei partiellem Tibiadefekt zeigt das vorhandene obere Ende die Gestalt einer Pyramide, deren Basis mit dem Femur artikuliert, die Spitze endet öfter scharf unter der Haut, und es besteht dort eine warzenartige Erhebung oder narbige Einziehung. ERLICH beschrieb einen 6-monatlichen Fötus, bei welchem diese Spitze distal frei auf der Oberfläche des Unterschenkels hervorragte und, von ihr ausgehend, ein 0,5 cm langer Faden zum Amnion zog.

Die Aetiologie ist noch sehr im Dunkeln. BURCKHARDT u. a. brachten den Defekt mit der von GEGENBAUR aufgestellten Archipterygialtheorie der Entstehung der Gliedmaßen in Zusammenhang. GEGENBAUR betrachtet als Stamm der unteren Extremität den Femur, die Fibula, zwei Tarsalknochen und die 5. Zehe. An diesen Stamm setzt sich als erster Nebenstrahl die Tibia mit der großen Zehe an. Aus dem gelegentlichen Fehlen dieser Zehe nahm BURCKHARDT an, daß beim Tibiadefekt dieser erste Nebenstrahl überhaupt nicht zur Ausbildung gekommen ist. JOACHIMSTHAL führt dagegen an, daß nicht nur häufig die Zehenzahl eine normale ist, sondern direkt eine Ueberszahl an der medialen Seite besteht. Ferner besteht an Stelle der Tibia öfter ein fibröser Strang, an welchen die Muskulatur der Tibia ansetzt und welcher bei operativ ermöglichter Belastung gelegentlich Neigung zur Verknöcherung zeigte. JOACHIMSTHAL nimmt deshalb an, daß es sich nicht um einen primären Bildungsfehler handelt, sondern daß durch Raumbeengung, Verwachsungen seitens des Amnions, eine Hemmung in der Entwicklung der Tibia eingetreten ist.

Die Therapie hat möglichst frühzeitig einzusetzen. Sie besteht darin, das Glied fähig zu machen, eine Prothese, welche die Belastung des Unterschenkels ermöglicht, zu tragen, da beim Nichtgebrauch die Deformität bedeutend zunimmt, wie ein Fall von BURCKHARDT eines Kindes von 8 Wochen beweist, welches von MURALT im Alter von 12 Jahren nachuntersucht wurde (Fig. 295a und b). Nur bei ganz rudimentär entwickeltem Unterschenkel älterer Personen ist die Amputation, welche früher auch in frühester Kindheit empfohlen wurde, das beste Hilfsmittel. ALBERT versuchte zuerst ein konservatives Verfahren, indem er bei einem 8-monatlichen Kinde den Femur in der Fossa intercondylica anfrischte und die zugespitzte Fibula dort mit Silberdraht implantierte. Aehnlich gingen MOTTA, BUSACHI, HELFERICH und PARONA vor. v. BRAMANN implantierte nach GROSSES Bericht die zugespitzte Fibula in eine in der Fossa intercondylica geschaffene Höhle. Bei Erhaltung des oberen Tibiaendes empfiehlt es sich, die Fibula mit diesem Ende knöchern zu vereinigen.

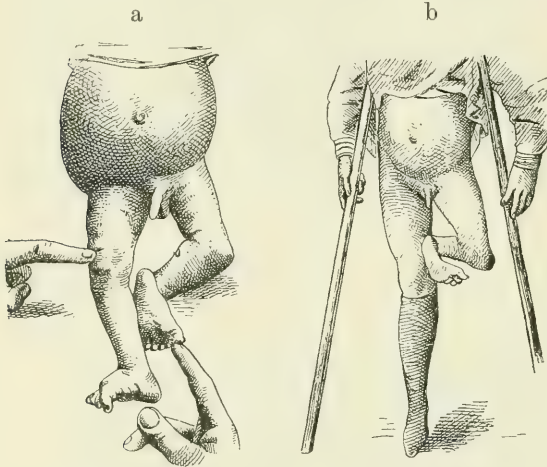


Fig. 295a und b. Aus HOFFA, Lehrbuch der orthopädischen Chirurgie.

Unterschenkels nicht möglich; dieselbe gelang jedoch nach der Heilung der Wunde durch Etappenverbände, so daß die Patientin, nachdem noch die Tenotomie der Achillessehne und das Redressement des Klumpfußes vollführt war, mit einer abnehmbaren Hülse munter umherzulaufen im stande war.

HELBING ging neuerdings in dem oben (Fig. 293) abgebildeten, mit Polydaktylie kombinierten Falle folgendermaßen vor: Zuerst amputierte er die überzähligen Zehen und implantierte zwei überschüssige Metatarsalknochen mit Weichteilen und darüberliegender Haut in die Innenfläche des Unterschenkels. Dadurch wurde die Varität des Fußes aufgehoben, indem die Metatarsi gewissermaßen den Malleolus internus ersetzten. In einer zweiten Sitzung suchte er im Knie eine Arthrodese zwischen Femur und Fibula herzustellen. Schließlich beseitigte er durch eine dritte Operation eine vorhandene starke Krümmung der Fibula durch Osteotomie im oberen und unteren Drittel. Er erreichte eine gute Stellung, das Kind kann mit einer

J. WOLFF eröffnete nach dem Berichte von JOACHIMSTHAL das Kniegelenk, löste zunächst das Capitulum fibulae aus der Gelenkverbindung an der Außenseite des Condylus externus femoris, führte es in die Fossa intercondylica und vernähte die Kapsel über demselben. Nach diesem Eingriff, bei dem absichtlich, um die Verkürzung nicht zu vermehren, keine knöchernen Teile von den Gelenkenden entfernt wurden, war eine vollkommene Streckung des



erhöhten Prothese auf dem ursprünglich gänzlich difformen Beine stehen.

#### Literatur.

- Draudt**, *Ein seltener Fall von Extremitätenmißbildung. Chirurgenkongreß 1906.*  
**Helbing**, *Verhandl. des 2. Kongresses der Deutschen Gesellsch. für orthop. Chirurgie, 1903.*  
**Joachimsthal**, *Atlas l. c.*  
**Launois et Küss**, *Etude sur l'absence congénitale du tibia. Revue d'orthop., 1901.*

### Kongenitaler Defekt der Fibula.

Der angeborene Defekt der Fibula ist etwas häufiger als der Tibiadefekt. Gewöhnlich besteht bei ihm eine mehr oder weniger hochgradige Verbiegung oder Knickung der Tibia, so daß frühere Autoren die Deformität als intrauterine Fraktur der Tibia beschrieben. Im Jahre 1892 und auch neuerdings wieder wies SPERLING darauf hin, daß nach seinen Untersuchungen diese Verkrümmungen nicht auf einen geheilten intrauterinen Knochenbruch zurückzuführen sind, sondern die Knickung und Defektbildung dem direkten Einfluß amniotischer Verwachsungen zuzuschreiben sind. Seiner Ansicht schlossen sich die meisten der neueren Autoren an.

KÜMMEL stellte 80 Beobachtungen zusammen, HAUDECK deren 97, wobei er 6 bei KÜMMEL erwähnte Fälle ausläßt, neuerdings berichtet noch KIRMISON über 6 Fälle eigener Beobachtung und HAIM außer einem eigenen Falle noch über 9 weitere aus der Literatur.

Nach der HAUDECKSchen Statistik bestand in 67 Fällen totaler Fibuladefekt, 22mal doppelseitig, 23mal rechts-, und 18mal linksseitig. In 30 Fällen von partiellem Defekt erstreckte sich derselbe 9mal auf die obere, 8mal auf die mittlere und 17mal auf die untere Partie des Knochens. Der totale Defekt ist demnach häufiger als der partielle und häufiger einseitig als beiderseitig zur Beobachtung gekommen.

Die Symptome der Deformität sind folgende: Die befallene Extremität ist stets mehr oder weniger verkürzt. Im mittleren oder Anfang des unteren Drittels zeigt der Unterschenkel gewöhnlich eine nach vorn konvexe Biegung (Fig. 296), oder eine mehr oder weniger scharfe Knickung nach hinten auf (Fig. 297). Meistens findet sich über dieser Knickung eine Hauteinziehung, die das Aussehen einer Narbe hat (Fig. 296). Der Fuß befindet sich in den meisten Fällen

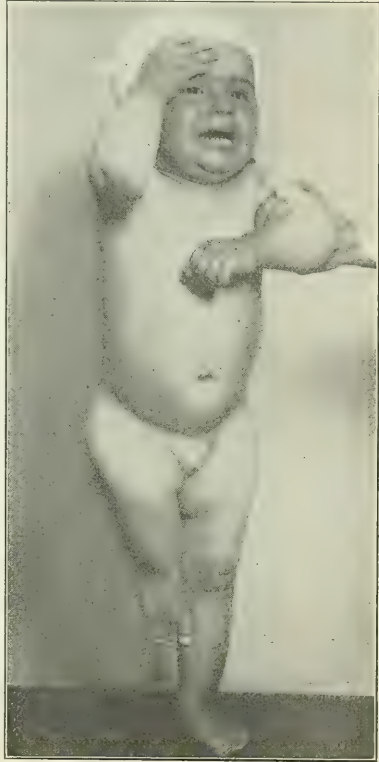

Fig. 296. Kongenitaler Defekt der Fibula kombiniert mit Oberschenkeldefekt. (Eigene Beobachtung.)

in stärkster Valgus- oder Equino-Valgusstellung. Gewöhnlich fehlen laterale Zehen. In einigen wenigen Fällen fehlte die Knickung der Tibia und es bestand nur eine Verkürzung des Unterschenkels und Valgusstellung des Fußes (JOACHIMSTHAL).

Ueber die anatomischen Verhältnisse geben uns einige Sektionsbefunde und Röntgenbilder Aufschluß. Die Knickung der Tibia erfolgt in Form eines Bogens (Fig. 298) oder scharfen Winkels. Die Tibia ist in der Mitte verdickt. Eine Pseudarthrose bestand in

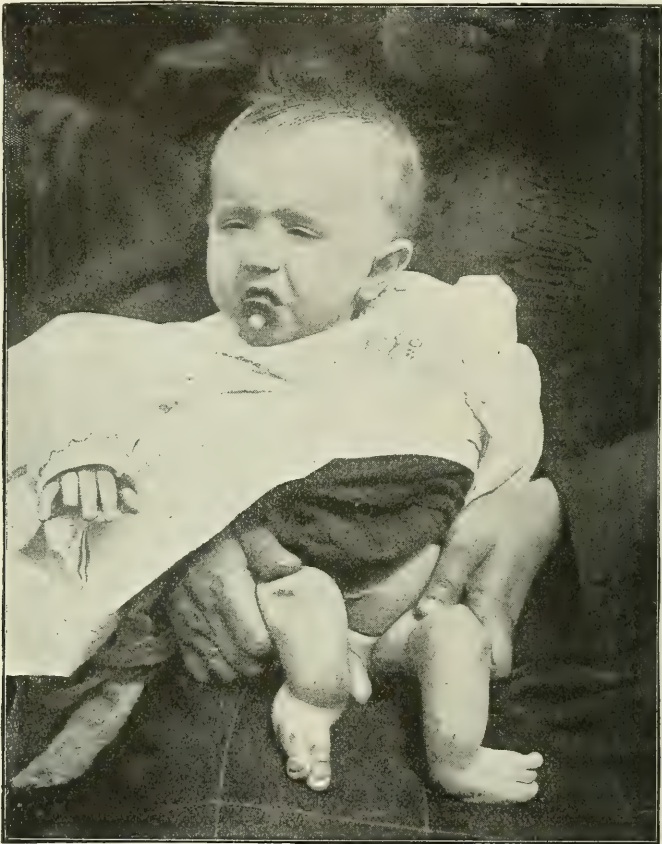

Fig. 297. Aus HOFFA, Lehrbuch der orthopädischen Chirurgie.

keinem der beobachteten Fälle. KIRMISSON fand in einem Falle die Nerven und Gefäße normal; an der Muskulatur nur geringe Veränderungen. Die Fibula fehlte zum größten Teile, sie wird durch einen ziemlich dicken fibrösen Strang ersetzt, der sich in die Membrana interossea fortsetzt und oben in die Sehne des Biceps übergeht, unten endet der Strang in einen knöchernen Stumpf, der dem Malleolus externus entspricht.

Von diesem Typus des Fibuladefektes abweichend sind einige wenige Fälle, welche als v. VOLKMANNsche Sprunggelenksmißbildung beschrieben werden. VOLKMANN nahm an, daß es sich

um eine kongenitale Fußgelenksluxation handelte. Spätere Untersuchungen zeigten aber, daß ein partieller Defekt des unteren Fibularendes vorhanden ist. Neuerdings beschreibt FREIBERG einen derartigen Fall (Fig. 299).

Die Aetiologie bewegt sich ebenso noch in Hypothesen wie bei den übrigen Knochendefekten. Die Annahme einer intrauterinen Fraktur der Tibia ist als völlig unhaltbar aufgegeben worden. Man

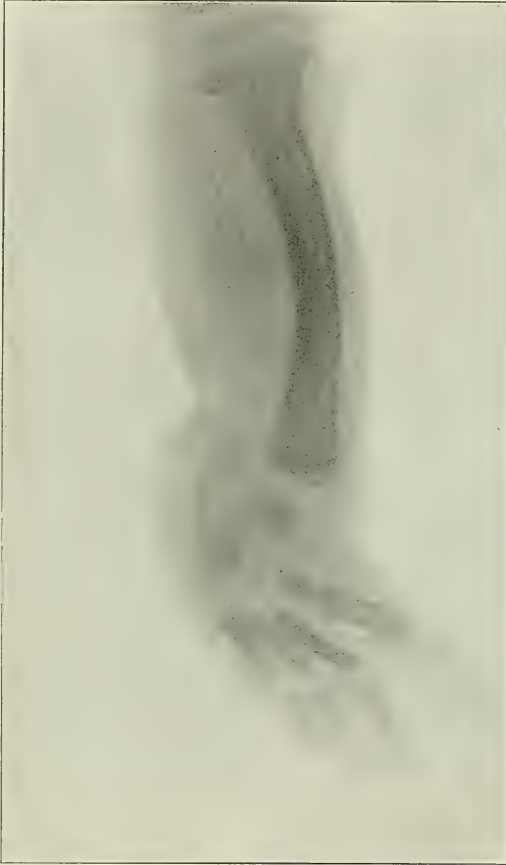

Fig. 298. Röntgenbefund bei angeborenem Fibuladefekt. (Eigene Beobachtung.)

nimmt an, daß mechanische Einwirkungen des Amnions, besonders Verwachsungen, die Deformität entstehen lassen. Die kleine narbige Einziehung, welche sich fast konstant findet, verdankt ihre Entstehung wahrscheinlich einer solchen Verwachsung. HOFFA findet diese Annahme durch mikroskopische Untersuchung einer derartigen Hauteinziehung für berechtigt.

Die Therapie hat die Aufgabe, die Unterschenkelknickung und die Valgusstellung des Fußes zu korrigieren, die vorhandene Verkürzung muß durch eine einfache, die Belastung zulassende Prothese ausgeglichen werden. Kommen die Kinder frühzeitig zur Behandlung,



so kann durch Anlegen von Apparaten der Valgusstellung entgegen- gearbeitet werden. Später empfiehlt es sich, durch eine Osteotomie die Tibia gerade zu richten, wobei häufig noch eine Verlängerung der Achillessehne notwendig sein wird. Die Callusentwicklung ist, wie KIRMISSON in einem Falle durch spätere Autopsie nachweisen konnte, bei derartigen Operationen eine gute. Bei Erwachsenen empfiehlt es sich, durch eine Arthrodese des Fußes in Spitzfußstellung die Valgusstellung zu beseitigen und die Verkürzung zum Teil auszugleichen: BRAUN ging in einem Falle so vor. BARDENHEUER stellte durch

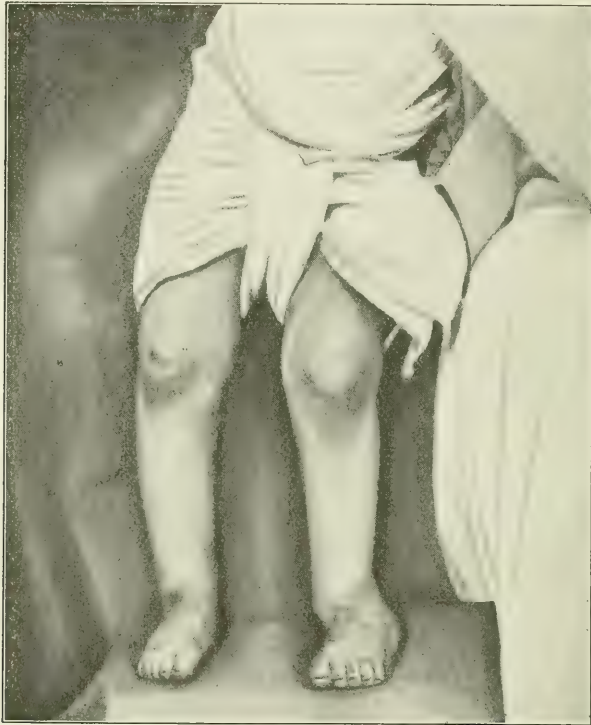

Fig. 299. VOLKMANNsche Sprunggelenksmißbildung. (Beobachtung von FREIBERG.)

Spaltung der Tibia eine Malleolengabel dar, in welcher er den Fuß mit gutem Erfolg fixierte. Bei einseitigen Fällen dürfte aber die Arthrodese in Spitzfußstellung zum Ausgleich der Verkürzung vorzuziehen sein.

#### Literatur.

**Freiberg**, *Congenital luxation of the ankle. Annales of surgery, 1903, 4.*

**Haim**, *Ueber angeborenen Mangel der Fibula. Ibidem.*

**Haudeck**, *Ueber kongenitalen Defekt der Fibula und dessen Verhalten zur intrauterinen Fraktur der Tibia. Zeitschr. f. orth. Chirurgie, Bd. 4.*

**Kirmisson**, *Lehrbuch l. c.*

**Kümmel**, *cf. allgem. Literatur.*

**Sperling**, *Zur Aetiologie der sog. intrauterinen Frakturen. Archiv f. Orthopädie, Mechanotherapie und Unfallchirurgie, I, 1.*

## Die angeborenen Pseudarthrosen des Unterschenkels.

Völlig verschieden von der kongenitalen Knickung der Tibia mit Fibuladefekt sind eine Anzahl von MÉNARD, KIRMISSON, AUFFRET und REICHEL beschriebener Fälle von kongenitaler Pseudarthrose des Unterschenkels. Diese Fälle sind sämtlich völlig übereinstimmend und gleichen einander an äußeren Symptomen wie der Neigung zu Rezidiven nach Operationen so sehr, daß wir nicht zweifeln können, daß ein Leiden kongenitalen Ursprungs vorliegt und eine intra partum erworbene Fraktur auszuschließen ist.

Die beiden Knochen des Unterschenkels sind in ihrer ganzen Länge ausgebildet. Die Knickung der Tibia liegt stets im unteren Drittel. Die Fibula zeigt entweder dort ebenfalls eine Knickung oder nur eine Biegung (Fig. 300). Die Knickung folgt nach vorn und kann durch die Belastung beim Gehen so stark werden, daß die Vorderfläche des unteren Tibiadrittels dem Fußrücken aufliegt. Der Unterschenkel und Fuß ist gewöhnlich schwächer entwickelt. REICHEL fand auch am Oberschenkel eine Verkürzung.

Aetiologisch ist hier ebensowenig wie bei der vorigen Deformität eine traumatische Fraktur im Uterus anzunehmen. Es dürfte sich vielmehr auch um eine Hemmungsbildung handeln. Vielleicht handelt es sich bei der erwähnten Stelle um eine ähnliche schwache Stelle des Knochens, wie sie REINER für die Regio subtrochanterica des Femur theoretisch fixierte und später an dem oben erwähnten Präparat mit kongenitaler Pseudarthrosenbildung nachweisen konnte.

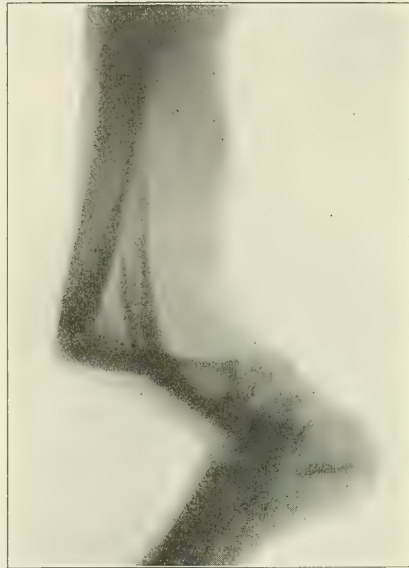

Fig. 300. Angeborene Pseudarthrose des Unterschenkels.

Die Therapie führt durch einfache Anfrischung und Naht selten zum Ziele, da die Callusentwicklung völlig ausbleibt und nur eine fibröse Verwachsung, wie ich in einem Falle zu beobachten Gelegenheit hatte, eintritt. Nach und nach stellt sich dann die Verkrümmung wieder her. Auch hier unterscheidet sich die Deformität von der Knickung bei Fibuladefekt, da hier bei Osteotomien die Callusentwicklung eine gute ist.

REICHEL hatte in 3 Fällen mit den üblichen Pseudarthrosenoperationen immer wieder Rezidive zu verzeichnen, er transplantierte deshalb in einem Falle einen gestielten Hautperiostknochenlappen aus dem gesunden Unterschenkel auf die angefrischten Pseudarthrosenenden der Tibia, die Fibula wurde durch einen Elfenbeinstab vereinigt. Die Stellung der beiden Unterschenkel zueinander wurde durch einen Gipsverband fixiert und nach 20 Tagen der angeheilte

Hautperiostknochenlappen von seinem Mutterboden abgetrennt. Der Erfolg war ein ausgezeichneter.

Bei einer später vorgenommenen Röntgendurchleuchtung zeigte sich der transplantierte Knochenlappen fest mit beiden Bruchstücken der Tibia derart verwachsen, daß seine Grenzen diesen gegenüber nur noch undeutlich zu erkennen waren. Seine Dicke hatte durch periostale Knochenneubildung etwas zugenommen, der Callus setzte sich auf- und abwärts auf die Bruchstücke selbst fort.

#### Literatur.

**Auffret**, *Pseudarthrose congénitale de la jambe gauche. Revue d'orthop.*, 1899.

**Kirmisson**, *Lehrbuch l. c.*

**Reichel**, *Zur Behandlung schwerer Formen von Pseudarthrosis. Ein Beitrag zur Behandlung der sog. intrauterinen Frakturen des Unterschenkels. Verhandl. d. Deutschen Gesellsch. f. Chirurgie, 32. Kongreß, 1903.*



# **Deformitäten im Bereich des Kniegelenkes mit Einschluss der Verkrümmungen des Ober- und Unterschenkels.**

Von

Dr. A. Schanz, Dresden.

---

## **Erworbene Deformitäten des Oberschenkels.**

### **Traumatische Deformitäten.**

Von den im postfötalen Leben entstehenden Deformitäten des Oberschenkels sind ein hoher Prozentsatz Folgen von traumatischen Einwirkungen, welche zum Bruch des Oberschenkelknochens geführt haben. Wohl kein anderer Knochenbruch heilt so häufig unter Hinterlassung einer Deformität, wie der des Femur. Statistische Zusammenstellungen aus Unfallakten (HAENEL) ergaben, daß erst etwa der vierte Patient nach einem Bruch des Oberschenkels wieder seine volle Erwerbsfähigkeit erreicht. Die Erwerbsunfähigkeit der übrigen (im Durchschnitt 28 Proz.) wird hauptsächlich durch Deformheilungen bedingt, als deren Index im allgemeinen die zurückbleibende Verkürzung des Beines dienen kann. Die Ursachen dieser so wenig befriedigenden Resultate liegen in der Schwierigkeit, die tief in den Weichteilen liegenden Frakturen zu adaptieren und für die Dauer des Heilungsprozesses adaptiert zu halten.

Bei den Frakturen am unteren Ende des Femur kommt noch als zweiter deformierender Faktor die Störung des Längenwachstums hinzu, wenn die Verletzung im Wachstumsalter eintrat und die Epiphysenlinie alterierte.

Die Formen, in welchen die fehlerhafte Heilung erfolgt, sind selten die typischen Dislokationsformen der frischen Frakturen. Diese können nur in den ganz seltenen Ausnahmefällen bestehen bleiben, wo überhaupt eine Behandlung nicht eingetreten ist. Im anderen Falle wird das primäre Dislokationsbild stets in der einen oder anderen Richtung modifiziert. Vermindert oder ganz beseitigt findet man meistens winklige Knickungen, dagegen bleiben Verschiebungen ad longitudinem und ad peripheriam leicht bestehen.

So steht z. B. in dem Präparat, welches Fig. 301 zeigt, das untere Bruchstück in normaler Längsrichtung, ist aber am oberen nicht genügend heruntergezogen. Andere bis zu einem gewissen Grade typische Deformheilungen zeigen Fig. 302a u. b und Fig. 303.

Die Funktionsstörungen, welche durch diese Deformitäten bedingt werden, sind sehr verschieden. In leichten Fällen, wo wir nur Verkürzungen von 2—3 cm finden, lernen die Patienten diese durch Beckensenkung ausgleichen, sie gehen schließlich ohne jedes Hinken. Die Oberschenkelmuskulatur lernt sich in die nur wenig veränderten Verhältnisse schicken und damit ist trotz der anatomischen Veränderung die volle Gebrauchsfähigkeit des Gliedes hergestellt.

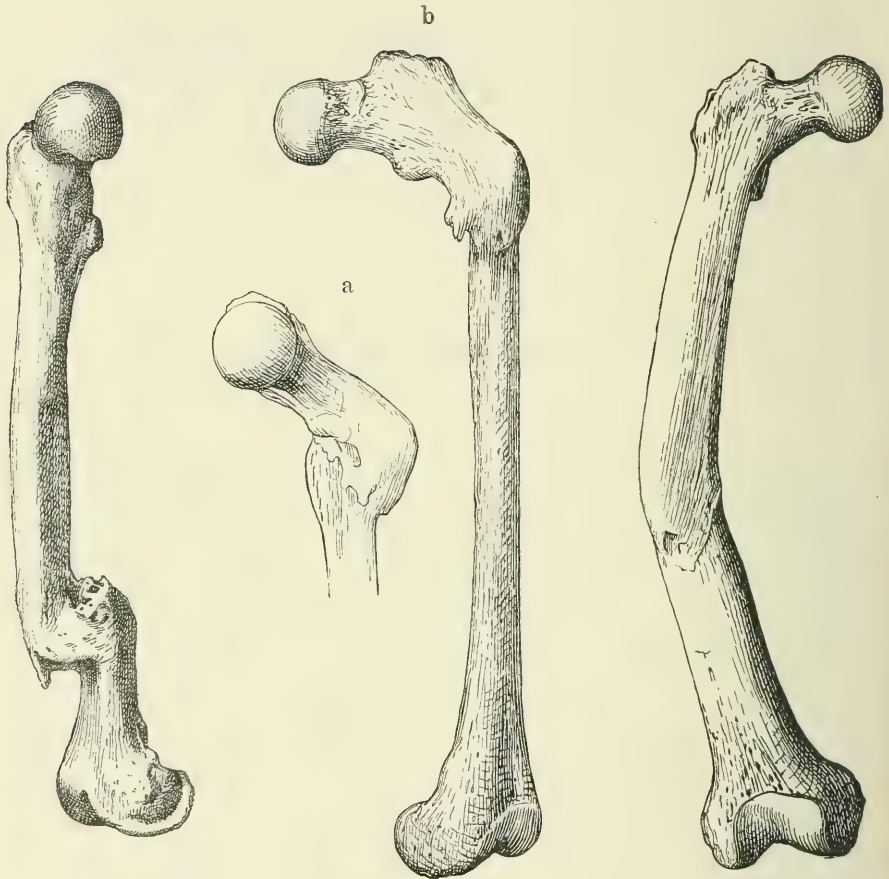


Fig. 301.

Fig. 302a und b.

Fig. 303.

Fig. 301, 302a u. b und 303. Mit Dislokation geheilte Oberschenkelfraktur. (Nach KÖNIG.)

Bei stärkeren Verkürzungen muß man, um ein Hinken zu vermeiden, einen Teil derselben durch Sohlenerhöhungen ausgleichen. Man kann dazu auch bei kleineren Verkürzungen gezwungen werden, wenn die Patienten durch die ungewohnte Schiefstellung des Beckens und Abduktionsstellung des Hüftgelenkes Schmerzen in der Lendenwirbelsäule und im Hüftgelenke bekommen.

Erhebliche winklige Knickungen des Femurschaftes, Deformierungen in der Nähe des Hüft- und Kniegelenkes bedingen dagegen

ganz wesentliche Funktionsstörungen, die durch so einfache Mittel nicht zu korrigieren sind. Ganz besonders schwere Störungen geben Fälle, wie unsere Fig. 302 einen darstellt, weil bei ihnen das Hüftgelenk und seine Muskulatur in eine Stellung gezwungen wird, in welcher dieselben nur eine höchst unvollkommene Funktion leisten können. Solche Fälle geben die dringende Indikation zur Korrektur der Deformität.

Die Korrektur wird fast ausnahmslos auf blutigem Wege erfolgen müssen. Nur wenn der Callus noch ziemlich weich ist, ist ein Redressement oder eine Osteoklase anwendbar. Bei der manuellen Ausführung dieser Operation empfiehlt es sich, nach der von DIEFFENBACH gegebenen Regel, den Callus durch eine Vermehrung der Winkelstellung zu brechen und unter kräftiger Extension, zu welcher man irgend einen unserer Extensionsapparate verwenden kann, die Korrektur herzustellen.

Wo Händekraft nicht ausreicht, kann der Bruch durch einen Osteoklasten erzeugt werden. Nur ist dann die Gefahr gegeben, daß neben der alten Bruchstelle eine neue gesetzt wird. Es ist darum für diese Fälle sicherer, den blutigen Eingriff zu wählen.

Die Resultate der unblutigen Korrektur können recht gute sein, besonders lassen sich Winkelstellungen und fehlerhafte Rotationen gut ausgleichen. Weniger gut gelingt die Verminderung von Verschiebungen in der Längsrichtung, da die Weichteile des Oberschenkels sehr schnell schrumpfen und sich alsdann nur unvollkommen dehnen lassen. Dabei ist es ziemlich gleich, ob man die Extension in einer Sitzung mit Hilfe eines geeigneten Apparates oder mittels stark belasteten Streckverbandes ausführt. Günstige Resultate, welche mit derartigen Behandlungen erzielt wurden, berichten WAGNER, THIEM u. a.; dagegen gibt es aber auch genug Fälle, in denen die Dislokation nicht oder nicht genügend vollkommen beseitigt werden konnte und wo das Korrektionsresultat mit einer schweren Lockerung des Kniegelenkes viel zu teuer bezahlt wurde.

Unter dem Schutze der Asepsis und unter der Führung der Röntgenstrahlen haben die blutigen Korrekturen an Bedeutung gewonnen, sowohl was die Gefahrlosigkeit des Eingriffes, wie was die Aussichten auf den Dauererfolg anlangt.

Die dabei zu verfolgenden Methoden müssen je nach dem Fall verschieden sein. Die Grundregel ist die, daß man versucht, durch Durchtrennung und etwaige Entfernung des Callus die Situation wie bei einem frischen Bruch herzustellen und die Adaption der Bruchenden auszuführen.

Dieses Ziel ist in Fällen, wo es sich nicht um eine Verschiebung *ad longitudinem* handelt, durch eine einfache Osteotomie an der Bruchstelle zu erreichen.

Wenn man die Osteotomie subperiostal ausführt, so kann man danach ruhig die Knochenenden spitz aufeinanderstellen. Von dem Periostschlauch, welcher die Osteotomiestelle überzieht, füllen sich die entstehenden Lücken rasch mit Callusmassen. Wo eine *Dislocatio ad longitudinem* beseitigt werden soll, muß man mit dem Meißel die Callusmasse zwischen den beiden Bruchenden trennen. Calluspartien, welche danach die Adaption hindern, müssen entfernt werden.

Nach Callustrennung findet Korrektur der Deformität in derselben Weise statt, wie beim unblutigen Verfahren. Nur können hier Nadeln oder Naht des Knochens uns helfen, die hergestellte Situation zu erhalten. Mit solchen Operationen sind von zahlreichen Operateuren,



auch von mir selbst gute Resultate erzielt worden. In der Literatur finden sich z. B. Angaben darüber von KÖNIG, SCHEDE, HOFFA.

Wo starke Weichteilschrumpfung die Herstellung normaler Stellung der Knochenenden verhindert, kann man dieses Hindernis auf dem Weg der Myotomie verringern. Zuweilen gelingt die Adaption nur in einer differenten Einstellung des Hüftgelenkes. Man muß dann in dieser Stellung die Heilung abwarten und dieselbe später korrigieren (LORENZ).

Wenn man bei diesen Operationen — blutigen wie unblutigen — in der Lage ist zu wählen, ob man dem Patienten sogleich einen Gipsverband anlegt, oder ob man ihn im Extensionsverband weiter behandelt, so spricht für den Gipsverband die Möglichkeit, diesen als Gehverband einrichten zu können. Man erhält auch im Gips- nicht so leicht Lockerungen des Knies wie im Streckverbande. Die Technik dieser Verbände ist natürlich ganz dieselbe wie die der Gipsverbände bei frischen Frakturen. —

Es ist wohl angezeigt, an dieser Stelle der Frage der

#### ambulanten Behandlung der Oberschenkelfraktur

einige Zeilen zu widmen, wenn man auch im allgemeinen heute noch nicht die Behandlung frischer Frakturen als eine Aufgabe der orthopädischen Chirurgie ansieht.

Die ambulante Behandlung aber von Frakturen der unteren Extremitäten darf die Orthopädie als ihr Gebiet reklamieren; denn ohne die Beherrschung der orthopädischen Technik ist dieselbe nicht auszuführen, und erst durch die moderne Vervollkommnung unserer Technik ist die ambulante Behandlung der Beinbrüche zu einer praktisch wirklich wertvollen Methode geworden.

Versuche, Oberschenkelbrüche ambulant zu behandeln, gehen ziemlich weit zurück. Wirklich wertvolle Resultate sind mit diesen Versuchen aber nicht gezeitigt worden, ehe unser großer Techniker FRIEDRICH HESSING die Aufgabe in die Hand nahm. Er war tatsächlich der erste, welcher die Aufgabe bewältigte und welcher eine Methode schuf, mit der regelmäßig und sicher gearbeitet werden kann. Ich will diese Methode schildern, danach angeben, welche Versuche zu ihrer Aus- und Umarbeitung gemacht worden sind, und endlich mit ein paar Worten den springenden Punkt der ambulanten Frakturbehandlung der Oberschenkelbrüche hervorheben und die praktische Bedeutung der Methode charakterisieren.

HESSING legt zuerst an das gebrochene Bein einen Leimverband, welcher von der Fußspitze bis an das Becken reicht, bei Bruch im oberen Drittel des Oberschenkels wird auch das Becken in den Leimverband eingeschlossen. Ueber diesen Verband legt er entweder seinen sog. Kriegsapparat, der eventuell mit einem Hüftteil versehen wird, oder er legt einen Schienenhülsenapparat an, den er ebenfalls bei sehr hochsitzenden Brüchen und bei solchen, welche schwer zu beseitigende Seitenverschiebungen aufweisen, mit einem Hüftteil verbindet.

Ganz besonderen Wert legt dabei HESSING auf seinen Leimverband, den er aus schmalen, mit Tischlerleim bestrichenen Leinwandstreifen herstellt, in den er aber auch Fournierholzstreifen einarbeitet.

Als einen besonderen Vorteil dieses Verbandes wird gerühmt, daß man durch denselben das Zurückgehen einer Geschwulst fühlen kann und daß man den Verband der Anschwellung entsprechend abändern kann, indem man die Leinwandhülse aufschneidet und zusammenschiebt. Nur bei sehr beträchtlicher Volumenverminderung ist eine Erneuerung des Verbandes notwendig.

Falls durch den Leimverband und den Apparat allein seitliche Deviationen nicht genügend in Reposition erhalten werden können, so werden entweder geeignete Filzeinlagen in den Hülsen angebracht, welche einen Druck ausüben, oder es werden oberhalb und unterhalb der Bruchstelle in diagonaler Richtung im Sinne bester Korrektur wirksame Lederkappen angelegt. Von diesen werden elastische Riemen durch Schlitze der Oberschenkellederhülse zu den Seitenschiene oder beim Kriegsapparat direkt zu den Stahlschienen geleitet und hier eingeknüpft. Durch Spannung dieser Züge wird die Korrektur erhalten. Ein wesentliches Ausweichen der Fragmente ist bei guter Extension dann nicht mehr möglich. Die Lederkappen liegen über dem frisch angelegten Leimverband, der eine Tiefenwirkung seitens dieser Kappen sehr wohl zuläßt.

Ueber den Leimverband kommt, wie schon gesagt, der Kriegsapparat oder ein Schienenhülsenapparat. Der erstere wird verwendet, solange der Schienenhülsenapparat hergestellt wird, oder wenn letzterer überhaupt nicht zur Anwendung kommen soll.

In diesen Apparat wird das Kniegelenk festgestellt, das Fußgelenk aber freigegeben. Besonderen Nachdruck legt HESSING nun auf die vollständige Entlastung und die dauernde Extension des gebrochenen Beines im Apparat.

Von den Apparaten ist der Schienenhülsenapparat allgemein bekannt, in diesem Werk bei der Besprechung der ambulanten Behandlung der Coxitis abgebildet. Den Kriegsapparat stellen unsere Fig. 304a und b dar.

Die mit dieser Behandlung von HESSING erzielten Resultate sind außerordentlich günstige. Er gibt an, in 16 Fällen von frischen Oberschenkelfrakturen stets Heilung ohne Verkürzung erreicht zu haben. Nur in einem Falle sei wegen der geradezu herkulischen Muskulatur nicht ganz exakte Adaption erzielt worden.

Nach dem Bekanntwerden der HESSINGSchen Resultate wurden von verschiedenen Seiten Versuche gemacht, ebensolche Bruchheilungen bei ambulanter Behandlung zu erzielen, und dabei Methoden zur Anwendung zu bringen, welche mit den in der Hand des Chirurgen mehr gebräuchlichen Mitteln, als dies die Schienenhülsenapparate waren und vielfach noch sind, arbeiten. Als ein Verfahren, welches hierher gehört und welches mit das Beste leisten dürfte, ist das von v. BRUNS zu nennen.

Bei dieser Methode wird des Verletzten Glied zuerst ca. 3 Wochen in der bekannten BRUNSSchen Schiene gelagert, bis also die Anschwellung eingetreten ist und die Callusbildung einen gewissen Grad erreicht hat. Dann wird dieselbe Schiene als Gehschiene eingestellt. Um das Bein wird ein leichter Gipsverband gelegt und über diesem wird die Schiene angebracht. So hat man hier an Stelle des weniger fixierenden Leimverbandes beim HESSINGSchen Verfahren den besser fixierenden Gipsverband, statt des vollkommeneren Schienenhülsenapparates die einfachere Schiene.

Andere Schienen (HARBORDT, HEUSNER, LIERMANN) sollen ohne einen Gips- oder Leimverband angelegt werden. Ob sie dabei dasselbe leisten, muß fraglich erscheinen.

Einen anderen Weg haben KARSCH, SCHEDE, ALBERT und DOLLINGER eingeschlagen, indem sie nur einen Gipsverband, diesen aber mit besonderer Technik, verwenden.

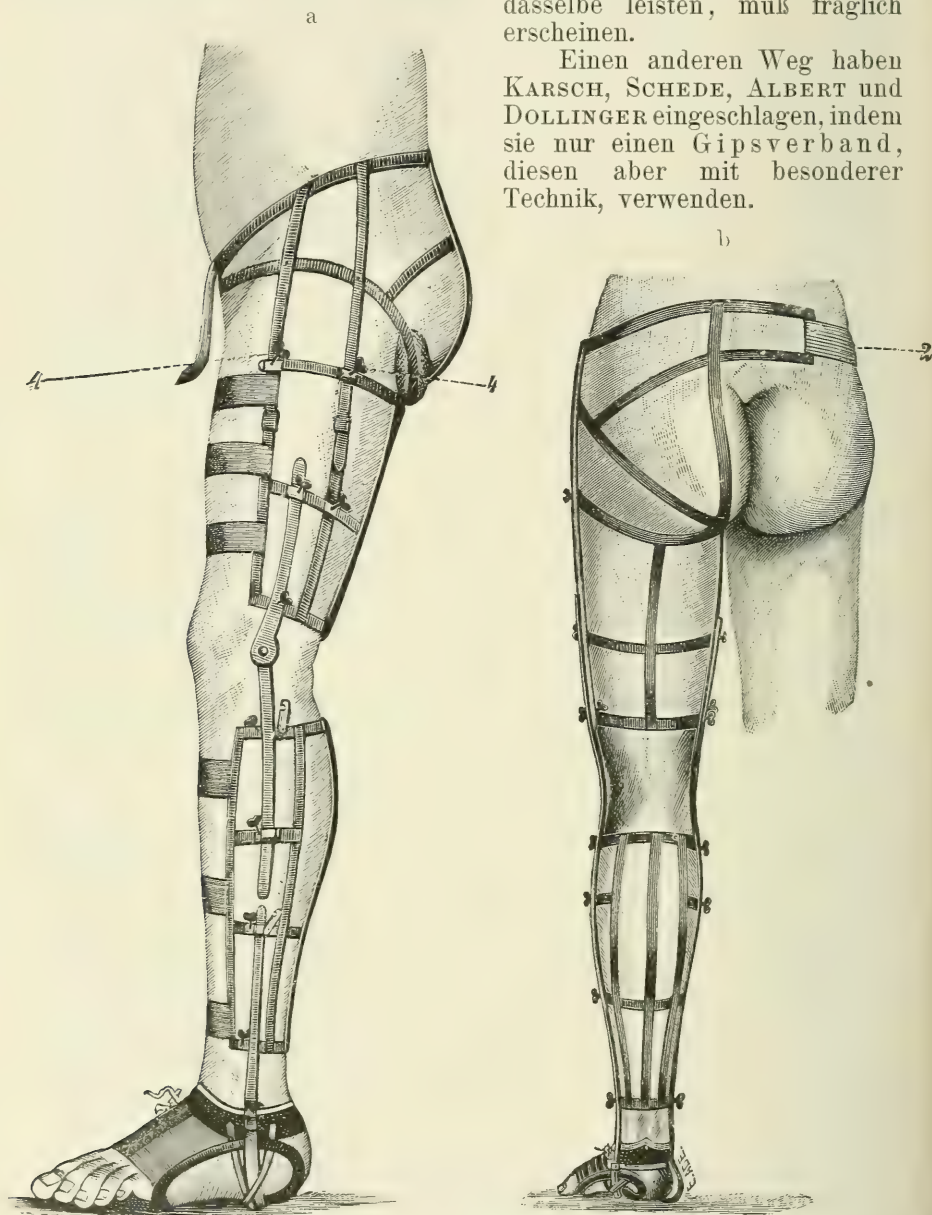


Fig. 304a und b. HESSINGS sog. Kriegsapparat zur ambulanten Behandlung frischer Oberschenkelbrüche. a Seitenansicht. b Rückansicht.

Nach dem DOLLINGERSCHEN Verfahren, welches uns als das vollkommenste erscheint, wird der Gipsverband in 2 Teilen angelegt.

Es wird eine dicke Wattesohle unter den Fuß gebracht, dann ein ungepolsterter Gipsverband, welcher von der Fußspitze bis zur Mitte



des Oberschenkels reicht, angelegt. Der zweite Teil des Verbandes, welcher Becken und obere Hälfte des Oberschenkels umfaßt, folgt, nachdem unter Extension die Reposition hergestellt ist.

Der Verband muß sich sehr fest gegen die Sitzknorren stemmen und die Verbindung zwischen den beiden Teilen muß sicher hergestellt werden. Den fertigen Verband zeigt Fig. 305. Von 31 Oberschenkelbrüchen hat DOLLINGER bei dieser ambulanten Behandlung 16 ohne jede Verkürzung geheilt, von den übrigen zeigte nur einer 3 cm, die anderen geringere Verkürzungen.

Trotz der von so zahlreichen Mitteilungen berichteten guten Resultate ist die ambulante Behandlung von Oberschenkelbrüchen keine allgemein verwendete Methode geworden. Man erkennt wohl jederseits an, daß für die Patienten die Erübrigung der dauernden Bettruhe große Vorteile bietet. Zuerst einmal liegt ja niemand gern zu Bett, sodann aber bringt die Bettruhe für manchen Patienten direkt auch schwere Gefahren mit sich, endlich sind die Endresultate bei der ambulanten Behandlung dadurch günstiger, daß die Callusbildung rascher vor sich geht, die Muskelatrophie geringer bleibt und die Funktionsherstellung sich schneller vollzieht. Trotz alledem wagen sich nur wenige daran, Oberschenkelfrakturen ambulant zu behandeln, und zwar deshalb, weil diese Behandlungen als ein besonders schwieriges technisches Kunststück gelten. — Ist dem so?

Gewiß muß man technisch für die Durchführung einer solchen Kur sehr gut geschult sein. So schwierig aber, wie man sich vielfach vorstellt, ist die Sache doch nicht. Man muß sich nur das Wesen der Sache klarmachen. Die ganze Geschichte kommt darauf hinaus, daß man zu einem Fixations- und Retentionsverband eine Gehschiene hinzufügt. Der Verband muß natürlich so gearbeitet sein, daß er in eine Schiene gebracht werden kann, ohne seine Wirkung zu verlieren, oder daß er in einen Gehverband verwandelt werden kann. Das letztere trifft sich im Prinzip natürlich ganz und gar mit dem ersteren. Es ist nur sehr viel schwieriger.

Die einfachste Methode ist tatsächlich immer noch die HESSINGSche. Man legt um das reponierte Glied einen leichten Fixationsverband, zu dem sich der HESSINGSche Leimverband sehr gut eignet, den wir aber auch mit anderen Verbandmethoden herstellen können (Stärkeverband, Rohrgeflecht, Drahtgewebe), und man hängt dann das so versorgte Glied in einem Schienenhülsenapparat auf.

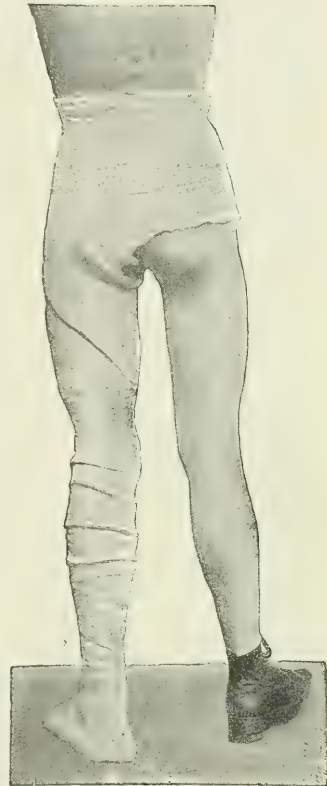


Fig. 305. Gipsverband zur ambulanten Behandlung der frischen Oberschenkelfraktur. (Nach DOLLINGER.)

Damit wird man stets ein gutes Resultat erreichen können. Wenn ein Schienenhülsenapparat nicht beschafft werden kann, wird man mit dem genau nach demselben Prinzip arbeitenden v. BRUNSSCHEN Verfahren dasselbe leisten. Die Sache sieht nur nicht so elegant aus.

Die Methoden, welche Fixationsverband und Entlastungsschiene ineinander arbeiten, stellen viel höhere technische Anforderungen. Ich halte sie deshalb nur in den Händen besonders guter Verbandtechniker für anwendbar.

### Pseudarthrosen des Oberschenkels.

Häufiger als beim frischen unkonsolidierten Oberschenkelbruch wird die Hilfe des Orthopäden gesucht, wenn ein solcher Bruch nicht zu rechter Zeit zur Heilung gelangt, also bei Ausgang des Bruches in Pseudarthrosenbildung.

Welches die Ursachen dieser schweren Störung der Gebrauchsfähigkeit des verletzten Gliedes sind, welches die operative Behandlung dieser Fälle ist, kann hier übergangen werden. Es geben darüber die chirurgischen Lehrbücher genügende Auskunft.

Wohl aber müssen wir erwähnen, daß in Fällen, wo nicht eine Interposition von Weichteilen die Heilung verhinderte, eine Behandlung nach den Grundsätzen der ambulanten Frakturbehandlung gute Aussichten bietet, auch nach langer Zeit noch zur Konsolidation zu führen.

Bei einer solchen Behandlung geht man darauf aus, durch das Gehen auf dem verletzten Glied eine Reizung der Bruchstelle zu setzen und dadurch die Callusbildung anzuregen. Man wird zu diesem Zweck natürlich nicht eine so vollkommene Entlastung des Gliedes einstellen, wie bei einer frischen Fraktur, sondern man wird durch die Schiene oder den Verband nur ebenso weit stützen, daß ein Gebrauch des Beines möglich wird.

Bei diesen Fällen wird man die Schienen, speziell Schienenhülsenapparate, den Gips- und ähnlichen Verbänden stets vorziehen, weil wir auf eine viel längere Tragzeit der Stützvorrichtung rechnen müssen und weil wir eine Schiene der fortschreitenden Konsolidation der Pseudarthrose entsprechend allmählich auf immer weniger Entlastung und Fixation einstellen können.

### Literatur<sup>1)</sup>.

- Dollinger**, *Ambulante Behandlung der Frakturen der unteren Extremitäten*. Wiener Klinik, 1898.
- Graff**, *Ueber die Behandlung der Oberschenkelbrüche mit Gehverbänden*. Mitteilungen aus den Hamburgischen Staatskrankenanstalten, Bd. 1.
- Hessing-Hasstauer**, *Orthopädische Therapie*.
- Heusner**, *Ueber Behandlung der Oberschenkelbrüche im Umhergehen*. Deutsch. med. Wochenschr., 1890.
- Hoffa**, *Lehrbuch der Frakturen und Luxationen*.
- König**, *Lehrbuch der speziellen Chirurgie*.
- Lorenz**, *Ueber die Behandlung winklig geheilter Frakturen im oberen Drittel des Oberschenkels*. Wiener med. Wochenschr., 1891.
- Thieme**, *Handbuch der Unfallkrankungen*.

1) In der fast lückenlosen Zusammenstellung der orthopädischen Literatur, welche HOFFA und BLENCKE (Stuttgart 1905) veröffentlicht haben, finden sich auch die Arbeiten, welche hier berücksichtigt wurden, fast sämtlich verzeichnet. Unter Verweisung auf dieses Werk führen wir deshalb nur die Werke und Arbeiten an, welche irgendwie besondere Berücksichtigung gefunden haben.

### Entzündliche Deformitäten des Oberschenkels.

Entzündungsprozesse, welche den Oberschenkelknochen befallen, erzeugen nicht allzu selten Deformitäten. Der Weg, auf dem dieselben zu stande kommen, kann verschieden sein. Die Deformierung kann erzeugt werden erstens durch Defektbildung, zweitens durch Beeinträchtigung der Wachstumsvorgänge und drittens dadurch, daß die Entzündung den Knochen erweicht und ihn der Deformierung durch äußere Einflüsse zugängig macht. Selbstverständlich können alle diese Ursachen im gegebenen Falle in jeder Kombination zusammenwirken.

Als ursächliche Entzündung kommt dabei an erster Stelle die akute und die chronische Osteomyelitis in Frage. Wenn dieselbe in einer besonders schweren Form den Oberschenkel befällt, kann sie zu einer Nekrose der ganzen Diaphyse führen, ohne daß das Periost im stande ist, durch Ausbildung einer Totenlade den Defekt zu decken. Erreichen sich alsdann die Neubildungen am Knochen, welche vom oberen und unteren Ende her stattfinden, so ist der Effekt schließlich eine hochgradige Verkürzung (Fig. 306), erreichen sie sich nicht, so kommt dazu noch eine Pseudarthrosenbildung.

Störungen des Knochenwachstums können von entzündlichen Prozessen als Wachstumshemmung wie als Wachstumsförderung erzeugt werden. Die ersteren Fälle sind die häufigeren, sie kommen zu stande, wenn der entzündliche Reiz die Epiphysenlinien des Femur, besonders die untere, zu einer Herabsetzung oder vorzeitigen Einstellung ihrer Tätigkeit bringt. Es kommen dabei gewöhnlich schwere Entzündungsformen oder solche, welche direkt in und an der Epiphysenlinie lokalisiert sind, in Betracht.

Die Verkürzungen des Oberschenkels, welche dabei entstehen, können sehr bedeutende Grade erreichen, je nachdem, wann in der Wachstumsperiode die Störung eingetreten ist. Regelmäßig tritt zu der so bedingten Verkürzung des Oberschenkels noch eine Inaktivitätsatrophie des ganzen Beines (Fig. 307). Wesentliche Kom-




Fig. 306. Totalnekrose des linken Femur. Mangelhafter Ersatz. Hochgradige Verkürzung des Oberschenkels. (Nach KAREWSKI.)



plikationen werden geschaffen, wenn die Störung der Epiphysenlinie nicht deren ganze Breite einnimmt, sondern auf einen exzentrisch gelegenen Abschnitt lokalisiert ist, oder wenn eine Verschiebung der Epiphyse zur Diaphyse eingetreten ist. Wir erhalten dann außer der Verkürzung eine falsche Wachstumsrichtung, aus welcher Abweichungen des Gliedes besonders im Sinne des Genu valgum und Genu varum und des Genu curvatum entstehen (Fig. 308).



Fig. 307.

Fig. 307. Wachstumsverkürzung des linken Oberschenkels nach Epiphysen-eiterung im Säuglingsalter.

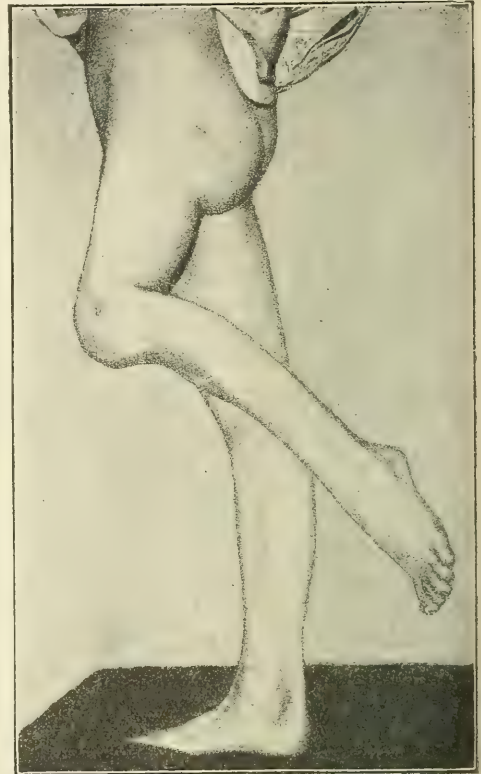

Fig. 308.

Fig. 308. Rechtwinklige Abknickung der unteren Femurepiphyse infolge von Osteomyelitis des Femur. (Nach KAREWSKI.)

Interessant ist die von PETERSEN gemachte Beobachtung, daß nach Ausschaltung der unteren Epiphysenlinie des Femur die obere, welche sonst am Längenwachstum des Knochens weniger beteiligt ist, in eine kompensatorische Hyperplasie geraten und den Defekt ausgleichen kann.

Seltener als Verkürzung erzeugt die entzündliche Wachstumsstörung eine Verlängerung des Femur; HELFERICH fand aber doch auf 13 Fälle Verkürzung 5 Fälle von Verlängerung nach akuter Osteomyelitis der Diaphyse. Noch häufiger werden Verlängerungen durch subakute und chronische Entzündungsprozesse, welche in der Nähe der unteren Epiphysenlinien spielen, bedingt.

Überschreitet die Porose, welche bis zu einem gewissen Grad bei allen akuten und bei manchen nicht akuten Entzündungen des Femur eintritt, das gewöhnliche Maß, so wird schließlich das Gefüge des Knochens so locker, daß die Belastung durch das Körpergewicht oder auch der einfache Muskelzug hinreicht, die weitgehendsten Verbiegungen und Achsendrehungen des Knochens hervorzurufen (OBERST, v. VOLKMANN, DIESTERWEG, SCHEDE). Typische derartig entstandene Deformitäten reproduzieren Fig. 309 und 310.

So wechselreich, wie die Deformitätenbilder und deren einzelne Ursachen sind auch die von denselben bedingten Funktionsstörungen und ihre Prognose. Geringe Verlängerungen oder

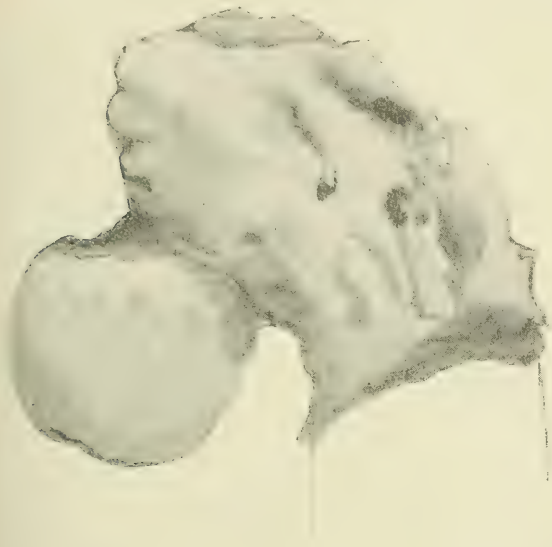


Fig. 309.



Fig. 310.

Fig. 309. Osteomyelitische Verbiegung des oberen Femurendes. (Nach OBERST.)

Fig. 310. Osteomyelitische Verbiegung des unteren Femurendes. (Nach OBERST.)

Verkürzungen bedingen keine größeren Störungen, hochgradige können die Gebrauchsfähigkeit des Beines völlig aufheben. Dasselbe gilt von etwaigen Abweichungen der Achse der Extremität.

Die Therapie muß zuerst die Verhütung der Deformität im Auge haben, die sie zu erreichen sucht durch eine möglichst günstige Leitung des entzündlichen Prozesses. Recht beachtenswert ist es dabei, daß Verbiegungen des Knochens im akuten entzündlichen Stadium der Osteomyelitis durch einfache Extension korrigiert werden können (v. VOLKMANN, OBERST). Späterhin sind die Deformitäten durch Osteotomie oder Osteoklasie zu beseitigen; bei falsch gerichtetem Längenwachstum aber erst nach Abschluß des Längenwachstums, da sonst das Rezidiv unvermeidlich ist. Starke Verkürzungen sind durch entsprechende Prothesen auszugleichen.

## Literatur.

- Birch-Hirschfeld**, Ueber einen eigenartigen Fall von akuter Osteomyelitis. *Deutsch. Zeitschr. f. Chirurgie*, Bd. 48.
- Karewski**, *Chirurg. Krankheiten des Kindesalters*, Stuttgart Enke, 1894.
- Oberst**, Ueber Knochenverbiegungen bei akuter Osteomyelitis. *Münch. med. Wochenschr.*, 1890.
- Scharff**, Knochenverkrümmung nach entzündlicher Erweichung. *Zeitschr. f. orthopäd. Chirurgie*, Bd. 7.
- Schuchardt**, *Krankheiten der Knochen und Gelenke*. *Deutsch. Chirurgie*, Lief. 28.

## Erworbene Deformitäten und Funktionsstörungen des Kniegelenkes.

### Traumatische Versteifungen und Schlottergelenkbildung.

Als besonders häufige Verletzungsfolgen haben wir Versteifungen des Kniegelenkes zu verzeichnen. Wir finden dieselben so gut wie regelmäßig, wenn schwerere Läsionen das Gelenk oder seine nächste Umgebung betroffen haben; insonderheit sind sie regelmäßige Folgeerscheinungen von Luxationen und von Frakturen, welche in oder am Gelenk lokalisiert waren. Doch auch dem Gelenk ferner gelegene Verletzungen lassen solche Versteifungen zurück, wenn sie längere Fixationen des Gelenkes bedingten, z. B. Brüche der Obersehenkeldiaphyse.

Das Bild, welches diese Fälle präsentieren, ist ein sehr einfaches. Das Knie steht in Streckstellung, die Beugefähigkeit ist ganz aufgehoben oder um irgend einen Prozentsatz vermindert. Selten sehen wir das Gelenk in einer Beugestellung; es müssen dann irgendwelche besondere Verhältnisse eingewirkt haben.

Die anatomischen Veränderungen, welche die Gelenkversteifungen bedingen, sind in einfachen Fällen Schrumpfungen der Gelenkkapsel und leichte Adhäsionen im Gelenk selbst, die unter dem Einfluß der Ruhigstellung oder als Residuen eines Blutergusses u. dergl. entstanden sind. In anderen Fällen sind es Inkongruenzen der Gelenkflächen, welche die Beweglichkeit beeinträchtigen. Sie sind entstanden durch Dislokationen bei Gelenkbrüchen oder durch Calluswucherungen, die zuweilen auch als exostosenartige Bildungen an den Grenzen der Gelenkflächen vorkommen.

Die Prognose ist in den einfachen Fällen eine durchaus günstige. Geringere Grade der Versteifungen verschwinden ohne jede Behandlung unter dem Gebrauch des Gliedes. In schwereren Fällen stellen Massage, aktive und passive Bewegungen unter Zuhilfenahme entsprechender gymnastischer Apparate normale Verhältnisse wieder her.

Ungünstiger ist die Prognose, wenn Inkongruenzen der Gelenkflächen in Frage kommen. Man muß dann für jeden Fall an der Hand guter Röntgenphotographien eine spezielle Diagnose stellen und entscheiden, ob durch einen blutigen Eingriff eine Besserung zu gewärtigen ist.

Eine recht häufige Komplikation der Gelenkversteifungen ist eine gewisse Schlottergelenkbildung. Besonders wenn längere Zeit Extensionsverbände mit hoher Belastung zur Anwendung gebracht wurden, findet man oftmals die Möglichkeit, das Knie zu überstrecken und die Möglichkeit passiver seitlicher Bewegungen.

Die Prognose dieser Schlottergelenkbildung ist eine wenig günstige. Die gedehnten Gelenkbänder haben wenig Neigung, sich



wieder auf normale Länge zu verkürzen, wenn auch volle Beugefähigkeit erreicht wird. Die Festigkeit des Gelenkes kann soweit geschädigt bleiben, daß man gezwungen ist, durch portative Apparate die Ueberstreckung und seitlichen Bewegungen zu verhindern. Es kommen dabei Schienen in Betracht, deren Kniescharniere sich bei voller Streckung hemmen: um die Seitenbewegungen zu verhindern, muß man Außen- und Innenschienen geben. Aus bekannten allgemeinen Gründen sind Schienenhülsenapparate am praktischsten. —

Neben den Folgezuständen, welche nach Kniegelenksverletzungen ganz allgemein entstehen, müssen wir noch einige Störungen, die nach bestimmten Verletzungen auftreten, erwähnen.

Eine nicht unerhebliche praktische Bedeutung haben da die Folgen der

### Meniscusluxation

oder, wie man diese Verletzung heute noch vielfach nennt, das *dérangement interne de genou*.

Die Entstehung dieser Verletzungen und die Behandlung der frischen Fälle haben wir hier nicht zu besprechen. Erst wenn eine Anheilung der abgerissenen Bandscheibe nicht eingetreten ist, kommen die Fälle in unsere Hände. Dieses Ereignis ist aber verhältnismäßig häufig.

Die Erscheinungen, welche die Fälle alsdann bieten, sind ziemlich charakteristisch. Die Patienten geben uns Klagen an, welche sehr ähnlich sind denen bei der arthropathischen Quadricepsatrophie (s. diese), sie geben uns aber dazu an, daß von Zeit zu Zeit bei einem ungeschickten Tritt, bei einer plötzlichen Körperdrehung oder sonst einer ungewohnten Bewegung, oft aber auch ohne daß eine solche Gelegenheitsursache einwirkte, ein plötzlicher intensiver Schmerz im Knie auftritt. Oftmals bricht der Patient dabei zusammen. Er hat das Gefühl, daß sich im Gelenk etwas verschoben hat; das Gelenk ist unbeweglich. Unter einem scharfen Ruck stellt sich dann der Gelenkmechanismus wieder ein. Die sonst bestehenden Beschwerden sind nach einem solchen Ereignis eine Zeitlang heftiger, gehen aber auf ihren Stand zurück, bis wieder ein neuer derartiger Zwischenfall kommt.

Bei der objektiven Untersuchung findet man oft genug von der habituellen Meniscusluxation keine sicheren Zeichen, zumal der Patient nur sehr selten das Ausschnappen des Knies willkürlich demonstrieren kann.

Oft aber fühlen wir aus dem inneren Gelenkspalt — der innere Meniscus luxiert häufiger als der äußere — einen schmalen harten, scharfkantigen Wulst herausragen, welcher meistens stark druckempfindlich ist. Nicht selten läßt sich der Wulst, wenn das Gelenk locker gehalten wird, durch direkten Druck in das Gelenk hineinschieben. In anderen Fällen wurde der Gelenkspalt verbreitert und vertieft gefunden.

Einen wichtigen Fortschritt hat die Diagnostik dieser Fälle gemacht durch die Sauerstoffeinblasungen WERNSDORFFS. Man erhält dadurch ausgezeichnete, vorzüglich detaillierte Röntgenbilder, auf denen der luxierte Meniscus oftmals deutlich zu erkennen ist. Ein Beispiel zeigt Fig. 311.

Der anatomische Befund dieser Fälle ist je nach der primären Verletzung verschieden. Meist findet sich die vordere Insertion an der Tibia abgetrennt. Bei längerem Bestand finden sich dazu sekundäre Veränderungen an der Knorpelscheibe.

In der Behandlung wird mit besonderer Vorliebe die Kniekappe, besonders die elastische verwendet. In der Tat fühlen die

Patienten durch eine Bandagierung eine Erleichterung. Aber dieser Erfolg ist hier wie bei der Quadricepsatrophie, welche sich übrigens als regelmäßige Komplikation einstellt, nur ein temporärer. Der dem Knie durch die Bandage gegebene Halt genügt bald nicht mehr. Das Knie schnappt trotzdem wieder aus, die Beschwerden werden meist auf die Dauer statt geringer, schwerer.

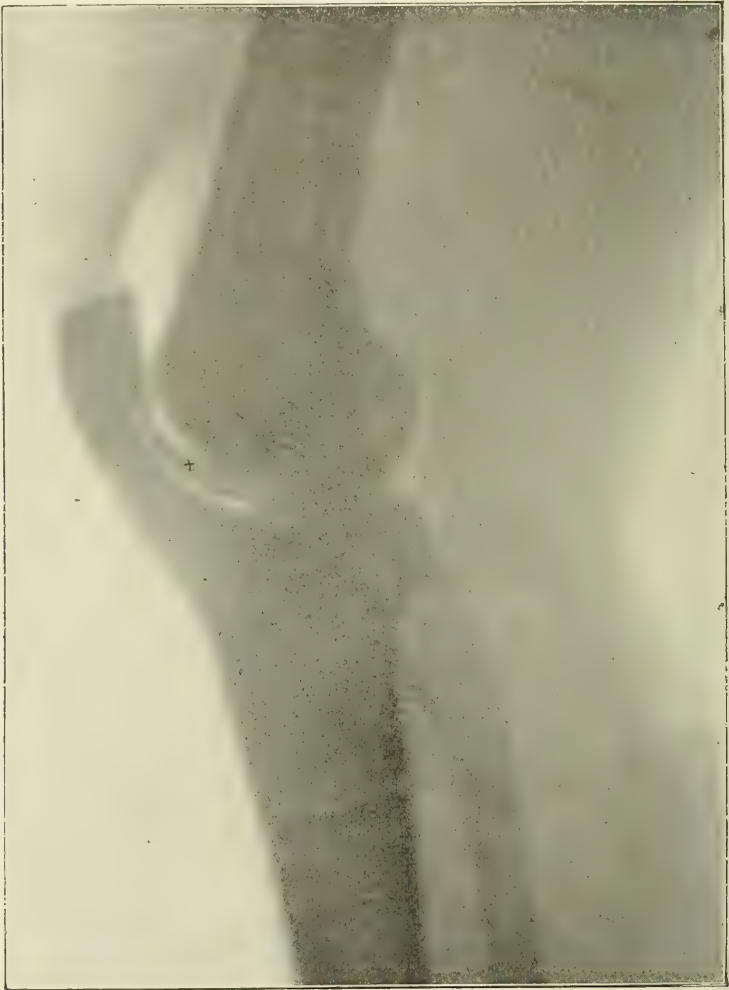

Fig. 311. Meniscusabriß. Der abgerissene Meniscus (X) medial hat sich nach vorne oben umgeschlagen und liegt zwischen der Femurgelenkfläche und dem Lig. patellae. (Nach HOFFA.)

Bessere Resultate geben Behandlungen, die eine Kräftigung der Kniemusculatur herbeizuführen suchen. Man erzielt dabei festere Spannung der Gelenkkapsel; dadurch werden die Reluxationen seltener, die Beschwerden geringer. Ich habe auf diese Weise in mehreren Fällen, wo die Exstirpation des Meniscus in Aussicht genommen war, die Beschwerden soweit vermindert, daß eine Operation nicht mehr in Frage kam.

Freilich so günstig ist der Erfolg nicht immer. Man hat dann als letztes, aber auch souveränes Mittel: die Exstirpation des Meniscus. Diese Operation ist in zahlreichen Fällen mit vollem Erfolge ausgeführt worden. Dieselbe dürfte bei ihren günstigen Erfolgen als einfacher der von manchen Operateuren ausgeführten Annäherung des Meniscus vorzuziehen sein. —

Sehr ähnlich dem Krankheitsbilde der habituellen Meniscusluxation sind häufig Erscheinungen, welche

### freie Gelenkkörper

im Knie erzeugen.

Die Differentialdiagnose kann ohne Eröffnung des Gelenkes ganz unmöglich sein, wenn der freie Gelenkkörper sich nach einem Trauma findet und sich Spuren einer Arthritis deformans oder Arthritis dissecans nicht nachweisen lassen. Denn ebenso wie bei der Meniscusluxation ist beim freien Gelenkkörper der Patient nicht immer in der Lage dem Arzte den Störenfried bei der Untersuchung objektiv kenntlich zu machen.

Auch in solchen Fällen dient die so beliebte Kniekappe nicht dazu, die Beschwerden des Patienten auf die Dauer zu vermindern, während man durch eine Kur, welche die Kräftigung der Kniemuskeln zum Ziele hat, zuweilen eine gewisse Verminderung der Beschwerden erreicht. Im übrigen ist natürlich die operative Entfernung des freien Gelenkkörpers die einzige Radikalbehandlung.

#### Literatur.

**Hoffa**, Beiträge zur Pathologie und Therapie der Kniegelenkserkrankungen. Berl. Klin., 1904.

**Schultze**, Die Luxation der Semilunarknorpel des Kniegelenkes. Arch. f. Orthop., Bd. 1, Heft 1.

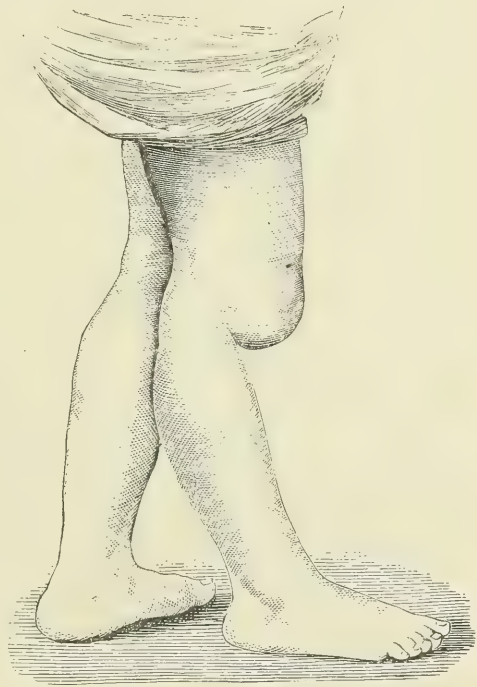


Fig. 312. Veraltete Luxation des Kniegelenkes nach hinten. (Nach KAREWSKI)

### Veraltete Luxation des Kniegelenkes.

Ein Fall von veralteter Luxation im Kniegelenk ist von KAREWSKI mitgeteilt. Es handelte sich um eine 32-jährige Dienstmagd, welche im Alter von 16 Jahren eine Luxation der Tibia nach hinten acquiriert hatte, ohne daß eine Korrektur der Verschiebung erfolgte. Die Patientin (Fig. 312) lernte trotzdem ihr Bein verhältnismäßig sehr gut wieder zu gebrauchen. Obgleich weder Schienen noch Krücken zur Anwendung gebracht worden waren, konnte sie schon 1 Jahr nach der Verletzung ihre Arbeit wieder verrichten.



Zur Zeit der Untersuchung bestand eine Verlängerung des Femur um 3—4 cm, eine Verkürzung der Tibia um 3 cm, das Knie konnte vollständig gebeugt und gestreckt werden. Die Patientin ging weite Strecken und empfand nur bei besonderen Anstrengungen Schmerzen; der Gang hatte ziemlich normales Aussehen. Die einzige Hilfe, welche die Patientin dem Knie gewährte, war eine Bindenumwicklung.

#### Literatur.

*Karewski*, Ueber einen Fall von veralteter Luxation des Knies nach hinten. *Arch. f. klin. Chirurgie*, Bd. 33.

### Schnellendes Knie.

Auf eine seltene Verletzungsfolge am Knie hat neuerdings THIEM hingewiesen; er hat dafür wegen einer gewissen Aehnlichkeit der Erscheinungen mit dem schnellenden Finger die Bezeichnung schnellendes Knie vorgeschlagen.

Die Störung besteht darin, daß die Streckung des Kniegelenkes im letzten Teil mit einem plötzlichen Ruck vor sich geht. Bei dem von THIEM beschriebenen Falle hatte der Patient einen Spiral- und Torsionsbruch des Schienbeines und Wadenbeines erlitten. Der Bruch war mit einer Durchbiegung nach hinten geheilt.

Ein anderer Fall ist von BARTH beschrieben: Der betreffende Patient hatte durch eine schwere Gewalteinwirkung eine Verletzung des linken Knies und einen Bruch desselben Unterschenkels erlitten. Es war im Anschluß daran ein Schlottergelenk im Knie mit Gelenkmäusen entstanden. Die Gelenkmäuse waren operativ entfernt worden, 2 $\frac{1}{2}$  Jahre nach der Operation fand sich eine starke Atrophie des Quadriceps, bei seitlichen Bewegungsversuchen des gestreckten Knies etwas Federn, aber kein eigentliches Schlottern. Dagegen ließ sich die Gelenkfläche des Femur gegen die der Tibia sowohl nach vorwärts wie rückwärts passiv verschieben (in Streckstellung). In Rückenlage vermied der Patient aktive Bewegungen des Beines. Wenn beim Stehen das Knie in annähernde Streckstellung kam und als Stütze benutzt werden sollte, rutschte die Femurgelenkfläche auf der Tibia entweder nach vorn oder nach hinten. Dabei empfand Patient lebhaften Schmerz.

In einem von RÖLEN beschriebenen Falle war ebenfalls eine schwere Verletzung des Unterschenkels vorausgegangen.

Die beschriebene Störung scheint in der französischen Literatur größere Beachtung gefunden zu haben als in der deutschen. In einem Falle, der von DELORME mitgeteilt ist, wurde das Schnellen verhindert, wenn der Oberschenkel mit einer ESMARCSchen Binde umschnürt wurde.

Aus diesen Erscheinungen nimmt DELORME an, daß das Schnellen durch einen tonischen Krampf der Beugemuskeln bedingt wurde, den die Streckmuskeln durch eine krampfhaftige Zusammenziehung im letzten Momente der Streckung überwinden mußten. THIEM führt gegen die Annahme gewichtige Gründe an. Seine Ausführungen machen es wahrscheinlich, daß eine Abreißung der Lig. cruciata die Ursache des Schnellens ist. Anatomische Befunde sind bisher nicht bekannt.

Erwähnenswert dürfte noch sein, daß dieses Schnellen, besonders wie es THIEM beschrieben hat, auch nach Kinderlähmungen zur Beobachtung kommt. An entsprechender Stelle (s. paralytische Deformitäten des Knies) finden sich Angaben über einen einschlägigen Fall meiner Beobachtung.

Die Funktionsstörung war in den bekannt gegebenen Fällen stets eine sehr bedeutende. Die Patienten konnten nur mit Hilfe von Schienen gehen.

Arthrodesen wurden den Patienten zwar vorgeschlagen, jedoch von denselben abgelehnt.

#### Literatur.

- Barth*, Zur Frage des schnellenden Knies. *Monatsschr. f. Unfallheilkunde*, 1897.  
*Rölen*, Beitrag zur Kasuistik des „schnellenden Knies“. *Monatsschr. f. Unfallheilkunde*, 1898.  
*Thiem*, *Handbuch der Unfallheilkunde*.

#### Veraltete Patellarfraktur.

Die Behandlung der Kniescheibenbrüche ist immer eine Aufgabe gewesen, welche die Chirurgen interessierte. Trotzdem sind die Schwierigkeiten, welche dieselbe bietet, nicht soweit überwunden, daß alle zur Behandlung kommenden Fälle zur Heilung gelangen.

Die Störungen, welche alsdann zurückbleiben, sind in zahlreichen Fällen nicht sehr groß. Wo nur die Kniescheibe selbst quer durchgebrochen ist und der sog. Reservestreckapparat — die vom Quadriceps seitlich neben der Patella vorbeiziehenden Sehnenbündel — intakt geblieben ist, kann durch eine Arbeitshypertrophie der in Tätigkeit bleibenden Muskeln eine vollständige funktionelle Heilung eintreten. Diese kann natürlich durch eine entsprechende Behandlung mit Massage, Gymnastik und Elektrizität wesentlich befördert werden.

Diesen sehr günstigen Resultaten, welche von manchen Chirurgen so hochgeschätzt wurden, daß sie von ihnen überhaupt als das Ziel der Behandlung der Patellarfraktur hingestellt werden, stehen aber in recht erheblicher Zahl ungünstigere Fälle gegenüber.

Wenn der Reservestreckapparat seitlich eingerissen ist, so kann er natürlich den Verlust der Patella nicht decken. In diesen Fällen ist die aktive Streckung des Knies nur möglich, wenn sich ein fibröser Callus zwischen den Bruchstücken der Patella herstellt.

Aber auch ein solcher Callus kann sich späterhin noch dehnen, es treten dann im Laufe der Jahre Funktionsverschlechterungen ein. Die Funktionsstörungen, welche solche ungünstige Fälle ergeben, sind recht beträchtliche. Die Patienten gehen zwar auf ebenem Boden so, daß man ihrem Gang kaum eine Störung ansieht. Aber sowie ihnen der Weg Hindernisse bereitet, treten die Schwierigkeiten ein. Wenn der Fuß hängen bleibt und dadurch die automatische Streckung des Knies verhindert wird, versagt das Bein im Moment der Belastung: der Patient kommt zu Fall. Ganz besonders behindert sind die Patienten, wenn sie bergab oder treppab gehen sollen. Dabei sind sie gezwungen, das Knie zu stützen oder dadurch, daß sie das Bein auswärts rotieren und abduzieren, mechanisch die Streckung des Knies zu erhalten. Alles in allem erhält man dieselbe Funktionsstörung, welche die Lähmung des Quadriceps erzeugt. Für alle schweren Arbeiten sind solche Patienten natürlich untauglich.

Bei der Behandlung dieser Fälle ist man zunächst darauf ausgegangen, eine nachträgliche knöcherne Vereinigung der Fraktur zu erzielen. Dieses Ziel ist zu erreichen durch die sekundäre Knochennaht.

Die Anwendbarkeit dieser Methode findet ihre Grenze, sobald die Bruchstücke nicht mehr aneinander gebracht werden können.

Wenn der Bruch nicht mehr verhältnismäßig frisch ist, ist das obere Bruchstück durch die Schrumpfung des Quadriceps meist soweit zurückgezogen und so festgehalten, daß die Bruchstücke auch durch starken Zug und Druck und möglichst günstige Einstellung von Hüft- und Kniegelenk nicht zur Berührung gebracht werden können. Bis zu einem gewissen Grade kann man sich alsdann helfen, wenn man die Quadricepssehne einkerbt, wie MACEWEN angegeben hat, oder wenn man nach dem Vorgange von v. BERGMANN die Tuberositas tibiae mit dem Ansatz des Lig. patellae abmeißelt. Selbst wenn man beide Methoden kombiniert, sind aber wohl kaum größere Diastasen als 6—8 cm zu überwinden. Um eine knöcherne Vereinigung sicher zu erzielen, hat JULIUS WOLFF vom oberen und unteren Bruchstücke eine Knochenspanne teilweise gelöst und diese aneinander gebracht.

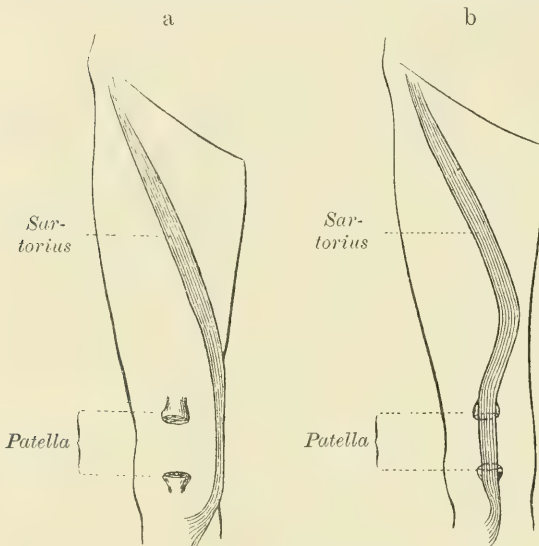


Fig. 313a und b. Sartoriusverlagerung bei veraltetem Kniescheibenbruch nach SCHANZ.

Ansatzstelle des Sartorius an dem Innenrand der Bruchstücke der Patella vorbei bis ziemlich zur Mitte des Oberschenkels herauf geführt. Von diesem Schnitt aus wird durch Abpräparieren der Haut und des subkutanen Fettgewebes nach rückwärts der Sartorius freigelegt. Er wird aus seinem Bett herausgehoben, bis er nach vorn bis zur Mittellinie des Knies herübergeschlagen werden kann. Alsdann werden durch Abpräparieren der Haut die Bruchstücke der Patella zugänglich gemacht. Dabei findet man in den meisten Fällen das Gelenk durch eine dünne fibröse Callusmasse geschlossen. In die Bruchstücke der Patella werden flache Längsrinnen gemeißelt. Nun wird, während das obere Bruchstück nach abwärts gezogen wird, der Sartorius in diese Rinnen gelagert, darinnen durch Draht- oder andere Nähte fixiert, ebenso wird eine Verbindung mit der fibrösen Callusschicht hergestellt. Schließlich wird die Haut darüber geschlagen und die Hautwunde genäht. Die Operation wird durch Fig. 313a und b veranschaulicht.

Die Vorteile dieser Methode sind, daß dieselbe auch bei größter Diastase erfolgreich angewendet werden kann, daß das Gelenk selbst

Wo das Ziel dieser Operationen schließlich erreicht wird, haftet dem Resultate häufig der Nachteil an, daß der geschrumpfte Streckmuskel keine genügende Beugefähigkeit des Knies erlaubt.

Einen anderen Weg schlägt die von SCHANZ angegebene Methode ein. Sie geht darauf aus, durch eine Verlagerung des Sartorius die Verbindung des Kniestreckmuskels mit dem Tibiakopf wieder herzustellen. Auf eine knöcherne Vereinigung der Fraktur wird dabei verzichtet.

Bei dieser Operation wird ein Schnitt von der



meist nicht eröffnet zu werden braucht und daß dem geschwächten Quadriceps eine neue Kraftmenge zugeführt wird. Eine Störung durch den Ausfall des Sartorius an seinem Platze tritt nicht ein.

Ein von mir dem Chirurgenkongreß 1903 vorgestellter, nach dieser Methode operierter Patient hatte trotz einer Diastase von 12 cm volle aktive Streck- und Beugefähigkeit des Knies erreicht. Er ging ausdauernd und sicher in jedem Gelände, treppauf und -ab im Laufschrift.

Dieselben günstigen Erfolge sind auch von anderer Seite (BARDENHEUER, KARCH) mit dieser Operation erreicht worden.

In Fällen, wo keine der erwähnten Operationen zur Ausführung gebracht werden kann, bleiben uns, um dem Patienten Halt auf seinem Bein zu verschaffen, die Schienen.

Wir können, wenn der Patient mit einer Feststellung des Gelenkes einverstanden ist, schon mit einer Kniekappe aus festem Material (Leder, Zelluloid, Wasserglas oder dergl.) auskommen.

Soll das Knie beweglich bleiben, so müssen wir einen Apparat mit einer mechanischen Kniestreckvorrichtung geben. Als solcher eignet sich ein Schienenhülsenapparat mit dem künstlichen Quadriceps, wie die anderen Apparate, welche bei Behandlung der Quadricepslähmung (s. paralytische Deformitäten) beschrieben sind.

#### Literatur.

*Handbuch der praktischen Chirurgie, Bd. 4 (Literaturverzeichnis).*

Schanz, A., *Eine neue Operation zur Behandlung veralteter Kniescheibenbrüche.* Münch. med. Wochenschr., 1903.

Wolff, J., *Osteoplastik bei veralteter Patellarfraktur.* Sitzungsberichte des Chirurgenkongresses 1901.

#### Habituelle Luxation der Patella.

Zu den selteneren Verletzungsfolgen zählt die habituelle Luxation der Patella. Wir verstehen darunter Verschiebungen der Kniescheibe, welche, nachdem sie einmal durch ein Trauma erzeugt worden waren, sich häufiger wiederholen. Die dabei in Frage kommenden Fristen sind sehr verschieden. In manchen Fällen tritt die Verschiebung bei jeder Beuge- oder Streckbewegung des Knies auf. In anderen Fällen folgen sich die Luxationen erst in längeren Zwischenräumen, in Wochen und Monaten. Man hat für letztere Fälle die Bezeichnung rezidivierende Luxation gebraucht, doch ist eine scharfe Unterscheidung zwischen dieser und der habituellen nicht möglich, da gewöhnlich der Gang der Entwicklung so ist, daß die Luxationen sich zuerst seltener, dann häufiger und schließlich in fortlaufender Kette folgen.

Zur Entstehung der habituellen Luxation gehört wohl stets eine besondere Disposition im Bau des Gelenkes. Man findet bei diesen Fällen fast ausnahmslos eine Genu valgum-Bildung und eine Abflachung des Condylus externus. Diese Erscheinungen sind wahrscheinlich keine Folgen der Luxation, sondern sie ermöglichen erst ihr Zustandekommen, vielleicht werden sie später dann durch dieselbe verschlimmert.

Diese Vermutung wird mir bestätigt durch einen Fall, den ich neuerdings beobachtet habe. Ein 12-jähriger Knabe hatte als Säugling an einer eitrigen Entzündung des linken Kniegelenkes gelitten — augenscheinlich an einer Epiphyseneiterung. Es war dadurch eine Wachstumsverkürzung des linken Oberschenkels bedingt worden. Im 8. Lebens-

jahre war bei einem Fall eine Luxation der Patella entstanden, diese wiederholte sich mit zunehmender Verkürzung der Zwischenzeit bis zur Zeit der Beobachtung die Luxation bei jeder Kniebeugung eintrat. Deutlich fand sich in diesem Falle eine Volumverminderung des Condylus externus vor allem in seiner vorderen Wölbung.

Die anatomische Form der Luxation ist fast ausschließlich die der kompletten oder inkompletten Luxation nach außen.

Das Bild, welches die Patienten in voll entwickelten Fällen bieten, ist ein sehr deutliches. Es verschiebt sich die Kniescheibe bei jeder Beuge- oder Streckbewegung des Knies an die Außenseite des Gelenkes. Die Reposition erfolgt selbständig bei der rückläufigen Bewegung. In weniger ausgeprägten Fällen gehört zur Erzeugung der Luxation ein besonderer Anstoß, der durch ein kleines Trauma, eine eigentümliche Muskelkontraktion, einen ungeschickten Tritt oder dergl. gegeben werden kann. Die Reposition geht alsdann gewöhnlich auch nicht von selbst von statten. Sie ist aber so leicht auszuführen, daß die Patienten sie meist selbst vornehmen.

Die Beschwerden, welche die Patienten erleiden, sind sehr verschieden. Sie sind im allgemeinen am geringsten, je häufiger die Luxation eintritt; doch sind sie kaum je so gering wie bei den angeborenen Luxationen der Patella. In anderen Fällen sind die Patienten durch ihr Leiden schwer behindert.

Bei der objektiven Untersuchung läßt sich die Verschieblichkeit der Patella in den ausgeprägten Fällen leicht nachweisen.

Wenn die Patienten Schmerzen durch die Luxation empfinden, verhindern sie aber gewöhnlich durch Muskelspannung die Herstellung der Verrenkung durch den untersuchenden Arzt. Man findet dann ein stärkeres Heraustreten des äußeren Randes der Kniescheibe und man kann daraus mit der Anamnese zusammen die Diagnose stellen.

Eine Behandlung des Leidens ist auch für die Fälle, welche weniger Beschwerden machen, angezeigt, weil mit der Zeit die Knie doch erheblich leiden, besonders weil sich arthritische Prozesse einstellen.

Wenn der Fall noch verhältnismäßig frisch ist, kann man versuchen, durch eine Kniekappe eine Besserung zu erzielen. Besseres als die einfache Kniekappe leistet eine von HAUDEK angegebene Bandage, welche Fig. 314a und b zeigt. Sie besteht aus einem hufeisenförmigen Bügel, der an die Außenseite der Kniescheibe gelegt wird. An diesem Bügel befindet sich ein nach der Kniekehle zulaufender Fortsatz. Das Ganze wird durch zwei elastische Schnallriemen festgelegt.

Solange eine solche Bandage getragen wird, werden zuweilen Reluxationen verhindert. Es ist dann immerhin möglich, daß eine Schrumpfung der Gelenkkapsel eintritt und daß damit dauernde Heilung erzielt wird. Wo man damit nicht zum Ziele kommt, wird die blutige Operation notwendig. Dafür sind eine ganze Reihe von Methoden empfohlen.

Die einfachste ist die von LE DENTU, welcher eine Falte in die Kapsel an der Innenseite des Gelenkes einnäht; sie ist auch von anderen Operateuren (HOFFA, SCHANZ) mit gutem Erfolge ausgeführt worden.

BARDENHEUER durchschneidet die Bänder der Gelenkkapsel an derselben Stelle und nähte beide Wundränder übereinander; ähnlich operierte BEJARDI.

KROGIUS hat neuestens empfohlen, einen doppelt gestielten Lappen aus der Innenseite der Kapsel nach der Außenseite derselben zu trans-

plantieren. Von anderen Operateuren wurde die Gleitfurche der Patella vertieft; endlich haben noch andere (HEINECKE, TRENDELENBURG, COSATI, GOLDTHWAITH) den Ansatz des Ligamentum patellae mit der Tuberositas tibiae auf der Tibia nach innen verpflanzt, HEUSNER hat den Semitendinosus, HOFFA den Semimembranosus an den Innenrand der Patella angenäht. SCHANZ hat durch eine Verlagerung des Sartorius im oben erwähnten Falle die Korrektur erreicht. Der Muskel wurde so gelegt, daß er am Außenrande der Patella vorbeizieht.

a



b




Fig. 314a und b. HAUDEKS Bandage zur Behandlung der habituellen Luxation der Patella.

Endlich muß noch erwähnt werden, daß da, wo ein ausgesprochenes Genu valgum vorhanden ist, durch die Korrektur dieser Deformität fast ausnahmslos die Luxation mitbeseitigt wird.

#### Literatur.

- Krogius**, Zur operativen Behandlung der habituellen Luxation der Patella. *Centralbl. f. Chir.*, 1904.  
**Weimuth**, Die habituellen Verrenkungen der Kniescheibe. *Deutsche Zeitschr. f. Chir.*, Bd. 61.

#### Gonitis tuberculosa.

Auch für den Orthopäden ist die wichtigste entzündliche Erkrankung des Kniegelenkes die Tuberkulose, nicht nur wegen ihrer Häufigkeit und wegen ihrer Fähigkeit, Deformitäten zu



erzeugen, sondern vor allem wegen der günstigen Erfolge, welche dieser Erkrankung gegenüber gerade die orthopädisch-chirurgische Behandlung erreicht.

Der hier gegebene Raum gestattet nicht, daß wir eine einigermaßen erschöpfende Darstellung der pathologischen Anatomie und des Verlaufes dieser Erkrankung geben. Wir können darauf um so mehr verzichten, als jedes Lehrbuch der Chirurgie dieses Kapitel ausführlich behandelt, besonders aber, da wir aus KÖNIG'S Feder eine klassische Darstellung der Kniegelenkstuberkulose besitzen. Wir können uns darum darauf beschränken, einige Punkte hervorzuheben, deren besondere Beachtung notwendig ist, wenn man die Ziele, Wege und Erfolge unserer Therapie darstellen will.

Das Kniegelenk gehört zu den am häufigsten an Tuberkulose erkrankenden Gelenken des menschlichen Körpers. Etwa 30 Proz. aller Gelenkstuberkulosen betreffen das Knie (KAREWSKI).

Besonders häufig werden dabei Kinder von der Erkrankung befallen.

Nach einer Zusammenstellung von KÖNIG erkrankten von 704 Patienten 292 im ersten, 190 im zweiten, 93 im dritten Dezennium; das männliche Geschlecht ist dabei etwas häufiger betroffen (59,4 Proz.) als das weibliche (40,6 Proz.).

Pathologisch-anatomisch unterscheiden wir eine synoviale und eine ostale Form der Erkrankung; letztere teilen wir in die primäre und die sekundäre ein, je nachdem, ob die Knochenkrankung direkt oder durch Uebergreifen einer synovialen Erkrankung auf den Knochen entstanden ist.

Ueber das prozentuale Verhältnis der einzelnen Formen sind ziemlich weit auseinandergehende Angaben gemacht. Es scheinen etwa gleichviel synoviale und ostale Erkrankungen vorzukommen.

Im klinischen Bilde sind diese Formen nicht deutlich zu unterscheiden, wenn auch in jüngster Zeit durch Röntgenuntersuchungen ein wichtiger Schritt in dieser Richtung getan ist (LUDLOFF).

Wir unterscheiden vielmehr heute noch klinisch die drei Formen des Hydrops tuberculosus, der Granulationstuberkulose und der tuberkulös-eitrigen Entzündung. Von diesen Formen ist im Kindesalter die häufigste die der Granulationstuberkulose (Tumor albus, Fungus genu).

Diagnostische Schwierigkeiten macht die Kniegelenkstuberkulose in ausgebildeten Fällen nur sehr selten. Verwechslungen können fast nur mit dem einfachen Hydrops genu, mit der Kniegelenkserkrankung der Bluter, mit der luetischen Entzündung vorkommen. Sie werden fast stets zu vermeiden sein, wenn man überhaupt an diese Erkrankungen denkt. Im Anfangsstadium ist die Diagnose oftmals nur durch längere Beobachtung zu stellen.

Der Verlauf der Krankheit kann ein sehr verschiedener sein. Am günstigsten liegen in dieser Beziehung im allgemeinen die Fälle von Hydrops tuberculosus. Dabei kommt es unzweifelhaft vor, daß eine Ausheilung ohne irgend welchen Verlust stattfindet. Oftmals ist dabei auch die Funktion des Gliedes während der Dauer der Erkrankung nur sehr wenig gestört. Die Patienten gehen unter Umständen während der ganzen Zeit ohne Stütze und Schutz des Gelenkes herum. Sie ermüden zwar leichter auf dem erkrankten Bein, die Schwellung des Knies wird durch Anstrengung vermehrt, aber das alles nur in einem Maße, welches mit der bedenklichen Natur des Leidens in keinem Verhältnis steht. Natürlich ist dieser leichte Verlauf nicht die Regel. Bei weitem die meisten Fälle nehmen einen schwereren Verlauf. Besonders sobald die fungöse oder die eitrig-eitrige Form zur Entwicklung gekommen ist, ist eine

restitutio ad integrum so gut wie ausgeschlossen und es kommen im Verlaufe der Krankheit ganz erhebliche Funktionsstörungen zur Entwicklung. Immerhin erreicht man auch in solchen Fällen unter entsprechender Behandlung zuweilen geradezu verblüffend günstige Enderfolge.

Sowie die Entzündung nur etwas heftiger wird, verhindern die entstehenden Schmerzen den Patienten, fest auf dem erkrankten Beine aufzutreten. Wir sehen dann deutliches Hinken. Bei weiterer Steigerung tritt der Patient nur noch mit der Fußspitze leicht auf, er hält das Knie gebeugt, er hüpfte nur noch mit höchster Vorsicht, er greift zu Stock oder Krücke, bei höchster Entwicklung der Krankheit wird er bettlägerig.

Am Knie finden wir alsdann auf der Höhe der Erkrankung das bekannte Bild des Tumor albus oder der eitrigen Entzündung. Wir sehen Fisteln entstehen, die zuerst massenhaft Eiter entleeren, oftmals Sequester an die Oberfläche befördern. Wir sehen langdauernde Fieberprozesse.

Der Allgemeinzustand des Patienten, welcher in leichten Fällen oftmals fast gar nicht gestört erscheint, leidet bei den schweren Entzündungen stets. In das Gesicht des Kindes schreibt sich die Erkrankung mit markanter Schrift: schlaaffe Haut, durchsichtige Blässe, dunkle Ringe um die Augen zeigen die schwere Erkrankung; hochgradige Abmagerung vervollständigt das Bild der schweren Allgemeinstörung. In jedem Stadium kann eine Verallgemeinerung der Tuberkulose das Schicksal des Kranken besiegeln. Dieser Ausgang ist jedoch nicht übermäßig häufig, ja ich glaube sagen zu können, bei Kindern ganz außerordentlich selten, wenn die Erkrankung sich selbst überlassen wird. Häufig gemacht wird derselbe nur durch unzumutbare Behandlung.

In den bei weiten meisten Fällen — Statistiken haben wir freilich nicht — tritt ein Abklingen der Entzündung ein. Die Schmerzen lassen nach, die Patienten erholen sich, das Gelenk schwillt ab, die Fisteln sezernieren weniger, ihr Sekret wird klarer, sie schließen sich endlich. Kommen auch oft genug Rückfälle, die vielleicht sogar noch schwerer sind als die ersten Attacken, so heilt der tuberkulöse Prozeß schließlich aber doch aus, freilich erst nach so und so viel Monaten, ja meistens erst nach Jahren.

Diesen Ausgang nehmen, das muß besonders betont werden, auch ostale Entzündungen: auch Knochenherde heilen aus, selbst ohne daß eine Entfernung oder Abstoßung von Sequestern stattgefunden hat.

Ist darum die Prognose quoad vitam im allgemeinen als ziemlich günstig zu bezeichnen, so ist sie, wo nicht eine zweckmäßige Behandlung eintritt, um so ungünstiger quoad functionem.

Nur ganz ausnahmsweise findet, wie schon oben gesagt, eine vollständige Wiederherstellung der Funktion des erkrankten Gelenkes statt. Bei weitem die Mehrzahl erleidet Verluste, die wiederum bei den meisten ganz bedeutende sind. Schon der Anblick des Beines verrät, daß an demselben eine schwere Erkrankung sich abgespielt hat. Die Muskulatur des Gliedes ist atrophisch, oft so weit, daß sie fast ganz geschwunden erscheint. Ganz besonders hochgradig ist die Atrophie des Kniestreckmuskels, der gar oft vollständig funktionsunfähig geworden ist.

Die Atrophie betrifft auch die Knochen; sie sind dünn und weniger kompakt, wie wir heute mit den Röntgenstrahlen leicht nachweisen können.

Fast stets findet man außerdem eine Wachstumsverkürzung, die Ober- und Unterschenkel betrifft, und die ganz besonders hochgradig wird, wenn die Epiphysenlinien durch die Entzündung alteriert worden sind. Seltener kommt es in solchem Falle auch vor,

daß ein abnorm großes Längenwachstum durch Reizung der Epiphysenlinien stattgefunden hat.

Bei der Untersuchung des Gelenkes selbst finden wir ganz regelmäßig als Folge der Entzündung eine Versteifung desselben. Durch narbige Schrumpfung der Gelenkbänder und der Kapsel, durch Verklebungen und Verwachsungen im Gelenke selbst wird die Beweglichkeit desselben vermindert. In seltenen Fällen fallen nur die äußersten Grenzen der Beugung und Streckung aus. Meistens wird die Beweglichkeit auf einen engen Winkel beschränkt. Völlige Vernichtung derselben erhalten wir nur, wenn knöcherne Verwachsungen zwischen den Gelenkflächen eintreten. Diese aber gehören bei der tuberkulösen Entzündung zu den seltenen Ausnahmen. Selbst wenn die Gelenkflächen usuriert wurden und freie Knochen gegeneinander zu stehen kamen, erhalten wir meistens nur straffe bindegewebige Verwachsungen.

Verhältnismäßig häufig haben wir dabei aber eine knöcherne Verwachsung der Patella. Es ist das als besonders wichtig zu beachten, weil dadurch ein Hemmnis für die Streckung des Gelenkes gesetzt wird.

Erwähnen müssen wir, daß zuweilen Geschwulstbildungen im Gelenk die Folgen von tuberkulöser Entzündung sind. So ist das tuberkulöse Fibrom beschrieben (RIEDEL, KÖNIG), von anderer Seite ist die Entwicklung des Lipoma arborescens genu auf tuberkulöse Basis zurückgeführt worden. Doch kommt diese Geschwulst zweifellos auch nach Entzündungen anderer Natur zur Entwicklung. Eigene Beobachtung hat mir bestätigt, daß die Hyperplasie des Fettgewebes im Kniegelenke, auf welche HOFFA unsere Aufmerksamkeit gelenkt hat, durch tuberkulöse Entzündungen hervorgerufen werden kann.

Die wichtigste Folge, welche die tuberkulöse Entzündung für das Kniegelenk mit sich führt, ist die gonitische Deformität. Nur in besonders günstig verlaufenden Fällen kommt dieselbe nicht zur Ausbildung. In allen anderen kommt sie schon in frühem Stadium zur Entwicklung und erreicht mit dem Fortbestehen und Fortschreiten der Entzündung die höchsten Grade.

Die typische gonitische Deformität setzt sich zusammen aus den Komponenten der Beugung, der Abduktion, der Außenrotation und der Subluxation des Unterschenkels im Kniegelenk.

Von diesen Komponenten ist diejenige, welche sich zuerst geltend macht und die am regelmäßigsten und hochgradigsten sich entwickelt, die Beugung (Fig. 315). Oftmals ist es das erste Symptom, welches der Patient von seiner Knieerkrankung bemerkt, daß sich das Knie nicht mehr vollständig strecken läßt. Mit der Dauer und dem Fortschreiten der Krankheit mehrt sich die Beugekontraktur, die schließlich eine scharfe spitzwinklige Einstellung von Ober- und Unterschenkel zueinander herstellen kann (Fig. 316 und 318).

Auch die anderen Komponenten der Deformität sind meist schon in frühen Stadien der Erkrankung zu erkennen. Sie halten in ihrer Verschlimmerung alle zusammen eine gewisse Parallelität, so daß zu einer scharfen Beugung auch ein erheblicher Grad von Abduktion und Subluxation gehört. Natürlich gibt es auch Ausnahmen. Eine sehr selten zu beobachtende Erscheinung ist es, daß statt der Abduktion des Unterschenkels eine Adduktion eintritt, also eine Art Genu varum. Die Ursache dieser Ausnahmen ist meistens eine stärkere Zerstörung an dem inneren Condylus oder an der Innenpartie des Tibiakopfes.



Man sieht die Erscheinung aber auch durch die Wirkung von Knochenherden, welche die Tibiaepiphyse alterieren, zu stande kommen.

Bei einem von mir beobachteten Falle, welcher eine beträchtliche Genu varum-Stellung erkennen ließ, fand sich auf der Vorderseite des Tibiakopfes eine kleine Einziehung der Haut, die an dieser Stelle nicht auf dem Knochen verschieblich war.

Die Röntgenphotographie ließ eine Verödung der Tibiaepiphysenlinie auf der medialen Seite erkennen. Die Epiphyse selbst war niedriger als normal und keilförmig gestaltet, so daß die schmalere Seite nach innen lag. Der Unterschenkel zeigte dabei eine Rotation, so daß die Fußspitze einwärts gedreht erschien.



Fig. 315.

Fig. 315. Gonitische Deformität mäßigen Grades. Hervortreten der Beugekomponente aus dem Gesamtbilde der Deformität.

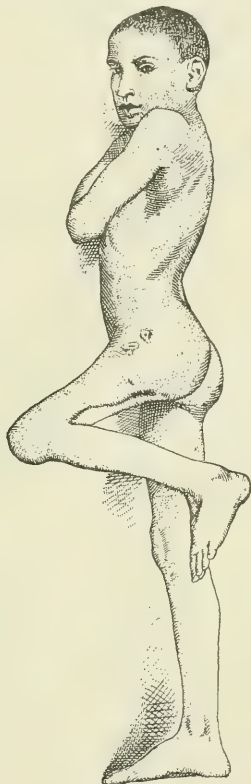


Fig. 316.

Fig. 316. Schwere gonitische Deformität, kombiniert mit coxitischer Deformität.

Ein eigentümliches Verhalten zeigte die Fibula, dieselbe war im Verhältnis zur Tibia zu lang. Ihr Köpfchen war nicht an normaler Stelle, sondern fand sich nach oben und rückwärts nach der Kniekehle zu verschoben.

Dieses Deformitätenbild ist dadurch zu erklären, daß die Fibula ein ungestörtes Längenwachstum behielt, während die Tibia zurückblieb. Die sich streckende Fibula erzwang dann die Biegung und Drehung der Tibia, um für ihre Längenausdehnung Platz zu gewinnen. Aehnliche Bilder sehen wir häufiger nach Kniegelenksresektionen im Kindesalter. Wir kommen darauf an entsprechender Stelle noch zurück.

Ueber das Zustandekommen der typischen gonitischen Deformitäten ist viel geschrieben worden. Man hat eine ganze Reihe verschiedener Momente als Ursachen derselben angeschuldigt.

BONNET wies durch Experimente nach, daß das Kniegelenk bei einer halben Beugstellung das größte Fassungsvermögen besitze (Fig. 317) und daß durch forcierte Injektionen in den Gelenkraum eine solche Beugstellung erzwungen werden könne. Er nimmt nun an, daß die Patienten die entsprechende Gelenkstellung bei Entzündung instinktiv einnehmen, weil in derselben der intraartikuläre Druck am geringsten ist. Die anderen Komponenten der Deformität sollen dann durch die eigentümliche Lagerung, welche der Patient dem erkrankten Beine bei Bettruhe gibt, zu stande kommen.

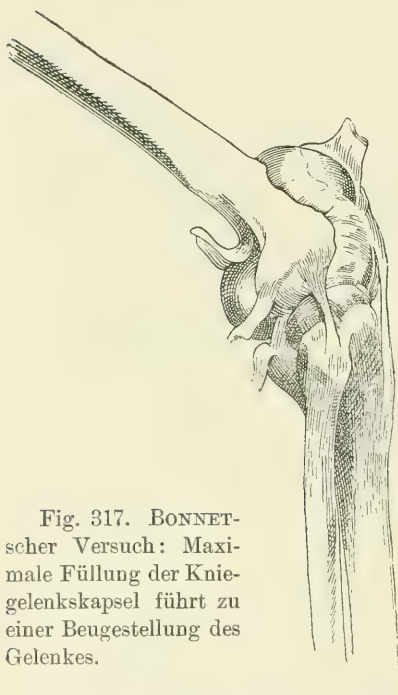


Fig. 317. BONNET-scher Versuch: Maximale Füllung der Kniegelenkscapsel führt zu einer Beugstellung des Gelenkes.

Die hier genannten Momente können nun aber nicht eine Deformierung über einen gewissen Grad hinaus erklären, etwa über einen Grad, dessen Index eine Beugung von  $45^{\circ}$  bis  $60^{\circ}$  ist.

Auch die Entstehung der Subluxation kann auf diesem Wege kaum erklärt werden.

Diese Bedenken können nicht denjenigen Erklärungsversuchen entgegengesetzt werden, welche die Ursache der Deformitätenbildung in einer Störung des Muskelgleichgewichtes am Knie sehen. Wie wir schon gesagt haben, atrophiert von der Kniemuskulatur wie bei allen anderen Knieerkrankungen auch bei der tuberkulösen Gonitis besonders schnell und hochgradig die Streckmuskulatur, während die Beugemuskulatur viel länger funktionsfähig und kräftig bleibt. So tritt ein Ueberwiegen der Beugemuskulatur gegen die Streckmuskulatur ein. Die fortbestehenden

aktiven Beugebewegungen, die nutritive Schrumpfung der Beugemuskulatur und sekundär aller Weichteile in der Kniebeuge ziehen dann das Knie in eine Beugstellung, die höchste Grade erreichen kann. Dieser Zug ist auch nach seiner Richtung geeignet, eine Verschiebung der Gelenkfläche der Tibia auf der des Femur nach rückwärts zu bewirken und damit die Subluxation zu stande zu bringen. Die Abduktion und Außenrotation des Unterschenkels könnte dazu bewirkt werden durch ein Ueberwiegen der auf der Außenseite gelegenen Beugemuskulatur gegen die auf der Innenseite.

Eine große Stütze dieser Theorie ist darin gegeben, daß bei Quadricepslähmungen mit erhaltener Beugemuskulatur oftmals Deformitäten des Knies entstehen, welche alle typischen Komponenten der gonitischen Deformität zeigen.

Neuerdings wird von v. MIKULICZ und LUDLOFF ein großer Teil der Schuld an der Entstehung der Deformitäten einem erhöhten

Wachstum der Femurepiphyse zuerteilt. Diese Wachstumsvermehrung werde erzeugt durch den Reiz der Entzündung auf die Epiphysenlinie und verursache besonders die Beugungs- und Subluxationsstellung.

Diese Erklärung, die an der Hand von Röntgenbildern aufgestellt worden ist, hat, wenn man diese Bilder betrachtet, viel Bestechendes. Man muß dagegen aber einwenden, daß gonitische Deformitäten auch zu stande kommen, wenn die Entzündung nach Aufhören des Längenwachstums eintritt. Für solche Fälle will dann diese Erklärung nicht mehr passen.

Ob überhaupt eine von diesen Theorien die richtige ist und etwa welche, ist heute noch nicht entschieden. Wahrscheinlich wirken alle die genannten Momente zusammen bei verschiedenen Fällen in verschiedener Zusammenstellung und wahrscheinlich kommen oft genug noch andere Momente dazu.

Die Funktionsstörung, welche die gonitische Deformität bedingt, hängt ab von der Schwere der Deformität. Geringe Grade derselben ermöglichen einen verhältnismäßig guten ausdauernden Gang, sie sind in dieser Beziehung Versteifungen des Knies in voller Streckung vorzuziehen, weil in solchem Falle der Patient, wenn das Bein nicht ziemlich stark verkürzt ist, den Fuß mit einem Bogen nach außen vorsetzen muß. Es ist das ein sehr unbeholfener und unschöner Gang. Der Mensch mit einer leichten gonitischen Deformität setzt den Fuß dagegen gerade vor; bei langsamem Gang, kleinen Schritten und ebenem Weg ist seinem Gang kaum eine Störung anzusehen.

Dieses günstige funktionelle Resultat geben aber nur die Fälle leichter Deformierung. Mit der Steigerung des Deformierungsgrades geht eine rasche Steigerung der funktionellen Störung Hand in Hand. Sowie mehr als etwa 30° an voller Streckung fehlen, wird dadurch, auch ohne daß eine Wachstumsverkürzung vorhanden ist, eine funktionelle Verkürzung des Beines bedingt, welche starkes Hinken erzeugen muß. Bei dieser Winkelstellung ist auch schon die Tragfähigkeit des Beines soweit vermindert, daß frühzeitige Ermüdung den Patienten zu häufigen Ruhepausen zwingt. Bei weiterer Verschärfung des Biegungswinkels wird die Funktion noch ungünstiger, bis schließlich, wenn die Fußsohle überhaupt nicht mehr auf den Boden aufgesetzt werden kann, jede Gebrauchsfähigkeit des Beines vernichtet ist.

Interessant ist es, zu sehen, wie sich die Patienten bei diesen Verhältnissen zu helfen suchen und zu helfen wissen. Sowie die funktionelle Verkürzung eine gewisse Höhe erreicht hat, bemühen sich die Patienten, Ungleichheiten des Weges derartig auszunützen, daß sie das deforme Bein auf erhöhte Stellen aufsetzen. Wo in der Stadt z. B. Trottoirs vorhanden sind, sieht man diese Kranken an der Kante desselben gehen, so daß sie auf die Bordkante das kurze, außerhalb derselben das gesunde Bein aufsetzen.

Wo solche Gelegenheiten nicht gegeben sind, sieht man sie das gesunde Knie einbiegen (Fig. 318) und nun in dieser Knickstellung, während sie die Hände auf das Knie stützen, sich vorwärts bewegen.

Endlich kommen dann die Hilfsapparate an die Reihe. Fast alle Patienten benutzen einen Stock, den sie bei erheblichen Deformitäten in die Hand der kranken Seite nehmen und gegen den sie das kranke



Bein anstemmen. Bei noch schwereren Deformierungen tritt an die Stelle des Stockes die Krücke, deren eine auch meist nur so lange genügt, als der Fuß noch überhaupt auf den Boden gesetzt werden kann. Portative Stützapparate sehen wir als stützende Beinschienen nur, wenn Arzt und Bandagist zu Rate gezogen worden sind. Im anderen Falle werden die verschiedenen Sohlenerhöhungen zur Verlängerung des Beines benützt. Zuweilen sieht man krücken- oder stelzfußartige Vorrichtungen an das Bein geschnallt und die Patienten mit diesen Vorrichtungen (Fig. 319) verhältnismäßig gut und ausdauernd gehen.



Fig. 318.



Fig. 319.

Fig. 318. Schwere linksseitige gonitische Deformität. Patient knickt, um mit dem linken Fuß auf den Fußboden zu gelangen, im Gehen das rechte, gesunde Knie tief ein.

Fig. 319. Sitzkrücke zur Stützung eines durch Gonitis hochgradig deformierten Beines (HOFFA).

Wenn wir aus unserer Schilderung des Krankheitsverlaufes und -ausganges die therapeutischen Aufgaben, welche uns die tuberkulöse Kniegelenkentzündung stellt, abstrahieren wollen, so ergibt sich die erste Aufgabe aus der Tatsache, daß durch Generalisierung der Tuberkulose der letale Ausgang herbeigeführt werden kann. Diesen Ausgang zu verhüten, keinesfalls seine Häufigkeit zu erhöhen, muß die vornehmste Aufgabe jeder Therapie sein. Aus der Tatsache, daß durch die aus der Krankheit hervorgehende Deformierung

die Funktion des erkrankten Beines gestört und vernichtet werden kann, ergibt sich die zweite Aufgabe, diese Deformierung zu verhindern, oder sie wenigstens in engen Grenzen zu halten.

Zu diesen beiden Forderungen, deren Erfüllung wir von jeder Therapie verlangen müssen, werden wir als berechtigt die Wünsche fügen, daß der Krankheitsverlauf so weit als möglich abgekürzt werde und daß der Patient während der Erkrankung in seinem täglichen Lebensgang möglichst wenig gestört werde.

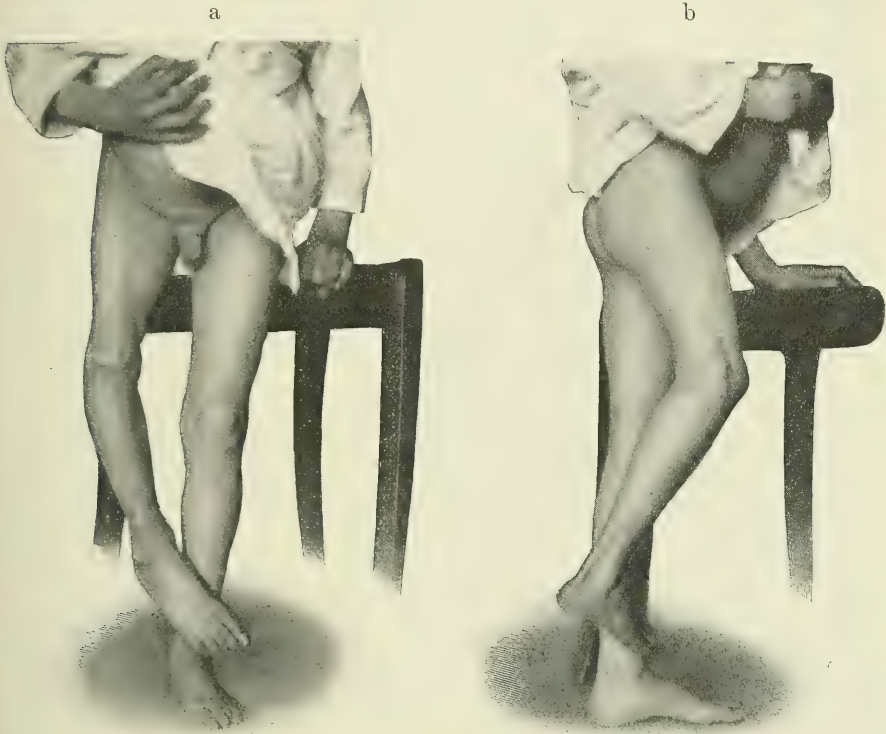

Fig. 320a und b. Resektionsdeformität des Kniegelenkes mäßigen Grades.

Es hat eine Zeit gegeben, wo man glaubte, alle diese Forderungen und Wünsche in vollkommenster Weise durch die Radikaloperation erfüllen zu können. Als die antiseptische Wundbehandlung die Kniegelenkresektion zu einer ungefährlichen Operation gemacht hatte, war es ein gegebener Gedankengang, daß man sagte: „Durch die Resektion wird der Krankheitsherd aus dem Körper entfernt und die Möglichkeit der Generalisation der Tuberkulose wird damit abgeschlossen. Dabei hat man es in der Hand, Deformitäten zu korrigieren, die Resektionsflächen in zweckmäßigster Weise aneinander zu passen. Mit der Heilung der Operationswunde ist die ganze Krankheit erledigt.“

Man hat diesen Gedankengang in die Praxis übersetzt und die Resektion, ja Frühresektion zum Normalverfahren gegenüber der Knie-tuberkulose proklamiert. Die Freude an dem Fortschritt der

Therapie, welcher dadurch gegeben sein sollte, dauerte aber nicht lange. Es zeigte sich bald, daß ein recht beträchtlicher Prozentsatz der so Operierten kurz nach der Operation an Miliartuberkulose einging. In anderen Fällen blieben nach der Operation eiternde Fisteln zurück.

Wenn man die glatt verlaufenen Fälle nach ein paar Jahren wieder untersuchte, so fand sich ein auffälliger Unterschied zwischen Erwachsenen und Kindern.

Während Erwachsene im allgemeinen ein festes gebrauchsfähiges Bein besaßen, an dem die Stellung von Ober- und Unterschenkel zueinander sich erhalten hatte, fand man bei im Kindesalter

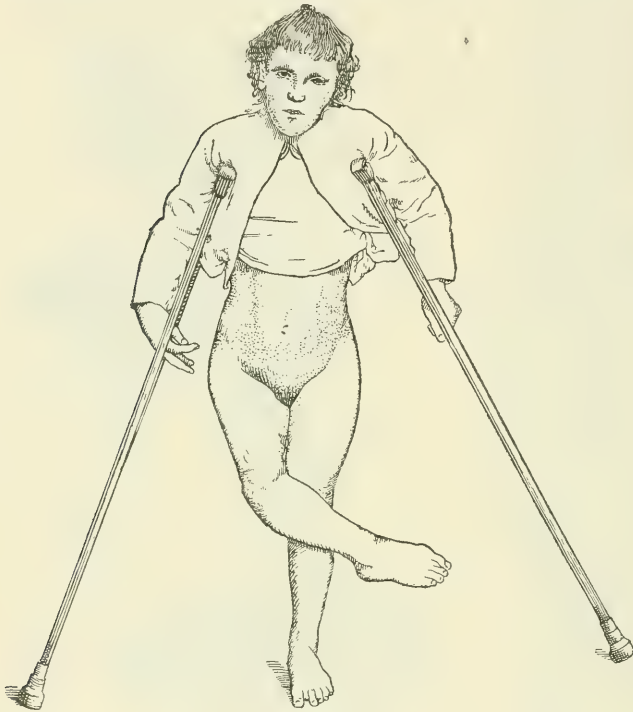

Fig. 321.

Fig. 321. Hochgradige Resektionsdeformität (KIRMISSON).

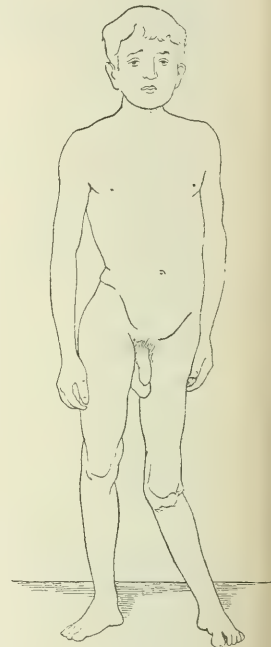


Fig. 322.

Fig. 322. Resektionsdeformität des Kniegelenkes. Abnorme Form: Genu

varum recurvatum (OLLIER-KIRMISSON).

Operierten regelmäßig Deformitäten, welche zum beträchtlichen Teile schwere Funktionsstörungen bedingten (KIRMISSON, KÖNIG).

Diese Deformitäten sind so regelmäßig aufzufinden und so regelmäßig in ihren Formen, daß man von einer typischen Resektionsdeformität sprechen kann. Die am gleichmäßigsten zu findende Veränderung solcher Resektionsdeformitäten, von welchen unsere Fig. 320a u. b und 321 einen mittleren und einen schweren Fall zeigen, ist eine Abknickung des Unterschenkels gegen den Oberschenkel entsprechend einer Beugung des Kniegelenkes. Dazu kommt meist noch eine Adduktion — eine Art Genu varum — und eine Innenrotation des Unterschenkels derart, daß die Fußspitze nach ein-



wärts gedreht erscheint. In seltenen Fällen findet sich ein Genu valgum und Genu recurvatum (Fig. 322). Zu der Beugung des Beines an der Stelle des resezierten Knies findet man in nicht seltenen Fällen eine Verkrümmung des Oberschenkels mit der Konvexität nach vorn, die übrigens auch zuweilen bei einfachen gonitischen Deformitäten zur Beobachtung kommt (BRAUN, BOFINGER, SCHARFF, HÜTTIG) (Fig. 323).

Ueber die Ursachen dieser Resektionsdeformitäten ist man noch nicht einig. Es liegt wohl am nächsten, dieselben in einer Störung der Tätigkeit der Epiphysenlinien zu suchen. Es ist denkbar, daß durch die Operation die Tätigkeit dieser Linien alteriert wird, daß diese Alteration verschiedene Punkte in verschiedener Weise betrifft und daß infolgedessen Veränderungen in der Wachstumsrichtung auftreten. Doch erscheint uns die Auffassung der Deformität als statische Belastungsdeformität plausibler.

Die vereinigten Epiphysen des Femur und der Tibia bilden in der Säule des operierten Beines zunächst eine schwache Stelle; tritt eine für diese Stelle zu hohe Belastung des Beines ein, so muß dieselbe eine winklige Knickung des Beines an dieser Stelle erzeugen. Durch die Wirkung der kräftigen Beugemuskeln, oder auch durch eine bei der Operation eingestellte leichte Beugung wird dieser Knickung die Ausschlagsrichtung im Sinne einer Kniebeugung gegeben.

Tritt späterhin durch Calluswucherung und Verhärtung eine Erhöhung der statischen Leistungsfähigkeit an der Operationsstelle ein, so kann der Winkel nicht weiter verschärft werden, es wird dann vielmehr eine weiter stattfindende statische Ueberlastung eine Verbiegung des Beines außerhalb des Kniewinkels erzeugen müssen. Diese wird meistens im Oberschenkel Platz finden, da am Unterschenkel Tibia und Fibula zusammen der Verbiegung größeren Widerstand leisten.

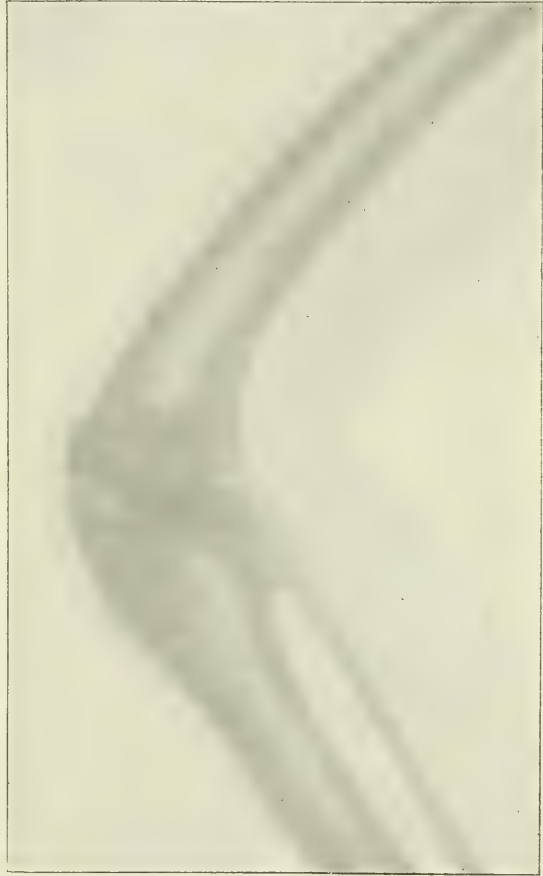

Fig. 323. Resektionsdeformität des Kniegelenkes. Verbiegung des Femurschaftes (KIRMISSON).

Man kann sich das hier Gesagte mit Hilfe eines einfachen Experimentes anschaulich machen: Nehmen wir einen Rohrstab und bilden wir in seiner Mitte durch Abtragung der äußeren Schicht eine schwache Stelle, stellen wir den Stab auf den Tisch und belasten wir ihn von oben, so knickt sich der Stab an der schwachen Stelle.

Klemmen wir nun einen Finger in den Knickwinkel und belasten wir weiter, so erhalten wir Verbiegungen in den Schenkeln des von unserem Stab gebildeten Winkels, die mit ihrer Konvexität nach der Ausschlagsrichtung des Knickwinkels zeigen. So erzeugen wir die Erscheinungen der typischen Resektionsdeformität, freilich ohne die Innenrotation des Unterschenkels.

Diese erklärt sich aber durch ein größeres Längenwachstum der Fibula gegenüber der Tibia, genau wie bei frühzeitiger Verödung der Tibiaepiphysenlinie durch irgend einen Prozeß.

Als eine Unterstützung unserer Auffassung der Resektionsdeformität als statischer Belastungsdeformität kann man die Angabe nehmen, daß durch lang fortgesetztes Schienentragen nach der Resektion die normale Streckung des Beines erhalten werden kann. Eine abnorme Wachstumsrichtung könnte dadurch nicht behoben werden. Schwierigkeiten macht freilich die Erklärung der Fälle, wo die Verbiegung andere Ausschlagsrichtungen annimmt. Es müssen dann stets besondere Verhältnisse sein, die die Abweichung von der Norm bedingen.

Daß die hier geschilderten Resultate der Kniegelenksresektion die gehegten Erwartungen nicht erfüllen, braucht nicht besonders hervorgehoben zu werden. Wer sie häufiger zu sehen bekommt, wie das ja in der orthopädischen Praxis der Fall ist, wird kein Verehrer der Resektion bei Knietuberkulose sein.

Wie arbeitet nun und was leistet die konservative Behandlung der tuberkulösen Gonitis?

Die Basis der konservativen Therapie ist die Erkenntnis, daß wie jeder Erkrankung so auch der tuberkulösen Gonitis gegenüber der lebende Körper gewisse Selbstheilungsfähigkeiten besitzt. Aufgabe der Therapie ist es, diesen die Bahn zu ebnen und sie anzuregen. Das können wir versuchen auf dem Weg der Allgemeinbehandlung wie auf dem Wege der Lokalbehandlung.

Aus der Erfahrung, daß die Kniegelenkstuberkulose Menschen mit schlechter Konstitution öfter befällt, und bei diesen schwerer verläuft als bei Individuen mit kräftiger Konstitution, ergibt sich die therapeutische Regel, daß man bei Patienten, die von unserer Affektion betroffen sind, den Allgemeinzustand zu heben, oder gut zu erhalten hat.

Aus der Tatsache, daß unsere Erkrankung bei schlechten hygienischen Verhältnissen häufiger vorkommt und schwerer verläuft als bei guten, ergibt sich die Regel, daß wir sorgen müssen, unsere Patienten unter gute hygienische Bedingungen zu versetzen. Licht und Luft, gute Ernährung und Reinlichkeit sind auch in diesem Fall die Grundbedingungen jeder Therapie. In vielen Fällen werden wir mit vorsichtigen hydro-therapeutischen Maßnahmen unsere Absichten fördern können. See- und Soolbäder, Wald- und Gebirgsluft können uns wertvolle Unterstützungen bieten.

Als ein besonders lokalisierten Tuberkulosen gegenüber mehrfach lebhaft empfohlenes Mittel ist die Schmierseifenkur (HOFFA) zu erwähnen. Es ist das zumindestens ein sicher unschädliches Mittel. Ich pflege dasselbe regelmäßig zu verwenden und habe den Eindruck, als geschehe es nicht ohne Nutzen für die Patienten.

Die Mittel, welche die konservative Therapie für die lokale Behandlung der Knie-tuberkulose bietet, sind die allgemeinen Mittel der lokalen konservativen Behandlung der Knochen- und Gelenk-tuberkulosen, den speziellen Verhältnissen des Knies angepaßt.

Diese Mittel sind: Fixation, Entlastung, Extension, Kompression, Stauung und kleine chirurgische Eingriffe.

Von diesen Mitteln ist das erstgenannte, die Fixation, zweifellos auch dasjenige, welches die erste Rolle spielt. Dem Patienten, welcher jede Bewegung des entzündeten Knies, vor allem jede nicht von ihm kontrollierte, unangenehm oder gar höchst schmerzhaft empfindet, ist es natürlich eine Wohltat, wenn ihm durch die Feststellung des Gelenkes diese Beschwerden genommen werden.

Aber auch objektiv macht sich der günstige Einfluß der Fixation regelmäßig bemerkbar: wir sehen derselben ein Abklingen der Entzündungserscheinungen, Verminderung der Schwellung u. dergl. folgen.

Die Entlastung gehört eigentlich mit zur Fixation; denn wenn wir das Gelenk vor Bewegungen schützen wollen, so müssen wir natürlich auch den Stoß in demselben, welcher durch die Belastung jedesmal erzeugt wird, beseitigen.

Die Extension, welche in der Coxitisbehandlung so außerordentlich hoch geschätzt wird, hat in der Gonitisbehandlung eine geringere Bedeutung. Sie ist wohl empfohlen worden, aber doch mehr für die Fälle, wo es sich um die Beseitigung von Deformitäten handelte, als zu dem Zweck, den Entzündungsprozeß selber günstig zu beeinflussen. Daß letzteres auch geschieht, ist zweifellos. Doch ist dabei zu bedenken, daß die Anwendung der Extension stets auch die Anwendung der Fixation und der Entlastung mit sich führt.

Aehnlich verhält es sich mit der Kompression. Wenn der Patient eine straffe Einwickelung des Knies oder eine festsitzende Kniekappe wohlthätig empfindet, so kann man im Zweifel sein, ob die Kompression oder die Fixation, welche dadurch bewirkt wird, die Ursache der empfundenen Erleichterung ist. Deutlicher kommt der Einfluß der Kompression zur Geltung, wenn man in der von älteren Aerzten geübten Manier Schwämme als Druckpolster benutzt. Man legt eine Schiene in die Kniekehle, auf das Knie selbst ein paar große Badeschwämme, welche man in Wasser getaucht und fest ausgedrückt hat. Diese werden dann durch straff gelegte Binden an das erkrankte Gelenk angedrückt. Ähnlich ist die neuerdings von KIRMISSON empfohlene Manier: Das Bein wird in eine Halbrinne aus Gips gelagert, auf die Vorderfläche des Beines eine dicke (15 cm) Watterschicht aufgelegt und diese mit Binden fest auf das Knie zusammengedrückt. Der Einfluß solcher Kompressionen macht sich besonders dadurch geltend, daß er Anschwellungen — auch bei nicht tuberkulösen Erkrankungen — zur Abschwellung und Ergüsse zur Resorption bringt.

Der Wert der BIERSCHE Stauung für die Behandlung der Gonitis hat verschiedene Beurteilung erfahren. Während man diese Methode in unseren Büchern durchgehends rühmend verzeichnet findet,



ist doch ihre praktische Anwendung keine allgemeine. Es scheint wohl, als ob nicht alle Fälle günstig darauf reagierten.

Eine sehr weite Verbreitung hat dagegen die von v. MIKULICZ empfohlene Injektion von Jodoformglyzerin in das erkrankte Gelenk gefunden, wenn man auch nicht mehr annimmt, daß durch das eingeführte Jodoform eine Abtötung der Bakterien bewirkt wird, sondern daß die Wirkung dieser Injektionen auf dem Weg einer Umstimmung der Gewebe stattfindet. Der therapeutische Erfolg ist in einem großen Prozentsatz der Fälle ein direkt in die Augen springender. Dasselbe gilt von den von anderer Seite empfohlenen Injektionen von Jodoformäther oder 2-proz. Karbollösung (KÖNIG) u. dergl.

Mit der Jodoformglyzerininjektion verbindet sich von selbst die Entfernung von Exsudaten auf dem Wege der Punktion. Es ist dies ein kleiner chirurgischer Eingriff, dessen Bedeutung besonders auch darin liegt, daß wir durch ihn das Aufbrechen von Fisteln in hohem Maße beschränken können. Bei der großen Gefahr der sekundären Infektion durch die Fistel ist das ein bedeutender Vorteil. Wir ziehen deshalb auch bei paraartikulären Abscessen die Punktion der Inzision vor.

Die Inzision soll man einzig für die Fälle reservieren, wo sie den Weg zu einer Entfernung des Krankheitsherdes bietet; denn nur wo dieses gelingt, können wir eine Verheilung der Inzisionswunde erwarten.

Die Entfernung des Krankheitsherdes bei Schonung der gesunden Teile ist ein Ziel, welches immer und immer wieder locken muß. Die Aussicht, durch eine Arthrektomie bei synovialer Tuberkulose, durch Entfernung eines Knochenherdes bei ostaler die Krankheit zu coupieren, wird stets wieder dahinzielende Versuche zeitigen Neuerdings, wo uns die Röntgenphotographie als Wegweiser dient und uns einen Knochenherd mit einer sonst unerreichten Sicherheit diagnostizieren hilft, werden diese Eingriffe wohl eine besondere Häufigkeit gewinnen.

Die Indikation zur Entfernung des Herdes wird man als gegeben ansehen dürfen, wenn ein außerhalb des Gelenkes gelegener Herd nachgewiesen ist und eine Infektion des Gelenkinnern noch nicht stattgefunden hat.

Als ein in Frankreich anscheinend viel angewendetes Mittel der konservativen Therapie ist noch die Ignipunktur zu erwähnen, von welcher besonders KIRMISSON günstige Erfolge rühmt.

Die genannten und im vorstehenden kurz charakterisierten Heilmittel der konservativen Therapie werden in verschiedener Form und Zusammenstellung zu verwenden sein, je nachdem, ob man die Behandlung nicht ambulante oder ambulante führen will.

Wenn wir den Patienten ins Bett legen, so können wir alle die genannten lokalen Heilfaktoren mit einfachen Hilfsmitteln zur Anwendung bringen. Die Fixation läßt sich mit einem einfachen Pappschienenverband, mit einem Gipsverband, mit einer VOLKMANNschen Schiene ausführen; wir können damit einen Extensionsverband verbinden; wir haben das Gelenk jederzeit frei für die Kontrolle und zur Applikation von Kompression u. dergl.

Diesen recht nennenswerten Vorteilen steht aber der Nachteil gegenüber, daß wir dem im Bette liegenden Patienten

die Vorteile der Allgemeinbehandlung nicht in genügender Weise zu Teil werden lassen können.

Selbst der in der besteingerichteten Klinik liegende Patient wird nicht besser als eine Treibhauspflanze gedeihen. Noch viel mehr wird der Allgemeinzustand des in häuslicher Pflege befindlichen unter der fortgesetzten Bettruhe leiden.

Man wird sich aus diesem Grunde begnügen, nur die schwersten Wochen hindurch den Patienten im Bett zu halten, um ihn so bald als möglich den Vorteilen der ambulanten Behandlung zuzuführen.

Aufgabe der ambulanten Behandlung ist es, den Patienten alle Vorteile der konservativen Therapie genießen zu lassen und ihm dabei selbständige Bewegungsfähigkeit zu geben.

Die Hilfsmittel, welche die Erfüllung dieser Aufgabe erlauben, sind die Gehverbände und Gesschienen.

Zur Herstellung der Gehverbände bietet sich uns der Gips als handlichstes Material. Man legt eine dünne Polsterung über das Bein und wickelt dieselbe mit einer Mullbinde an. Oben, wo sich der fertige Verband gegen den Sitzknorren stemmt und unten an den Knöcheln empfiehlt sich als Polsterung ein dünner Filzstreifen. Der Gipsverband, der sehr exakt ausgeführt werden muß, reicht von den Knöcheln bis an den Sitzknorren. Fügt man unten an den Verband einen Gehbügel an, so kann der Patient darauf auftreten, ohne daß das Knie durch die Belastung getroffen wird (Fig. 324). Verbindet man mit dem Gehbügel eine Spannlasche oder einen Extensionsverband, so kann man außerdem auch beim Gehen und Stehen des Patienten eine gewisse Extension des Gelenkes erhalten. Natürlich kann man für den Gips jedes geeignete Ersatzmittel, wie Wasserglas, Zelluloid u. dergl. benutzen. Man wird diese Materialien am ehesten wählen, wenn der Verband in eine abnehmbare Hülse umgewandelt werden soll.

Diese Verbände müssen bei der langen Dauer unserer Krankheit ziemlich oft erneuert werden. Sie werden dadurch, wenn auch im einzelnen die Kosten nicht groß sind, so teuer, daß man auch des

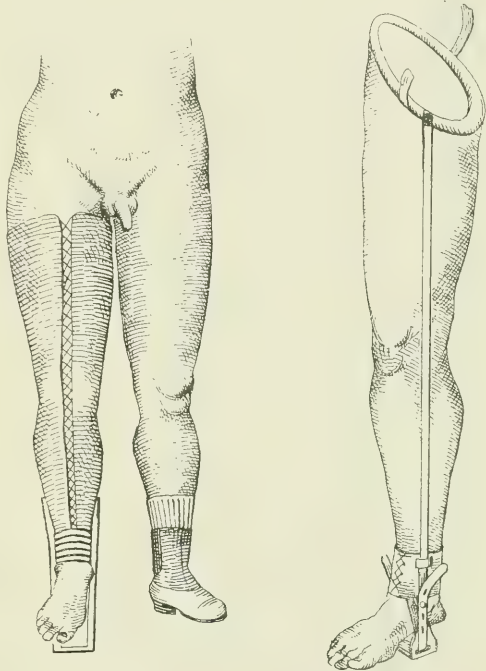


Fig. 324.

Fig. 325.

Fig. 324. Gips-Gehverband für Gonitis mit Treibbügel. (Nach LORENZ.)

Fig. 325. THOMASSche Schiene zur ambulanten Behandlung der Gonitis.

Kostenpunktes wegen ihnen die Schienen vorziehen muß. Der Verband wird immer nur ein Interimistikum sein.

Schienen stehen eine ganze Anzahl zur Auswahl. Es ist schließlich jede zu verwenden, welche Fixation und Entlastung des Knies gewährleistet. DREHMANN hat deren eine Reihe zusammengestellt, die besonders für unseren Zweck empfohlen worden sind. Für eine Reihe von Konstruktionen repräsentiert die THOMASSche Schiene (Fig. 325) einen Typus. Eine eigentümliche auf Distraction des Gelenkes berechnete Konstruktion ist von SAYRE angegeben (Fig. 326a, b, c).

Allen diesen Schienen überlegen ist der Schienenhülsenapparat. Keine andere Schiene erlaubt eine so sichere Fixation des Gelenkes, wie dieser Apparat. Dabei ist er handlich, läßt sich leicht aus- und anziehen, läßt sich weitgehend verstellen, und was der Vor-

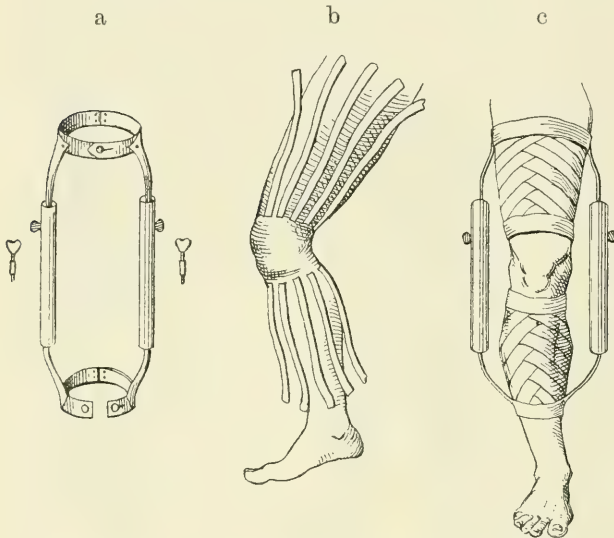


Fig. 326a, b, c. SAYRESche Schiene zur ambulanten Behandlung der Gonitis.

teile mehr sind. Ich pflege den Apparat so zu verwenden, daß ich zunächst dem Patienten eine Kniekappe aus dünnem Hartleder anlege, darüber kommt dann der Schienenhülsenapparat (Fig. 327). Dabei bietet die besondere Kappe den Vorteil, daß durch dieselbe eine Kompression des Gelenkes ausgeübt werden kann und daß man die Schiene viel weiter verstellen kann, ohne die Fixation des Gelenkes zu verlieren.

Bei der Benutzung des Schienenhülsenapparates gestaltet sich der Gang der ambulanten konservativen Behandlung der tuberkulösen Gonitis in seinen Hauptzügen folgendermaßen: Bekommt man einen frischen Fall zur Behandlung, so nimmt man das Modell für den Schienenhülsenapparat. Bis zur Fertigstellung desselben legt man einen fixierenden Verband (Gips) oder eine Lagerungsschiene an. Mit der Anlegung des Schienenhülsenapparates ist die Möglichkeit gegeben, die oben genannten allgemeinen und lokalen Heilmittel zur Anwendung zu bringen.

Man kapriziere sich nach Anlegung des Apparates aber nicht, den Patienten sofort auf die Beine zu bringen, sondern man lasse in schweren Fällen die akutesten Erscheinungen erst bei Bettruhe etwas abklingen. Das eigene Gefühl sagt dem Patienten am besten, wann er aufstehen kann. Fordert der Patient auf die Füße gestellt zu werden, so gebe man diesem Wunsche nach. Man beachte aber die alte gute Regel, daß man auf schlechtem Wege rascher vorwärts kommt, wenn man langsam fährt. Man verschaffe sich und dem



Patienten einen unerschöpflichen Vorrat von Geduld. Wer die meiste Geduld hat, macht die beste Kur. Wer zu warten versteht, wird Resultate erreichen, die im Vergleich zur Schwere der Erkrankung recht befriedigende sein müssen, vor allem, wenn es sich um Kinder und jugendliche Personen handelt.

Zu den größten Seltenheiten gehört der Eintritt einer Miliartuberkulose; ich habe sie bei Gonitis noch nicht gesehen; ganz regelmäßig sieht man die Entzündungserscheinungen abklingen. Man kann dann langsam die Wirkung der Schiene verringern, indem man zuerst auf die Extension, dann auf die Entlastung, schließlich auf die Fixation verzichtet, endlich nur noch eine Kniekappe tragen und schließlich auch diese ablegen läßt.

Das Endresultat der Behandlung ist verschieden, je nach der Schwere der Erkrankung. In leichten Fällen, vor allem, wenn es sich um eine synoviale Entzündung mit dem Charakter des Hydrops gehandelt hat, erhalten wir oftmals Gelenke, die in ziemlich weiten Grenzen beweglich sind. Doch kann man niemals von vornherein auf ein so günstiges Resultat rechnen. Im Durchschnitt ist das Endresultat ein tragfähiges festes Gelenk mit einem guten Rest von Beweglichkeit. Nicht selten wird die Funktion des Gelenkes noch durch Wucherungen der Lig. adiposa und durch Verdickungen der Synovialis, welche direkt tumorartig auftreten können, beeinträchtigt. Diese Fälle sind, um dies gleich zu bemerken, operativ mit günstigen Aussichten anzugreifen.

In schweren Fällen, bei allen destruierenden Knochenprozessen, wird die Beweglichkeit des Gelenkes ganz oder wenigstens bis auf minimale Reste verloren: wir erhalten Versteifung in Streckstellung oder in geringer Beugung.

Wachstumsverkürzungen sind natürlich auch bei der konservativen Behandlung nicht zu vermeiden. Sie können, wenn die Epiphysenlinien gestört sind, hohe Grade erreichen. Im Gegensatz dazu können auch durch Reizung der Epiphysenlinien Wachstumsverlängerungen entstehen.

Der Zustand, in dem sich das Gelenk nach Ausheilen der Entzündung präsentiert, ist im Gegensatz zu den Resektionsresultaten ein dauernder, ja er bessert sich regelmäßig unter dem Gebrauch des Gliedes, besonders wenn man in einer Nachbehandlung die Kniemuskulatur kräftigen kann.

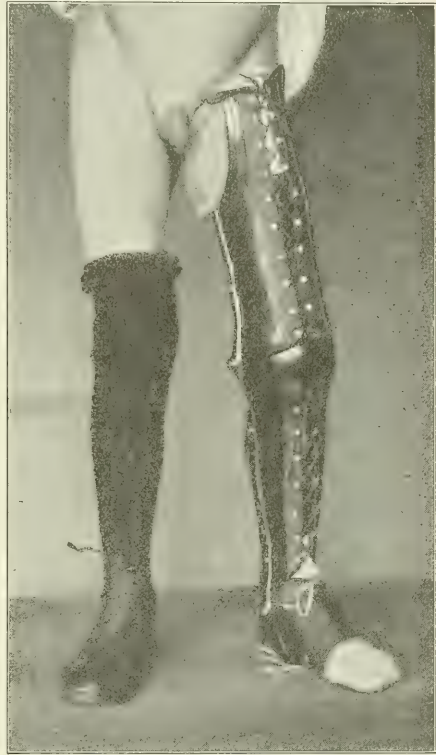


Fig. 327. Schienenhülsenapparat zur ambulanten Behandlung der Gonitis mit Hartlederhülle nach SCHANZ.

Wo der Gang der Krankheit sich nicht so günstig gestaltet, wo etwa durch Fisteln eine sekundäre Infektion des Gelenkes das Leben des Patienten bedroht, oder wo der tuberkulöse Prozeß trotz sorgfältiger Behandlung fortschreitet, was bei älteren Patienten nicht allzuseiten vorkommt, ist die konservative Behandlung zu sistieren und an ihre Stelle die Resektion zu setzen. So sind diese beiden Methoden nicht, wie so oft gesagt wird, Konkurrenten, sondern sie ergänzen sich gegenseitig.

Eine äußerst wichtige Komplikation der Behandlung der tuberkulösen Gonitis ist gegeben, wenn wir die Erkrankung nicht ganz frisch in die Hände bekommen, sondern erst nach Entwicklung einer Deformität. Es ist dann mit der Behandlung der Entzündung die Korrektur der Deformität zu verbinden. Wie diese Aufgabe zu erfüllen ist, wird bei der Besprechung der entzündlichen Deformitäten dargelegt werden.

#### Literatur.

- Bradfort and Lovett**, *A treatise on orthopedic surgery*, 1890.  
**Calot-Decherf**, *Quelques considérations sur le traitement de la tumeur blanche du genou. Revue d'orthopédie*, 1896.  
**Dombrowski**, *Zur orthopäed. Behandlung der fungösen Gelenkerkrankungen der unteren Extremität. Diss. Dorpat*, 1881.  
**Drehmann**, *Die ambulante Behandlung der tuberkulösen Entzündung des Knie- und Fußgelenkes, Würzburg* 1893.  
**Fillipello**, *Sulla cura della tubercolosi del ginocchio. Arch. di ortopedia*, Vol. 17.  
**Gibney**, *Final results in tuberculous ostitis of the knee in children. Amer. Journ. of the med. Sc.*, 1893.  
**Gueterbock**, *Ueber die Taylorsche Kniemaschine. Berliner klin. Wochenschr.*, 1879.  
**Hessing-Haslauer**, *Orthopädische Therapie*, 1903.  
**Hoffa**, *Ueber die ambulante Behandlung der tuberkulösen Hüftgelenkentzündung mittels portativer Apparate. Festschrift f. Friedrich v. Esmarch*, 1893.  
**Judran**, *The pathology and treatment of white swelling of the knee. The Med. News*, 1899.  
**Judson**, *The treatment of white swelling of the knee*, 1886.  
**König**, *Spezielle Tuberkulose der Knochen und Gelenke, I. Das Kniegelenk, Berlin* 1896.  
**Lorenz**, *Ueber die mechanische Behandlung der Coxitis und der fungösen Gelenkerkrankungen der unteren Extremität überhaupt. Wiener Klinik*, 1892.  
**Pels-Leusden**, *Ueber die bei Tuberkulose des Kniegelenkes zu beobachtenden Wachstumsveränderungen am Femur. Deutsche Zeitschr. f. Chirurgie*, Bd. 51.  
**Sayre**, *Vorlesungen über orthopäed. Chirurgie, Deutsch von Dumont, Wiesbaden* 1886.  
**Taylor**, *On the mechanical treatment of hip joint disease*, 1872.  
**Yones and Ridlon**, *Contribution to orthopedic surgery, 6. disease of knee and ankle*, 1893.

#### Knieerkrankung der Bluter.

Eine zwar ziemlich seltene, aber praktisch doch wichtige Kniegelenkerkrankung ist diejenige der Bluter.

Es liegt bei dieser Erkrankung die praktische Bedeutung in ihrer Ähnlichkeit mit der Kniegelenkstuberkulose. Aus dieser Ähnlichkeit entspringt die große Gefahr, daß auf Grund einer Verwechslung mit der Knie-tuberkulose ein chirurgischer Eingriff an einem solchen Gelenk vorgenommen wird und daß sich der Patient infolgedessen verblutet.

Der typische Entwicklungsgang der Erkrankung ist der, daß sich nach einem meist geringen Trauma ein Bluterguß im Gelenk entwickelt. Dieser Erguß resorbiert sich zunächst vollständig, ohne Schaden zu hinterlassen. Bei öfterer Wiederholung wird die Resorption weniger vollständig. Es entwickelt sich ein Bild, welches dem des Hydrops fibrinosus tuberculosus oder auch dem des Fungus genu

ähnelt (Fig. 328). Dabei bildet sich eine Kontraktur des Gelenkes aus, welche ganz die Formen der tuberkulösen Deformitäten initiiert (Fig. 329 und 330).

Die Diagnose kann nur gemacht werden, wenn der Patient als Hämophile erkannt wird. Wenn man bei jedem in Frage kommenden Fall an diese Möglichkeit denkt, wird ein Verkennen des Zustandes kaum vorkommen können.



Fig. 328.



Fig. 329.

Fig. 328. Blutererkrankung des linken Knies. (Nach HOFFA.)

Fig. 329. Blutererkrankung des linken Knies. Schwerere Deformierung. (Nach HOFFA.)

Die Behandlung dieser Fälle muß zuerst darauf ausgehen, durch Kräftigung der ganzen Konstitution das Grundübel zu beseitigen. Es ist in der Tat eine oft genug zu beobachtende Erscheinung, daß Menschen, welche als zarte Kinder ausgesprochene Bluter waren, mit zunehmenden Jahren und mit Kräftigung des Körpers gesunden.

Lokal ist bei frischen Blutungen Ruhe anzuwenden, nach einigen Tagen kann mit vorsichtiger Massage begonnen werden, Prießnitzumschläge werden meist wohltätig empfunden.



Ist das Bild der Entzündung entwickelt, so ist die Behandlung ganz ähnlich der konservativen Therapie der Knietuberkulose: Fixation, Entlastung des Gelenkes, Kompression, wo es sich um stärkere Schwellungen und Ergüsse handelt, bewirken meist in verhältnismäßig kurzer Zeit wesentliche Besserung. Kontrakturen werden nach den allgemeinen Grundsätzen der Behandlung entzündlicher Kontrakturen (s. diese) korrigiert. Zu vermeiden sind dabei natürlich alle

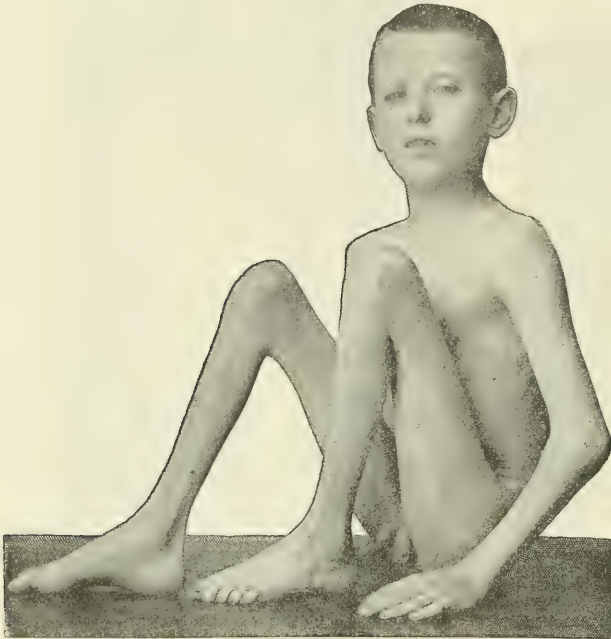

Fig. 330. Blutererkrankung beider Knie mit hochgradiger Deformierung (Beobachtung aus der v. BRUNSSchen Klinik).

brüskten Verfahren und selbstverständlich alle blutigen Eingriffe.

Die Resultate dieser Kuren sind durchweg günstige. Man erreicht bei genügender Geduld stets die Korrektur der Deformität. Das Gelenk gewinnt alsdann auch seine Beweglichkeit, wenigstens zum Teil, zurück. Um dieses zu erreichen, muß man den Apparat, welchen man zur Korrektur benutzt hat, noch längere Zeit tragen lassen und die Muskulatur durch Massage und Gymnastik u. dergl. wieder kräftigen.

#### Literatur.

**Gocht**, *Blutergelenke und ihre Behandlung.* Arch. f. klin. Chir., Bd. 59.

**König**, *Gelenkerkrankungen bei Blutern.* Verhandl. der Naturforscherversammlung, 1892.

**Tilmann**, *Blutergelenke.* Deutsche Aerztezeitung, 1900.

#### Knieerkrankung bei hereditärer Lues.

Wir dürfen eine von Orthopäden und Chirurgen wenig beachtete Erkrankung des Knies nicht unerwähnt lassen: die Kniegelenkentzündung bei hereditär Luetischen.

Es werden meistens Individuen im Alter von 3—20 Jahren davon befallen. Die Erkrankung markiert sich gewöhnlich nur durch eine Anschwellung beider Knie. Der Beginn der Krankheit ist ein allmählicher, die subjektiven Beschwerden sind selten groß; die Patienten kommen deshalb nicht oft in unsere Behandlung. Nur in seltenen Fällen erreicht der Erguß eine beträchtliche Größe, es scheint auch zuweilen zu Eiterungen zu kommen. In solchen Fällen ist die Unterscheidung von der tuberkulösen Entzündung kaum anders möglich, außer als Wahrscheinlichkeitsdiagnose bei sonstigen Symptomen hereditärer Lues.

Es sind diese Krankheiten merkwürdigerweise den Ophthalmologen besser bekannt als den Chirurgen. Jenen sind sie aufgefallen durch

die Häufigkeit, mit welcher sie zur parenchymatösen Keratitis hinzukommen.

Die pathologisch-anatomischen Veränderungen sind nicht genügend klargestellt, es handelt sich wohl meistens um eine chronische Synovitis. Durch Punktionen habe ich bei 4 Fällen, die ich selbst beobachtete, ein klares Serum erhalten.

Größere anatomische Veränderungen: Kontrakturen und Versteifungen, scheinen seltener das Ergebnis der Erkrankung zu sein, als die restitutio ad integrum, welche man sicher erreicht, wenn man rechtzeitig eine antiluetische Therapie mit einer einfachen anti-phlogistischen Lokalbehandlung zur Anwendung bringt. Bleibt der Erguß länger bestehen, so beseitigt man ihn durch Punktion und nachfolgenden Kompressionsverband. Sollten Deformitäten entstanden sein, so wären diese nach den allgemeinen Grundsätzen, die wir bei den gonitischen Deformitäten befolgen, zu behandeln.

#### Literatur.

v. **Hippel**, Ueber die Häufigkeit der Gelenkerkrankungen bei hereditär Syphilitischen. *Münch. med. Wochenschr.*, 1903, No. 31. (Mit Literaturverzeichnis!)

### Entzündliche Wucherung der Plicae adiposae genu.

HOFFA hat uns neuerdings mit einem Krankheitsbilde bekannt gemacht, dessen charakteristische Züge durch SONNENBURG bestätigt wurden und die auch ich nach eigenen Beobachtungen bestätigen kann.

Im Anschluß an ein Trauma entwickeln sich Kniebeschwerden, die häufig große Aehnlichkeit mit den Erscheinungen eines freien Gelenkkörpers besitzen. Es kommen typische Einklemmungsattacken vor: in der Zwischenzeit variieren die Schmerzen; sie können so hochgradig sein, daß die Patienten nur an der Krücke gehen können. Es kann aber auch fast normale Gebrauchsfähigkeit des Knies zeitweise wiederkehren.

Bei der objektiven Untersuchung findet man eine leichte Beugstellung des Knies und eine ganz charakteristische Formveränderung, welche darin besteht, daß beiderseits neben dem Ligamentum patellae eine Schwellung heraustritt. Drückt man auf einer Seite auf diese Schwellung, so tritt sie auf der anderen stärker hervor. Doch findet sich keine Fluktuation. Die Patella tanzt nicht, es sei denn, daß ein Gelenkerguß das Bild komplizierte.

Die Ursache dieser Veränderungen ist eine Verdickung der Fettmasse im Inneren des Knies, welche als Plicae adiposae bezeichnet wird. Während diese Plicae sonst ein ziemlich kleines weiches Gebilde darstellen, welches sich mit kurzen zungenförmigen Ausläufern in das Gelenk hineinschiebt, finden sich bei den fraglichen Fällen bis hühnereigroße Massen, die auf ihrem Querschnitt harte bindegewebige Septen, oftmals auch zirkumskripte Blutergüsse zeigen. Bei mikroskopischer Untersuchung findet man die Zeichen verschiedener Entzündungsstadien.

Als Therapie dieser Fälle kommt fast nur die Exstirpation der hypertrophischen Fettmasse in Frage. Dieselbe ist leicht von einem Längsschnitt an der Innenseite des Gelenkes aus zu bewerkstelligen. Die Erfolge dieser Operation waren in jedem Falle vollständige Heilung. Bei messerscheuen Patienten kann man versuchen, durch hydrotherapeutische Maßnahmen, Massage u. dergl. eine Besserung zu erzielen.

Man wird damit aber nur selten mehr als kleine vorübergehende Erfolge erreichen.

Aehnliche Krankheitsbilder werden durch das *Lipoma arborescens genu* und das seltenere *Lipom* des Kniegelenkes erzeugt. Die Differentialdiagnose wird öfters nur bei der Operation zu machen sein.

Hervorheben müssen wir endlich noch, daß die Fettgewebshyperplasien gar nicht selten nach tuberkulösen, auch noch rheumatischen und anderen Kniegelenksentzündungen eintreten. Ich habe mehrfach in derartigen Fällen die Geschwulst exstirpiert. Einmal



Fig. 331.



Fig. 332.

Fig. 331. Arthritis deformans genu sinistri. Sekundäres Genu varum.

Fig. 332. Arthritis deformans genu dextri entstanden auf der Grundlage eines Genu valgum.

ergab die mikroskopische Untersuchung in dem anscheinend gesunden Fett Tuberkel. Trotzdem wurde auch in diesem Falle ein vorzügliches funktionelles Resultat erreicht.

#### Literatur.

*Hoffa*, Beiträge zur Pathologie und Therapie der Kniegelenkskrankungen. Berl. klin. Wochenschr., 1904.

#### Arthritis deformans, Arthropathia tabidorum, Gonitis crepitans.

Ist die Eigenschaft, Deformitäten zu erzeugen, die hervorstechende, charakteristische Eigentümlichkeit der Arthritis deformans überhaupt, so entfaltet sie diese Untugend in ganz besonderem Maße, wenn sie das Kniegelenk betrifft. Nicht nur eine Verunstaltung des Gelenkes (Fig. 331) selbst ist das Produkt ihrer Tätigkeit, sondern



es entstehen durch dieselben auch pathologische Stellungen des Unterschenkels in allen möglichen Richtungen.

Umgedreht besteht aber auch ein Zusammenhang zwischen Deformitäten des Beines und Arthritis deformans derart, daß Deformitäten, welche eine fehlerhafte Belastung des Knies bedingen, sehr häufig Veranlassung werden zur Entstehung einer deformierenden Gelenkentzündung des Knies (z. B. Genu valgum, Genu varum, fehlerhafte Frakturheilung im Ober- und Unterschenkel u. dergl.) (Fig. 332).

Der Befund ist in ausgebildeten Fällen ein sehr charakteristischer: das Gelenk erscheint verdickt, man fühlt unregelmäßige knollige Auftreibungen der Gelenkenden, aus dem Gelenk selbst treten um die Kniescheibe verdickte Weichteile (Gelenkzotten) hervor. Bei Bewegungen fühlt und hört man grobe Krepitation. Bei höheren Graden kommt es regelmäßig zu einer Lockerung des Gelenkes, zu Erguß, häufig zur Bildung freier Gelenkkörper durch Abreißung von Gelenkzotten u. dergl. knöcherner und knorpeliger Neubildungen in der Kapsel. Die Gelenkflächen zeigen Abschleife, welche durch den Knorpel bis in den Knochen hineinreichen können. Die Gelenkenden machen den Eindruck, als seien sie durch Druck auf plastisches Material verändert.

Die pathologischen Stellungen des Unterschenkels, welche man bei dieser Erkrankung entstehen sieht, sind durch die Veränderungen am Gelenk bedingt.

Reichlichere Zottenbildung bedingt durch Füllung des Gelenkraumes eine Verminderung der Streckfähigkeit des Knies. Diese Beugekontraktur tritt gewöhnlich in der ersten Zeit der Erkrankung in die Erscheinung, bei fortgeschrittenen Fällen verschwindet sie meist wieder infolge der Lockerung des Gelenkapparates. Wir erhalten dann volle Schlottergelenke. In den zwischenliegenden Fällen herrschen Adduktions- und Abduktionsstellungen (Genu varum, Genu valgum) und Ueberstreckungen des Knies (Genu recurvatum) vor. Ob die eine oder die andere dieser Abweichungen sich ausbildet, hängt von den Veränderungen der Gelenkenden ab, die wiederum sehr häufig durch differente Belastungen nach dieser oder jener Richtung bedingt werden.

Die Funktionsstörung, welche die Arthritis deformans genu bedingt, ist in schwereren Fällen eine so hochgradige, daß die Patienten jede Geh- und Stehfähigkeit verlieren. In leichteren Fällen ist sie dagegen nicht selten eine erstaunlich geringe. Man sieht oft genug das ausgeprägte Bild der Krankheit und trotzdem leisten die Patienten ganz beträchtliche körperliche Arbeit; oft suchen sie erst, wenn sie Stellungenänderungen des Knies bemerken, ärztliche Hilfe.

Diese Hilfe ist sehr viel leistungsfähiger geworden, seitdem dieselbe gelernt hat, orthopädische Mittel zu verwenden. Die alte, hauptsächlich innere Behandlung mit Jod und Antirheumaticis und Bädern hat nur sehr geringe Erfolge gezeitigt. Auch operative Eingriffe, von denen besonders die Resektionen des Gelenkes (RIEDEL) und Arthrotomien mit Abmeißelung der Randwucherungen (MÜLLER) empfohlen worden sind, können heute nur noch ausnahmsweise in ganz besonders schweren vernachlässigten Fällen in Frage kommen, nachdem man gesehen hat, daß durch geeignete Schienen nicht nur eine Herstellung der Tragfähigkeit des Gelenkes erzielt werden kann, sondern daß dadurch auch fast ausnahmslos die Krankheit zum Stillstand und in

sehr vielen Fällen zu nennenswerter Besserung zu bringen ist.

Die Schiene muß eine Entlastung des Gelenkes bewirken und muß, wo Deformitäten ausgebildet sind, auf eine Korrektur derselben hinzielen. Es eignen sich dazu am besten Schienenhülsenapparate, die natürlich als Reitapparate konstruiert sein müssen, und mit denen man, wo es nötig ist, die Korrektur einrichtungen verbindet, die an anderen Stellen besprochen worden sind (s. z. B. entzündliche Deformitäten).

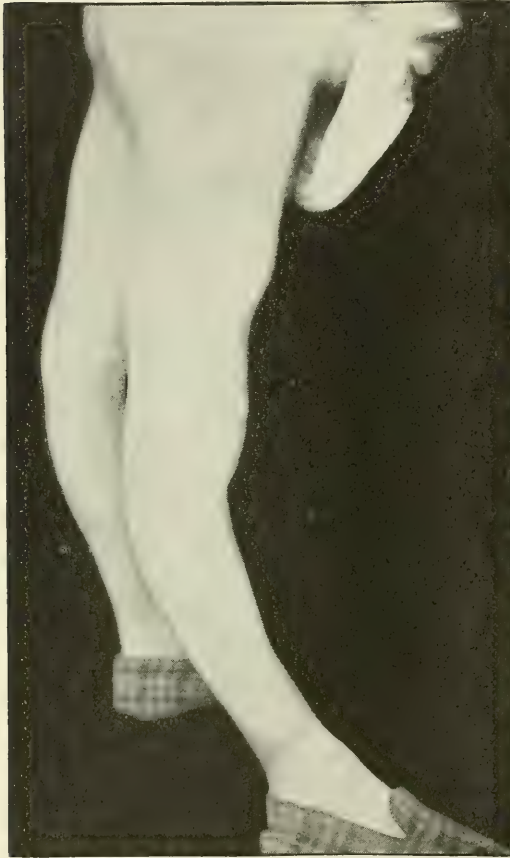

Fig. 333. Tabische Arthropathie der Knie.  
(Nach HOFFA.)

ders bei hochgradiger Ataxie, zur Beobachtung kommt (Fig. 333), so kann sie doch auch sehr frühzeitig, sogar als erste auffällige Erscheinung des Nervenleidens, auftreten. Man tut daher gut, in Fällen von Arthritis deformans, deren Aetiologie nicht ganz klar ist, auf die Frühsymptome der Tabes oder eines anderen Nervenleidens zu fahnden.

Die Behandlung dieser Arthropathia tabidorum ist dieselbe wie die der Arthritis deformans: Schienenhülsenapparat (Fig. 334) und Massage. Dazu kommt die Allgemeinbehandlung des Nervenleidens, die ja heute auch zum Teil eine orthopädische geworden ist. —

Ganz besonders muß vor der Anwendung grober Gewalt bei der Korrektur dieser Deformitäten gewarnt werden. Durch die Läsionen, welche dabei im Gelenk gesetzt werden, erreicht man stets eine Verschlimmerung der Erkrankung.

Mit der Anwendung der Schienen verbindet man zweckmäßigerweise die Massage, aber auch diese muß jede stärkere Irritation des Gelenkes vermeiden und hauptsächlich in der Durcharbeitung der Beinmuskulatur bestehen. —

Ein Krankheitsbild, das außerordentliche Ähnlichkeit mit der Arthritis deformans besitzt, sieht man nicht so selten im Verlaufe der Tabes dorsalis, zuweilen auch bei anderen Erkrankungen des Zentralnervensystems am Kniegelenk entstehen: die **Arthropathia tabidorum**. Wenn die Erkrankung auch meist erst in vorgeschrittenen Stadien der Rückenmarksaaffektionen, beson-

So einfach die Diagnose der Arthritis deformans ist, wenn das Krankheitsbild seine volle Entwicklung erlangt hat, so kann man doch in Zweifel kommen, wo man bei nicht voll ausgeprägten Fällen anfangen soll, diese Diagnose zu stellen. Es ist eine immer wieder zu beobachtende Tatsache, daß Reibegeräusche im Knie vorhanden sein können, ohne daß der Träger derselben irgendwelche Störungen empfindet.

Oft genug erhält man aber auch bei diesem Befunde Klagen über Beschwerden seitens der Knie, die durch Anstrengung vermehrt werden. Bei genauerer Untersuchung findet man nicht selten Spuren von Schwellung und Verdickung des Gelenkes. Die Patienten sind meistens Personen mit hohem Körpergewicht, sie haben oft Spuren von Rachitis, die sie in der Kindheit überstanden haben (Genu varum, Genu valgum, Plattfuß).

Alle diese Fälle sind gewiß nichts anderes, als die Frühstadien der Arthritis deformans, die aus irgend welchem Grunde nicht zur Weiterentwicklung gelangen.

Aber diese Fälle besitzen doch eine gewisse Selbständigkeit, die ihre Abtrennung und Bezeichnung als **Gonitis crepitans (villosa)** rechtfertigt.

Besonders gilt dies betreffs der Therapie, welche natürlich die Anwendung des schweren Geschützes, welches gegen die Arthritis deformans angezeigt ist, nicht indiziert. Es genügt für diese Fälle, wenn man Anstrengungen des Knies, besonders langes Gehen und Stehen, vermeiden läßt und das ganze Bein tüchtig massiert, dabei aber jede Irritation des Knies vermeidet. Heißluftbäder, Fangoapplikationen u. dergl. können die Massagebehandlung unterstützen. Findet man, was bei diesen Fällen nicht selten ist, eine arthropathische Atrophie des Quadriceps, so ist natürlich die Therapie ganz besonders auch auf eine Stärkung dieses Muskels zu richten.

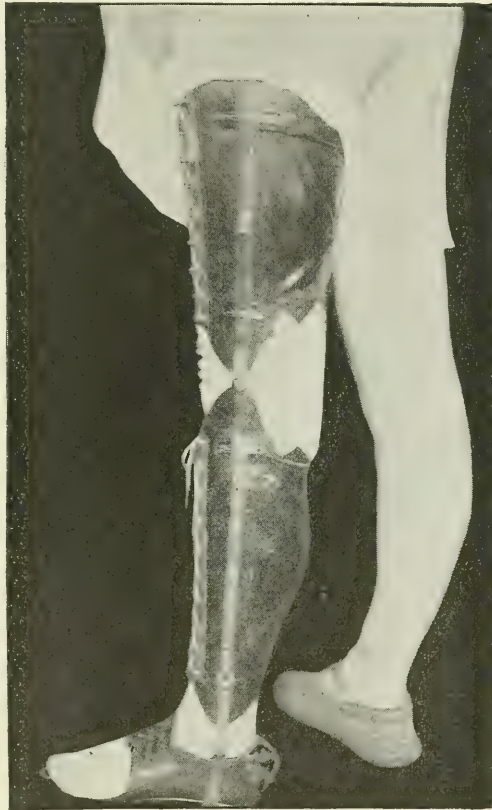


Fig. 334. Schienenhülsenapparat bei tabischer Erkrankung des Knies (HÖFFA).

#### Literatur.

*Ahrens, Beitrag zur Lehre und Behandlung der Arthropathia tabica mit besonderer Berücksichtigung des Kniegelenkes. Zeitschr. f. orthop. Chir., Bd. 8. (Literaturangaben!)*



*Müller, Zur Frage der operativen Behandlung der Arthritis deformans und des chronischen Gelenkrheumatismus. Arch. f. klin. Chir., Bd. 47.*  
*Schüller, Polyarthritis villosa und Arthritis deformans. Berl. klin. Wochenschr., 1900.*

### Entzündliche Versteifungen.

Bei der Besprechung der chronischen Entzündungen des Kniegelenkes hatten wir wiederholt darauf hinzuweisen, daß solche Entzündungen zu Versteifungen des Gelenkes führen können. Wir müssen dazu jetzt fügen, daß diese Versteifung auch als Folge akuter intra- und paraartikulärer Entzündungen recht häufig ist; besonders nach eitrigen Entzündungen, nach akutem Gelenkrheumatismus, Gicht, Gonorrhöe u. dergl. bleibt sehr häufig eine mehr oder weniger hochgradige Verminderung der Beweglichkeit des Kniegelenkes zurück.

Der Grad der Versteifung wechselt dabei in weiten Grenzen. Wir erhalten nach leichteren Affektionen nur geringe Verluste an den Grenzen der Beweglichkeit. Bei schweren Affektionen kommt dagegen nicht selten vollständige Aufhebung der Beweglichkeit zu stande, im schwersten Falle knöcherne Ankylose.

Die anatomische Ursache dieser Störungen ist durch Schrumpfung der Gelenkkapsel oder Verwachsungen im Inneren der Gelenkspalte gegeben. Beide Erscheinungen findet man meistens kombiniert. Die Verwachsungen können leichte Verklebungen sein, in schwereren Fällen sind feste Bindegewebsmassen gebildet. Bei Ankylose sind es knöcherne Brücken, welche Femur und Tibia verbinden und in denen sich eine durchgehende Struktur ausbildet.

Fast in allen Fällen, in denen nicht eine zweckmäßige Behandlung der Entzündung stattgefunden hat, ist mit der Versteifung des Gelenkes eine Kontrakturstellung verbunden, meist in der Form, wie wir sie als tuberkulös-gonitische Deformität kennen gelernt haben.

Woher die Versteifung entstanden ist, läßt sich aus dem Bilde des Gelenkes nicht immer bestimmen. Waren Eiterungsprozesse vorhanden, so haben diese meistens Fistelnarben oder Narben von Eingriffen hinterlassen. Akuter und chronischer Gelenkrheumatismus verraten ihre Urheberschaft häufig durch rauhe, grobe Krepitationen im Gelenk. Nach Gonorrhöe findet man ziemlich oft ein in den gegebenen Grenzen glatt bewegliches Gelenk, an der Grenze der Beweglichkeit aber eine ganz feste Bänderhemmung, dabei hochgradige Schmerzhaftigkeit. Im allgemeinen muß die Erkennung der Grundursache der entzündlichen Versteifung aus der Anamnese und aus etwa vorhandenen Resten der ursächlichen Entzündung gemacht werden.

Notwendig ist diese Diagnose, da wir ohne dieselbe nicht an die Behandlung herantreten dürfen. Eine Behandlung ist nur dann und derart zulässig, daß dieselbe nicht die Gefahr mit sich führt, eine erneute Anfachung des Entzündungsprozesses zu bewirken. Diese Gefahr kommt ganz besonders zur Beachtung bei den Versteifungen, welche aus tuberkulösen Entzündungen hervorgegangen sind. Es können in solchem Falle alle Entzündungserscheinungen geschwunden sein, das Glied kann einen beträchtlichen Grad von Gebrauchsfähigkeit wieder erlangt haben und

doch können zwar abgekapselte, aber doch noch virulente Herde in dem Gelenk vorhanden sein. F. KRAUSE fand z. B. 17 Jahre nach Abheilung einer Gonitis einen Käseherd im Knochen. Werden diese Herde durch Bewegungsversuche irritiert, wird etwa gar die sie umgebende Kapsel gesprengt, so erhalten wir nicht nur die Gefahr des Rezidivs der Tuberkulose, sondern wir erhalten auch eine hohe Gefahr der Allgemeininfektion. Diese Ueberlegungen müssen uns die Mahnung allergrößter Vorsicht geben. Man wird bei Versteifungen gerade aus dieser Aetiologie lange abwarten, ehe man überhaupt eine Mobilisierungskur einleitet. Wenn man dazu schreitet, wird man mit peinlicher Sorgfalt jede bruske Bewegung des Gelenkes vermeiden, vor allem niemals ein Brisement forcé ausführen; man wird während der Kur genau beobachten, ob etwa Reizerscheinungen im Gelenk auftreten und, falls dies geschieht, sofort entsprechende Maßregeln gegen dieselben ergreifen.

Für die meisten Fälle von Gelenkversteifungen nach tuberkulösen Entzündungen darf man sich begnügen, wenn man das Gelenk in guter Stellung zur Ausheilung gebracht hat, ihm die Möglichkeit der Bewegung zu geben. Wo überhaupt Aussicht auf Herstellung aktiver Beweglichkeit ist, stellt sich diese in gegebener Zeit unter dem Gebrauch des Gliedes her. Besonderer Pflege bedarf dabei nur der Quadriceps, den man kräftigen muß, um der Entstehung einer Beugekontraktur zuvorzukommen.

Im Gegensatz zur Versteifung aus tuberkulöser Entzündung ist es bei fast allen anderen entzündlichen Versteifungen des Knies angezeigt, möglichst frühzeitig die Mobilisierungsbehandlung zu beginnen. Es ist ein großer Fehler, der sehr häufig begangen wird, wenn man mit dieser Behandlung erst einsetzt, nachdem das Knie schmerzfrei geworden ist. Dieser Stand wird fast immer erst erreicht, wenn die narbige Schrumpfung der entzündlichen Gewebsneubildungen beendet ist. Dann findet aber eine Mobilisierungsbehandlung viel schwerere Hindernisse und viel beschränktere Erfolgsaussichten als zur Zeit, wo diese Bindegewebsbildungen noch plastisch sind. Natürlich muß man bei einer rheumatischen, einer gichtischen Entzündung das akute Stadium vorüberlassen, bei einer eitrigen, einer gonorrhöischen Entzündung abwarten, bis Entzündungserreger nicht mehr in die Blutbahn gepreßt werden können. Alsdann aber beginnt man mit vorsichtiger Massage zuerst der Umgebung des Gelenkes, dann des Gelenkes selber. Man führt passive Bewegungen aus, man steigert deren Exkursionsweite allmählich, man läßt aktive Bewegungen folgen.

Wo uns die Möglichkeit gegeben ist, werden wir gern und mit Nutzen heilgymnastische Apparate zur Anwendung bringen. Von diesen bieten besonders die Pendelapparate Vorteile. Wenn ein gewisser Grad von Beweglichkeit erreicht ist, sind Ruder- und Bergsteigeapparate gute Hilfsmittel, um weiter zu kommen.

Auch für die Fälle von Versteifung aus anderer als tuberkulöser Aetiologie möchte ich dringend empfehlen, alle brusken Bewegungen zu vermeiden. Führt man bruske Bewegungen mit dem Gelenk aus, so erhält man gewiß einen momentanen Erfolg. Dieser aber verschwindet sehr rasch wieder, und es folgt ihm eine noch schlimmere Versteifung. Die Erklärung für diese Erscheinung ist diese: Durch die bruske Bewegung sind die Bindegewebsstränge, welche die Gelenkenden und

die Kapsel verbinden, zerrissen worden. Es entstanden dadurch Wundflächen im Gelenk, die sich gegenüberliegen und die natürlich wieder miteinander verwachsen. Die Narbenstränge, welche sich dabei bilden, werden nur noch fester als sie vorher waren. Begnügt man sich dagegen immer nur weiche passive Bewegungen auszuführen, so reibt und schleift man die verklebenden Stränge durch, man dehnt sie aus, ohne daß Wundflächen entstehen. Was man auf diesem Weg an Gelenklockerung erreicht, bleibt darum dauernd.

Als ein Mittel, welches solche Kuren wesentlich fördern kann, muß die Biersche Stauung hervorgehoben werden, die besonders bei wechselweiser Anwendung mit aktiver Hyperämie, z. B. durch Heißluftbäder, eine Lockerung der Verwachsungen im Gelenk herbeiführt. Neuerdings sind verschiedentlich subkutane Injektionen von Thiosynamin oder Fibrolysin für Gelenkversteifungen lebhaft empfohlen worden. Ich habe dieselben verschiedentlich versucht auch bei Versteifungen von Kniegelenken, habe aber niemals den Eindruck gehabt, als habe die Therapie durch diese Injektionen gewonnen. Immerhin schadet nun durch diese Einspritzungen nichts. Läßt man dann noch über Nacht einen Extensionsverband anlegen oder einen Schienenhülsenapparat mit einer elastischen Beuge- oder Streckvorrichtung, so erreicht man recht häufig, auch bei Fällen, die zuerst ganz aussichtslos schienen, immer noch einen Grad von Beweglichkeit, welcher dem Patienten großen Nutzen bringt; denn schon kleine Bewegungen des Knies dienen dazu, dem Gang des Patienten, welcher vorher wie auf einem Stelzbein ging, eine gewisse Elastizität zu verleihen und denselben weniger anstrengend und ausdauernder zu machen.

Wo man mit den genannten Mitteln nicht vorwärtskommt, ist die Prognose wenig aussichtsreich. Das *Brisement forcé*, das für Fälle schwerer Versteifungen so oft versucht worden ist, hat noch nicht viel gute Resultate erreichen lassen. Man muß vor seiner Anwendung aus den oben angeführten Gründen im allgemeinen warnen. Wenn man es versucht, so muß nach ganz kurzer Frist der Ruhigstellung mit Gelenkbewegungen und Massage begonnen und damit wie oben beschrieben vorgegangen werden.

Blutige Eingriffe können bei entzündlichen Versteifungen nur ganz ausnahmsweise in Frage kommen. Man kann vor allem am Knie nicht darauf rechnen, etwa durch Resektionen bei Ankylose bewegliche Gelenke zu erzielen.

Günstige Erfolge habe ich ein paar Mal in Fällen, wo die Versteifung durch eine Ankylose der Patella beherrscht wurde, dadurch erzielt, daß ich die Patella exstirpierte und den Sartorius so verlagerte, daß derselbe in den Defekt der Kniegelenkscapsel an die Stelle der entfernten Patella zu liegen kam, wie bei in meiner Operation des veralteten Kniescheibenbruches. Waren zwischen Femur und Tibia keine so festen Verwachsungen vorhanden, wie zwischen Patella und Femur, so ergab die Operation eine Erhöhung der passiven wie der aktiven Beweglichkeit des Gelenkes.

Endlich ist von operativen Maßnahmen noch zu erwähnen, daß Hoffa neuerlich empfohlen hat, bei gonorrhöischen Versteifungen die narbig veränderten *Plicae adiposae* auszuschneiden und die Adhäsionen zwischen Femur und Tibia zu lösen.



## Literatur.

- Bier**, *Hyperämie als Heilmittel*. Leipzig 1903.  
**Hoffa**, *Verhandlungen der Deutschen Gesellschaft für orthopädische Chirurgie*, 1904.  
**König**, *Ueber gonorrhöische Gelenkentzündung*. Deutsche med. Wochenschr., 1896.  
**Krukenberg**, *Mechanische Heilmethoden*. Stuttgart 1896.

## Entzündliche Deformitäten.

Bei der Besprechung der tuberkulösen Gonitis ist dargelegt worden, wie im Verlauf dieser Erkrankung Deformitäten zur Ausbildung kommen, aus welchen Komponenten sich dieselben zusammensetzen und welche Bedeutung sie für die Funktion des Beines haben. Wir haben hier nun darauf hinzuweisen, daß die meisten der überhaupt zur Beobachtung kommenden entzündlichen Knie deformitäten ihre Entstehung der tuberkulösen Gonitis verdanken. Obgleich die verschiedensten anderen Kniegelenksentzündungen Deformierungen des Gelenkes zur Folge haben können, ist die Zahl der nicht tuberkulösen Deformitäten eine verhältnismäßig sehr geringe. Als solche ursächliche Entzündungen kommen hauptsächlich in Betracht chronischer Gelenkrheumatismus, akute rheumatische, eiterige, gonorrhöische Entzündungen, Gicht, Lues, Bluterkrankung und wohl auch noch andere entzündliche Prozesse.

Unter den nicht tuberkulösen Deformitäten sind verhältnismäßig noch am häufigsten diejenigen, welche aus chronischem Gelenkrheumatismus hervorgegangen sind. Diese Fälle nehmen dabei noch insofern eine besondere Stellung ein, als sie oftmals beide Knie betreffen. Es wird dadurch der ungünstige Einfluß der Deformität auf die Bewegungsfähigkeit des Patienten wesentlich erhöht. Ihre Prognose wird auch noch dadurch getrübt, daß die fraglichen Patienten durch die lange Krankheit meist ihre ganze Energie verloren haben und nicht mehr die genügende Elastizität besitzen, um die Schmerzen und Unbequemlichkeiten, welche mit jeder Korrektur solcher Deformitäten verbunden sind, auszuhalten.

Aus ihrem Aussehen ist eine Unterscheidung der entzündlichen Deformitäten nach ihrer Aetiologie kaum durchzuführen (Fig. 315, 316, 328, 329, 335).

Welches auch das ätiologische Moment sein mag: Beugung, Subluxation, Abduktion und Außenrotation des Unterschenkels sind die regelmäßigen Komponenten der ent-

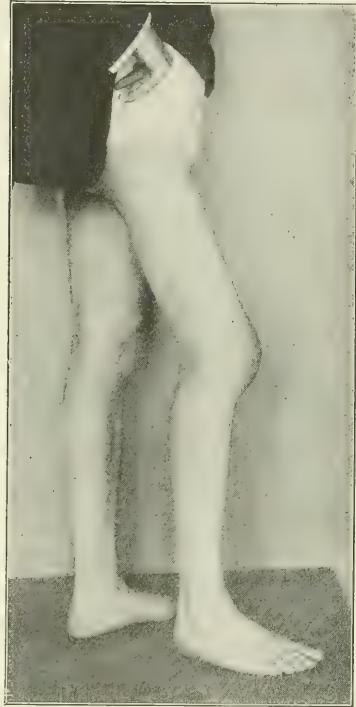

Fig. 335. Entzündliche Deformität des rechten Kniegelenkes nach gonorrhöischer Entzündung.

zündlichen Deformität. Dieselben sind in dem Gesamtbild in verschiedenen Fällen verschieden stark markiert; doch lassen sich keine für verschiedene Aetiologie charakteristische Zusammenstellungen fixieren. Im allgemeinen tritt die Beugungskomponente um so schärfer hervor, je akuter die Entzündung abließ, während die anderen Komponenten sich verhältnismäßig um so stärker markieren, je langsamer der Entzündungsverlauf war.

Trotz der Gleichmäßigkeit des Deformitätenbildes macht die Feststellung der Aetiologie der Deformitäten selten Schwierigkeit; Anamnese und vorhandene Reste der ursächlichen Entzündung geben wohl stets genügenden Anhalt.

Die Feststellung der Aetiologie ist insofern wichtig, als bei der Behandlung der Deformität natürlich stets die ursächliche Entzündung berücksichtigt werden muß. Denn meist ist die Korrektur der Deformität auszuführen, während die ursächliche Erkrankung noch spielt. Wir haben darum fast regelmäßig mit der Korrektur der Deformität die Behandlung der ursächlichen Entzündung zu kombinieren. In anderen Fällen haben wir zu berücksichtigen, daß nicht durch die Korrektur der Deformität die ursächliche Entzündung zum Rezidivieren gebracht werde.

Weiterhin muß jedem Korrektionsversuch eine genaue Feststellung der Korrektionshindernisse vorangehen. Erst wenn man diese kennt, ist ein Plan für ihre Ueberwindung aufzustellen.

Solche Hindernisse können von den verschiedensten Konstituentien des Knies gesetzt werden. Schon die Haut bietet zuweilen Schwierigkeiten, bei schweren Flexionskontrakturen schrumpft dieselbe in der Kniekehle so stark, daß bei der Streckung sich straffe Falten spannen. Man kann gezwungen sein, dieselben durch Plastik auszuschalten. Häufiger bedingen narbige Veränderungen der Haut Korrektionshindernisse. Alles was von der Haut gesagt ist, gilt in viel höherem Maße von der Fascie, deren viel geringere Elastizität die Schrumpfung begünstigt und die Dehnung erschwert.

Schwere Korrektionshindernisse setzen sodann ganz gewöhnlich die verkürzte Beugemuskelatur, sowie die Gelenkkapsel, welche auf der Beugeseite der Deformität zusammengeschrumpft ist. Die wichtigsten und schwersten Hindernisse sind im Inneren des Gelenkes gegeben. Bindegewebige Verwachsungen verbinden gewöhnlich die Gelenkenden und haben den Gelenkraum zur Verödung gebracht. Seltener sind knorpelige oder gar knöcherne Verbindungen vorhanden. Auffällig häufig findet man die Gelenkenden durch Auftreibungen und Vertiefungen so verändert, daß dieselben wie ineinander verzahnt erscheinen. Ein solcher Befund, den man durch eine gute Röntgenaufnahme feststellen kann, ist natürlich für die einzuleitende Therapie von größter Wichtigkeit.

Ueber die Funktionsstörungen, welche die entzündlichen Deformitäten bedingen, ist bei der Besprechung der tuberkulösen Gonitis Genügendes gesagt worden.

Die Prognose ist insofern nicht günstig, als auf eine spontane Korrektur der Deformitäten auch nach Ausheilung der Entzündung nur ausnahmsweise zu rechnen ist, wenn z. B. die Entzündung leicht und kurz abließ, wenn gröbere Gelenkveränderungen nicht zu stande gekommen sind und die Muskulatur gut erhalten blieb.

Alle anderen Fälle machen eine spezielle Behandlung notwendig, zu welcher uns heute ebenso zahlreiche wie erfolgreiche Methoden zur Verfügung stehen.

Von diesen wollen wir zuerst den Extensionsverband erwähnen. Uebt man mit Hilfe eines solchen Verbandes einen Zug am Unterschenkel aus, so wirkt dieser im Sinne der Korrektur der Deformität. In leichteren Fällen kann man den Zug einfach in der Längsrichtung des Oberschenkels wirken lassen. Bei höheren Deformierungen muß man zunächst in der Richtung der Falschstellung des Unterschenkels extendieren und nur allmählich die Zugrichtung im Sinne der Korrektur verändern. Dabei muß man das Knie auf entsprechend

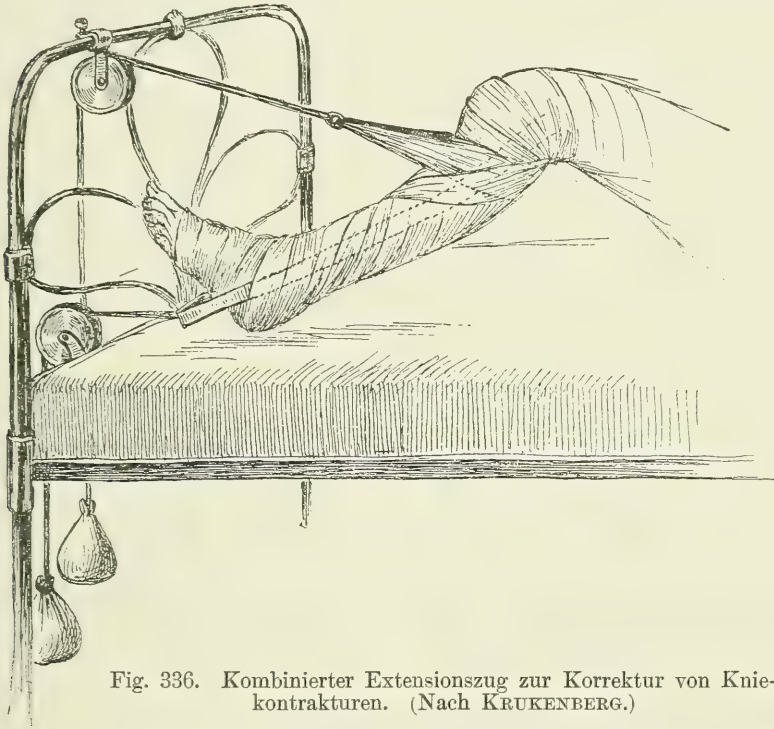


Fig. 336. Kombiniertes Extensionszug zur Korrektur von Kniekontrakturen. (Nach KRUKENBERG.)

geformte Kissen — etwa in der Form eines Planum inclinatum duplex — legen, oder man muß dem Zuge in der Längsrichtung Seitenzüge hinzufügen, die am Knie angreifen. Besonders wichtig ist dabei ein Zug, welcher von der Kniekehle aus einen Druck auf den Tibiakopf im Sinne der Reposition der Subluxation ausübt. Einen solchen kombinierten Extensionsverband zeigt unsere Fig. 336.

Als besonderer Vorteil des Extensionsverbandes muß hervorgehoben werden, daß derselbe sehr schonend arbeitet und daß er nicht die Gefahr in sich birgt, daß durch seine Anwendung die ursächliche Entzündung ungünstig beeinflußt werde. Außerdem bietet er den Vorteil, daß zu seiner Herstellung kein Material gehört, das nicht überall zu finden wäre und daß seine Technik keine besonderen Schwierigkeiten bietet.



Dem gegenüber steht der Nachteil, daß der Patient zur Einhaltung der Bettruhe gezwungen wird. Dieser Nachteil wird natürlich gleich Null, wenn der Patient so wie so bettlägerig ist. Solche Fälle sind auch heute noch die Domäne des Streckverbandes. Außerdem wird man ihn mit Vorteil verwenden bei schweren Deformitäten mit stark geschrumpften Weichteilen, um das Gelenk zu lockern und dadurch anderen Korrektionsmethoden vorzuarbeiten.

Als zweite Korrektionsmethode haben wir das Redressement mit nachfolgendem fixierenden Verband zu nennen. Bei dieser Methode stellen wir mit Händekraft oder unter Zuhilfenahme besonderer Apparate die Korrekturstellung her und legen um das korrigierte Glied einen erhärtenden Verband, meistens einen Gipsverband.

Im einzelnen gestaltet sich die Anwendung dieser Methode verschieden, je nach dem Grade der Deformität. Handelt es sich um geringere Veränderungen, sind besonders feste Verwachsungen im Gelenk und stärkere Schrumpfungen der Weichteile noch nicht eingetreten, so kann man durch einen mäßigen Zug am Unterschenkel, den man durch einen Assistenten ausüben läßt, und durch Druck der Hände auf das Knie selbst vollständige Korrektur erzeugen.

Den Druck auf das Knie übt man dabei nicht derart, daß man direkt das Knie durchzudrücken versucht, sondern man umfaßt mit der einen Hand das untere Ende des Femur von vorn, mit der anderen das obere der Tibia von rückwärts und sucht nun die Gelenkflächen von Femur und Tibia aneinander vorbeizuschieben. Man stellt so die Druckrichtung her, welche beim Extensionsverband in unserer Fig. 336 die Züge am Knie ergeben sollen.

Ist die Schmerzhaftigkeit des Knies sehr groß, so ist man gezwungen, diese Prozedur unter Narkose auszuführen. Dabei muß man sich aber hüten, etwa vorhandene größere Widerstände durch Anwendung grober Gewalt zu überwinden. Man führt dadurch die Gefahr herauf, daß durch Läsionen des Gelenkes die Entzündung stärker angefaht oder, wenn sie schon abgelaufen, wieder aufgeweckt wird. Bei tuberkulösen Deformitäten setzt man die Gefahr, daß infektiöse Massen in die Blutbahn gelangen und eine Miliartuberkulose zum Ausbruch kommen lassen. Aber auch die spätere Funktionsfähigkeit des Gelenkes kann durch bruske Redressionen geschädigt werden. Es kann vorkommen, daß eine Subluxation zu einer vollständigen Luxation gemacht wird; vor allem aber können die ja meist erweichten Epiphysen lädiert werden, indem sich der Tibiakopf in die Kondylen des Femur einbohrt oder das Umgekehrte stattfindet.

Ganz besonders hervorheben müssen wir auch, daß man bei der Korrektur von Deformitäten rheumatischer Aetiologie sich grober Gewalt durchaus enthalten muß. Ganz regelmäßig antworten solche Gelenke jeder stärkeren Irritation mit hochgradiger Schmerzhaftigkeit und mit einer Verschlimmerung der Gelenkveränderungen. Man kann das Redressementresultat gewöhnlich nicht feststellen oder, wenn dies doch zunächst möglich ist, bringt die erneute Anfahtung der Entzündung uns um das Korrektionsresultat.

Erwähnt muß an dieser Stelle endlich auch werden, daß nach forcierter Redression gonitischer Deformitäten Peroneuslähmungen nichts Seltenes sind und daß sogar Fettembolien in die Lunge vorgekommen sind und zum Tode des Patienten geführt haben (PAYR).

Unter diesen Verhältnissen erscheint es wohl im allgemeinen als zweckmäßig, von der Anwendung brüsk arbeitender Redressionsapparate, so zweckmäßig dieselben sonst sein mögen, wie z. B. der LORENZsche Osteoklastredresseur oder der GROSSsche Korrektionsapparat, abzusehen, da man bei diesen Apparaten auf die Kontrolle durch das Gefühl unserer Hände fast völlig verzichten muß.

Man kann trotzdem schwere Deformitäten mit dem Redressement zur Korrektur bringen, wenn man etappenweise vorgeht. Korrigiert man in der ersten Sitzung so weit als es eben gutwillig geht und stellt man das erreichte Resultat unter Spannung der zu dehnenden Teile im Fixationsverbande fest, so kann man nach wenig Tagen schon die Korrektur mit denselben Maßnahmen steigern. Solcher Etappen sind je nach der Lage des Falles verschieden viele nötig. Man erreicht aber schließlich mit denselben fast ausnahmslos volle Korrekturstellung schonender und sicherer als bei Anwendung grober Gewalt.

Als Fixationsverband nach Ausführung der Korrektur legt man am einfachsten einen Gipsverband an. Dieser Verband muß Ober- und Unterschenkel und auch den Fuß vollständig in seinen Bereich ziehen. In schwierigen Fällen wird man gut tun, auch noch das Becken in den Verband zu nehmen. Als Polsterung genügt eine dünne Watte- oder Filzlage um Knie und Knöchel und ein Schutz für den Sitzknorren, eventuell auch für die Spinae. Im übrigen reicht eine Einwickelung mit Mullbinden zum Schutze der Haut. Es ist ein ganz wichtiger Kunstgriff, derartige Verbände ohne Wattedolsterung und knapp sitzend anzulegen. Legt man Wattedolster, so drücken sich diese stets mit der Zeit zusammen, das Bein gewinnt Platz im Verbande, es verschiebt sich und es gibt Druck und Decubitus.

Das Redressement ergibt sich als Korrektionsmethode ganz von selbst, wenn man zur Behandlung einer noch vorhandenen Entzündung den Gipsverband zur Anwendung bringen will. Es empfiehlt sich auch, bei schweren Deformitäten mit dem Redressement, eventuell nachdem man zuerst den Extensionsverband angewendet hatte, die Korrektur einzuleiten und sie mit einem korrigierenden portativen Apparat fortzusetzen.

Eine Mittelstellung zwischen dem portativen Apparat und dem Redressementsverband nehmen die Gipsverbände ein, welche mit mechanischen Korrektionsvorrichtungen armiert sind. Die einfachste Form solcher Verbände erhält man, wenn man den Gipsverband am Knie bis auf eine kurze Strecke ringförmig durchschneidet und in die Schnittpalte Kork- oder Holzstückchen oder dergl. einklemmt. Bei richtiger Lagerung des Schnittes erhält man durch diese Klötzchen einen dauernden Druck im Sinne der Korrektur. Dasselbe kann man erreichen durch Gummizüge, welche in geeigneter Weise mit dem Verband verbunden werden, etwa in der Art, wie bei dem redressierenden Verband, welchen v. MIKULICZ zur Korrektur des Genu valgum angegeben hat (s. Fig. 380). Die Vorteile, welche derartige Vorrichtungen bieten, liegen darin, daß die Korrektur noch schonender als beim etappenweisen Redressement herbeigeführt wird.

Das ist auch einer der wichtigsten Vorteile, welche uns die portativen Korrektionsapparate bieten und dazu kommen für diese noch die Vorteile, welche der portative Apparat überhaupt gegenüber dem Fixationsverband besitzt.

Portative Apparate zur Korrektur von gonitischen Deformitäten besitzen wir eine ganze Kollektion. Es scheint ein gewisser Ehrgeiz der alten Orthopäden gewesen zu sein, eine eigene Kniestreckmaschine zu konstruieren. In Bandagistenkatalogen kann man über ein Dutzend verschiedener Konstruktionen beieinander finden.

Die Konstruktionsprinzipien sind dabei bei allen die gleichen. Die Apparate bestehen aus Vorrichtungen, welche dazu bestimmt sind, Ober- und Unterschenkel zu fassen. Dazu werden meist mehr oder weniger vollkommene Hülsen benützt. Die Hülsen sind durch Stahlschienen verbunden. Diese sind in der Gelenkachse mit beweglichen Scharnieren versehen. Als aktiver Teil sind sodann mit dem Apparat mechanische Vorrichtungen verbunden, die geeignet sind, eine Stellungsveränderung des Knies im Sinne der Korrektur zu erzeugen. Als solche mechanische Vorrichtungen sehen wir Schrauben, Hebel, Federn, Gummizüge u. dergl. mehr verwendet.

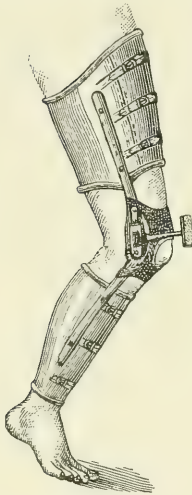


Fig. 337.  
Kniestreckmaschine  
von STROHMEYER.

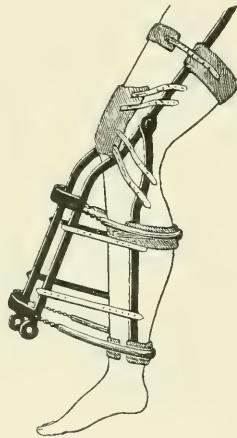


Fig. 338.  
Kniestreckmaschine von  
QUAAS.

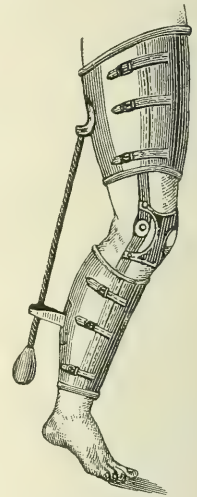


Fig. 339.  
Kniestreckmaschine  
von BUROW.

Um ein paar Typen solcher Kniestreckmaschinen vorzuführen, seien die Konstruktionen von STROHMEYER, QUAAS und BUROW abgebildet (Fig. 337—339). Bekanntere Konstruktionen stammen noch von BOEGLE, BIDDER, BUSCH, SALT u. a.

Mit allen diesen Apparaten wird sich etwa dasselbe erreichen lassen. Ein Fehler, der ihnen allen gemeinsam anhaftet, liegt darin, daß die Fixation des Gliedes eine ziemlich mangelhafte ist und daß eine Extension des Gelenkes im Apparate nicht eingestellt werden kann.

Diesen Fehler besitzt der moderne Schienenhülsenapparat nicht. Es lassen sich darum auf seiner Grundlage Korrektionsapparate gegen gonitische Deformitäten konstruieren, welche allen anderen Konstruktionen überlegen sind.

Nach dem vorausgehend Gesagten ist es selbstverständlich, daß ein solcher Schienenhülsenapparat über Ober- und Unterschenkel und den Fuß reichen muß, daß er sich oben gegen den Sitzknorren stemmen



muß. Durch Verbindung einer Knöchelspannlasche mit dem Apparat und durch entsprechende Einstellung kann das Knie alsdann unter einen Extensionszug gebracht werden. Zweckmäßig ist es, wenn man die Hülsen so arbeitet, daß sie mit hartem Leder auch die Vorderfläche des Knies bedecken und wenn man dieselben so stellt, daß die Unterschenkelhülle bei der Streckung des Knies sich vor die Oberschenkelhülle schiebt.

Die Korrekturvorrichtungen, die wir mit dem Schienenhülsenapparate verbinden können, sind verschieden, je nach den einzelnen Komponenten der Deformität, welche wir zu korrigieren haben.

Beschäftigen wir uns zuerst mit der Beugung, so können wir diese beseitigen, wenn wir an den Apparat Stahlstreben, welche das Gelenk auf der Beugeseite überspannen, anbringen (Fig. 340). Mit Hilfe dieser Streben kann man Korrekturen, die durch Händekraft hergestellt sind, feststellen. Es geschieht so allmählich die Korrektur in der Art des Etappenredressements.

An die Stelle der Händekraft setzt man zweckmäßigerweise mechanische, immerfort wirkende Kräfte, die man z. B. durch Stahlfedern oder Gummizüge ausüben kann.

Eine sehr zweckmäßige Konstruktion zeigen unsere Fig. 341a und b. Es ist da mit dem Schienenhülsenapparate ein federnder Stahlstab — Schlägerklingen eignen sich besonders zu diesem Zwecke — verbunden. Dieser Federstab stützt sich vor dem Knie auf einen Bügel, welcher die beiden Seitenschienien verbindet. Sein oberes Ende ist unter einen ebensolchen Bügel, welcher auch die Seitenschienien der Oberschenkelhülle verbindet, eingehakt. Das untere Ende ist durch einen Riemen an den Seitenschienien der Unterschenkelhülle festgeknöpft. Spannt man diesen Riemen an, so biegt sich der Federstab und indem er sich nun bestrebt, zu seiner Ruhestellung zurückzukehren, übt er einen dauernden elastischen Druck auf das Knie im Sinne der Streckung des Gelenkes aus. Durch stärkere oder schwächere Spannung läßt sich dieser Zug nach Wunsch verändern. Um den letzten Rest der Beugung zu beseitigen, muß man die Feder so biegen, daß ihr unteres Ende nach vorn vom Unterschenkel absteht.

Dieselbe Wirkung läßt sich durch andere Konstruktionen ebenfalls erreichen. Eine, die bei mancher Situation Vorteil bietet, ist der sogenannte künstliche Quadriceps (Fig. 345a, b, c). Bei dieser Konstruktion spannen wir zwei kräftige Gummizüge kreuzweise über das Knie. Die Mitte dieser Züge stützt sich ebenso wie die Streckfeder auf einen vorn über das Knie gelegten Bügel. Die oberen Enden werden an Knöpfen, welche oben an den Seitenschienien der Oberschenkelhülle angebracht sind, eingeknüpft, die unteren ebenso an der Unterschenkelhülle knapp über den Knöcheln befestigt. Die

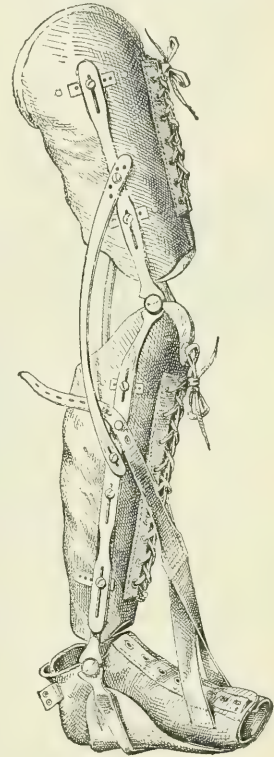


Fig. 340. Im Knie feststellbarer Schienenhülsenapparat (nach HOFFA.)

Spannung dieser Züge bewirkt ebenfalls eine Streckung des Knies. Doch ist ihre Wirkung nicht so kräftig als die jener Feder. Es empfiehlt sich darum, diese Konstruktion für leichtere Fälle oder, nachdem die Feder die Hauptarbeit getan hat, zu verwenden.

Von den anderen Komponenten der gonitischen Deformität vermindern sich bei der Beseitigung der Beugung die Abduktionsstellung und die Außenrotation des Unterschenkels meistens, ohne daß besondere Vorkehrungen gegen dieselben getroffen werden. Geschieht es nicht in genügendem Maße, so kann man durch Verstellung des Apparates die Korrektur dieser Komponenten erzwingen. Man muß dazu die Seitenschienen des Apparates und die Stellung der Unterschenkelhülse etappenweise zweckentsprechend ändern.

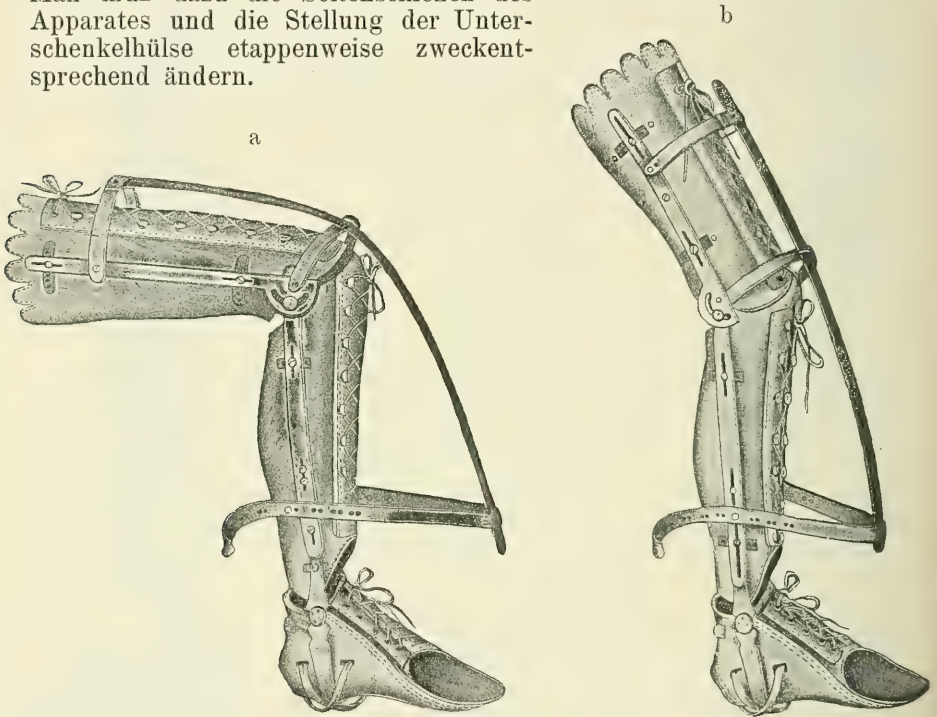


Fig. 341a und b. Schienenhülsenapparat mit Kniestreckfeder.

Wesentlich höhere Schwierigkeiten bereitet die Korrektur der Subluxation. Auch sie vermindert sich bei der Streckung des Knies, vor allem, wenn wir diese recht langsam ausführen, oft in überraschendem Maße, und wenn die Kniestreckmuskulatur wieder zur Funktion gelangt, so kann man darauf rechnen, daß auch beträchtliche Reste der Subluxation mit der Zeit ohne besondere Behandlung verschwinden.

So leichten Kaufes kommt man aber doch nur in besonders günstigen Fällen weg. Für schwierigere Fälle müssen wir zur Beseitigung der Subluxation besondere Maßnahmen treffen.

Besonderer Wertschätzung erfreut sich zu diesem Zwecke die BRAATZsche Sektorenschiene. BRAATZ geht davon aus, daß das Kniegelenk kein einfaches Scharniergelenk ist, sondern daß die

Bewegung der Gelenkfläche der Tibia an der des Femur etwa in einer parabolischen Bahn vor sich geht. Er fordert deshalb, daß ganz allgemein orthopädische Apparate Kniescharniere erhalten, die eine dementsprechende Bewegung besitzen. Wird die Abweichung eines solchen Scharniers vom einfachen Scharnier übertrieben, so bewirkt dasselbe bei der Streckbewegung eine Distraction des Gelenkes und begünstigt die Korrektur einer Subluxation. Das Aussehen der BRAATZschen Sektorenschiene und die Distraction des Gelenkes durch dieselbe zeigen die Fig. 342a, b, c.

Wenn dieser Mechanismus seine Wirkung tatsächlich entfalten soll, so muß eine absolut sichere Verbindung zwischen Ober- und Unterschenkel und den entsprechenden Schienenteilen hergestellt werden.

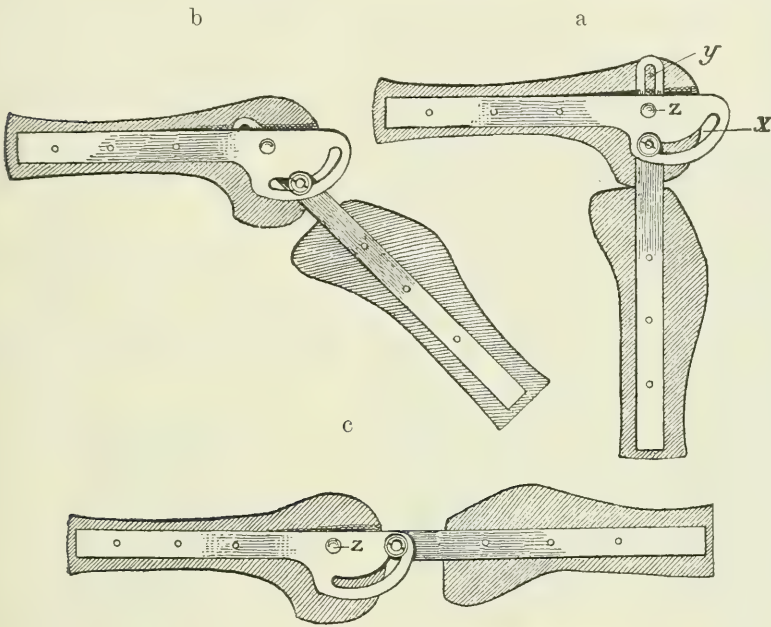


Fig. 342a, b, c. BRAATZsches Sektorenscharnier.

Da in dieser Hinsicht das beste Schienenhülsenapparate leisten, so wird man die BRAATZschen Sektoren nur in Verbindung mit solchen Apparaten anwenden. Aber auch da darf man auf ihre Wirkung nicht zu große Erwartungen setzen.

Eine sehr einfache Konstruktion, welche dieselbe Wirkung wie die BRAATZschen Sektoren erzeugen soll, stammt von HÖFTMAN. Derselbe legt, um eine Distraction des Knies bei der Streckung des Gelenkes zu erreichen, den Drehpunkt des Scharniers vor den Drehpunkt des Gelenkes. Ebenso erreicht man eine Distraction bei der Beugung, wenn man den Drehpunkt des Scharniers hinter denjenigen des Gelenkes bringt. Diese Vorgänge illustrieren Fig. 343 und 344.

Endlich hat zur Korrektur der Subluxation noch HOFFA eine Schienkonstruktion angegeben. Sie wird dargestellt durch Fig. 345a, b und c. Es sind die Seitenschiene des Oberschenkelteiles am Knie nach



vorn, die des Unterschenkelteiles nach hinten abgebogen. Ein Schlittenmechanismus erlaubt die Verschiebung dieser abgebogenen Teile derart,

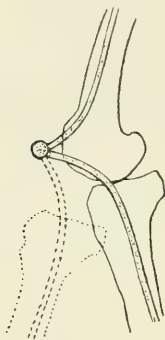


Fig. 343.

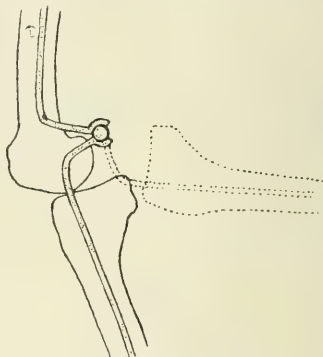


Fig. 344.

Fig. 343. Distraction des Kniegelenkes bei Streckung durch Verlegung der Scharnierachse vor die Gelenkachse nach HÖFTMAN.

Fig. 344. Distraction des Kniegelenkes bei Beugung durch Verlegung der Scharnierachse hinter die Gelenkachse nach HÖFTMAN.

daß der Unterschenkel nach vorn gleitet. Als wirksame Kraft wird zu dieser Bewegung ein Gummizug benutzt.

Endlich möchte ich einen sehr einfachen Kunstgriff, der sich mir recht gut bewährt hat, angeben. Löst man an dem Apparate, welchen

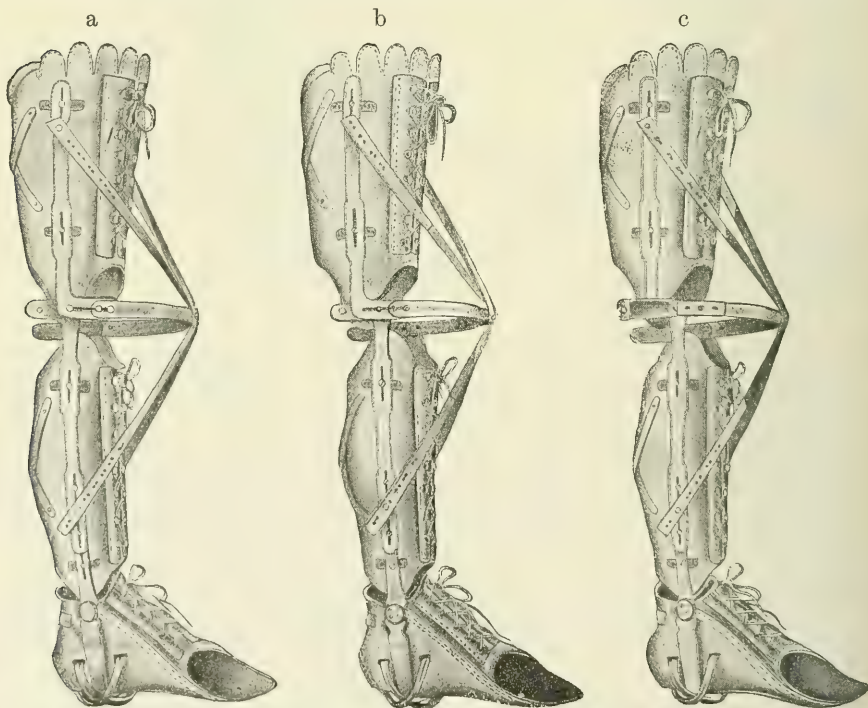


Fig. 345a, b, c. Subluxationsschiene nach HOFFA.

Fig. 341 a und b darstellen, die obere Verschraubung zwischen der Unterschenkelhülse und ihren Seitenschienen und bringt man einen elastischen Zug an, welcher die Unterschenkelhülse an ihrem oberen Rande von hinten her umgreift und sich auf die Streckfeder unterhalb des Knies auflegt, so erhält man durch die Anspannung dieses Zuges einen Druck wie beim manuellen Redressement durch die in die Kniekehle gelegte Hand. Auch im Apparate wirkt dieser Druck im Sinne der Korrektur der Subluxation (Fig. 346).

Als Hilfsoperationen für die Korrektur der gonitischen Deformität kommen in Betracht die Durchtrennungen der verkürzten Weichteile in der Kniekehle: der Muskulatur, der Sehnen und der Fascie. Diese Gebilde sind, wie oben gesagt, stets der Deformität entsprechend geschrumpft und sie setzen ihrer Dehnung häufig einen Widerstand entgegen, der ohne Operation kaum zu überwinden ist. Die blutige Durchtrennung ist andererseits ein so einfacher gefahrloser Eingriff, daß man ihm ein weites Gebiet überlassen kann. Führt man die Durchschneidung offen aus, so ist keinerlei Gefahr für Gefäße und Nerven gegeben. Eine plastische Verlängerung braucht man nicht anzuwenden, da durch Narbenbildung die Kontinuität stets rasch wieder hergestellt wird.

Mit den hier geschilderten Mitteln wird man schließlich jede gonitische Kontraktur bewältigen, wenn man genügende Ausdauer besitzt. Freilich dürfen keine knöchernen Verwachsungen, keine Verzahnungen oder etwa Geschwulstbildungen im Gelenk bestehen.

Von letzteren können das Lipoma arborescens, die Hyperplasie der Plicae adiposae, das tuberkulöse Fibrom u. dergl. mehr in Betracht kommen. Solche Geschwülste müssen natürlich aus dem Knie entfernt werden, da sie sich beim Strecken der Deformität einklemmen und die Korrektur verhindern.

Ist die Korrektur gelungen, so fordert die Rezidivgefahr noch unsere Beachtung.

Solange die ursächliche Entzündung spielt, kann natürlich das Rezidiv von dieser erzeugt werden. Nach Ausheilung derselben kommen aber auch noch Rezidive der Kontraktur zustande, besonders infolge der Uebermacht der Beugemuskulatur über die Streckmuskulatur.

Dieser Gefahr vorzubeugen, müssen wir uns bemühen, jene Differenz auszugleichen. Wo das nicht durch Massage und Gymnastik genügend geschehen kann, ist uns heute in der Transplantation




Fig. 346. Korrektur der Subluxation des Kniegelenkes im Schienenhülsenapparate nach SCHANZ.

von Beugemuskeln auf die Streckseite ein souveränes Mittel gegeben.

Zuerst und mit gutem Erfolg ist dieses Mittel von HEUSNER angewendet worden.

Ein Hindernis, die Streckmuskulatur zur Funktion zu bringen, ist oft gegeben durch die Fixation der Patella; knöcherne oder sehr feste fibröse Verbindungen zwischen dieser und der Fossa patellae femoris verhindern jede Tätigkeit der Kniestreckmuskulatur. Auch kann die Patella, zumal bei vorhandener stärkerer Subluxation, soweit auf dem Femurgelenkende nach abwärts und rückwärts verschoben sein, daß sie ein direktes Korrektionshindernis bildet. Man hat in solchen Fällen verschiedentlich Lösungen der Patella auf blutigem oder unblutigem Wege ausgeführt (v. MIKULICZ, RUPPRECHT), doch meist ohne dauernden Erfolg. Ich selbst habe bei solchen Fällen günstige Resultate durch die Exstirpation der Patella erreicht. Mit dieser Operation habe ich in jedem Falle eine Verlagerung des Sartorius verbunden. Ich habe denselben in den Defekt der Kniegelenkscapsel eingelegt, um dadurch eine Stärkung des Kniestreckapparates, der in solchen Fällen stets schwer geschwächt ist, zu erreichen.

Haben wir knöcherne Verzahnungen oder knöcherne Verwachsungen im Gelenk, so sind die beschriebenen Methoden natürlich nicht im stande, eine Korrektur der Deformität herbeizuführen. Für solche Fälle bieten nur die Operationen am Knochen Aussicht auf Erfolg.

Die einfache lineäre Osteotomie wird dabei nur bei geringeren Beugungsgraden in Betracht kommen; am weitesten wird man dieselbe noch verwenden können, wenn man ihr nach KÖNIG eine schiefe Richtung von unten-vorn nach oben-hinten durch das ankylotische Gelenk hindurch gibt. Auch schon bei solchen Operationen wird man oft gezwungen sein, Knochenteile zu entfernen. So wird die Operation ein Mittelding zwischen Osteotomie und Resektion.

Von den Resektionen opfert die typische Resektion ein beträchtliches Stück von der Länge des Beines. Man wird sie deshalb nur in besonders gelegenen Fällen verwenden. Für die meisten Fälle dürften atypische Resektionen vorzuziehen sein, bei denen man je nach Art und Schwere der Deformität vorgeht und von dem vorhandenen Knochen möglichst wenig opfert. Man wird sich bei der Führung der Sägeschnitte dabei häufig der von HELFERICH angegebenen bogenförmigen Resektion nähern oder dieselbe typisch benützen.

HELFERICH schneidet bei der Knieresektion (Fig. 347) mit bogenförmigen Schnitten einen flachen Keil aus dem Kniewinkel. Die so entstehenden Schnittflächen lassen sich bei der Streckung aneinander verschieben, ähnlich der normalen Kniestreckbewegung. In besonders günstigem Falle kommt man sogar mit einer einfachen bogenförmigen Durchsägung auf der Höhe des Winkels aus (Fig. 348). Als ein ganz besonderer Vorteil der HELFERICH'schen Operation muß hervorgehoben werden, daß dieselbe eine Schonung der Epiphysenlinien erlaubt und daß sie deshalb auch im Wachstumsalter zur Anwendung gebracht werden darf.

Endlich müssen wir noch eine Operation erwähnen, die sich zwar in Deutschland bisher nicht recht eingebürgert hat, die aber in Frankreich häufig gebraucht wird: es ist die Osteotomia supracondylaris femoris nach OLLIER. Bei dieser Operation wird eine Durch-



trennung des Femurs direkt oberhalb seiner Kondylen ausgeführt, die Korrektur kommt zu stande, wenn man an dieser Bruchstelle eine Dislokation ausführt, die entgegengesetzt gleichsinnig ist der Dislokation im Knie. Fig. 349 gibt ein Schema dieser Korrektur.

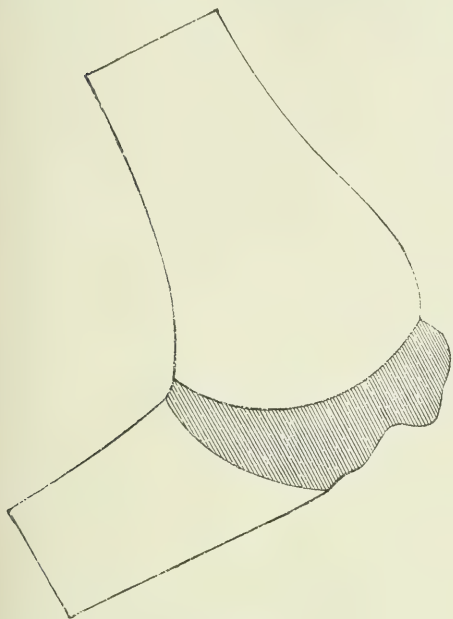

Fig. 347.

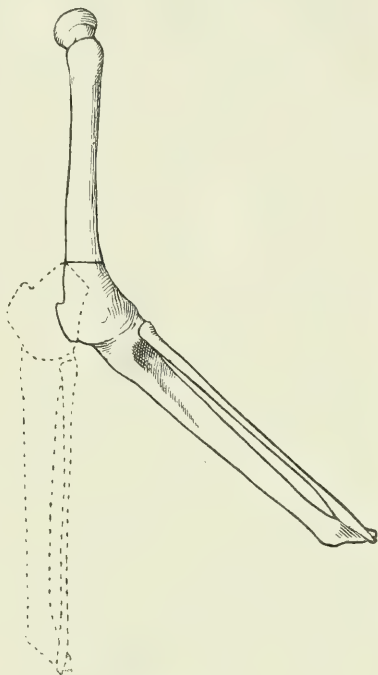


Fig. 349.

Fig. 347. Knieresektion nach HELFERICH.

Fig. 348. Bogenförmige Durchschneidung der Kniegelenksankylose nach HELFERICH.

Fig. 349. Osteotomia supracondylarica femoris zur Korrektur von Knieankylosen nach OLLIER.

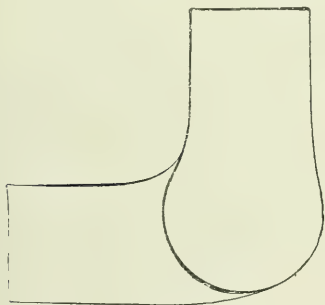


Fig. 348.

Die Resultate solcher Operationen, welche z. B. KIRMISSON (Fig. 350a und b) veranschaulicht, sind durchaus günstige. Es ist dabei besonders zu beachten, daß der Sitz der Erkrankung unlädiert bleibt und darum die Gefahr der Rezidiverzeugung und der Miliartuberkulose sicher vermieden ist.

Wenn die im vorstehenden als typisch geschilderten Deformitäten auch die bei weitem überwiegende Zahl der gonitischen Deformitäten repräsentieren, so kommen doch auch nicht allzuseiten atypische Formen vor. So sind Winkelstellungen des Unterschenkels im Sinne des *Genu varum* beschrieben worden, es ist auch beobachtet worden,

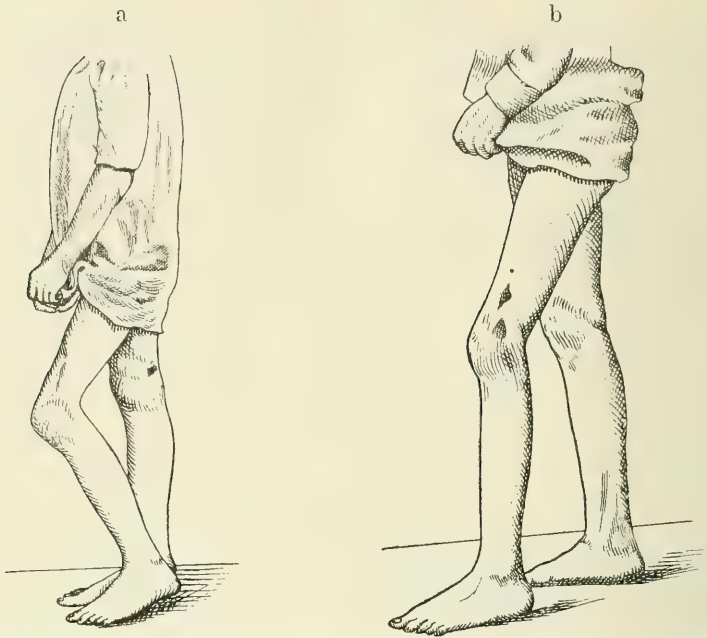


Fig. 350a und b. Resultat einer OLLIERSchen Osteotomie, ausgeführt von KIRMISSON.

daß sich ein Genu recurvatum ausbildete. In allen diesen Fällen sind besondere Verhältnisse an dem erkrankten Gelenke gegeben, die stets zuerst einer genauen Analysierung unterzogen werden müssen, ehe

man an die Frage der Korrektur der Deformität herantreten kann. Diese wird dann kaum Schwierigkeiten bieten, wenn man die Hilfsmittel, welche sich zur Korrektur der typischen Deformität bewähren, sinngemäß modifiziert.

Eine gewisse Sonderstellung kann unter den atypischen gonitischen Deformitäten dem Genu recurvatum osteomyeliticum zuerkannt werden. Es ist dies zwar entschieden eine seltene Deformität, dennoch scheint sie eine gewisse Regelmäßigkeit zu besitzen, wenigstens gleichen sich zwei aus der WÖLFLERSchen Klinik mitgeteilte Fälle fast vollständig.

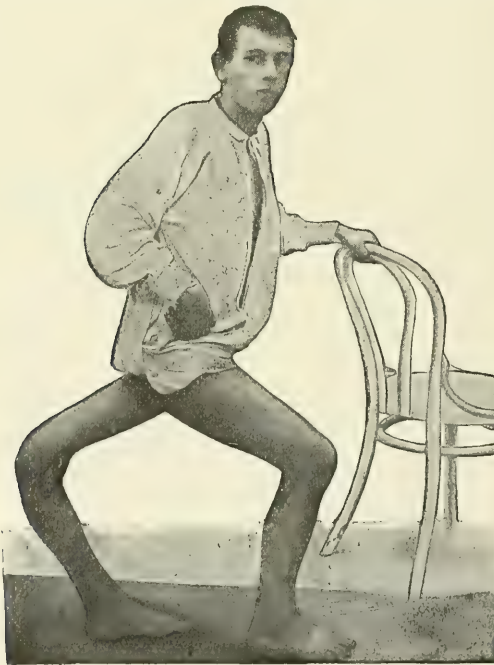

Fig. 351. Genu recurvatum osteomyeliticum (WÖLFLER).

In beiden Fällen erkrankten junge kräftige Menschen an einer akuten Osteomyelitis der Kniegegend. Diese kam in gewohnter Weise

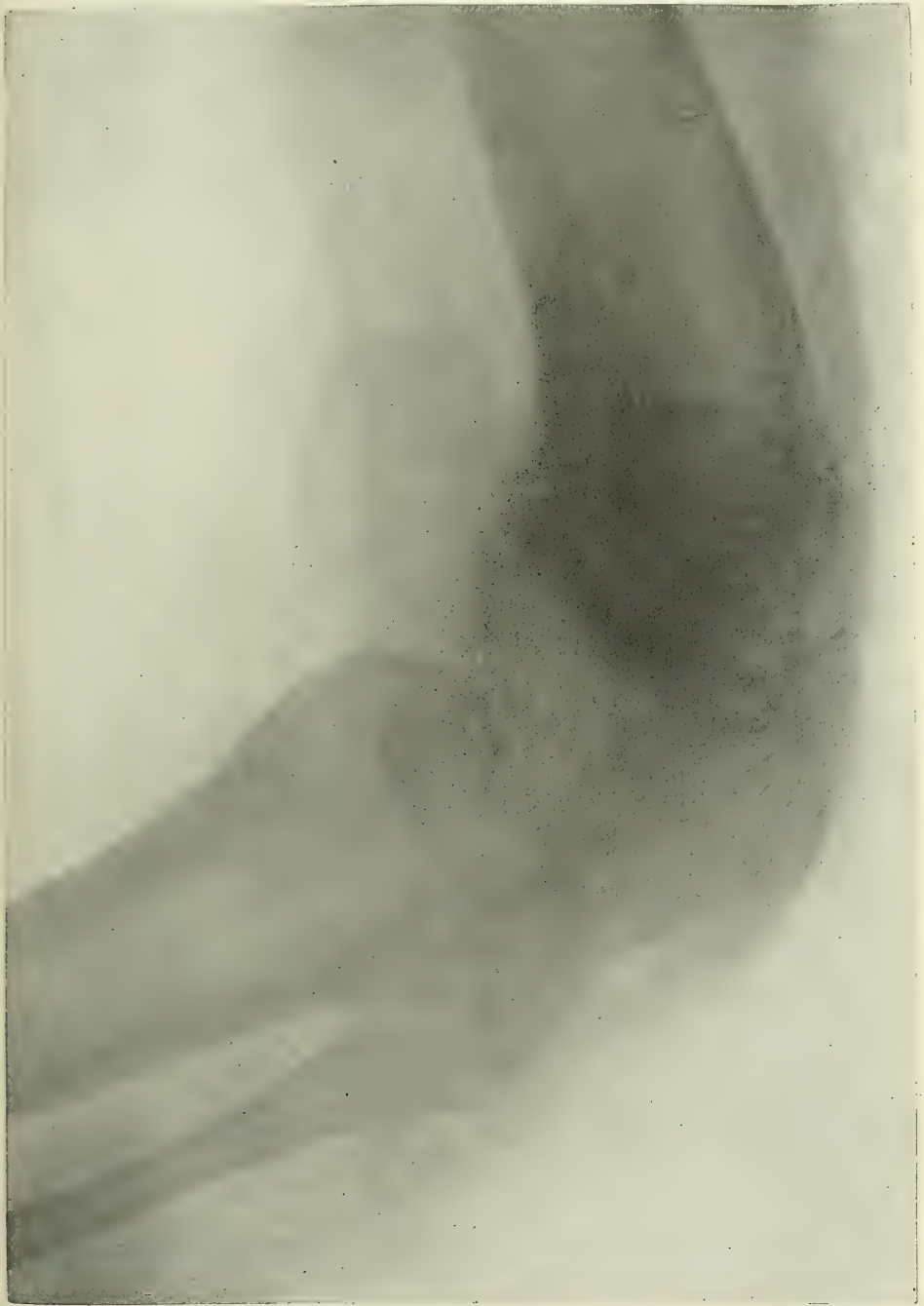

Fig. 352. Röntgenbild zu Fig. 351.



zur Ausheilung, sie hinterließ zunächst eine Ankylose des Gelenkes in Streckstellung. Nachträglich bildete sich eine zunehmende Verbiegung im Sinne eines Genu recurvatum aus. Die Deformität erreichte so hohe Grade, daß die Patienten überhaupt nicht mehr gehen konnten.

Im ersten Falle wurde die Korrektur der Deformität durch ein Redressement herbeigeführt. Die Patientin starb im Anschluß an diese Operation an Fettembolie in die Lunge. Bei der anatomischen Untersuchung zeigte sich, daß die Korrektur auf dem Wege der Lösung der Femur- und der Tibiaepiphyse vor sich gegangen war. Im zweiten Falle (Fig. 351 und Röntgenphotographie Fig. 352) wurde das ankyloisierte Knie von der Konkavität her osteotomiert und in den bei der Korrektur entstehenden Spalt ein Teil der Patella implantiert. Das Resultat war ein sehr günstiges.

### Literatur.

- Braatz**, Grundsätze in der Behandlung der Kniegelenkskontrakturen. *Zeitschr. f. orthop. Chir.*, Bd. 1.
- Bruns**, Ueber die Behandlung und Verhütung arthrogener Kontrakturen im Kniegelenk. *Centralbl. f. Chir.*, 1901.
- Deutsche Chirurgie*, Lief. 28: Schuchardt, Krankheiten der Knochen und Gelenke. *Handbuch der praktischen Chirurgie*.
- Heusner**, Ueber die Dauerresultate der Sehnenüberpflanzung bei arthrogener Kniekontraktur. *Chirurgenkongreß 1902*.
- Hoffa**, Die mechanische Behandlung der Kniegelenksverkrümmungen. *Chirurgenkongreß 1896*.
- Derselbe*, *Lehrbuch der orthopädischen Chirurgie*.
- Höftman**, *Mitteilungen aus der Praxis*. *Archiv f. klin. Chir.*, Bd. 69.
- Kisch**, Ueber das Genu recurvatum osteomyeliticum. *Beitr. zur klin. Chir.*, Bd. 41, Heft 2.
- Koch**, Verfahren gegen die winkligen Ankylosen und Kontrakturen des Kniegelenkes. *Deutsche Zeitschr. f. Chir.*, Bd. 47.
- König**, *Lehrbuch der speziellen Chirurgie*.
- Derselbe*, *Spezielle Tuberkulose. Kniegelenk*. Berlin 1896.
- Lorenz**, Ueber die Behandlung der Knieankylosen mittels des modellierenden Redressements. *Wiener klin. Rundschau*, 1901.
- Derselbe*, Ueber das instrumentelle modellierende intraartikuläre Redressement der Kniegelenkskontrakturen und Ankylosen. *Verhandl. der 72. Naturforscherversammlung*, 1898.
- Vulpian**, Zur Behandlung der Kontrakturen und Ankylosen des Kniegelenkes. *Verhandl. der 73. Naturforscherversammlung*, 1901.

### Arthropathische Quadricepsatrophie.

Nach Traumen aller Art, sowie auch im Anschluß an entzündliche Prozesse, welche das Kniegelenk betreffen, entsteht außerordentlich häufig, ja man kann sagen, ganz regelmäßig, eine Abmagerung der Kniestreckmuskulatur. Nach wenig Tagen ist dieselbe schon nachweisbar. Sie erreicht, besonders wenn die Gelenkerkrankung eine längere Fixation des Gliedes bedingt, hohe Grade; doch stehen nicht immer die Schwere der Gelenkaffektion und die Schwere der Atrophie in gleichem Verhältnis. Man findet vielmehr recht oft nach einer leichten Affektion eine ganz hochgradige Atrophie.

Die Ursache dieser Atrophie ist nicht, wie man a priori wohl annehmen möchte, nur die Inaktivität, sondern sie kommt durch Einflüsse zu stande, welche auf reflektorischem Wege — durch Vermittelung von Nervenbahnen — von dem erkrankten Gelenk auf die Muskulatur übertragen werden. Der Beweis für diese zuerst von PAGET und VULPIAN vertretene Erklärung ist von HOFFA durch experimentelle Untersuchungen erbracht worden.

Die praktische Bedeutung dieser Quadricepsatrophien liegt nun darin, daß dieselben, wenigstens sehr häufig, mit dem Ablauf der sie bedingenden Kniegelenksaffektionen nicht spontan zurückgehen, sondern daß dieselben trotz Ausheilung des Gelenkes bestehen bleiben und dann ihrerseits langefort eine Funktionsstörung bedingen können.

Das Krankheitsbild, welches wir in solchem Falle finden, zeigt folgende charakteristische Züge:

Der Patient gibt uns an, vor irgend welcher Zeit eine Verletzung oder entzündliche Erkrankung seines Knies acquiriert zu haben. Diese Affektion ist ganz glatt abgelaufen, aber es blieben Beschwerden in dem Knie zurück, welche nicht weichen wollen. Diese Beschwerden sind Schmerzen im Knie, welche das eine Mal an bestimmte Stellen lokalisiert werden, das andere Mal nicht. Die Schmerzen werden bei Anstrengung schlimmer, sie vermindern sich in der Ruhe. Dabei fühlen die Patienten eine Schwäche in dem Beine, sie können nicht ausdauernd gehen. Besondere Schwierigkeiten machen ihnen unebenes Gelände und Treppen, und da wieder fällt meist ganz besonders Bergab- und Treppabgehen schwer. Diese Funktionsstörung kann so beträchtlich werden, daß die Patienten gezwungen sind, immer am Stock zu gehen, ja es kommt vor, daß dieselben stützende Schienen oder gar die Krücke benutzen müssen. Geringer werden die Beschwerden von den Patienten empfunden, wenn das Knie fest bandagiert ist.

Untersucht man, so findet man — das sind die reinen Fälle, bei welchen die Diagnose keine Schwierigkeiten machen kann — an dem Knie selbst nichts: die ursprüngliche Läsion ist vollständig ausgeheilt. In anderen Fällen sind aber doch noch anatomische Veränderungen nachweisbar. Es findet sich z. B. eine geringe Vermehrung der Gelenkflüssigkeit oder wir finden etwas grobe Krepitation oder eine geringe seitliche Beweglichkeit des Knies. Als charakteristisches objektives Symptom findet man eine Atrophie der Kniestreckmuskulatur; sie macht sich geltend durch eine sichtbare und meßbare Volumverminderung, häufig durch eine Abkühlung der Vorderfläche des Oberschenkels. Faßt man den Quadriceps, so fühlt sich derselbe schlaffer und unelastischer als normal an. Die Kontraktion des Muskels geschieht weniger energisch, oft genug ist derselbe nicht im stande, eine volle Streckung des Knies zu erzeugen.

Die elektrische Erregbarkeit zeigt meistens keine Veränderungen, höchstens eine quantitative Herabsetzung.

In allen Fällen bleibt der anatomische Befund hinter den Erwartungen, welche die subjektiven Klagen erweckten, zurück. Die Patienten kommen darum, wenn es sich um Unfallsachen handelt, sehr leicht in den Verdacht der Simulation.

In Fällen, wo größere anatomische Störungen zurückgeblieben sind, muß man darauf achten, wie viel von den alsdann vorhandenen Beschwerden auf die anatomischen Veränderungen des Knies selbst zu rechnen und wie viel davon für die Quadricepsatrophie zu subtrahieren ist.

Die Behandlung dieser Fälle ist eine äußerst dankbare Aufgabe. Sie geht darauf aus, eine Kräftigung des atrophischen Muskels zu erzielen und benutzt zu diesem Zwecke alle geeigneten Mittel.

Das erste muß in jedem Falle sein, daß man eine etwa getragene Bandage oder Schiene ablegen läßt und daß man den Patienten ver-

anlaßt, dem kranken Knie wieder Arbeit zuzumuten. Freilich muß man sich dabei vor Ueberanstrengungen und vor Irritationen des Kniegelenkes hüten, da diese stets erhöhte Beschwerden zur Folge haben. Im übrigen sind Massage, gymnastische Uebungen, Elektrisationen die hauptsächlichsten Heilfaktoren, zu denen man noch hydrotherapeutische Maßnahmen fügen kann.

Damit erreicht man oft in sehr kurzer Frist ganz wesentliche Minderung der Beschwerden. Vollständig verschwinden dieselben aber gewöhnlich erst, wenn das Knie längere Zeit fort in normalem Gebrauch gestanden hat.

#### Literatur.

- Caspari**, Ueber den Muskelschwund Unfallverletzter, mit besonderer Rücksicht der unteren Gliedmaßen. *Archiv f. Unfallheilkunde*, Bd. 1.
- Heidenhain**, Ueber reflektorische Muskelatrophie nach Gelenkverletzungen. *Monatsschr. f. Unfallheilkunde*, 1894, No. 2.
- Hoffa**, Zur Pathogenese der arthritischen Muskelatrophien. *Volkmannsche Vorträge*, N. F. 1892, No. 50. (Enthält ausführliches Literaturverzeichnis.)
- Paalzwow**, Reflektorische Muskelatrophie nach Gelenkverletzungen und ihre Beurteilung für die Feld- und Garnisondienstfähigkeit bezw. Invalidity. *Deutsche militärärztl. Zeitschr.*, 1899.
- Tassigny**, Contribution à l'étude clinique des amyotrophies paralytiques de cause articulaire. *Paris, Steinhilf*, 1900.

### Paralytische Funktionsstörungen und Deformitäten.

Von den Lähmungen, welche die Kniemusculatur befallen, sind für den Orthopäden die bei weitem wichtigsten die Kinderlähmungen.

Die Funktionsstörungen und die Deformitäten, welche von denselben erzeugt werden, variieren je nach der Schwere der Lähmung und je nach der Verteilung derselben auf die Kniemusculatur. Wir finden Wechsel zwischen leichten Paresen und vollständigen irreparablen Lähmungen und wir finden die wechselreichste Verteilung der Lähmung auf die einzelnen Muskeln. Das eine Mal sehen wir Lähmung der gesamten Kniemusculatur, das andere Mal ist alles arbeitsfähig bis auf eine einzelne Muskelgruppe oder gar bis auf einen einzelnen Muskel. Meistens finden wir irgend eine von den Möglichkeiten, welche zwischen diesen beiden Grenzen liegen. Selten sind dabei die Fälle, in denen die Lähmung auf die Kniemusculatur beschränkt ist. In den bei weitem meisten Fällen gesellt sich dazu eine ausgebreitete Lähmung der Unterschenkelmusculatur, sehr häufig auch eine meist geringergradige Lähmung der Hüftmuskeln. Nicht allzu selten betrifft die Lähmung beide Beine; wo dies nicht der Fall ist — es ist dies doch die Mehrzahl der Fälle — zeigt das gesunde Bein häufig das Bild der Arbeitshypertrophie.

Dieser kurze Ueberblick zeigt zur Genüge, wie wechselreiche Bilder durch Lähmungen der Kniemusculatur entstehen können. Wir müssen uns hier beschränken, von denselben ein paar Typen zu besprechen. Wir beginnen mit dem schwersten, aber auch einfachsten Fall der vollständigen Lähmung der gesamten Kniemusculatur.

In der Literatur (HOFFA) findet sich die Angabe, daß Patienten mit solchen totalen Knieelähmungen doch noch die Fähigkeit behalten können, zu gehen, ja sogar ohne Krücke. Sie benutzen alsdann die



automatische Feststellung des Knies, welche wir bei Besprechung der Quadriceplähmung und des Genu recurvatum näher kennen lernen werden. Die Fälle, welche ich selbst gesehen habe, besaßen eine solche günstige Funktionsfähigkeit nicht. Es hatte sich ausnahmslos ein Schlottergelenk entwickelt, durch welches dem Knie jeder Halt genommen war. Patienten mit solchen Lähmungen lernen, wenn die Lähmung nur einseitig ist, mit Hilfe von Stöck oder Krücken sich fortbewegen. Bei doppelseitiger Lähmung sind sie meist nur im stande, auf dem Fußboden hinzurutschen. Zu den Seltenheiten gehört es, daß die Patienten lernen auf den Händen zu gehen, oder sich in der Weise fortzubewegen, wie Fig. 354 illustriert.

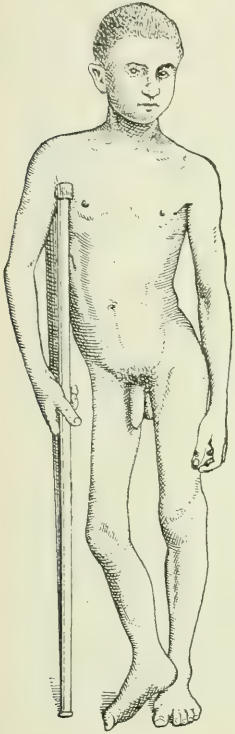


Fig. 353.

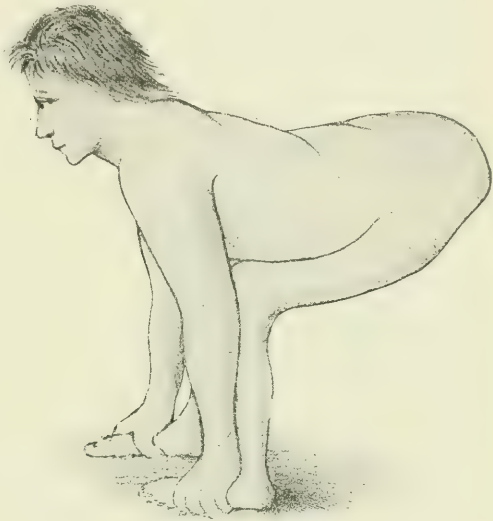

Fig. 454.

Fig. 353. Rechtsseitige vollständige Lähmung der Kniemuskulatur.

Fig. 354. Handgang bei doppelseitiger vollständiger Lähmung der Kniemuskulatur (HÖFTMAN).

Die Aufgabe der Therapie besteht darin, dem Patienten Halt in seinem Knie zu verschaffen; wo Kontrakturen zur Ausbildung gekommen, müssen diese dazu noch beseitigt werden. Man verwendet zu diesem Zwecke entsprechende portative Apparate. Von operativen Eingriffen kommt nur die Arthrothese in Frage. —

Ein ebenso interessantes wie praktisch wichtiges Krankheitsbild wird erzeugt, wenn durch die Lähmung nur der Kniestreckapparat außer Funktion gesetzt wird: bei der Quadriceplähmung. So wichtig die Arbeit dieses Muskels für die Tätigkeit des Knies ist, so kann derselbe doch ausfallen, ohne daß der Patient die Gehfähigkeit verliert und ohne daß sich eine Deformität entwickelt.

Die eigenartige Konstruktion des Knies erlaubt eine automatische Feststellung desselben durch die Belastung des

Beines mit dem Körpergewicht und damit kann bei Quadricepsausschaltung eine gewisse Gehfähigkeit aufrecht erhalten bleiben. Eine anschauliche Schilderung des betreffenden Vorganges besitzen wir von v. VOLKMANN. Er sagt ungefähr: Nimmt man ein geöffnetes Taschenmesser und stellt man es mit der Spitze auf den Tisch, so kann man mit voller Wucht auf dasselbe drücken, ohne daß das Messer einknickt. Die Ursache liegt darin, daß die Druckrichtung zwischen dem Stift, um welchen sich die Klinge bewegt, und der Stelle, wo sie anschlägt, verläuft. Verlagert man die Druckrichtung auf die andere Seite des Drehstiftes, so knickt das Messer ein. Ganz entsprechend findet eine automatische Feststellung des Knies durch die Belastung statt, wenn die Drucklinie vor der Gelenkachse verläuft; das Knie knickt aber ein, wenn die Druckrichtung hinter die Gelenkachse zu liegen kommt. Es muß dabei natürlich die Beugemuskulatur oder mindestens die Festigkeit der Kniekehlenbänder erhalten sein.

Will man diesen Taschenmessergang benutzen, so muß stets im Moment der Belastung des Beines das Knie in voller Streckstellung — noch besser in etwas Hyperextension — stehen. Bis zu einem allerdings sehr geringen Grad kann diese Bedingung vermieden werden, wenn der Patient im Moment der Belastung des Beines den Rumpf nach vorwärts biegt und damit die Schwerlinie des Körpergewichtes nach vorn verschiebt. In solchem Fall sieht man an dem Gang des Patienten — an dem heftigen Wiegen des Oberkörpers — ohne weiteres die schwere Störung. Im günstigen Fall ist auch für das geübte Auge kaum eine Ungleichheit des Ganges zu erkennen. Freilich das geringste Hindernis kann diesen Patienten verhängnisvoll werden. Bleibt der Fuß beim Vorpendeln irgendwo hängen, so genügt das, den ganzen Gehmechanismus zu stören: das Knie befindet sich nicht in Streckstellung, wenn die Körperlast auf das Bein kommt, es knickt nach vorn ein, der Patient fällt hin. Als schwere Funktionsstörung erweist sich die Quadricepslähmung auch, wenn unebenes Gelände und Treppen zu gehen sind. Dort müssen die Patienten ihrem Knie in jedem Falle eine Stütze geben. In einfachster Weise geschieht dies durch Aufstützen der Hand auf die Vorderfläche des Oberschenkels. Der Druck der Hand verhindert dann das Einknicken des Knies (Fig. 355).

Andere Stützmöglichkeiten bieten etwaige Treppengeländer, Stock oder Krücke. Wie gut sich manche Patienten schließlich behelfen lernen, zeigte mir unter anderen ein Kind, welches mit einer doppelseitigen schweren Quadricepslähmung ohne alle Hilfe täglich seinen Schulweg machte.

Eine wesentliche Verschlechterung erfährt das Krankheitsbild, wenn zu der Quadricepslähmung eine Beugekontraktur des Kniegelenkes tritt. Diese Komplikation ist eine recht häufige.

Die Kontrakturen erreichen, wenigstens im Vergleich zu den gonitischen, selten hohe Grade. Nur ausnahmsweise fehlen an voller Streckfähigkeit des Gelenkes mehr als 45°. Zu der Beugestellung kommt auch bei den paralytischen Deformitäten recht häufig Außenrotation, Abduktion und Subluxation des Unterschenkels.

Warum sich die Beugekontraktur das eine Mal ausbildet, das andere Mal aber nicht, — das ist eine Frage, die heute noch nicht als definitiv gelöst gelten kann. Man nimmt zwar im allgemeinen an, daß die Kontraktur durch das Ueberwiegen der erhaltenen Beuger über die gelähmten Strecker erzeugt werde. Das klingt sehr plausibel, aber

diese Erklärung kann wenigstens nicht für alle Fälle zutreffend sein. Denn wir finden Fälle, wo trotz der erhaltenen Tätigkeit der Beugemuskeln eine Kontraktur nicht entstanden ist, und wir finden auch Fälle, wo die Beugekontraktur zu stande gekommen ist, obgleich auch die Beugemuskeln vollständig gelähmt wurden. So hatte das Kind mit doppelseitiger Quadricepslähmung, welches ich eben erwähnte, wohl erhaltene Beugemuskeln und doch keine Kontrakturen. Das Kind, welches Fig. 356 darstellt, hatte beiderseits ausgesprochene Beugekontraktur: es besaß links noch einen guterhaltenen Biceps und einen teilweise erhaltenen Sartorius. Auf der anderen Seite waren auch die

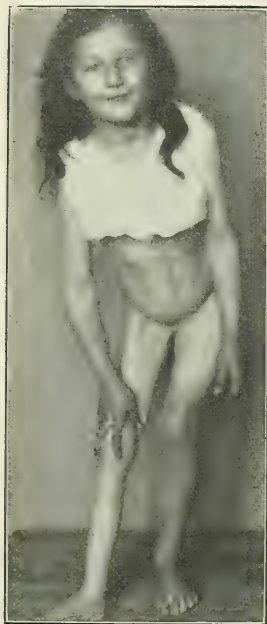


Fig. 355.

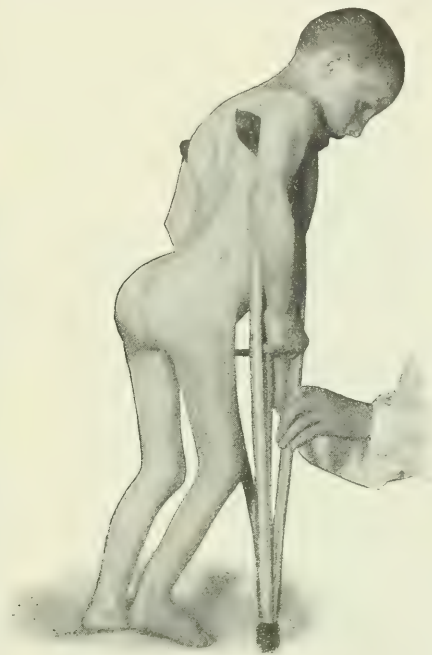

Fig. 356.

Fig. 355. Einseitige Quadricepslähmung mit Kniekontraktur. Patient stützt das Knie im Gehen mit der Hand.

Fig. 356. Doppelseitige Quadricepslösung. Mäßige Beugekontraktur. Gang an zwei Krücken.

Beugemuskeln vollständig gelähmt; sie sind auch nach der Transplantation nicht wieder funktionsfähig geworden. Trotzdem beiderseits die Beugekontraktur! Ganz ähnlich lagen die Verhältnisse in dem Falle, welchen Fig. 357a und b darstellen.

Ich halte es für wahrscheinlich, daß die Entscheidung, ob sich eine Kontraktur bildet oder nicht, davon abhängt, ob der Patient bald nach Eintritt der Lähmung Gehversuche macht oder nicht. Stellt sich der Patient bald wieder auf die Füße und erlernt er den Taschenmesser-gang, so verhindert dieser die Entstehung einer Beugekontraktur. Gewinnt der Patient aber diese Fertigkeit nicht, so stellt sich die Beugekontraktur her, dadurch, daß eine nutritive Verkürzung der Muskeln und Bänder und der übrigen Weichteile auf der Beugeseite eintritt.



Die Funktionsstörung ist in den mit Beugekontraktur komplizierten Fällen von Quadriceps lähmung eine viel schwerere als bei der unkomplizierten Lähmung. Die Patienten können den Taschenmessermechanismus nicht benutzen, sie müssen ihre Knie auch beim Gang auf ebenem Boden dauernd stützen; doppelseitige Lähmung nimmt nicht selten jede Gehfähigkeit oder erfordert die Benutzung zweier Krücken. Nur leichte Kontrakturen erlauben noch ausnahmsweise, wie oben erwähnt, ein Gehen auf ungestütztem Knie.

Bei der Behandlung der Fälle von Quadriceps lähmung wird man selten darauf ausgehen können, den gelähmten Muskel selbst wieder funktionstüchtig zu machen, wenn wir auch durch konsequent fortgesetzte Massage, Gymnastik, Elektrisation u. dergl. immer noch mehr erreichen können, als gemeinhin angenommen wird.



Fig. 357 a u. b. a Doppelseitige Quadriceps lähmung mit Kontraktur. Gang an Krücken. Patient stützt das rechte Knie durch Vorlegen des linken Unterschenkels. b Derselbe Patient. Handgang.

Für die mit Kontrakturen komplizierten Fälle bedeutet die Ermöglichung des automatischen Ganges schon eine wesentliche Besserung. Für diese Fälle ist darum die Beseitigung der Kontraktur die erste Aufgabe.

Man erfüllt dieselbe mit den Maßnahmen, welche wir bei der Korrektur der gonitischen Deformität kennen gelernt haben: Extension, Redressement, portative Apparate, Durchtrennung der geschrumpften Weichteile sind die in Frage kommenden Mittel.

Neuerlich hat LORENZ für diese Fälle eine Operation empfohlen, welche der von OLLIER zur Korrektur der gonitischen Deformität empfohlenen sehr ähnlich ist. LORENZ macht eine Osteoklasie oder Osteotomie am unteren Ende des Femur und führt an der Bruchstelle

eine Dislokation aus, bei der er einen nach vorn offenen Winkel bildet. Er erzeugt auf diese Weise eine Art Genu recurvatum und ermöglicht damit den sog. Taschenmessergang.

Für die Hauptaufgabe, den Ersatz des gelähmten Muskels, ist von altersher mit gutem Erfolg der portative Apparat benutzt worden. Man hat dabei entweder mit einfachen Apparaten das Knie in Streckstellung festgestellt, oder man hat kompliziertere Apparate konstruiert, welche die Bewegungen des Gelenkes erhalten. Im ersten Fall genügt eine einfache Kapsel aus hartem Leder oder ähnlichem Material. Will man einen Apparat mit beweglichem Gelenk konstruieren, so benutzt man als Grundlage heute aus allgemeinen Gründen auch in diesem Fall den Schienenhülsenapparat. Legt man an einem

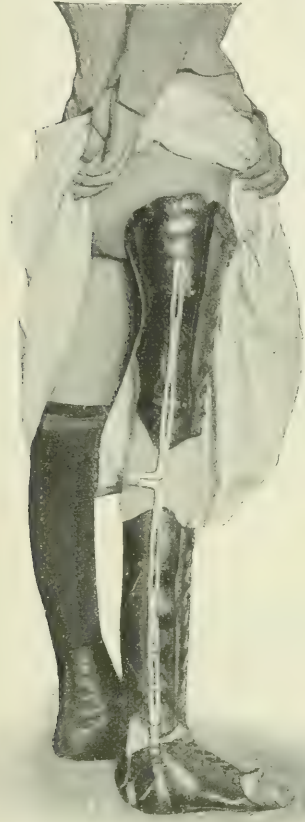


Fig. 358.

Fig. 358. Schienenhülsenapparat mit zurückgelegtem Kniescharnier zur Ermöglichung des automatischen (Taschenmesser-)Ganges bei Quadriceplähmung.

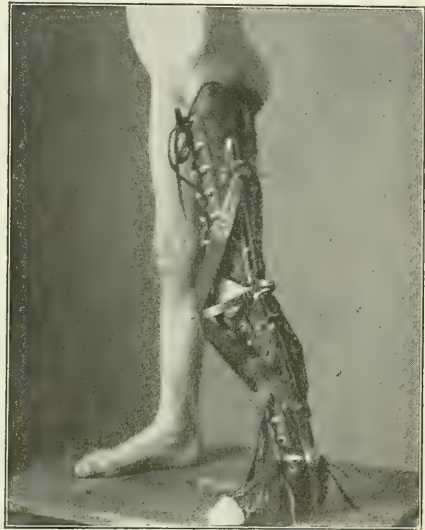

Fig. 359.

Fig. 359. Schienenhülsenapparat mit zurückgelegtem Kniescharnier und künstlichem Quadriceps für Quadriceplähmung.

solchen die Kniescharniere hinter die Gelenkachse des Knies, so erreicht man schon damit eine Sicherung des automatischen Ganges, wo dieser vorhanden ist, oder man stellt dadurch bei Fällen mit leichter Kontraktur diesen automatischen Gang her (Fig. 358). Verbindet man mit einem solchen Apparat eine Sperrung des Kniescharniers, welche der Patient nach Belieben ein- und ausschalten kann, so geben wir ihm die Möglichkeit, auf glattem Weg mit beweglichem

Knie zu gehen, bei eintretenden Schwierigkeiten sich aber durch Feststellung des Kniescharniers zu sichern. Solcher Sperrvorrichtungen gibt es eine ganze Anzahl; fast alle Kniesperrvorrichtungen, welche an künstlichen Gliedern benutzt werden, können auch hier Verwendung finden.

Eine selbsttätig wirkende Sperrvorrichtung stellt der künstliche *Quadriceps* dar: die gekreuzten Gummizüge, welche wir in Fig. 359 abgebildet haben. Bringt man diese Gummizüge in die richtige Spannung, so erlauben sie eine genügende Beugung des Knies, bringen dabei aber den Fuß auch über kleinere Hindernisse nach vorn. Wenn funktions-tüchtige Beugemuskeln vorhanden sind und der Patient lernt, diese mit den Gummizügen in Wechselwirkung zu setzen, so ermöglicht der künstliche *Quadriceps* einen gut aussehenden und ziemlich sicheren Gang.

Aber auch den günstigsten Erfolgen der Apparatbehandlung hängen die Nachteile jeder Apparatbehandlung an: die Patienten sind in steter Abhängigkeit vom Bandagisten, die Apparate repräsentieren mit der Zeit sehr erhebliche Geldwerte und endlich wird die Atrophie des Gliedes im Apparat immer größer. Es sind dies Gründe genug, um das Bedürfnis nach Methoden zu erzeugen, welche dasselbe leisten, ohne diese Nachteile zu besitzen.

Als solche Methode kommt zuerst die *Arthrodesis* in Betracht. Man hat diese Operation auch in einer nicht unbedeutlichen Zahl ausgeführt. Die Resultate waren aber nicht besonders befriedigend. Ganz abgesehen von den sonstigen Bedenken gegen diese Operation erhält man mit derselben im günstigsten Fall ein in Streckstellung steifes Knie, welches die Patienten recht häufig nicht als eine Besserung ihres Leidens ansehen.

Einen ganz wesentlichen Fortschritt bedeutete es darum, als in neuester Zeit die Methode der Sehnen- und Muskeltransplantation auch bei der *Quadricepslähmung* erfolgreiche Anwendung fand. Die ersten Versuche, über welche berichtet wurde (*HOFFA*, *GOCHT*) hatten zwar keine günstigen Resultate gezeitigt. Es folgten aber bald von anderen Operateuren Berichte über günstige Erfolge (*KRAUSE*, *SCHANZ*, *LANGE*, *VULPIUS*).

Einen eigentümlichen Weg schlägt für diese Operation *LANGE* ein. Er benutzt zur Transplantation den *Biceps* und den *Semitendinosus*. Er trennt diese Muskeln von ihren Ansatzpunkten ab und führt sie nach vorn. Dort vereinigt er zuerst die beiden Muskeln, legt dann kräftige Seidenfäden mit Raffnaht in dieselben, vereinigt die Fäden zu einen Bündel und führt dieses vor der *Patella* vorbei zur *Tuberositas tibiae*. Dort wird diese künstliche Sehne angeheftet. Es bildet sich dann um diesen Seidenzopf — aseptischer Verlauf vorausgesetzt — eine bindegewebige Hülle, welche funktionell und bis zu gewissem Grad auch histologisch die Eigenschaften einer Sehne übernimmt. Mit Hilfe dieser Sehne funktionieren die transplantierten Muskeln als *Kniestrecker*.

Mit wesentlich einfacheren Operationen habe ich selbst in einer beträchtlichen Reihe von Fällen günstige Transplantationserfolge erreicht. Auch ich benutze für die Transplantation einen Muskel von der Außen- und einen von der Innenseite, meistens den *Biceps* und den *Sartorius*. Diese beiden Muskeln findet man verhältnismäßig häufig gut erhalten, zuweilen sogar besonders kräftig entwickelt. Das Operationsfeld legt man sich durch zwei Schnitte frei, die man entweder in der Mitte der Kniekehle und vorn von der Mitte der *Patella* nach aufwärts führt; oder man legt einen Schnitt vorn innen und



einen hinten außen am Knie. Man sucht die Kraftspender auf, löst sie von ihren Ansatzpunkten und hebt sie etwa bis zur Mitte des Oberschenkels aus ihren Betten. Dann wird die Quadricepsssehne freigelegt, sie wird an ihrer Verbindung mit der Patella quer durchstoßen. Durch den so gebildeten Schlitz führt man die unteren Enden der Kraftspender, welche unter der Fascie nach vorn gebracht worden sind. Die durchgezogenen Enden werden zurückgeschlagen, die so gebildeten Schlingen durch Draht befestigt. Die Hautwunden werden durch Naht geschlossen, das Bein für 6 Wochen im Gipsverband fixiert.

a



b

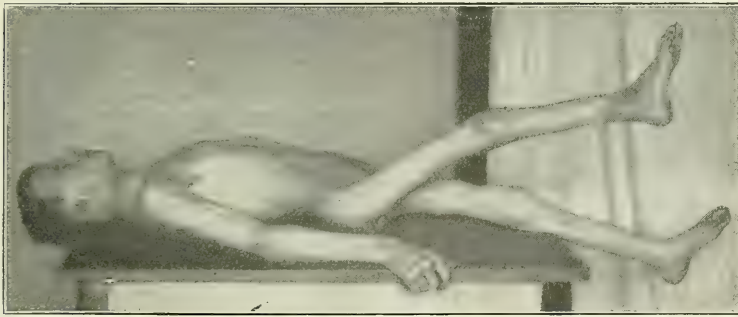

Fig. 360a und b. Patient von 357a und b nach Ausführung der Quadricepsplastik nach SCHANZ. Es ist auf der linken Seite volle, auf der rechten fast volle aktive Streckfähigkeit des Knies erreicht.

Von der 3. Woche nach der Operation geht der Patient im Gipsverband herum. In der Nachbehandlung sichere ich den transplantierten Muskeln noch eine Zeitlang durch einen auf die Vorderseite des Beines gelegten Heftpflasterstreifen vor Ueberdehnung.

Mit dieser Operation wurde in jedem Fall, wo die transplantierten Muskeln nicht vollständig degeneriert waren, ein sicherer und fester Gang ohne jede Stütze erreicht; bei guterhaltenen Kraftspendern lernten die

Patienten ausnahmslos das Bein mit aktiv vollständig gestrecktem Knie frei vorzuheben.

Dieselben günstigen Resultate sind mit gleichen oder ähnlichen Operationen jetzt auch schon von zahlreichen anderen Operateuren erreicht. Bei der außerordentlichen praktischen Bedeutung dieser Operationen erscheint es angezeigt, ein Resultat bildlich zur Darstellung zu bringen. Der Patient, welchen Fig. 357 a u. b darstellen, ist beiderseits von mir nach der beschriebenen Methode operiert worden. Beiderseits fand sich ein gut erhaltener Sartorius, der Biceps war links gut erhalten, rechts fast völlig degeneriert. Der Muskeltransplantation wurde natürlich die Korrektur der Kontraktur vorausgeschickt.

$\frac{1}{2}$  Jahr nach der Operation besitzt Patient beiderseits volle aktive Streckfähigkeit der Knie (Fig. 360 a u. b), das linke Bein ist völlig standfest, das stark atrophische rechte hat eine einfache Stützschiene. Patient geht frei herum, ohne außer dieser Schiene irgend welcher Hilfe zu bedürfen. —

Noch einen Typus der paralytischen Knie deformität repräsentiert das *Genu recurvatum paralyticum*. Diese Deformität (Fig. 361) besteht darin, daß das Knie eine abnorm hohe Hyperextension erlaubt. Bei der Belastung des Beines drückt sich das Knie rückwärts durch, bis durch die Spannung der rückwärtigen Gelenkbänder und der Weichteile in der Kniekehle ein Hemmnis gesetzt wird.

Je nachdem, ob dieses Hemmnis früher oder später eintritt, ist der Grad der Deformität ein niederer oder ein höherer. Die Hyperextension stellt sich bei der Belastung des Beines entweder in einer gleichmäßigen ruhigen Bewegung her oder sie findet nach Ueberschreitung der Streckstellung mit einem plötzlichen Ruck statt, fast in der Art des Knie-schnellens.

Bei einer genauen Untersuchung des Gelenkes findet man meistens, daß dasselbe auch in anderen Richtungen nicht die normale Festigkeit besitzt.

Es sind sehr häufig seitliche Bewegungen auszuführen, oftmals kann man auch ohne weiteres eine Subluxationsstellung erzeugen.

Für die Funktion ist der Grad der Deformität ausschlaggebend. Geringere Grade nehmen dem Knie nicht die Standfestigkeit; für die Gehfähigkeit sind sie sogar von Vorteil in den Fällen, wo die Kniestreckmuskulatur nicht funktioniert. Höhere Grade der Deformität nehmen aber die zum Gehen und Stehen nötige Festigkeit des Knies. Schon bei mäßigen Graden sinkt der Patient beim Auftreten auf das deforme Bein tief ein; besonders auffällig wird die Bewegung des Oberkörpers, wenn die Hyperextension ruckweise erfolgt.

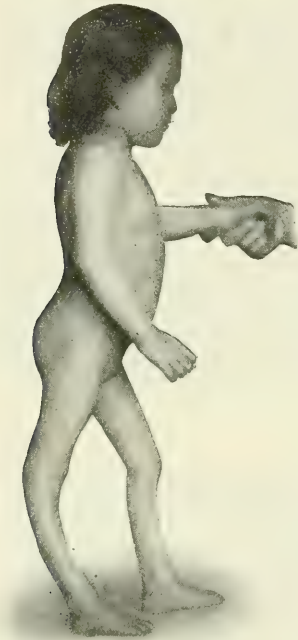


Fig. 361. *Genu recurvatum paralyticum*.

Für das Zustandekommen des *Genu recurvatum* gibt *HOFFA* die Verantwortung dem automatischen oder Taschenmessergang bei *Quadricepslähmung*. Zweifellos kommt es unter diesen Bedingungen zur Ausbildung unserer Deformität — aber doch nur bis zu geringen, nutzbringenden Graden. Höhere Grade kommen nur zu stande, wenn die Beugemuskulatur des Knies und — worauf noch nicht geachtet zu sein scheint — der *Gastrocnemicus* gelähmt ist: dabei kann dann der *Quadriceps* gelähmt sein oder nicht.

In einem Fall fand ich an der Kniemuskulatur nur den *Gastrocnemicus* gelähmt. Die fragliche Patientin setzte beim Gehen das Bein in normaler Weise vor, streckte das Knie bis zur Geraden ruhig, dann trat mit einem Ruck die *Hyperextension* ein. Dabei rutschten die äußere und die innere Gruppe der Kniebeuger über die Kondylen des Femur und kamen an die Seiten derselben zu liegen.



Fig. 362. Doppelseitiges *Genu valgum paralyticum*.



Fig. 363. *Genu varum paralyticum*.

Aus dieser Beobachtung möchte ich der Lähmung des *Gastrocnemicus* eine besondere Bedeutung in der Aetiologie des *Genu recurvatum* beilegen. Solange dieser Muskel funktioniert, bildet er eine unverschiebliche feste Barriere gegen die *Hyperextension*, während die eigentlichen Kniebeuger nach und nach dem Druck ausweichen und die Gelenkbänder sich dehnen.

Eine Behandlung des *Genu recurvatum paralyticum* ist natürlich nur dann angezeigt, wenn dasselbe nicht eine Funktionsverbesserung bedeutet.

Man wird alsdann fast ausschließlich den portativen Apparat zur Anwendung bringen, dem die Aufgabe zufällt, die *Hyperextension*



des Knies zu verhindern und dem etwa sonst gelockerten Gelenk Festigkeit zu verschaffen. Auch hierfür sind Schienenhülsenapparate im allgemeinen am zweckmäßigsten. Man gibt daran dem Kniescharnier die Möglichkeit einer leichten Ueberstreckung, wo man die automatische Kniestreckung haben will.

Von operativen Eingriffen kommt die Arthrodesse in Betracht, zu der man sich noch am ehesten entschließen wird, wenn eine sehr ausgedehnte Lähmung und eine hochgradige Lockerung des Gelenkes vorhanden ist.

Muskeltransplantationen sind, soweit mir bekannt, bisher noch nicht ausgeführt worden.

In Fällen, wo die Gastrocnemicuslähmung eine Rolle spielt und wo die eigentlichen Kniebeuger sich in der oben beschriebenen Weise seitlich verschieben, könnte man vielleicht durch einen Austausch der Ansatzpunkte dieser Muskeln eine feste Barriere gegen die Ueberstreckung herstellen.

Die hier beschriebenen Typen von Lähmungsdeformitäten können sich natürlich in der verschiedensten Weise kombinieren.

Es kommen auch in seltenen Fällen Bilder zu stande, welche an das *Genu valgum* (Fig. 362) und an das *Genu varum* (Fig. 363) erinnern. Für die Erzeugung solcher Deformitäten müssen immer besondere Verhältnisse gegeben sein.

In dem Fall, welchen Fig. 362 darstellt, war die Ursache der Abduktionsstellung des Unterschenkels in einer hochgradigen Schrumpfung der *Fascia lata* gegeben.

In dem ebenfalls aus meiner Beobachtung stammenden Falle, welchen Fig. 363 darstellt, war das *Genu varum* durch die eigenartige Sitzgewohnheit des Patienten erzeugt. Das Kind pflegte das linke Bein so unterzuschlagen, daß der Körperdruck auf das Knie kam und dieses im Sinne der Deformität nach außen durchbiegen mußte.

Solche Bilder muß man jedes für sich analysieren und aus dem im vorstehenden Gesagten den Behandlungsplan entsprechend kombinieren.

#### Literatur.

- Hoffa**, *Die Orthopädie im Dienst der Nervenheilkunde*. Jena 1900.  
**Hoefman**, *Einige Mitteilungen aus der Praxis*. *Arch. f. klin. Chir.*, Bd. 69.  
**Kirmisson**, *Deformités acquises*. Paris 1902.  
**Krause, F.**, *Ersatz d. gelähmten Quadriceps femoris durch die Flexoren des Unterschenkels*. *Deutsche med. Wochenschr.*, 1901.  
**Lange, F.**, *Die Bildung seidener Sehnen etc.* *Verhandlungen der Naturforscherversammlung zu Hamburg*, 1901.  
**Schanz**, *Der operative Ersatz des gelähmten Quadriceps femoris*. *Verhandlungen der Naturforscherversammlung zu Karlsbad*, 1902.  
**Vulpinus**, *Die Sehnenüberpflanzungen*. Leipzig 1903.  
**Derselbe**, *Die Sehnenüberpflanzungen am Oberschenkel*. *Wiener klin. Rundschau*, 1903.

#### Genu valgum.

Wenn wir vom *Genu valgum* schlechtweg sprechen, so haben wir die Art der Deformität im Auge, welche ohne lokale Läsion (Traumen, Entzündungen u. dergl.) unter dem



Fig. 364. Genu valgum adolescentium, mittlerer Grad der Deformität.

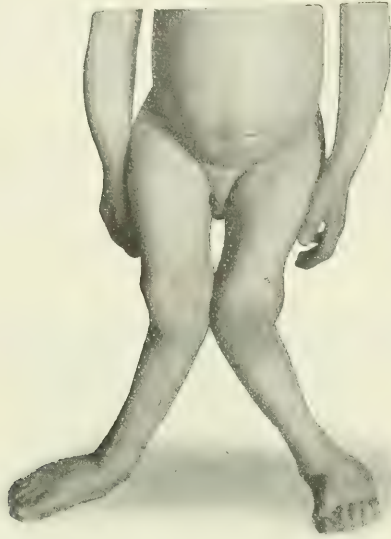

Fig. 365. Doppelseitiges Genu valgum rhachiticum. Schwere Deformität.

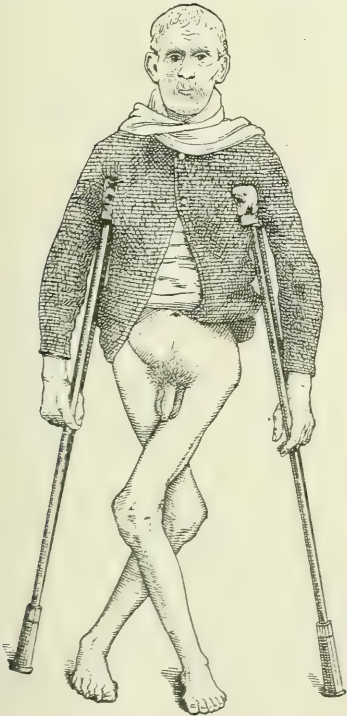


Fig. 366. Doppelseitiges Genu valgum, Excessiv schwere Deformität (KIRMISSON).

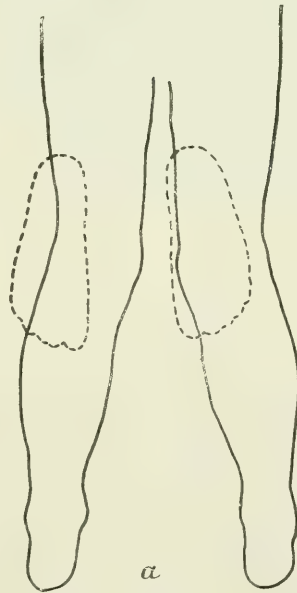


Fig. 367. Umreißungslinien der Beine als Maß der Deformität bei Genu valgum.

Einfluß der Körperlast beim Gehen und Stehen zu stande kommt: das *Genu valgum staticum*.

Diese Deformität hat von jeher das besondere Interesse der Orthopäden besessen. Der Grund dafür ist einmal die Häufigkeit des Leidens — in der Häufigkeitsskala der Deformitäten steht es an 4. oder 5. Stelle (HOFFA, ROSENFELD) —, sodann aber ist auch ein hervorragendes theoretisches Interesse dieser Deformität gewidmet worden. Von den verschiedensten Seiten wurde versucht, ihre Entstehung zu erklären und damit eine Grundlage zu gewinnen, von welcher aus die Entstehung der Deformitäten überhaupt erklärt werden könnte. Die verhältnismäßig einfachen anatomischen Verhältnisse, die Zugänglichkeit des Knies für unsere Untersuchungsmethoden lassen

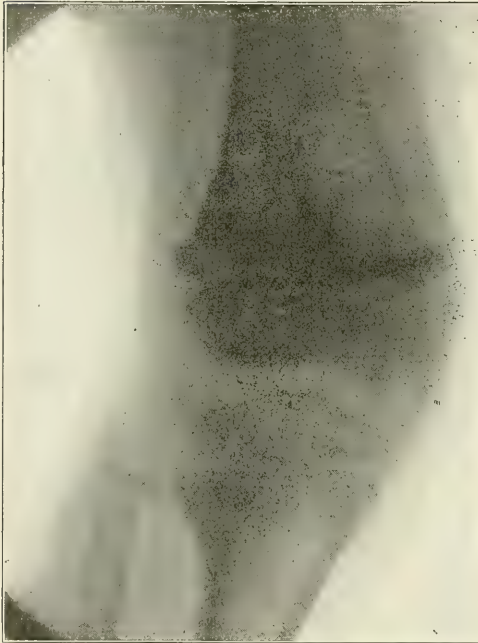


Fig. 368. *Genu valgum rhachiticum* im Röntgenbild.

das *Genu valgum* besonders für solche Studien als geeignetes Objekt erscheinen. Freilich ist man bei diesen Studien zu recht abweichenden Resultaten gekommen.

Der charakteristische Zug im Deformitätenbilde des *Genu valgum* ist eine winkliche Knickung des Beines derart, daß die Spitze des Winkels in die Gegend des Kniegelenkes fällt und medianwärts gerichtet ist.

Eine solche Winkelbildung zeigt auch das normal geformte Bein, sobald die Auswärtsbiegung der Beine, welche neugeborene Kinder besitzen, verschwunden ist. Von den Erwachsenen zeigt das weibliche Geschlecht infolge der größeren Beckenbreite die Erscheinung deutlicher als das männliche (s. die x-beinigen Balletteusen).

Unter diesen Umständen ist es nicht ganz leicht, die Grenze zwischen Norm und Deformität zu ziehen. Am einfachsten geschieht es wohl in folgender Weise:

Unter normalen Verhältnissen berühren sich, wenn man mit geschlossenen, etwas auswärts gerichteten Füßen aufrechtsteht, die Innenflächen der Knie und der Fersen. Stellen wir bei einem Menschen mit *Genu valgum* unter denselben Bedingungen die gegenseitige Berührung der Knie her, so bleibt zwischen den Fersen ein Zwischenraum, der je nach der Schwere der Deformität in seiner Größe wechselt. Dieser Zwischenraum, den wir am einfachsten als Abstand der Knöchel voneinander (Knöcheldistanz) messen, kann als Maß für die Deformität benutzt werden, besonders wenn auf beiden Seiten derselbe Grad der Deformität vorhanden ist. Wo es



sich darum handelt, eine genauere Feststellung zu gewinnen, wenn besonders Verschiedenheiten der beiden Beine zur Darstellung gebracht werden sollen, haben wir dafür in der Aufzeichnung der Umreißungslinie eine sehr bequeme Methode. Man legt den Patienten mit gerade in die Höhe gerichteten Fußspitzen auf ein glatt ausgebreitetes Papier und zeichnet auf dieses die Projektionslinie des Beines (Fig. 367).

Eine Methode, welche Anspruch auf besondere Genauigkeit macht, ist von v. MIKULICZ angegeben worden. Er benutzt zum Messen der Deformität den von ihm konstruierten Kniebasiswinkel und die Richtungslinie des Beines. Heute wird man diese Methode kaum

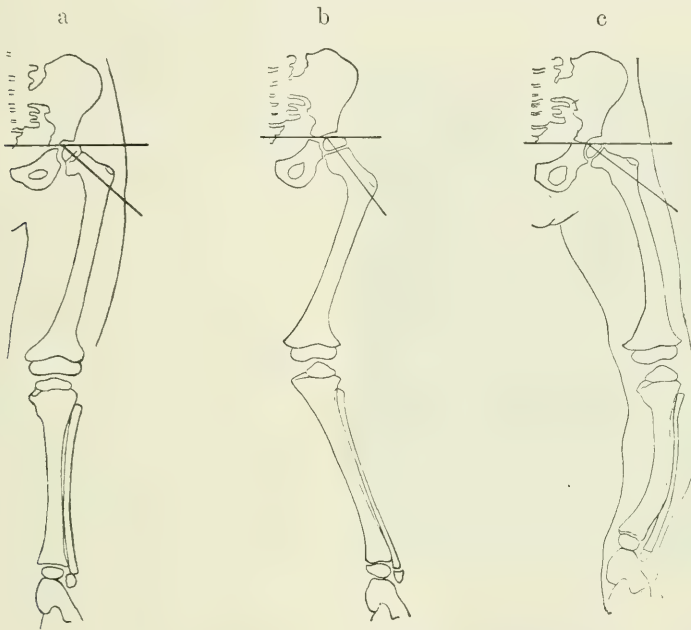


Fig. 369a, b, c. a Stellung von Ober- und Unterschenkelachse im normalen Bein. Schematisierung einer Röntgenphotographie. b Stellung der Ober- und Unterschenkelachse bei Genu valgum. c Stellung von Ober- und Unterschenkelachse bei Genu varum.

mehr verwenden; die Röntgenphotographie (Figur 368) gibt uns in bequemerer und doch noch sicherer Weise alle Aufschlüsse, welche wir von einer Meßmethode verlangen können.

Als eine besondere Eigentümlichkeit des Genu valgum ist es immer beschrieben worden, daß die Deformität bei Biegung des Knies verschwindet, und man hat mit großem Eifer versucht, diese Erscheinung zu erklären. HUETER z. B. sah ihre Ursache darin, daß nur der vordere Teil der Kondylen verändert sei. Es käme daher bei der Beugung des Knies die Gelenkfläche der Tibia auf einen normal geformten Teil der Femurkondylen, dabei müsse die Deformität verschwinden. v. MIKULICZ legte dann ausführlich dar, daß und warum das nicht der Fall sei. Das Verschwinden der Deformität bei der Beugung ist ein ganz einfacher mechanischer Vorgang. Ober- und

Unterschenkel müssen sich in ganz gleicher Weise bei der Beugung aneinander legen und ihre Achsen müssen zur Deckung kommen, ob nun der Winkel, unter dem sie zusammenstoßen, groß oder klein ist, ob er nach außen oder innen offen ist, wenn nur die Spitze des Winkels in den Kniespalt fällt. Tut er dies nicht, so verschwindet die Deformität bei der Beugung nicht vollständig, aber der Rest wird durch eine Rotation des Oberschenkels maskiert.

Als regelmäßige Begleiterscheinungen der Winkelstellung sehen wir beim Genu valgum eine Steilstellung des Schenkelhalses und eine eigentümliche Abknickung im Fußgelenk im Sinne einer Adduktion des Fußes gegen den Unterschenkel (Fig. 369b).

Diese Steilstellung des Schenkelhalses kann man mit Hilfe der Röntgenphotographie leicht zur Darstellung bringen. Fig. 369a, b, c sind derart gewonnen. Der Unterschied in der Schenkelhalsstellung ist deutlich zu erkennen. Sie kommt übrigens auch in Fig. 366 recht deutlich zum Ausdruck; bei Genu varum finden wir, um dies gleich hier zu erwähnen, eine Horizontalstellung des Schenkelhalses.



Fig. 370. Doppelseitiges Genu valgum rhachiticum. Hochgradige Deformität. Gegerkrümmung im rechten Unterschenkel.

Die Abknickung im Fußgelenk, welche man als Pes varus bezeichnet hat, tritt erst bei höheren Graden der Deformität deutlich hervor (Fig. 365 und 366). Die Formveränderung, welche dabei der Fuß eingeht, ist zuerst nur eine unfixierte, sie kann sich aber späterhin fixieren. Die Ausgleichsstellung des Fußes kann auch ersetzt werden durch eine Adduktionsbiegung im unteren Teile der Tibia. Es kommt dies nicht nur vor bei rhachitischen Deformitäten, wie

Fig. 370 zeigt, sondern nach v. MIKULICZS und ALBERTS Angabe auch bei juvenilen Formen.

Als eine sehr häufige, aber doch nicht ganz regelmäßig zu findende Erscheinung sehen wir beim Genu valgum eine Ueberstreckbarkeit des Knies, eine Art Genu recurvatum. Fast immer ist mit dieser Erscheinung eine stärkere Außenrotation des Unterschenkels verbunden, welche sich markiert, wenn die Ueberstreckung eintritt.

Bei juvenilem Genu valgum fällt sehr häufig eine eigenartige Geradlinigkeit vom Ober- und Unterschenkel auf. Man vermißt die feinen Biegungen, welche das normale Bein zeigt, mehr oder weniger vollständig.

Bei besonders starken Verbiegungen bildet sich regelmäßig eine abnorme seitliche Beweglichkeit im Sinne der Abduktion aus. Sie hat ihre Ursache in einer Dehnung des medialen Gelenkbandes, welches sich sonst als hypertrophiert findet.

In solchen Fällen sieht man auch deutlich ausgesprochen eine Verschiebung der Patella nach außen: eine Art Subluxation derselben. Es wird dadurch eine Disposition zur Luxation der Patella geschaffen; schon geringe Einwirkungen können dieselbe erzeugen, und nachdem sie eine Zeitlang als rezidivierende oder habituelle Luxation bestanden hat, kann sie in die Dauerform übergehen.

In höherem Lebensalter findet man bei einigermaßen schwerer Deformität ausnahmslos am Gelenk die Erscheinungen einer *Arthritis deformans*.

Bei einer Untersuchung des übrigen Körpers sieht man als sehr häufige Komplikationen Plattfüßigkeit, Hallux valgus, nicht selten Skoliose.

Bei Kindern konstatieren wir fast ausnahmslos die Zeichen einer bestehenden oder abgelaufenen Rhachitis.

Bei jugendlichen Personen fällt oft auf, daß der Körper eine gewisse Schläffheit besitzt. Die Hände und Füße dieser Patienten fühlen sich kühl und schweißig an, sie sind oft leicht cyanotisch. Die Muskulatur ist schlaff; die Knochen erscheinen an den Gelenken dick, in der Diaphyse eher dünn (v. MIKULICZ).

Bei einer genaueren anatomischen Untersuchung findet man, daß die Spitze des Knickungswinkels, welche natürlich abgerundet ist, nicht immer in die Gegend des Kniegelenkspaltes fällt. Dieselbe findet sich vielmehr sowohl nach oben wie nach unten verschoben, sie fällt dann in die Kondylen des Femur oder in den Kopf der Tibia oder auch in die Grenzen derselben mit ihren Schäften. Aus diesen Verschiedenheiten in der Lage der Winkelspitze ergeben sich bestimmte Variationen für die Zusammensetzung der Epiphysen und der Diaphysen, die entweder in normaler Richtung oder unter größeren oder kleineren Winkeln zusammenstoßen.

Eigentümlich ist der Befund, welchen die Epiphysen geben. Während man beim äußeren Anblick den Eindruck gewinnt, als sei der Condylus internus besonders stark, der Condylus externus im Gegenteil besonders schwach entwickelt, sieht man bei genauer Untersuchung diese Differenz soweit zusammenschrumpfen, daß sie von v. MIKULICZ sogar vollständig geleugnet wird.

Von pathologisch-anatomischen Details, die wir besonders den Untersuchungen von v. MIKULICZ und von ALBERT verdanken, müssen wir noch erwähnen, daß der Condylus externus eine meist nicht bedeutende Abflachung seines Krümmungsprofils zeigt, daß sich der Gelenkknorpel auf dem äußeren Condylus hypertrophisch, auf dem inneren atrophisch findet. Die Gelenkflächen selbst zeigen keine hervorstechenden Abweichungen von der Norm.

Der Epiphysenknorpel war an den von v. MIKULICZ untersuchten Präparaten verbreitert, nicht nur bei den von rhachitischen Kindern gewonnenen, sondern auch bei den von jugendlichen Personen stammenden. Ob man deshalb mit ihm für diese letzteren Fälle eine Spätrhachitis annehmen muß, erscheint uns zweifelhaft, nachdem TRIPIER für das fragliche Alter die Verbreiterung des Epiphysenknorpels als normale Erscheinung nachgewiesen hat. Die Architektur des Knochens läßt eine Verdichtung der Knochenmasse in der Konkavität der Krümmung, auf der Konvexität eine Auflockerung der-



selben erkennen (Fig. 371). Die Züge der Spongiosa nehmen eine der Deformität entsprechende Krümmung an. Auf der Corticalis finden sich in der Konkavität nicht selten Auflagerungen, welche bei Längsschnitten etwa die Form einer Sichel zeigen (Fig. 371 und 372).

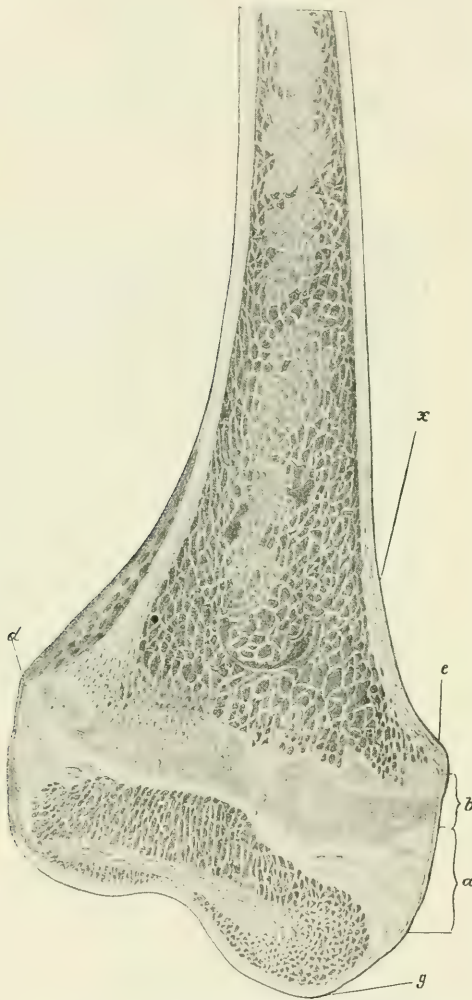


Fig. 371. Frontalschnitt des unteren Femures bei Genu valgum juvenile. (Nach v. MIKULICZ.)

So einfach das hier geschilderte pathologisch-anatomische Bild ist, so große Schwierigkeiten hat die Erklärung seiner Entstehung gemacht.

Sehen wir ganz ab von den alten Erklärungsversuchen, welche in einer Erschlaffung des inneren Seitenbandes oder des Musculus vastus internus oder in einem Krampfzustande der Muskeln auf der Außenseite des Knies die Ursache der Deformität erkennen wollten, so kommen heute als diskutierbar immer noch mehrere Erklärungsversuche in Betracht.

Als erster ist der HUETERsche zu nennen. HUETER glaubte, daß der Deformität eine Differenz im Höhenwachstum der Epiphysen zu Grunde liege. Die Ursache dafür sah er in anstrengendem langdauerndem Stehen bei ungenügender Kraft oder ungenügender Innervation der Kniemusculatur. Unter solchen Bedingungen werde das Knie in Ueberstreckung, Außenrotation und Abduktion gebracht. In dieser Stellung finde ein erhöhter Druck an der Außenseite des Gelenkes statt, dieser habe eine Wachstumsatrophie des äußeren Condylus und des äußeren Teiles des Tibiakopfes zur Folge. Naturgemäß betreffen

die so bedingten Veränderungen des Gelenkes die vorderen Abschnitte desselben und daher komme es, daß bei der Beugung des Knies die Deformität verschwinde.

Diese Erklärung wurde von v. MIKULICZ mit einer Modifikation als richtig aufgenommen und weiter entwickelt. Wenn v. MIKULICZ auch HUETER insofern korrigierte, als er betonte, daß nicht ein Höhenunterschied der Condylen, sondern eine Abbiegung der Epiphyse

gegen die Diaphyse der Deformität zu Grunde liege, so nahm er doch die von HUETER angeschuldigten ursächlichen Momente fast vollständig an. Er sieht zwar als Vorbedingung für die Möglichkeit der Entstehung des Genu valgum eine rhachitische Erweichung des Knochens an, aber auch er rechnet mit einer Insuffizienz der Muskulatur und einer ebensolchen falschen Belastung wie HUETER. Auch er nimmt an, daß dadurch einseitige Apposition von Knochensubstanz und ungleichmäßige Wucherung des Epiphysenknorpels, daß also durch Alteration der Wachstumsrichtung die Deformität erzeugt werde.

JULIUS WOLFF erklärte das Genu valgum als eine nach seinem Gesetz von der Transformation der Knochen unter dem Einfluß fehlerhafter Funktion erfolgende Formveränderung des Beines.

WOLFF zeigte an der Hand seiner anatomischen Untersuchungen, daß die Deformität nicht auf der Veränderung einer einzelnen Stelle des Knochens beruhe, sondern daß Aenderungen an allen Teilen des ganzen Gliedabschnittes vorhanden sind und daß die Veränderungen genau eine zur anderen passen. Er erkannte, daß zwar häufig ein Erweichungsprozeß des Knochens bei der Bildung der Deformität im Spiele gewesen ist; er betont aber, daß ein solcher nicht unbedingte Voraussetzung sei, daß vielmehr auch an normalen Knochen und auch jenseits des Abschlusses des Längenwachstums die Ausbildung der Deformität möglich ist. Als ursächliches Moment spricht er einzig und allein fehlerhafte Belastung des Beines an. Die Art dieser falschen Belastung ist auch bei ihm dieselbe wie bei HUETER und v. MIKULICZ. Unter ihrem Einfluß findet gemäß dem Transformationsgesetz ein Umbau des Knochens, des Gelenkes und seiner Umgebung statt, dessen Endresultat eben die Deformität ist.

Endlich habe auch ich selbst (SCHANZsche Theorie) bei der Aufstellung meiner Theorie von der Entstehung der statischen Belastungsdeformitäten versucht, die Pathogenese des Genu valgum zu erklären. Nach dieser Theorie kommen statische Belastungsdeformitäten zu stande, wenn die statische Inanspruchnahme ein Uebergewicht über die statische Leistungsfähigkeit gewinnt. Die Formveränderungen folgen dabei den in Frage kommenden allgemeinen physikalischen Gesetzen. Zu den dadurch bedingten Abweichungen von der Norm fügt der lebende Körper Veränderungen, deren Ziel die Sistierung des deformierenden Prozesses und die Korrektur der schon entstandenen Deformität bildet. Es entstehen also bei Ausbildung einer statischen Belastungs-




Fig. 372. Hochgradiges Genu valgum. Verbreiterung des unteren Femures nach lateralwärts. (Nach ALBERT.)

deformität stets zweierlei ursächlich verschiedene Abweichungen von der Norm.

Die Kniegegend bildet in der Säule der unteren Extremität eine statisch schwache Stelle, besonders wenn durch Rhachitis eine Schwächung der Knochenfestigkeit oder in Zeiten raschen Wachstums schon normalerweise eine besondere Weichheit der betreffenden Knochenpartien vorhanden ist. Durch solche Herabsetzung der statischen Leistungsfähigkeit kann ebenso wie durch erhöhte statische Inanspruchnahme, z. B. durch langes Stehen, die statische Inanspruchnahme ein Übergewicht über die statische Leistungsfähigkeit gewinnen. Wird dadurch die Entstehung einer Verbiegung ausgelöst, so gibt die normale Form des Knies derselben die Ausschlagsrichtung im Sinne der Entstehung eines Genu valgum, indem einfach der Winkel, unter welchem Femur und Tibia zusammenstehen, verschärft wird.

Es ist verständlich, daß die Abbiegung vorzüglich im weichsten Teile des Knochens — in der Gegend der Epiphysenfuge — stattfindet. Die Verdichtung der Knochenmasse in der Konkavität, die Auflockerung derselben auf der Konvexität der Krümmung sind notwendige mechanische Folgen der Verbiegung, ebenso die Richtungsänderungen der Faserzüge der Corticalis und der Bälkchen der Spongiosa.

Die Steilstellung des Schenkelhalses und die Adduktionsstellung des Fußgelenkes vertreten die Stelle von Ausgleichsbiegungen und sind gleichzusetzen der Horizontalstellung des Schenkelhalses und der Abduktionsstellung des Fußgelenkes bei Genu varum, den Gegenkrümmungen bei habitueller Skoliose und Kyphose u. dergl.

Die Hypertrophie des inneren Seitenbandes, die Verbreiterung des äußeren Condylus, die Appositionen von Knochenmassen in der Konkavität der Biegung, wie sie Fig. 371 u. 372 zeigen, sind Stützvorrichtungen, mit denen der lebende Körper die statische Widerstandsfähigkeit der überlasteten Partien zu heben und damit den deformierenden Prozeß zur Austilgung zu bringen sucht. Es sind dies also Erscheinungen, welche der zweiten Klasse der bei statischen Belastungsdeformitäten entstehenden Veränderungen zuzurechnen sind.

Eine eingehende kritische Würdigung der hier nebeneinander gestellten Theorien kann nicht unsere Aufgabe sein. Auf zwei Punkte möchte aber doch hingewiesen werden.

HUETER und v. MIKULICZ kommen darin zusammen, daß sie ein fehlerhaft geleitetes Längenwachstum als das die Deformität erzeugende Moment ansehen. Es ist gewiß denkbar, daß dadurch die Abweichung von der Norm, welche wir beim Genu valgum finden, erzeugt werde. Aber man muß dann doch fordern, daß die Entstehung und die Möglichkeit der Verschlimmerung der Deformität an das Vorhandensein von Längenwachstum gebunden ist. Es müßte außerdem doch ein bestimmtes Verhältnis zwischen der Größe des Längenwachstums und dem Fortschritt der Deformität bestehen, derart, daß die Deformität in Zeiten raschen Längenwachstums sich rasch verschlimmerte, dagegen bei langsamem Wachstum nur langsam zunähme. Diese Forderungen scheinen wenigstens bis zu einem gewissen Grade erfüllt zu werden. Denn wir sehen in der Tat das Genu valgum fast ausschließlich in der Wachstumsperiode entstehen: als Genu valgum rhachiticum in früher Kindheit, als Genu valgum juvenile im Jünglings-



alter. Aber wir sehen doch auch die Deformität, wenn schon diese Fälle seltener zur Beobachtung kommen, sich nach Abschluß des Längenwachstums noch verschlimmern, ja ganz neu entstehen, z. B. bei Osteomalacie. Wir finden vor allem aber keinen Parallelismus zwischen der Schnelligkeit des Wachstums und dem Fortschritt der Deformität. Wir sehen z. B. bei rhachitischen Kindern, die nur ein minimales Längenwachstum besitzen, rasch fortschreitende Verschlimmerung der Deformität und sehen die Verschlimmerung sistieren, ja sogar Spontankorrekturen eintreten, wenn die Kinder ins Wachsen kommen.

Gerade diese Erscheinung der Spontankorrekturen muß hier besonders bemerkt werden. Wenn wir auch heute die Vorgänge, welche diesen Korrekturen zu Grunde liegen, noch nicht kennen, so kann es doch kaum einem Zweifel unterliegen, daß dieselben von der Existenz eines Längenwachstums bedingt werden und daß der Körper das Längenwachstum irgendwie zum Ausgleich der Deformität benutzt. Wie soll man aber nun zusammenreimen, daß durch das Längenwachstum erst die Deformität erzeugt wird und daß dann dasselbe Längenwachstum dieselbe Deformität korrigiert? Die Ursache, die erst das Wachstum in die falsche Richtung gelenkt haben soll — die falsche Belastung des Knies — ist doch in der Zeit, in welcher die Spontankorrektur erfolgte, bestehen geblieben.

Man kann sich diesen Einwänden gegenüber kaum vorstellen, daß die Deformität durch die Vermittlung des Längenwachstums der Knochen erzeugt werde; man wird mit JULIUS WOLFF zu der Annahme kommen müssen, daß der Zusammenhang zwischen Längenwachstum und Genu valgum nur in der erhöhten Plastizität, welche der wachsende Knochen besitzt, gegeben ist.

Auf einem anderen Punkt aber können wir uns JULIUS WOLFF nicht anschließen, obgleich er dort mit HUETER und v. MIKULICZ übereinstimmt.

Alle diese Autoren sehen die Grundursache des Genu valgum in einer fehlerhaften Belastung des Knies, sie gehen nur auseinander in der Erklärung, wie durch diese falsche Belastung die Deformität erzeugt wird. Die fehlerhafte Belastung selbst soll dadurch zu stande kommen, daß bei mangelnder Kraft (rhachitische Kinder) oder bei Uebermüdung der Kniemuskulatur (Kellner, Bäcker) die Streckstellung des Knies beim Stehen dadurch erhalten werde, daß die Knie überstreckt, die Unterschenkel außenrotiert und abduziert werden.

So ausführlich diese Stellung besonders von v. MIKULICZ beschrieben worden ist, so muß man doch dagegen sagen, daß eine solche Stellung von einem geschickten Menschen wohl eingenommen werden kann, wenn er einen X-beinigen imitieren will, daß dies aber keine Stellung ist, die ein Mensch ohne heftige Beschwerden längere Zeit einhalten kann, und daß keinesfalls rhachitische Kinder und jugendliche Personen diese Stellung benutzen, um ihre Knie ruhen zu lassen.

Wenn wir bei Menschen mit Genu valgum diese Stellung beobachten, so sehen wir eine Folge der Deformität, nicht aber ihre Ursache! So kurz wir diese kritischen Betrachtungen halten müssen,

so sagen sie uns doch zu mindestens, daß gegen die Theorien von HUETER, von v. MIKULICZ und von JULIUS WOLFF sehr beachtliche Einwendungen erhoben werden können. Man wird sie verlassen müssen zu Gunsten der einfacheren Erklärung, welche die SCHANZsche Theorie gibt.

Außer der gewöhnlichen Ursache des Genu valgum — der Ueberlastung des Beines durch das Körpergewicht — bekommt man hin und wieder auch andere Ursachen zu Gesicht, deren



Fig. 373. Genu valgum und Genu varum rhachiticum in Kombination. Entstanden durch Armdruck der Kinderwärterin.

Wirkung meist leicht verständlich ist. So können z. B. Strumpfhalter die Deformität erzeugen. Ein Gummiband, welches an der Außenseite des Beines zwischen Strumpf und Rockbund oder Leibchen ausgespannt wird, übt einen Druck auf das Knie, der dem Belastungsdruck durch das Körpergewicht gleichsinnig ist, der durch seine exzentrische Lage noch eine relative Erhöhung erlangt.

Ein anderer besonderer Mechanismus spielt zuweilen bei rhachitischen Kindern eine Rolle: der Armdruck der Kinderwärterin. Durch fortgesetztes Tragen auf einem Arme kann eine Verbiegung im Sinne des Genu valgum erzeugt werden. Man findet dann die Deformität aber nur an einem Bein, während das andere die Verbiegung im entgegengesetzten Sinne: ein Genu varum zeigt (Fig. 373).

Die praktische Bedeutung des Genu valgum ist in erster Linie gegeben durch die Häufigkeit dieser Deformität. Bei rhachitischen Kindern gehört dieselbe zu den alltäglichsten Erscheinungen. Ebenso findet dieselbe sich sehr häufig bei Angehörigen von Berufen, welche anstrengendes Gehen und Stehen oder ausdauerndes Tragen schwerer

Lasten bedingen, so z. B. bei landwirtschaftlichen Arbeitern, bei Kellnern, Tischlern u. dergl. Es sind dieselben Berufe, welche durch besondere Häufigkeit des statischen Plattfußes ausgezeichnet sind.

Die Funktionsstörung, welche die Deformität bedingt, hängt ab von den Grad, welchen dieselbe erreicht. In leichteren Fällen, besonders bei Kindern, ist die falsche Körperform der einzige Schaden, welchen die Patienten erleiden. Nur in seltenen Fällen kommen dabei Schmerzzustände zur Entwicklung, am ehesten noch im Stadium der Entstehung oder der Verschlimmerung der Deformität.

Schwerere Grade der Verbiegung dagegen stören die Gebrauchsfähigkeit des Beines in erheblichem Maße.

Das Aneinanderwetzen der Knie und das sensenartige Schwingen der Füße beim Gehen sind noch die geringsten Beschwerden. Mehr fällt ins Gewicht, daß das deforme Knie die Tragfähigkeit des Beines vermindert, so daß diese Patienten zu schwerer körperlicher Arbeit untauglich werden. Strengen sie dennoch ihre Beine an, so stellen sich in kürzester Frist hochgradige Ermüdungsgefühle und bald schwere Schmerzen ein. Am schlimmsten werden die Störungen, wenn erhebliche Dehnungen des inneren Seitenbandes stattgefunden haben und wenn höhere Grade von deformierender Gelenkentzündung eingetreten sind. Es kann dann soweit kommen, daß die Patienten zu einem wirklichen Gehen und Stehen überhaupt nicht mehr fähig und auf die Benutzung von Krücken angewiesen sind.

Auf eine Spontanheilung kann nur bei mäßigen Deformitäten und im frühen Kindesalter gerechnet werden. Ebenso wie andere rhachitische Verbiegungen der Beine korrigiert sich sehr häufig das rhachitische Genu valgum spontan, und zwar um so schneller und vollkommener, je rascher die Kinder in die Höhe wachsen. Sind die Kinder ins 5. oder 6. Lebensjahr gekommen, ohne die Deformität zu verlieren, so ist auf spontanen Ausgleich kaum noch zu rechnen. Diese Hoffnung schwindet ganz, wenn die Patienten das Jünglingsalter erreichen, oder wenn sie erst in dieser Zeit die Deformität acquirieren. Als trügerisch erweist sich oftmals die Hoffnung, daß das Fortschreiten der Deformierung mit dem Aufhören des Körperwachstums sistiert. Wenn dies auch in der Mehrzahl der Fälle geschieht, so verschlimmern sich andere, besonders schwere Deformitäten trotz Aufhören des Körperwachstums weiter.

Von den therapeutischen Aufgaben ist auch hier die erste die Prophylaxis. Je nachdem man die ursächliche Schädigung zu erkennen glaubt, wird man versuchen, dieselbe auszuschalten. Nimmt man mit mir an, daß das Genu valgum eine reine statische Belastungsdeformität ist, so wird man Herabsetzungen der statischen Leistungsfähigkeit oder Erhöhungen der statischen Inanspruchnahme des Knies zu vermeiden oder zu beseitigen suchen. Im speziellen wird man Kinder vor Rhachitis zu bewahren suchen; wo die Rhachitis zum Ausbruch gelangt ist, wird man diese bekämpfen und man wird bis zum Erfolg die Kinder wenig gehen und stehen lassen. Man wird jugendlichen Personen, die kein kräftiges Knochengerüst besitzen, abraten, einen Beruf zu ergreifen, welcher langes Stehen, Gehen, Lastentragen u. s. w. erfordert. Wo besondere Verhältnisse in Frage kommen (Strumpfhalter, einseitiges Tragen), muß man diese natürlich berücksichtigen und ausschalten.

Andere Theorien der Entstehung des Genu valgum geben natürlich andere Lehren für die Prophylaxe. So wird z. B., wer in fehlerhafter Belastung das ursächliche Moment sieht, darauf sehen müssen, daß fehlerhafte Beinstellungen vermieden werden.

Alle diese Maßnahmen kommen bei der Behandlung der ausgebildeten Deformität ebenfalls in Frage, um das Fortschreiten der Verbiegung zu sistieren. Denn, gelingt es uns nicht, den deformierenden Prozeß aufzuhalten, so ist natürlich ein Korrektionsversuch ein Kampf gegen Windmühlen.

Von einer lokalen Behandlung kann man bei Kindern mit leichten Deformitäten, zumal wenn dieselben ein gutes Längenwachstum



besitzen, zunächst absehen. Wie schon gesagt, kommt es in solchen Fällen nicht selten zur Spontankorrektur. Bei schwereren Deformitäten und in späteren Jahren verliert man aber durch Zuwarten nur die beste Zeit für eine Korrektionsbehandlung.

Für diese haben wir die Auswahl unter einer ganzen Anzahl von verschiedenen Methoden. Die einfachste, welche jemals angegeben ist, ist die sogenannte antistatische. Bei derselben soll ein Korrektioneinfluß auf das Knie dadurch gewonnen werden, daß man den Fuß auf eine schräge, medianwärts erhöhte Fläche auftreten läßt. Man stellt dieselbe her, indem man den Absatz des Stiefels, eventuell auch die Sohle auf der Innenseite erhöht. Dasselbe erreicht man, wenn man eine entsprechende Plattfußeinlage in dem Stiefel anbringt.

Zur Behandlung des Plattfußes, welchen man fast regelmäßig mit dem Genu valgum kombiniert sieht, ist diese Stiefelkonstruktion sicherlich sehr zweckmäßig. Ob aber für die Korrektur der Knie deformität damit mehr gewonnen werden kann als die Zeit, welche die Spontankorrektur braucht, erscheint mir doch sehr zweifelhaft.

Das Mittel, welches zur Korrektur des Genu valgum am häufigsten zur Anwendung kommt, ist der portative Apparat.

Die Wirkung solcher Schienen liegt nach zwei Richtungen:

Erstens kann man durch eine Schiene die statische Ueberinanspruchnahme ausschalten. Wir legen den Ueberschuß an Belastung auf die Schiene und machen damit etwaigen Spontankorrektionstendenzen die Bahn frei, sich zu betätigen.

Auf diesem Wege kommen die Heilerfolge zu stande, wenn der portative Apparat, wie das oft der Fall ist, nichts weiter leistet als eine Entlastung des Beines. Wenn die meisten Apparate auch außer den Längsschienen Vorrichtungen besitzen, welche durch seitlichen Druck gegen das Knie direkt korrigierend wirken sollen, so kommen diese Druckvorrichtungen doch selten tatsächlich zur Wirkung, weil die Schienen meist mit beweglichem Kniegelenk konstruiert werden (Fig. 374 und 375), die Druckvorrichtungen aber immer nur in Streckstellung des Knies wirksam sind.

Es muß deshalb eine Schiene, die tatsächlich einen Korrektionsdruck ausüben soll, mit unbeweglichem Knie konstruiert sein. Handelt es sich nur um eine einseitige Deformität, so hat es nicht viel auf sich, wenn man dem Patienten für die Dauer der Kur das Knie steif stellt. Anders ist es aber bei doppelseitigen Deformitäten, deren Anzahl wesentlich größer ist als die der einseitigen. Ein Kind, dem man beide Knie feststellt, ist so gut wie unbeweglich, denn es ist so unbeholfen, daß es bei jedem Hindernis in seinem Wege auf die Nase fällt. Will man eine solche Kur durchführen, so kann es kaum anders als in klinischer Behandlung geschehen. In ambulanter Behandlung ist auch die notwendige Kontrolle und häufige Umstellung der Schienen kaum zu bewerkstelligen. Daß man aber schließlich auf diesem Wege auch schwere Deformitäten beseitigen kann, ist kein Zweifel. In den älteren orthopädischen Heilanstalten (HEINE) bildeten diese Kuren die Paradefälle. Heute erscheinen uns die Schwierigkeiten und die Opfer derselben so bedeutend, daß die meisten Orthopäden von der Anlegung tagsüber zu tragender Schienen ganz absehen, sich auf die

Verwendung von Nachtschienen beschränken und, wo diese nicht genügen, auf Schienenbehandlung überhaupt verzichten.

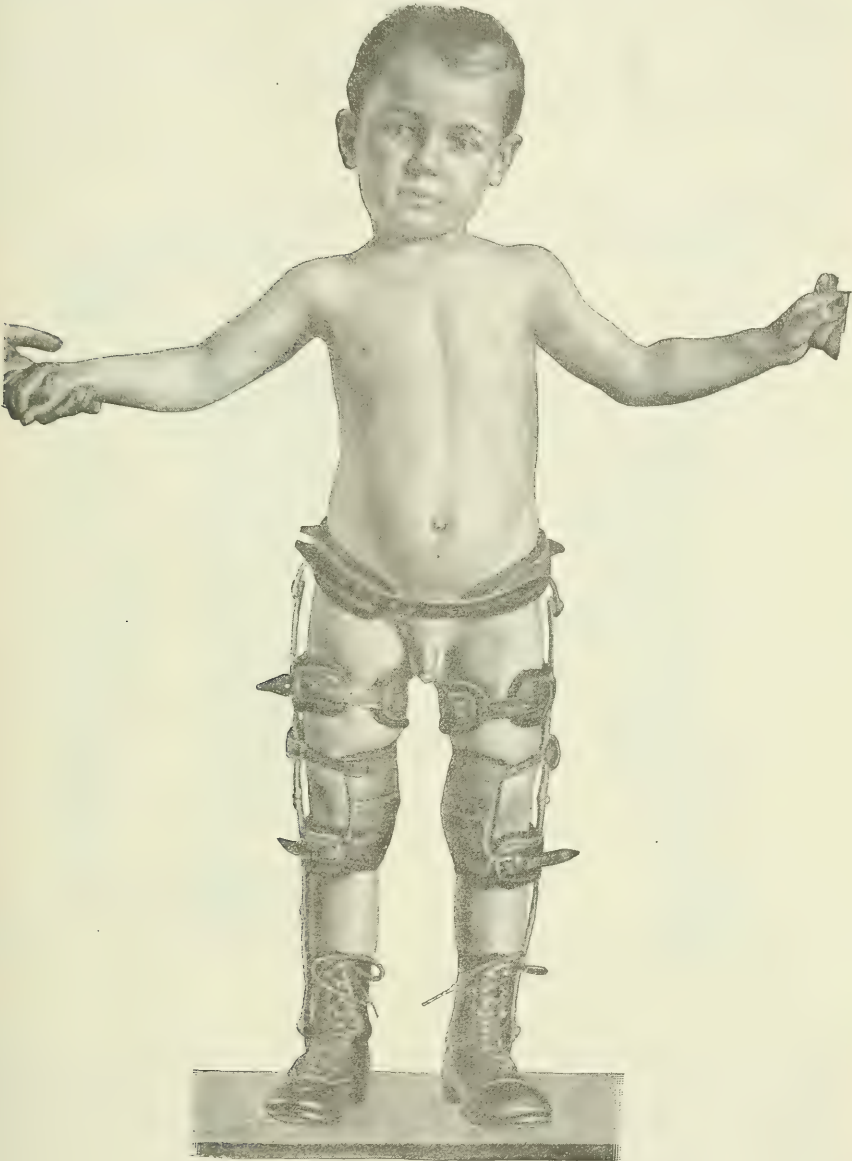

Fig. 374. Einfache Stützschiene zur ambulanten Behandlung des Genu valgum. (Atlas der orthopädischen Chirurgie von LÜNING und SCHULTHESS.)

An Nachtschienen kann man natürlich ohne Verlust für die Patienten die Knie unbeweglich einstellen, und man ist dann in der Lage, die Korrektionsvorrichtungen wirklich in dem gewollten Sinne zur Einwirkung zu bringen.

Solcher Nachtschienen sind eine ganze Anzahl angegeben worden. Ein beliebtes Modell stammt von BEELY (Fig. 376). Ein Modell, wie ich es zu verwenden pflege, zeigt Fig. 377. Bei dieser Schiene wird mit Hilfe des Schenkelriemens und eines Fußteiles mit Spannlasche das Bein durch Extension fixiert, es kann darum vor dem Seitendruck der Schiene nicht durch Beugung des Knies ausweichen. Außerdem ist an der Seitenschiene eine Vorkehrung angebracht, welche eine Verlängerung derselben erlaubt.

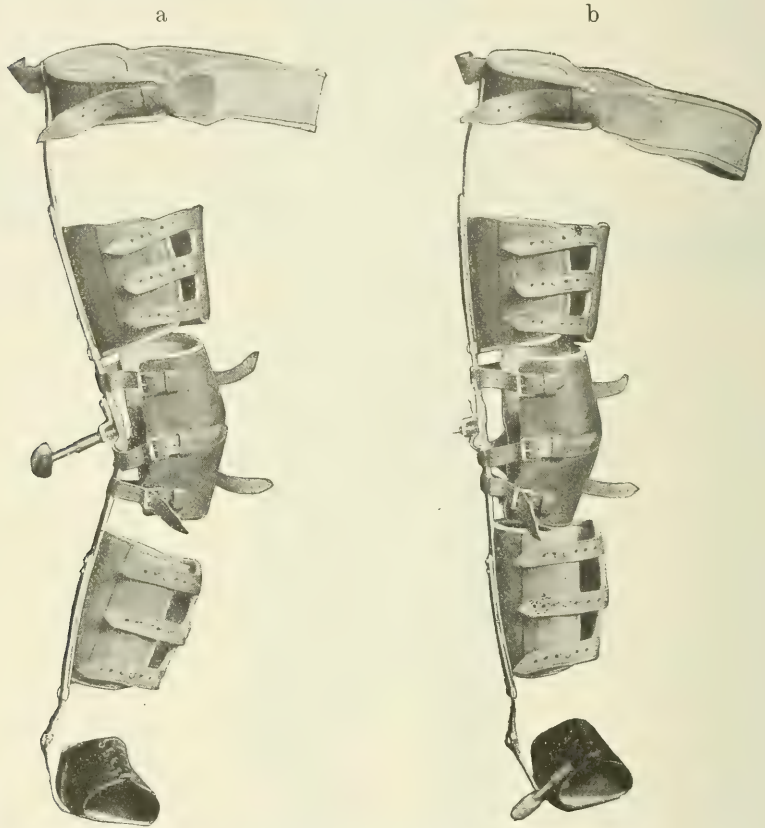


Fig. 375 a und b. Korrektionsschiene für Genu valgum.

Eine sehr zweckmäßige Vereinigung von Entlastungs- und Korrekionsapparat wendet HEUSNER an. Er läßt am Tage die Patienten Schienenhülsenapparate tragen und verbindet mit denselben nachts eine Serpentine aus Stahldraht, welche einen korrigierenden Druck ausübt (s. Fig. 378).

Mit diesen Nachtschienen erreicht man in leichteren Fällen recht gute Korrekionsresultate. Bei Kindern im 3. und 4. Lebensjahre mit einer Knöcheldistanz von 6—8 cm kann man darauf rechnen, in der Zeit von etwa einem halben Jahre die Deformität zu beseitigen. Späterhin werden die Resultate unsicher, auch bei schweren Deformitäten kleiner Kinder tut man besser, kräftigere Korrekionsmethoden zur Anwendung zu bringen.



Als diejenige, welche den geringsten Eingriff bedeutet, ist von diesen Methoden an erster Stelle die Etappenkorrektur nach JULIUS WOLFF zu nennen. Bei diesem Verfahren wird der Patient narkotisiert, das deforme Bein wird mit einer guten Polsterung versehen, darüber wird ein Gipsverband gelegt, welcher nach oben bis zur Trochanter Spitze und an den Sitzknorren, nach unten bis zu den Knöcheln reicht. Während der Gips im Erstarren ist, wird ein kräftiges manuelles Redressement der Deformität ausgeführt, wobei ein oder zwei Assistenten den Operateur unterstützen. Die dabei hergestellte Korrektur muß bis zum völligen Erhärten des Verbandes

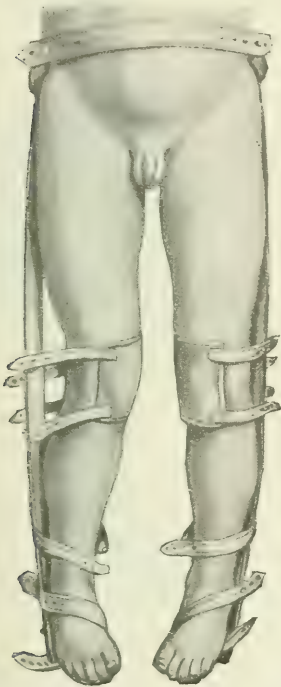


Fig. 376. Nachtschiene zur Korrektur des Genu valgum nach BEELY.




Fig. 377. Nachtschiene zur Korrektur des Genu valgum nach SCHANZ.

festgehalten werden (Fig. 379). Nach 3—4 Tagen — wenn die Schmerzen verschwunden sind — wird in einer neuen Etappe die Korrektur weiter getrieben. Es folgen dann in denselben Zwischenräumen soviel weitere Etappen als nötig sind, um eine gewisse Ueberkorrektur im Verbands einzustellen. Auch bei schwierigen Fällen ist dieses Ziel etwa mit der 4. Etappe — in  $1\frac{1}{2}$ —2 Wochen — erreicht.

Ob man bei den einzelnen Etappen den Verband jedesmal ganz erneuert, oder ob man ihn nur am Knie teilweise oder ganz durchtrennt und durch neu umgelegte Binden nach der Korrektur wieder zusammenfügt, ist ziemlich gleichgültig. JULIUS WOLFF übte die letztere Manier; er schnitt auf der Innenseite einen Keil aus dem Verbands und durchtrennte ihn auf der Außenseite. Nicht unzweckmäßig dürfte das von GERSUNY angegebene Verfahren sein, welcher den Gipsverband am Knie so weit durchschneidet, daß noch der Zu-

sammenhang auf der Innenseite erhalten bleibt und dann in den Spalt auf der Außenseite Korkstückchen einklemmt. Der Kork gibt einen elastischen Korrektionsdruck, der, wie überall, auch hier dem unelastischen Drucke überlegen ist.

Auf einem anderen Wege erzielte v. MIKULICZ denselben elastischen Korrektionsdruck, wenn er den zweiteiligen Gipsverband, wie Fig. 380a und b illustrieren, auf der Innenseite mit einem elastischen Zuge armierte.



Fig. 378.



Fig. 379.

Fig. 378. Schienenhülsenapparat mit Stahldrahtserpentine zur Korrektur des Genu valgum nach HEUSNER.

Fig. 379. Etappenverband zur Korrektur des Genu valgum nach JULIUS WOLFF.

Wenn der Grad an Korrektionsstellung, welcher im Verbande eingestellt werden soll, erreicht ist, soll nach JULIUS WOLFF der Gipsverband durch Einfügung von Scharnieren im Knie beweglich gemacht werden. Man durchschneidet dazu den Verband in der Höhe des Knies ringförmig, entfernt aus der Kniekehlenpartie einen abgerundeten Keil, legt außen und innen Scharnierschienen auf und befestigt dieselben mit Gipsbinden. So soll dann der Patient in dem Verbande herumgehen. Gerade auf das Gehen im Verbande legte WOLFF großen Nachdruck, da er in der Funktion unter veränderter Belastung das wichtigste Moment für Aenderung des Skelettes zur Erzeugung und Beseitigung von Deformitäten erblickte.

Ob die Aenderung der pathologischen Knochenform auf dem Wege der funktionellen Anpassung vor sich geht, oder ob auch bei dem

WOLFFschen Heilverfahren ganz einfach Zug und Druck diese Aenderung erzeugen, kann hier dahingestellt bleiben. Jedenfalls erreicht man mit diesen Etappenverbänden recht günstige Korrektionsresultate, auch in schwereren Fällen und nicht nur im kindlichen Alter, man erreicht sie, wenn man den Patienten im Verband herumgehen läßt, man erreicht sie aber auch, wenn man ihn im Bett liegen läßt, ebenso rasch und ebensogut. Als besonderer Vorteil muß dabei hervorgehoben werden, daß diese Methode jeden schweren, besonders jeden blutigen Eingriff vermeidet und darum Gefahren für die Patienten kaum mit sich bringen kann.

Trotzdem wird die Methode heute nur noch wenig geübt. Der Grund dafür liegt in erster Linie darin, daß in nicht ganz leichten Fällen doch recht erhebliche Zeit vergehen kann, ehe die Korrektur erreicht und vor einem Rezidiv gesichert ist. Häufig tritt eine Erschlaffung der Gelenkbänder ein und bedingt, daß die Deformität, welche verschwunden erscheint, solange das Bein nicht belastet ist, bei Belastung wieder sichtbar wird. Außerdem hat man bei dieser Methode an den häufigen Verbandänderungen ziemlich viel Arbeit, es kommt leicht zu Decubitus und schließlich ist die Kur, wenn WOLFF auch verlangt, daß die Patienten herumgehen, doch kaum ambulant zu führen; wir erhalten, wenigstens bei schwierigen Fällen, stets lange Zeiten klinischer Behandlung.

Mit der Methode der WOLFFschen Etappenverbände am nächsten verwandt ist die Methode des forcierten oder modellierenden Redressements.

Bei dieser Methode wird die Korrektionsstellung in einer Sitzung hergestellt, danach sichert ein Gipsverband diese Stellung, bis die Umformung fest geworden ist.

Das Redressement ist von verschiedenen Autoren in gewissen Abweichungen beschrieben worden, daher auch die verschiedenen Nebenbezeichnungen. Im Wesen kommen aber schließlich alle darauf hinaus, daß durch kräftige Druck- und Zugwirkungen eine Korrektur oder besser Ueberkorrektur erzwungen und diese so lange im Fixationsverband festgehalten wird, bis auch bei der Belastung des Beines eine normale Form bestehen bleibt.

In leichten Fällen hat es keine Schwierigkeit, durch einfachen Händedruck die gewünschte Stellungsänderung im Knie zu erzeugen. Diese Korrektur erfolgt im Gelenk, gerade wie die Selbstkorrektur, welche manche Patienten durch aktive Muskelspannung erzeugen

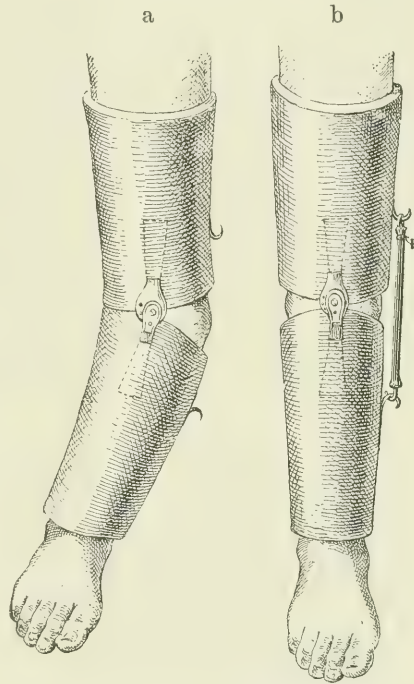


Fig. 380a und b. Korrektionsverband für Genu valgum nach v. MIKULICZ.



können. Bietet die Deformität größeren Widerstand, so versucht man denselben durch ruhige, gleichmäßige, immer wiederholte Arbeit allmählich zu überwinden (modellierendes Redressement) oder man nimmt mechanische Hilfsmittel zur Unterstützung der Handkraft. Das einfachste dieser Mittel ist die Tischkante; andere, welche wenigstens in jedem Operationszimmer bei der Hand sind, sind ein Hammergriff oder die scharfe Kante eines VOLKMANNSchen Bänkchens.

Man stützt auf die Kante die Innenseite des Knies, benutzt Unter- und Oberschenkel als Hebelarme und gewinnt dadurch die Möglichkeit einer ganz gewaltigen Kraftereinwirkung. Vorsehen muß man sich dabei aber, daß man nicht eine Fraktur an falscher Stelle erzeugt.

Die Korrektur geschieht, wenn man derart arbeitet, auch meistens durch Dehnung des äußeren Gelenkbandes, selten wird man eine korrigierende Biegung im Knochen erzeugen, öfter wohl noch eine paraartikuläre Infraktion. Dabei kann man nicht das eine oder andere Ergebnis vorausbestimmen.

Ein sichereres Arbeiten, allerdings ohne die Möglichkeit so hoher Kraftanwendung, erhält man, wenn man den Condylus internus femoris oder den Tibiakopf auf die scharfe Kante eines VOLKMANNSchen Bänkchens aufstützt, Ober- und Unterschenkel am Gelenk mit festem Griff umfaßt und nun das eigene Körpergewicht auf die Hände legt.

Biegsamer Knochen, wie man ihn besonders bei rhachitischen Kindern findet, gibt solchem Druck sehr gut nach, indem sich die Kante des Keiles in die Corticalis eindrückt (s. Fig. 381). Es fühlt sich dieser Vorgang an etwa wie das Einknicken einer frischen Weidenrute. Man kann nacheinander den Condylus internus des Femur und den Tibiakopf eindrücken. Man erzielt damit eine sehr beträchtliche Korrektur, ohne daß eine Lockerung des äußeren Gelenkbandes oder sonst eine Verletzung des Gelenkes stattfindet. Freilich ist diese Redressionsmanier bei hartem Knochen nicht anzuwenden.

Um auch schwere Hindernisse beim Redressement überwinden zu können, ist verschiedentlich die Anwendung besonderer Apparate empfohlen worden.

Der geeignetste von denselben ist wohl der LORENZSche Osteoklast-Redresseur in der STILLESchen Modifikation. Man kann mit diesem Instrument nicht nur in jedem Fall die Korrektur im Gelenk erzwingen, sondern man kann auch bei geschickter Handhabung paraartikuläre Frakturen und Infraktionen erzeugen.

Solange die Epiphysenlinie noch nicht verknöchert ist, wird durch das forcierte Redressement leicht eine Lösung und Verschiebung der Epiphyse erzeugt. DELORE hat zuerst diese Epiphysenverschiebung systematisch zur Korrektur des Genu valgum benutzt.

Nachdem seine Vorschläge anscheinend ganz in Vergessenheit geraten waren, ist neuerdings die Epiphysenverschiebung wieder von REINER empfohlen worden.

Das REINERSche Verfahren steht auf der Grenze zwischen unblutigen und blutigen Korrektionsmethoden. REINER sticht an der Außenseite des Condylus femoris ein spitzes Messer ein und sucht mit demselben die Epiphysenfuge; er durchschneidet über der Fuge das Periost und führt mit der Messerspitze einen Schnitt in die Fuge selbst aus. Nun bringt er das Bein in einen Osteoklasten — er hat

dafür auch ein besonderes Instrument konstruiert — unter geeigneter Einstellung und Druckrichtung wird darin die Lösung und Verschiebung der Epiphyse bewerkstelligt.

Eine Schwierigkeit dieser Methode liegt in der Schwierigkeit, die Epiphysenlinie tatsächlich mit der Messerspitze zu finden. Die Anwendbarkeit der Methode erlischt natürlich mit dem Moment der Verknöcherung der Epiphysenlinie. Mit Hilfe der Röntgenstrahlen kann man heute leicht prüfen, ob dieser Zeitpunkt überschritten ist.

Sowohl DELORE wie REINER gegenüber sind von sehr beachtlicher Seite Bedenken geäußert worden, dahingehend, daß eine vorzeitige Verknöcherung der Epiphysenlinie mit allen ihren schweren Konsequenzen durch diese Korrektionsmethode herbeigeführt werden könne. Ob diese Bedenken, wie REINER mit Energie vertritt, vollständig unberechtigt sind, kann wohl erst nach längerer Beobachtung eines größeren Materials entschieden werden.

Einen immer größeren Raum in der Behandlung des Genu valgum haben seit Einführung der antiseptischen Wundbehandlung, die blutigen Korrektionsmethoden gewonnen: die Methoden, welche von einer offenen Wunde aus eine Durchtrennung des Knochens mit nachfolgender Stellungskorrektur ausführen.

Die Zahl der Operationen, welche zu diesem Zweck angegeben worden sind, ist eine recht beträchtliche. Einen guten Ueberblick gibt nachstehende von HOFFA entnommene und mit neueren Vorschlägen vervollständigte Tabelle:

	Osteotomie beider Kondylen	AMONDALE 1876
	Osteotomie eines Condylus	{ lineäre { OGSTON 1875 REEVES 1878 { keilförmige { MACEWEN 1878 CHLENE 1877 MACEWEN 1878
1. Osteotomien am Femur		
	lineäre Osteotomie der Femurdiaphyse	{ REEVES 1878 NEUDÖRFER 1886
	Osteotomie mit Keilverschiebung	{ KRUKENBERG 1902
2. Osteotomie an der Tibia	{ lineäre Osteotomie keilförmige Osteotomie	{ BILLROTH 1874 MAYER 1853
3. Osteotomie der Tibia und Fibula		SCHUDE 1877
4. Osteotomie der Tibia und des Femur		BARWELL 1879

Von diesen Operationsmethoden hatte eine Zeitlang eine größere Bedeutung die von OGSTON, welcher eine Verschiebung des Condylus internus zur Korrektur der Deformität benutzte. Von einem kurzen Längsschnitt an der Innenseite von der Grenze des Condylus aufwärts wurde mit einer Stichsäge der Condylus schräg abgetrennt und bei der Herstellung der Korrektur nach oben verschoben. Die Operation ergab gute Korrektionserfolge, aber doch recht oft auch ohne Wundstörung dauernde Versteifungen des Gelenkes. Sie wurde deshalb um so lieber verlassen, als die MACEWENSche Operation einen sehr guten Ersatz bot.

MACEWEN durchtrennt von einem Längsschnitt aus, welchen er von der Höhe des Condylus internus nach aufwärts anlegt, den Femur an

der Grenze von Kondylen und Schaft von innen nach außen mit einer lineären Osteotomie und erzielt die Korrektur durch eine zweckmäßige Dislokation der so hergestellten Fraktur. Die Einfachheit der Operation, die Vermeidung einer Gelenkverletzung und die guten Erfolge haben die MACEWENSche Methode geradezu zum Normalverfahren werden lassen.

Natürlich haben sich bei der Häufigkeit ihrer Anwendung in den Händen der einzelnen Operateure Modifikationen ergeben.

Von den übrigen Methoden kommt heute noch öfter zur Anwendung die lineäre Osteotomie der Tibia oder der Tibia und Fibula, welche zuerst von BILLROTH und SCHEDE benutzt wurden.

Die Grundsätze, welche mir selbst für die Wahl der Operation maßgebend sind und nach welchen ich dieselbe ausführe, sind folgende: Der Knochen ist auf der Höhe des Krümmungsscheitels oder möglichst nahe an diesem Punkt zu durchtrennen. Da, wie oben beschrieben, der Krümmungsscheitel in seiner Lage wechselt, erhalten wir bei dieser Ortsbestimmung verschiedene Plätze für die Osteotomie, meistens zwar die Grenze zwischen Oberschenkelkondylen und Oberschenkelchaft, zuweilen aber auch den Tibiakopf und dessen Grenze mit dem Tibiaschaft.

Viel näher an den Gelenkspalt heranzugehen ist wegen der Möglichkeit der Verletzung der Epiphysenlinie oder des Gelenkes selbst nicht zu empfehlen. Wo der Krümmungsscheitel gerade in den Gelenkspalt fällt und wo es sich dabei um eine hochgradige Verbiegung handelt, tut man gut, sowohl über wie unter dem Knie zu osteotomieren. Die Verschiebungen sind alsdann bei der Korrektur an der einzelnen Stelle nicht so bedeutend und die Korrektur läßt sich sicherer erreichen und festhalten.

Zur Ausführung der Osteotomie am Femur bringe ich den Patienten auf den HEUSNERSchen Extensionstisch und übe einen kräftigen Zug am Fuß unter Gegenhalt am Perineum.

Mit einem spitzen kräftigen Messer wird von außen her auf den oberen Teil des Condylus externus femoris eingestochen und nach aufwärts ein kurzer Längsschnitt bis durch das Periost ausgeführt.

Das Periost wird mit Raspatorium und Elevatorium rings um den Knochen abgehelt. Dabei tut ein stärker als gewöhnlich gekrümmtes Elevatorium gute Dienste, weil man mit diesem auf der Rückseite des Femur aus der Konkavität der Fossa intercondylica das Periost bequem heraushebeln und dasselbe bis hinüber auf die Innenseite des Condylus internus ablösen kann.

Läßt man danach das Elevatorium stecken und führt man ein zweites vorn um den Knochen herum unter Ablösung des Periostes, so decken beide alle Weichteile vor der Schneide des Meißels. (KÖLLIKER hat zum selben Zwecke einen besonderen Schutzhebel angegeben.) Als Meißel empfiehlt sich ein breiter aber flacher KÖNIGScher Meißel. Derselbe wird so aufgesetzt, daß die Durchtrennung der Epiphysenlinie parallel erfolgt. Durch die Extension wird dem Meißel die Arbeit ganz wesentlich erleichtert. Nach wenig Hammer schlägen fühlt man, daß man die Markhöhle passiert hat. Läßt man jetzt vom Assistenten einen Druck gegen die Innenseite des Knies ausüben, so knickt man die inneren Lamellen des Knochens ein und die Korrektur ist erreicht. Man vernäht die Wunde und hält durch



einen Gipsverband, der sich auf dem Extensionstisch wieder sehr bequem anlegen läßt, das Resultat fest.

Als ein wesentlicher Vorteil der von außen her ausgeführten Osteotomie erscheint es uns, daß dabei der Zusammenhang des Knochens nicht vollständig unterbrochen werden muß, sondern daß die inneren Lamellen nur eingeknickt zu werden brauchen. Man erhält in diesem Falle nicht so leicht unerwünschte Dislokationen. Außerdem bleibt die bei der Korrektur im Knochen entstehende keilförmige Lücke sicher durch einen intakten Periostschlauch überzogen und es wird dadurch die rasche Ausfüllung dieser Lücke mit Knochenmasse garantiert.

Bei der Operation unterhalb des Knies wird ein kurzer Längsschnitt von der Höhe der Tuberositas tibiae nach abwärts geführt; das dabei durchschnitene Periost wird rings um den Knochen abgelöst; mit einem schmäleren Meißel wird die Tibia so durchtrennt, daß die letzten Lamellen der medialen Kante noch stehen bleiben. Durch einen Druck, welcher den Unterschenkel als Hebelarm benutzt, wird diese Knochenspanne eingeknickt und die Korrektur hergestellt. Die Fibula leistet dabei selten einen nennenswerten Widerstand. Auch bei Erwachsenen hat man es kaum jemals nötig, dieselbe zu osteotomieren.

Will man die Korrektur am Ober- und Unterschenkel ausführen, so tut man gut, zweizeitig zu operieren, indem man zuerst die Osteotomie am Femur vornimmt und, nachdem die Callusbildung eine Verbindung zwischen den Frakturrenden erzeugt hat, die Operation an der Tibia folgen läßt.

Man kann in solchem Fall als zweite Operation oftmals das Eindringen des Tibiakopfes, wie wir es oben beschrieben haben, benutzen, wenn auch der Knochen vorher für eine solche Korrektur zu widerstandsfähig war. Es erweicht der Knochen — ob durch die Operation in der Nachbarschaft oder durch den Gipsverband, oder

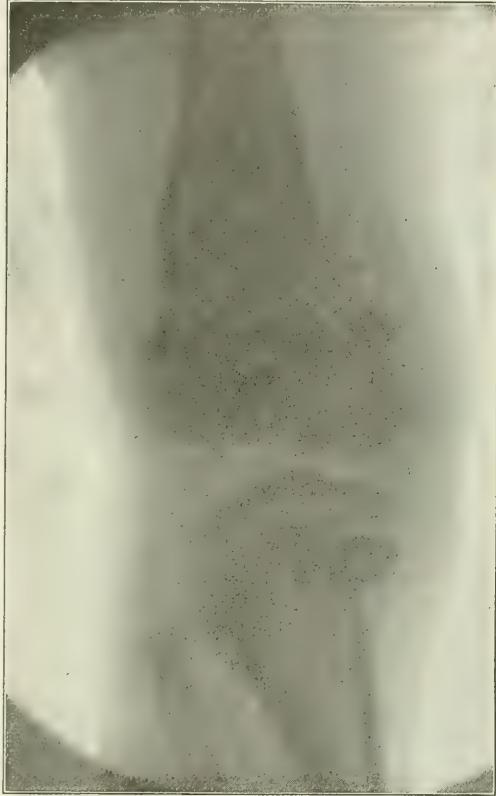

Fig. 381. Operative Korrektur eines hochgradigen Genu valgum im Röntgenbild. Am Femur ist die supracondyläre Osteotomie von außen her, am Tibiakopf das Eindringen der medialen Corticalislamellen ausgeführt.

durch den Einfluß beider, kann dahingestellt sein — häufig soweit, daß er für diese einfache Korrektionsmethode zugänglich wird (s. Fig. 381).

Als Verband nach einer Osteotomie empfiehlt es sich, einen Gipsverband anzulegen, welcher das Becken und den Fuß mit umfaßt. Führt man den Verband nur bis zum Sitzknorren und bis zu den Knöcheln, so gewährt er keinen genügenden Schutz gegen unbeabsichtigte Dislokationen. Eine Polsterung braucht ein solcher Verband kaum, auf alle Fälle genügt ein dünner Filzstreifen über die Darmbeinkämme und um die Knöchel.



Fig. 382. Operatives Korrektionsresultat bei doppelseitigem Genu valgum. Die Abbildung zeigt den Patienten von Fig. 364 nach supracondylärer Osteotomie.

Manche Operateure stellen nach der Osteotomie nicht sofort die Korrektionsstellung her, sie legen den ersten Verband in defomer Stellung an und korrigieren erst in einer späteren Sitzung. Bei sehr hochgradigen Verbiegungen erscheint es auch uns zweckmäßig, nicht sofort die ganze Korrektur einzustellen, damit die Weichteile Zeit finden, sich an die neuen Verhältnisse anzupassen. Bei geringeren Deformitäten aber kann man ohne jede Gefahr sofort voll korrigieren.

Für alle Fälle ist es zweckmäßig, nach 12—14 Tagen einmal den Verband zu wechseln und die Stellung des Beines zu kontrollieren. Erscheinen noch Aenderungen angezeigt, so sind dieselben in dieser Zeit leicht auszuführen.

Es ist nicht ganz leicht, die richtige Einstellung des Beines im Verband zu treffen: etwas zu wenig an Korrektur gibt kein volles Resultat, zuviel erzeugt vielleicht eine noch unschönere Deformität — ein Genu varum. Die richtige Mitte trifft man, wenn man so viel Ueberkorrektur einstellt, als durch Dehnung des äußeren Gelenkbandes an Korrektur erzeugt worden ist. Eine solche Dehnung findet bei der Korrektur immer in gewissem Grade mit statt.

Ob man die richtige Stellung getroffen hat, kann man auf folgende Weise feststellen: hat der Callus eine gewisse Festigkeit erlangt, so übt man bei einem Verbandwechsel einen leichten Druck gegen die Fußsohlen und läßt dabei dem Knie die Möglichkeit, sich seitlich zu bewegen. Die Stellung, welche sich dabei im Knie ergibt, wird die Dauerstellung nach der Frakturheilung sein.

Den Gipsverband läßt man 4—5 Wochen liegen.

Die Versteifung des Gelenkes und die Muskelatrophie, welche man alsdann stets findet, wird durch Massage und Gymnastik schnell beseitigt.

Die Endresultate solcher Korrekturen sind, wenn nicht Fehler gemacht wurden, ausnahmslos durchaus günstige (Fig. 382). Die Patienten werden vollständig arbeitsfähig, wie uns HÖFTMAN gezeigt hat, sogar militärdiensttauglich. —

Aehnliche Deformitätenbilder wie das Genu valgum staticum können aus einer ganzen Reihe von Ursachen entstehen. Oftmals spielt bei Erzeugung derselben die Belastung auch eine Rolle, doch tritt dieselbe anderen ursächlichen Momenten gegenüber in den Hintergrund.

Solche Momente können in Frage kommen, z. B. als Traumen. Gelenkfrakturen, welche eine Zertrümmerung des äußeren Condylus, oder eine Verschiebung desselben zur Folge haben, erzeugen eine Valgusstellung des Unterschenkels im Knie. Sodann können entzündliche Prozesse im Kniegelenk derartige Stellungen erzeugen. Wir haben bei der Besprechung der entzündlichen Deformitäten ausgeführt, daß die Abduktionsstellung des Unterschenkels ein typischer Zug im Bilde dieser Deformitäten ist. Es kann unter besonderen Verhältnissen dieser Zug so stark hervortreten, daß die anderen Komponenten der entzündlichen Deformität dagegen verschwinden. Damit gewinnt der Fall eine gewisse Selbständigkeit und rechtfertigt die besondere Bezeichnung als eines Genu valgum inflammatorium.

Auf andere Weise kommt das Genu valgum als Folge entzündlicher Prozesse zu stande, wenn eine Zerstörung der lateralen Teile der Femurcondylen oder des Tibiakopfes stattgefunden hat, oder wenn durch eine Entzündung eine frühzeitige Verknöcherung einer Epiphysenlinie auf der Außenseite erzeugt worden ist.

Wenn wir oben erwähnt haben, daß eine deformierende Gelenkentzündung die Folge der Deformität sein kann, so müssen wir hier noch hinzufügen, daß der Zusammenhang auch umgedreht gegeben sein kann. Im Anschluß an diese Entzündung, möge sie aus irgend einer Ursache entstanden sein, kommt es sehr häufig zu Abduktionsstellungen des Unterschenkels.

Erwähnt unter den paralytischen Deformitäten ist schon das Genu valgum paralyticum.

Als eine häufig zu beobachtende Komplikation findet man endlich eine Art Genu valgum bei coxitischen Deformitäten (Fig. 383). Dabei besteht immer auch eine Erschlaffung des Bandapparates des Knies, so daß man z. B. das Knie auch in die Form des Genu recurvatum bringen kann. Die Entstehung dieser Veränderung des Knies ist nicht genügend geklärt. Die Extension, welche als Ursache angeschuldigt wird, kann wenigstens nicht allein schuld sein, denn man findet diese Erscheinungen auch in Fällen, die niemals mit Extension behandelt wurden.

Für alle diese Fälle lassen sich schwer Behandlungsregeln aufstellen, die den Anspruch auf allgemeine Gültigkeit erheben können.



Fig. 383. Genu valgum bei coxitischer Deformität.



Es muß in jedem Fall eine genaue Analyse stattfinden und dieser entsprechend der Behandlungsplan aufgestellt werden. Bei den großen Vorteilen, welche uns für die exakte Diagnose die Röntgenphotographie bietet, unter dem sicheren Schutz der Asepsis, bei der hohen Entwicklung unserer Apparatechnik wird man heute kaum einen Fall treffen, bei dem therapeutisch nichts zu leisten wäre.

### Genu varum.

Als die dem Genu valgum entgegengesetzte Deformität kann bis zu einem gewissen Punkte das Genu varum bezeichnet werden. Es gilt darum vieles, was für das Genu valgum gesagt worden ist, auch für das Genu varum, manches natürlich gerade umgedreht.

An dem mit geschlossenen Fersen aufrechtstehenden Patienten mit Genu varum

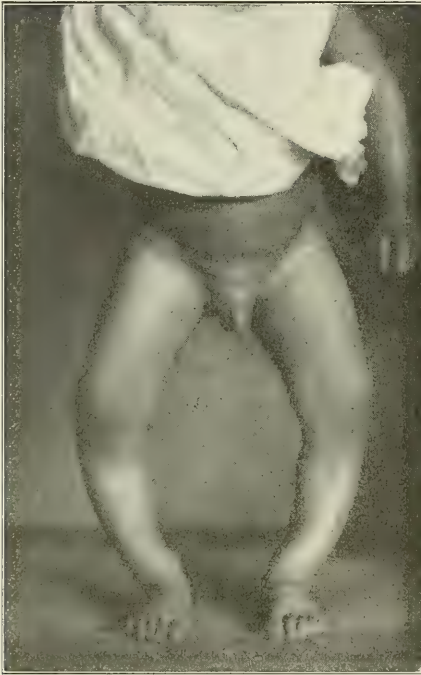

Fig. 384. Genu varum rhachiticum.

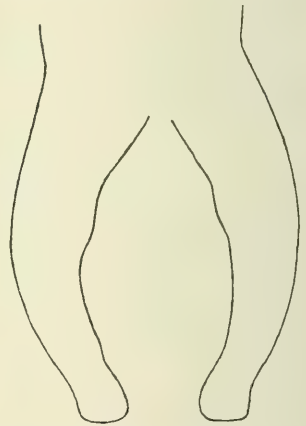


Fig. 385. Umrißlinie der Beine als Maß für das Genu varum.

bleibt zwischen den Innenflächen der Knie ein Zwischenraum, welcher je nach dem Grade der Deformität größer oder geringer ist (Fig. 384). Der Abstand der beiden Knie (Kniedistanz) kann als Maß für die Deformität benutzt werden, ebenso wie beim Genu valgum die Knöcheldistanz.

Für genauere Messungen haben wir hier wie dort Hilfsmittel in der Umrißlinie (Fig. 385), der Bestimmung der Richtungslinie des Beines und des Kniebasiswinkels (v. MIKULICZ) und in der Röntgenphotographie.

Wie beim Genu valgum die Steilstellung des Schenkelhalses und die Adduktionsstellung des Fußgelenkes, sehen wir beim Genu varum als regelmäßige Begleiterscheinung der Verbiegung eine Horizontal-

stellung des Schenkelhalses und eine Abduktionsstellung des Fußgelenkes. Sehr häufig, aber doch nicht ganz regelmäßig, kommt dazu eine Einwärtsrotation des Beines: die Patienten laufen über die große Zehe. Bei schweren Deformitäten kommt es zu einer Lockerung des Gelenkes durch Dehnung des äußeren Seitenbandes. In solchen Fällen zeigen sich späterhin auch Erscheinungen deformierender Gelenkentzündung.

Verschiebungen der Patella treten nicht so in den Vordergrund wie beim Genu valgum; wenn sie eintreten, finden sie natürlich nach innen statt. Vollständige Luxationen der Patella gehören zu den größten Seltenheiten.

In überwiegender Mehrzahl der Fälle sieht man das Genu varum doppelseitig und auf beiden Seiten annähernd gleich stark ausgebildet. Als Komplikationen sehen wir mit denselben sehr häufig verbunden: Plattfußbildung, rhachitische Verbiegungen der Diaphysen in den verschiedensten Richtungen, echte Coxa vara.

Nicht allzu selten präsentiert das zweite Bein als Pendant zum Genu varum das Bild des Genu valgum.

Bei einer genaueren Besichtigung fällt in die Augen, daß beim Genu varum die Deformität viel weniger das Bild einer winkligen Knickung des Beines präsentiert (Fig. 384) als beim Genu valgum. Wir sehen vielmehr eine gleichmäßige Schweifung nach außen, die vielmehr die Diaphysen als die eigentliche Kniepartie zu treffen scheint. Wenigstens ist dies regelmäßig der Eindruck, welchen die Deformität im Kindesalter erzeugt. Bei Erwachsenen markiert sich dagegen auch nicht selten eine winklige Biegung zwischen Tibiakopf und Tibiaschaft (Fig. 386).

Am Knie selbst sieht man regelmäßig eine Verbreiterung des Condylus internus. Die Corticalis findet sich in der Konkavität der Biegung verdickt, die Spongiosa dichter, auf der Konvexität verdünnt und aufgelockert.

Auf der Corticalis findet man in der Konkavität häufig Auflagerungen, die auf dem Längsschnitt Sichelform zeigen.

Sehr häufig zeigt das Skelett die Zeichen einer bestehenden oder abgelaufenen Rhachitis.

Das Genu varum gehört zu den häufigen Deformitäten, wenn es auch in der Häufigkeitsskala unserer Statistiken keinen besonders



Fig. 386. Genu varum juvenile.

hohen Platz einnimmt. Der Grund dafür liegt wohl darin, daß die Fälle im Kindesalter vielfach nur als rhachitische Beinverkrümmungen aufgefaßt werden und daß nach dem Kindesalter Patienten mit Genu varum selten ärztliche Hilfe suchen.

Das Genu varum ist eine in der überwiegenden Mehrzahl der Fälle rhachitische Deformität; rhachitische Kinder im 2. Lebensjahre zeigen dieselbe als fast regelmäßige Erscheinung. Bleibt die Rhachitis nicht zu lange bestehen, erreicht sie nicht besonders hohe Grade, so verschwindet die Deformität bis die Kinder das 4. Lebensjahr vollendet haben, spontan. Im anderen Falle bleiben mehr oder weniger große Reste bestehen. Wenn auch, solange das Längenwachstum fortdauert, die Möglichkeit einer Spontankorrektur besteht, so wird doch ein voller Ausgleich fast niemals erreicht, ja es kommt vor, daß wieder eine Verschlimmerung der Deformität eintritt; das geschieht besonders, wenn die Patienten im Jünglingsalter einen Beruf ergreifen, der besonders hohe Anforderungen an die statische Leistungsfähigkeit der Beine stellt. So hat z. B. der in Fig. 386 abgebildete Glasmacher im 18. Lebensjahre eine schwere Verschlimmerung seiner aus früher Kindheit übrig gebliebenen Verbiegung acquiriert.

Bei der Uebereinstimmung der Ursache, welche wir für die Entstehung des Genu valgum und des Genu varum ansuldigen, muß man die Frage stellen: Warum entsteht in dem einen Falle die, im anderen jene Verkrümmung?

Zweifelsohne geben die anatomischen Verhältnisse den Ausschlag.

Solange die Biegung des Crus varum neonatorum noch besteht, gibt dieselbe einer entstehenden Ueberlastungsverbiegung die Ausschlagsrichtung zum Genu varum. Sind Reste eines Genu varum rhachiticum bis über die Kinderjahre bestehen geblieben, so wird eine Ueberlastungsverbiegung der Beine immer eine Vermehrung dieser Deformität erzeugen müssen. Ist die normale Dauerform des Beines hergestellt, so kann eine rein statische Verbiegung immer nur im Sinne des Genu valgum stattfinden.

Mit dieser Erklärung stimmen die Häufigkeitsverhältnisse von Genu varum und Genu valgum durchaus überein. Das Genu varum ist, je jünger die Patienten sind, an Häufigkeit dem Genu valgum um so mehr überlegen. Je höher dagegen das Lebensalter ist, desto mehr überwiegt das Genu valgum.

Daß unter besonderen Umständen eine Aenderung dieses Verhältnisses eintreten kann, zeigt die Möglichkeit der Kombination von Genu varum und Genu valgum, wenn der Armdruck der Kinderwärterin als deformierendes Moment anzuschuldigen ist.

Die funktionellen Störungen, welche das Genu varum bedingt, sind verhältnismäßig gering. Weite Kreise unseres Volkes sehen krumme Beine bei ihren Kindern als eine selbstverständliche Erscheinung an. Sie wissen, daß dieselben sich gewöhnlich vollständig verwachsen: späterhin werden die kleinen Krummbeine meistens gedrungene untersetzte Gestalten, die ausdauernd schwere körperliche Arbeit verrichten können, trotz der Reste der Deformität. Höhere Grade der Verbiegung geben aber ein sehr unschönes Aeußere, einen unbeholfenen Gang.

Wenn eine Lockerung des Gelenkes stattfindet, sind die Patienten kaum noch in der Lage, ohne Stütze zu gehen und zu stehen.



Die Prophylaxe des Genu varum fällt mit der Prophylaxe und Behandlung der Rhachitis zusammen. Man soll die Kinder nicht veranlassen, zu gehen und zu stehen, ehe sie die nötige Festigkeit der Knochen besitzen.

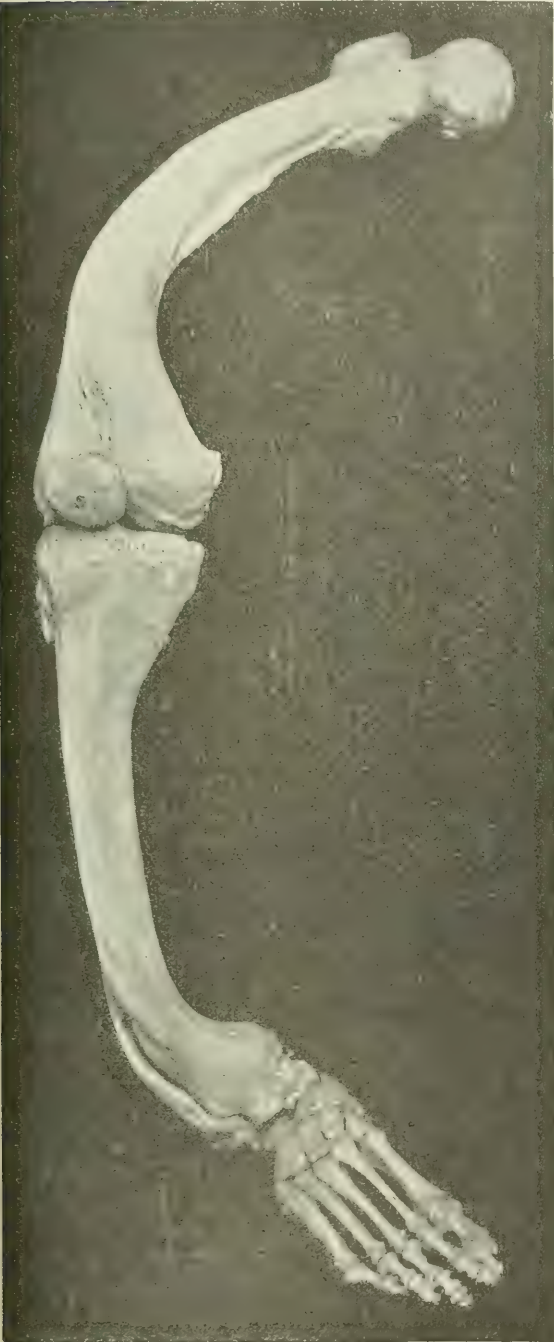

Fig. 387. Beinskelett von einem schweren Genu varum (ALBERT).



Fig. 388. Strukturverhältnisse bei Genu varum (ALBERT).

Ebenso ist in erster Linie übermäßige Belastung zu beseitigen, wenn in späteren Jahren eine Verschlimmerung der Deformität stattfindet.

Eine lokale Behandlung ist bei mäßigen Graden der Deformität bei kleinen Kindern im allgemeinen nicht angezeigt. Nach der Ausheilung der Rhachitis stellt der Körper aus eigener Kraft die Korrektur her. Ist die Deformität schwerer, so kann man durch einfache entlastende Schienen dem Körper die Selbstkorrektur erleichtern. Nimmt man dafür Schienenhülsenapparate, so kann man durch entsprechende Einstellung derselben einen korrigierenden Druck zur Entlastung hinzufügen.



Fig. 389.

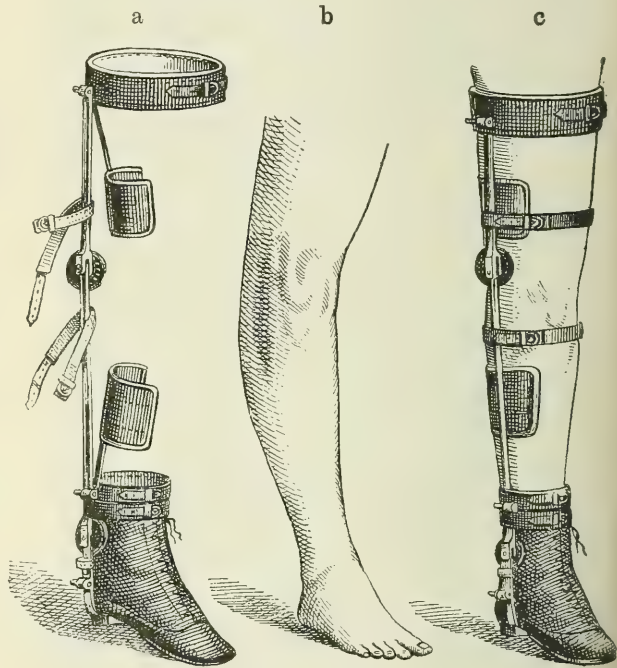


Fig. 390a, b, c.

Fig. 389. STILLMANScher Apparat gegen Genu varum. (Schraubendruck.)  
Fig. 390a, b, c. Federdruckapparat gegen Genu varum.

Wir besitzen weiterhin aber auch Apparate, deren spezieller Zweck die Ausübung korrigierenden Druckes sein soll, z. B. der STILLMANSche und der Apparat Fig. 390a, b und c. Viel Verwendung haben diese Apparate aber niemals gefunden. Es kommt zu den Schwierigkeiten, die sie wie die Genu valgum-Apparate finden, hier noch die Schwierigkeit, die Druckvorrichtung anzubringen, hinzu.

Verhältnismäßig groß ist der Raum, welchen in der Therapie des Genu varum die operativen Korrekturen durch Osteoklasie und Osteotomie einnehmen. Als Ort für diese Eingriffe wird gewöhnlich die nächste Nähe die Knies wie beim Genu valgum gewählt.

Ich pflege nur dann an der Grenze zwischen Tibiakopf und -schaft die Korrektur auszuführen, wenn sich die Deformität wenigstens in

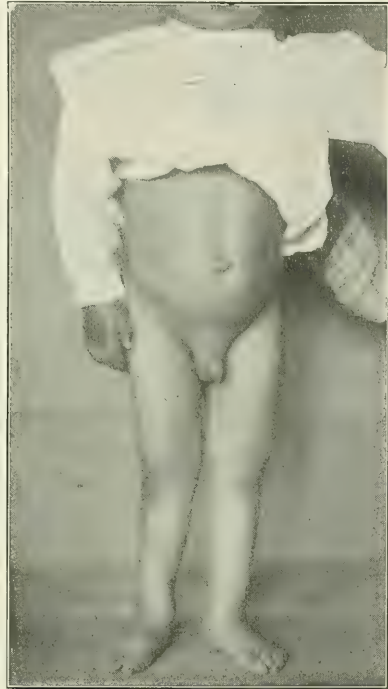
der Hauptsache in einer winkligen Biegung an dieser Stelle ausdrückt. Sind, wie gewöhnlich, gleichmäßige Biegungen des Ober- und Unterschenkels vorhanden, so osteoklasierende oder osteotomierende in der Mitte des Femur und in der Mitte des Unterschenkels. Der zweimal eingebrochene Kreisbogen läßt sich viel besser zur Korrektur bringen, als der nur einmal eingebrochene (Fig. 391).

Die Ausführung der Operation und ihre Nachbehandlung sind mutatis mutandis dieselben wie beim Genu valgum.

Auch das Bild des Genu varum kann durch andere Ursachen als statische Ueberlastung erzeugt werden. Wie zur Erzeugung eines Genu valgum können Traumen, Entzündungen, Arthritis deformans u. s. w. auch zu einer Deformierung des Knies im Sinne des Genu varum führen.

Auch für diese Fälle gilt, daß sie jede für sich analysiert werden müssen, und daß die Therapie sich nach dem Ergebnis dieser Analyse richten muß.

Fig. 391. Korrektionsresultat bei doppel-seitigem Genu varum durch Osteoklasie in der Mitte des Ober- und Unterschenkels. Patient von Fig. 384.



### Literatur.

- Albert**, Die seitlichen Kniegelenksverkrümmungen und die kompensatorischen Fußformen. Wien 1899.
- Bähr**, Erwiderung an Jul. Wolff. Zeitschr. f. orthop. Chir., Bd. 5.
- Beely**, Zur Behandlung leichter Fälle von Genu valgum. Therapeut. Monatsschr., 1894.
- Bidder**, Behandlung des Genu valgum. Deutsche med. Wochenschr., 1888.
- Bocci**, Dimostrazioni radiografiche degli effecti del raddrizzamento forcatò nella cura del ginocchio valgo. Arch. di Ortoped., 1900.
- Codivilla**, Ueber das forcierte Redressement des Genu valgum. Verhandl. d. 1. Kongr. der Deutschen Gesellschaft f. orthop. Chirurgie.
- Estor**, Un symptome paradoxo du genu valgum. Ref. Deutsche Zeitschr. f. orthop. Chir., Bd. 3.
- Footner**, The pathology of genu valgum. Brit. med. Journal, 1897.
- Geissler**, Zur Anatomie und Behandlung des Genu valgum. Berl. klin. Wochenschr., 1895.
- Gerard**, De la disposition de la difformité par la flexion dans le genu valgum. Revue d'Orthop., 1897.
- Grooss**, Beitrag zum instrumentellen Redressement des Genu valgum und der schweren Flexionskontrakturen des Kniegelenkes. Beitr. zur klin. Chir., Bd. 20.
- Guilini**, Ginocchio valgo destro e macrosomia. Bull. d. Scienze med. d. Bologna, 1896.
- Hagen**, Zur Behandlung des Genu valgum. Diss. Berlin, 1885.
- Hahn**, Behandlung des Genu valgum. Mitteilung aus der chirurg. Station des Krankenhauses Friedrichsfelde-Berlin, 1889.
- Hausmann**, Ueber Genu varum adolescentium. Diss. Straßburg, 1893.
- Höftman**, Zur operativen Behandlung des Genu valgum. Verhandl. d. 1. Kongr. der Deutschen Gesellschaft f. orthop. Chirurgie.
- Honsell**, Ueber die Spontanheilung des Genu valgum. Beitr. zur klin. Chir., Bd. 29.
- Husmann**, Ueber die Ogstonsche Operation bei Genu valgum. Diss. Bonn, 1898.



- Ipsen**, Beitrag zur Behandlung des Genu valgum. Ref. Deutsche Zeitschr. f. orthop. Chir., Bd. 1.
- John**, Behandlungsmethoden des Genu valgum. Diss. Berlin, 1886.
- Kirmisson**, Des causes de disposition de la difformité constituant le genu valgum pendant la flexion du genou. Revue d'Orthop., 1903.
- Derselbe**, Difformités acquises. Paris 1902.
- Krukenberg**, Ein neues Operationsverfahren zur Behandlung schwerer Fälle von Genu valgum. Verhandl. d. 1. Kongr. der Deutschen Gesellschaft f. orthop. Chirurgie.
- v. Kuczorowski**, Die Operationen bei Genu valgum. Diss. Greifswald, 1898.
- Leser**, Zur Behandlung des Genu valgum leichten Grades. Mitteilung an den Chirurgenkongress 1894.
- Little**, A note on the treatment of genu valgum. Brit. med. Journal, 1901.
- Lorenz**, Ueber Osteoklasie und das modellierende intraartikuläre Redressement der Kniegelenkskontrakturen und des Genu valgum. Wiener Klinik, 1893.
- Martin**, Du traitement orthopédique des genoux coigneux. Revue d'Orthop., 1892.
- Martiny**, Ueber Genu valgum und varum. Pester med.-chirurg. Presse, 1894.
- Mayrhofer**, Das Genu valgum. Diss. Erlangen, 1898.
- v. Mikulicz**, Die seitlichen Verkrümmungen am Knie und deren Heilungsmethoden. Archiv f. klin. Chir., Bd. 23.
- Morten**, The pathology and treatment of genu valgum. Brit. med. Journal, 1898.
- Ostermayer**, Ein Fall von Genu valgum höchsten Grades etc. Zeitschr. f. orthop. Chir., Bd. 3.
- Derselbe**, Arthrodie im linken Kniegelenk nach höchstgradigem, operativ beseitigtem Genu valgum. Ref. Zeitschr. f. orthop. Chir., Bd. 4.
- Phocas**, Contribution à l'étude du genu valgum infantile etc. Revue d'Orthop., 1891.
- Preindlsberger**, Ein Fall von Fetteimbolie nach Redressement. Zeitschr. f. Heilkunde, Bd. 24.
- Redard**, Du traitement du genu valgum infantile. Revue internationale de Therapeutique et Pharmacologie, 1894.
- Regnier**, Zur operativen Behandlung des Genu valgum. Archiv f. klin. Chir., Bd. 43.
- Reiner**, Die Zirkumferenzosteotomie. Verhandl. d. 1. Kongr. der Deutschen Gesellschaft f. orthop. Chirurgie.
- Derselbe**, Ueber die unblutig-operative Epiphysiolyse zur Behandlung des Genu valgum. Zeitschr. f. orthop. Chir., Bd. 11.
- Schanz**, Die Bildungsgesetze der statischen Belastungsdeformitäten. Verhandlungen des 1. Kongresses der Deutschen Gesellschaft für orthop. Chirurgie, 1902.
- Schede**, Zur Behandlung des Genu valgum. Berl. klin. Wochenschr., 1882.
- Scheyer**, Ueber Spätresultate der Osteotomie bei Genu valgum. Diss. Berlin, 1896.
- Sombrel**, Contribution à l'étude du genu valgum infantile. Thèse Paris, 1894.
- Trycinski**, Ueber die Pathogenese und Aetiologie des Genu varum adolescentium. Diss. Berlin, 1884.
- Weyl**, Zur Pathologie und Therapie des Genu valgum. Diss. Berlin, 1890.
- Wolff**, Gesetz der Transformation der inneren Architektur der Knochen. Sitzungsbericht der Königl. Preuß. Akademie der Wissenschaften, 1884.
- Derselbe**, Gesetz der Transformation etc. Mitteilung an den Chirurgenkongress 1884.
- Derselbe**, Ueber Ursache und Behandlung der Deformitäten. Berl. klin. Wochenschr., 1885.
- Derselbe**, Ueber die Behandlung des Genu valgum und varum nebst Bemerkungen über die Pathogenese dieser Deformitäten. Deutsche med. Wochenschr., 1889.

### Rhachitische Deformitäten des Ober- und des Unterschenkels.

Es erscheint uns zweckmäßig, abweichend von dem gewöhnlichen Gebrauche, die rhachitischen Deformitäten des Ober- und des Unterschenkels nicht in zwei Abschnitten, sondern vereint zu behandeln. Die rhachitischen Verbiegungen des Beinschaftes beschränken sie sich nur ganz ausnahmsweise auf Ober- oder Unterschenkel, sondern sie reichen allermeistens über die Grenzen des einen Teiles in den Bezirk des anderen hinein. Man kann darum diese Deformitäten kaum verstehen, wenn man nur auf den Ober- oder den Unterschenkel für sich allein den Blick richtet.

Die rhachitischen Beinverkrümmungen gehören zu den häufigsten Deformitäten. Wenn man das Material einer Kinderpoliklinik, wenn man die Kinder, welche sich auf den Straßen und

Spielplätzen der Arbeiterviertel in der Großstadt befinden, durchmustert, so sieht man, daß die Mehrzahl dieser Kinder zwischen dem 2. und 4. Lebensjahre solche Verbiegungen besitzt. Die Kinder bessersituierter Gesellschaftsklassen zeigen zwar auch in dieser Beziehung günstigere Gesundheitsverhältnisse, doch sieht man auch da, besonders bei künstlicher Ernährung, noch oft genug krumme Beine, ja sogar schwere Verbiegungen.

Die Entstehung der Deformitäten fällt meist in das 2. Lebensjahr, in die Zeit, wo die Kinder beginnen zu gehen und zu stehen. Wenn die Rhachitis gewöhnlich auch schon im 1. Jahre auftritt, so führt sie doch nur bei besonders starker Erweichung zu Formveränderungen der Beinknochen, ehe eine Belastung derselben mit dem Körpergewichte stattfindet.

So zahlreich wie diese Verbiegungen sind, so verschieden sind auch die Formen, welche dieselben annehmen können. Kaum zwei Kinder findet man, die nicht deutliche Verschiedenheiten zeigten; ja meist bieten schon das rechte und das linke Bein erhebliche Differenzen.

Dennoch lassen sich aus der Masse von Variationen einige Typen charakterisieren. Zwei besonders wichtige haben wir schon als das *Genu valgum* und *Genu varum rhachiticum* kennen gelernt (s. diese Kapitel). Als ein weiterer Typus ist zu nennen ein Bild, in dem *Genu varum* und *Genu valgum* gewissermaßen vereinigt sind: der Oberschenkel zeigt eine Biegung nach vorn und außen, an welche sich eine Krümmung mit der Konvexität nach innen und hinten anschließt, in deren oberen Bereich sich das Knie befindet. Es ist ein Bild, welches sehr an das Vorderbein des Dackels erinnert (Fig. 392, Dackelbein).

Sehr häufig tritt eine scharfe Abbiegung im unteren Drittel des Unterschenkels aus dem Bilde der Deformität hervor. Diese Abbiegung ist meist mit ihrer Konvexität nach vorn und außen gerichtet. In anderen Fällen sehen wir eine Schweifung der Tibia direkt nach vorn, an welche sich dann aber aufwärts nach dem Knie zu eine Biegung mit der Konvexität nach rückwärts anschließt. Tritt diese Biegung gegen die erstere stärker hervor, so entsteht eine Art *Genu recurvatum*. Abbiegungen in der Diaphyse des Ober- oder

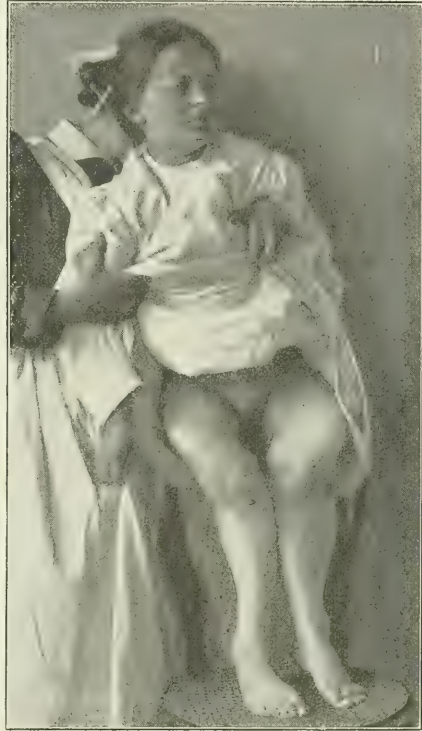

Fig. 392. Doppelseitige komplizierte rhachitische Beinverkrümmungen. Dackelbein.

Unterschenkels, welche ein *Genu valgum* imitieren, sind seltener, kommen aber auch zur Beobachtung. Seltenheiten sind gleichmäßige bogenförmige Biegungen von Ober- und Unterschenkel nach vorn; sie entstehen nur bei sehr schwerer Rhachitis, wenn die Beine überhaupt nicht tragfähig sind und die Kinder infolgedessen dauernd mit nach außen rotierten Beinen liegen und sitzen. Zu den Seltenheiten gehören auch die ganz unregelmäßigen Schlingelungen, die man bei schwer rhachitischen Kindern, welche mit zusammengeschlagenen Beinen sitzen, beobachtet. Endlich müssen wir erwähnen, daß auch scharfe, recht- und spitzwinklige Abknickungen der Unterschenkelknochen zur Beobachtung kommen. Sie machen durchaus den Eindruck deform geheilter Frakturen. Wahr-

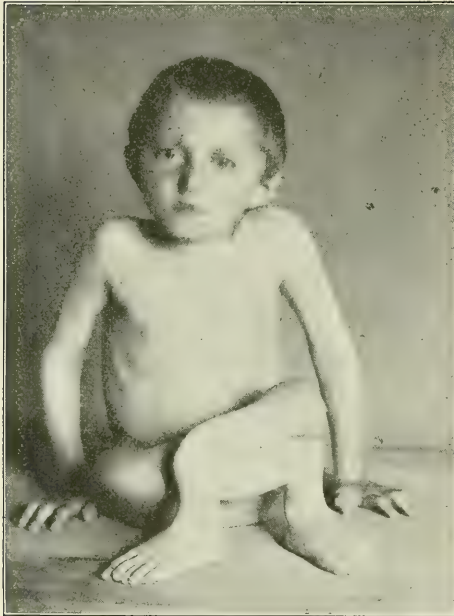

Fig. 393. Komplizierte excessive rhachitische Deformitäten. Sitzdeformitäten.

scheinlich handelt es sich dabei auch um solche. Denn es bestehen in einem Teile der Fälle sogar Pseudarthrosen, welche sehr den Pseudarthrosen ähneln, die nach Unterschenkelfrakturen *intra partum* zurückbleiben.

Einen Fall, welcher die beiden letztgenannten Variationen präsentierte, zeigt unsere Fig. 393. Der 7-jährige Knabe hatte noch niemals gestanden. Im Liegen und Sitzen hielt er die Beine, wie die Figur zeigt, ineinander geschlungen. Der linke Unterschenkel zeigte eine bogenförmige Biegung von  $90^{\circ}$  mit der Konvexität nach vorn. Unter diesem Bogen lag der spitzwinklig abgeknickte rechte Unterschenkel. Auch die Oberschenkel zeigten Verbiegungen, die ebenso wie die der Unterschenkel ineinander paßten. Auf der Höhe der spitzwinkligen Knickung des rechten Unter-

schenkels konnte eine geringe pathologische Beweglichkeit nachgewiesen werden, auf dem Röntgenbilde und bei der Operation machte es den Eindruck, als ginge dort eine Epiphysenlinie durch den Knochen (Fig. 394).

Eigentümlich ist es, daß bei den Verbiegungen am Unterschenkel mit nach vorn gerichteter Konvexität die Biegungen der Fibula hinter denen der Tibia zurückbleiben. Dabei schiebt sich die Fibula bei hochgradigen Biegungen auf der Höhe der Krümmungen hinter die Tibia, welche alsdann dort geradezu eine Hohlrinne bildet, in welcher die Fibula liegt.

Durch die Verbiegungen im Beinschaft werden natürlich auch die Stellungen des Hüft- und Fußgelenkes beeinflusst. Am Schenkelhals erhält man — wenn er nicht auch verbogen ist — bei Verbiegungen im Sinne des *Genu valgum* Steilstellung, bei solchen



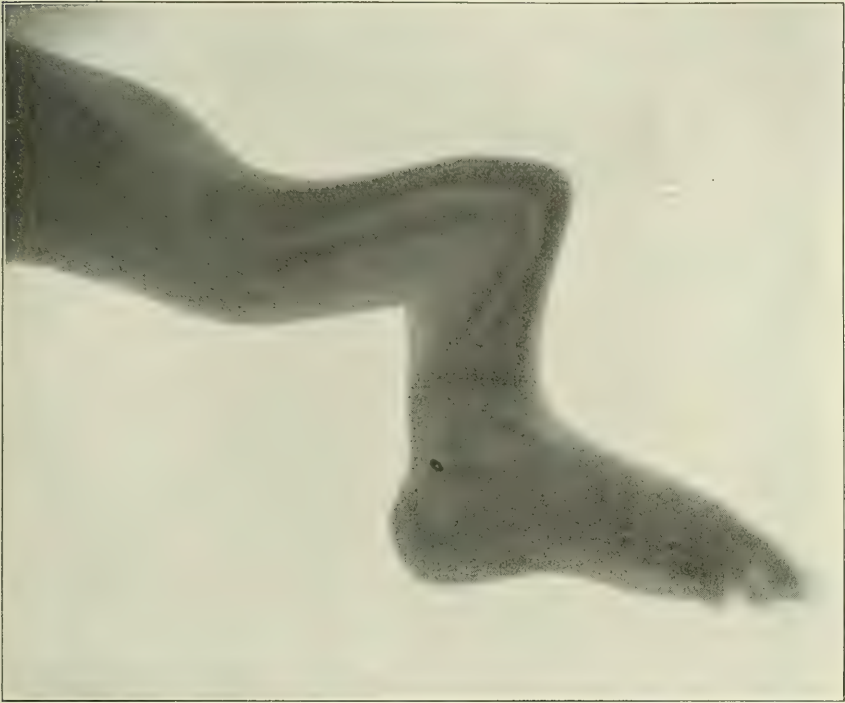


Fig. 394. Röntgenbild des rechten Unterschenkels des Patienten von Fig. 393.

im Sinne des Genu varum Horizontalstellung, am Fußgelenke in demselben Falle Adduktions- oder Abduktionsstellung. Eine besondere Wichtigkeit erhalten diese Begleiterscheinungen z. B. bei einer hohen

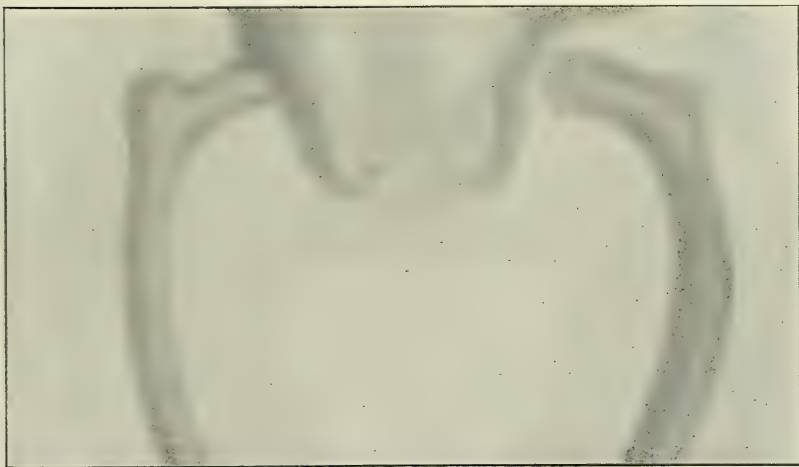


Fig. 395. Funktionelle Coxa vara bei hochsitzender Verbiegung des Femur mit der Konvexität nach außen (KIRMISSON).

Biegung des Oberschenkels nach außen. Es resultiert dann eine funktionelle Coxa vara (Fig. 395). Diese Stellungsveränderungen, welche am Fuß auch Formveränderungen nach sich ziehen können, haben wie beim Genu valgum und Genu varum die Bedeutung von Ausgleichsbiegungen.

Bei einer genaueren Untersuchung der deformen Beinknochen findet man an diesen natürlich die Spuren der bestehenden oder abgelaufenen Rhachitis.

Praktisch wichtig davon ist die Biogsamkeit des Knochens im ersteren, die abnorm hohe Festigkeit im letzteren Falle.

Eine eigentümliche Veränderung zeigt der Querschnitt des Knochens; auf demselben erscheint der Durchmesser, welcher mit der Ausschlagsrichtung der Biegung zusammenfällt, verlängert. Ob dabei eine Verkürzung des Durchmessers, welcher quer zu diesem steht, auch vorhanden ist, erscheint zwar wahrscheinlich, ist aber doch noch nicht sicher nachgewiesen. Jedenfalls macht der Knochen den Eindruck, als sei er seitlich zusammengedrückt (Säbelscheidenform). Besonders erscheint dies so an der Tibia bei den Ausbiegungen nach vorn. Auf dem Röntgenbilde sieht man, daß bei diesen Veränderungen eine Auflagerung von fester Knochenmasse auf die Corticalis in der Konkavität der Biegung vorhanden ist, die auf dem Längsschnitte eine etwa sichelförmige Figur bietet (Fig. 396). Die Bedeutung dieser Knochenmasse ist, wie ich in meiner Arbeit über die statischen Belastungsdeformitäten gezeigt habe, die eines Stützbogens. Im übrigen läßt die Knochenstruktur in einem solchen Schnitte auf der Seite der Konkavität eine Verdichtung der Masse, auf der Seite der Konvexität eine Auflockerung erkennen. Die Faserzüge der Corticalis und die Bälkchenzüge der Spongiosa folgen der Richtung der Verbiegung (WOLFF).



Fig. 396. Rhachitische verbogene Tibia mit sichelförmiger Apposition von Knochenmasse in der Konkavität. (SCHANZscher Stützbogen.)

Wenn man die außerordentlich wechselreichen Deformitätenbilder, welche unter der Herrschaft der Rhachitis am Beinschaft entstehen, überblickt, so muß die Frage auftauchen, woher kommt dieser Formenreichtum?

Man muß dann die Vorfrage stellen, was ist die Ursache dieser Deformitätenbildungen überhaupt?

Die Rhachitis an sich erzeugt keine Deformitäten. Erst äußere Einwirkungen auf den durch Rhachitis erweichten Knochen machen denselben deform, und in der Variation dieser Einflüsse liegt in erster Linie die Ursache der Variation dieser Deformitätenbilder.

Diese Bilder lassen sich je nach der ursächlichen Einwirkung in Gruppen teilen.

Für die meisten Fälle ist das deformierende Moment die Belastung der erweichten Beinknochen durch die Körperlast beim Gehen und Stehen. In dieser Situation spielt der Beinschaft die Rolle einer überlasteten Säule; die Gesetze, nach denen sich eine solche verbiegt, schreiben alsdann auch dem Beine die einzuschlagende Verbiegungsform vor. Besonders wichtig ist von diesen Gesetzen, daß dieselben eine Folge von Krümmungen und Gegenkrümmungen bedingen, die durch differente Stellung von Hüft- und Fußgelenk teilweise ersetzt werden können.

Außer statischer Belastung kann der Zug des Muskeltonus zur Deformierung führen. Die Biegungen, welche in solchem Falle entstehen, sind bei dem Uebergewicht der Beugemuskulatur Ausbiegungen mit der Konvexität nach vorn.

Bei den sonst noch gelegentlich zur Wirkung kommenden Kräften: Armdruck der Kinderwärterin, Druck der eigenen Körperlast, der Bettdecke u. dergl., ist meistens leicht zu erkennen, wie die Verbiegung der Druckwirkung folgte. Zu alledem kommt noch, daß wohl in vielen Fällen nicht eine gleichmäßige Erweichung der Knochen stattfindet, und daß darum das eine Mal hier, das andere Mal dort die Verbiegung sich besonders lokalisiert.

Wie die Veränderung der äußeren Form sind auch die Aenderungen der Struktur Folgen mechanischer Kräftewirkung, zu denen noch Korrekturbestrebungen des lebenden Körpers hierzu kommen. Bei jeder Verbiegung eines Knochens muß nach mechanischen Gesetzen eine Verdichtung der Substanz in der Konkavität, eine Auflockerung in der Konvexität erfolgen, die Faserzüge müssen eine Richtungsänderung entsprechend der Form der Verbiegung eingehen. Die oben beschriebene Apposition von Knochenmasse in der Konkavität der Biegung spielt die Rolle einer Schutzvorrichtung, welche der lebende Körper dem Fortschritt der Verbiegung entgegenstellt (SCHANZ).

Eine andere Erklärung der Entstehung der rhachitischen Beinverbiegungen und der mit ihnen verbundenen Veränderungen des Knochenbaues hat JUL. WOLFF gegeben. Nach seiner Lehre ist die funktionelle Anpassung nach dem Transformationsgesetz der Knochen das wirksame Moment, welches an den weichen rhachitischen Knochen besonders leicht und schnell Umformungen veranlassen kann. Die, wie ich glaube durchschlagenden Einwände, die gegen die Richtigkeit der WOLFFschen Lehre vorgebracht worden sind (s. unter Genu valgum), würden auch an dieser Stelle angeführt werden können.

Die Prognose der rhachitischen Beinverbiegungen ist insofern eine günstige, als der Körper eine weitgehende Fähigkeit besitzt, Spontankorrekturen derselben auszuführen. In den meisten Fällen kommt die Rhachitis im 3. und 4. Lebensjahre zur Ausheilung. Die Kinder, die hinter der normalen Körpergröße zurückgeblieben waren, fangen dann an, rasch zu wachsen und dabei vermindern sich die Deformitäten zusehends („sie verwachsen sich“). Auch recht hochgradige Verbiegungen sind oftmals im 5. und 6. Lebensjahre vollständig verschwunden. Der Mehrzahl günstig verlaufender Fälle steht aber eine Minderzahl ungünstig verlaufender gegenüber. Die Verbiegungen im Sinne des Genu varum neigen weniger zu Spontankorrektur, wie die im Sinne des Genu valgum (VEIT). Die höchstgradigen Verbiegungen verschwinden niemals vollständig, es bleiben Reste, die schwere Ver-



unstaltungen und bedeutende Funktionsstörungen bedingen, fast stets zurück. Auch leichte Deformitäten bleiben in solchen Fällen bestehen, wo die Rhachitis nicht frühzeitig zur Ausheilung kommt. Man kann im allgemeinen rechnen, daß das, was im 5. und 6. Lebensjahre von den Deformitäten noch übrig ist, auch dauernd bestehen bleibt.

Welche anatomischen Vorgänge sich bei diesen Selbstkorrekturen abspielen, ist noch eine ungelöste Frage. PORT nimmt an, daß ein Anbau von Knochen in der Konkavität, ein Abbau auf der Konvexität die Aenderungen bedingen. Diese Erklärung berücksichtigt aber nicht den unzweifelhaften Zusammenhang zwischen Spontankorrektur und Längenwachstum.

Für die Therapie ergibt sich aus vorstehendem die Lehre, daß man für die meisten Fälle zunächst auf eine lokale Behandlung verzichten kann. Es genügt, wenn man die Rhachitis möglichst schnell zur Ausheilung bringt, wenn man, bis dies erreicht ist, die Kinder vom Gehen und Stehen zurückhält und wenn man sonst in Frage kommende deformierende Schädlichkeiten so lange ausschaltet.

Für die Behandlung der Rhachitis gelten auch in diesen Fällen die allgemeinen Lehren. Erwähnen möchte ich, daß ich bei schwer rhachitischen Kindern den Eindruck gewonnen habe, daß reichlicher Genuß von Obst und frischem Gemüse einen günstigen Einfluß auf die Festigung der Knochen ausübt. Bei Kindern, welche in ihrem Längenwachstum weit zurückgeblieben waren, glaube ich außerdem wiederholt eine Förderung des Wachstums unter Thyreoidinverabreichung beobachtet zu haben.

Wird eine lokale Behandlung nötig, so richtet sich diese nach der Schwere der Deformität, der Form der Verbiegung und dem Alter des Patienten. Die Maßnahmen, unter denen wir zu wählen haben, sind: Stützung des Beines durch eine Schiene, portativer Korrektionsapparat, Redression der Deformität, Osteoklasie und die verschiedenen Osteotomien.

Stützt man das Bein durch eine entlastende Schiene, so setzt man dadurch die Ueberlastung des Knochens außer Kraft und man gibt den Selbstkorrektionsbestrebungen des Körpers freie Bahn. Auf diese Weise kann man sehr schöne Korrekturen in verhältnismäßig kurzer Zeit erzielen. Natürlich kann man mit solchen Schienen auch Korrektionsvorrichtungen verbinden: Druck- und Zugwirkungen, die durch gespannte elastische oder unelastische Bänder, durch Federn, Schrauben u. dergl. ausgeübt werden. Eine sehr sinnreiche Konstruktion besitzen wir da z. B. von HÖFTMAN (Fig. 397 a, b und c). In dieser Konstruktion kommt die Korrekturvorrichtung zweifellos zur Einwirkung; bei den meisten anderen entspricht wegen der ungenügenden Fixation in dieser Beziehung der praktische Effekt nicht den theoretischen Voraussetzungen. Es bleibt dann an dem Apparate nur die entlastende Wirkung übrig.

Ein Nachteil hängt für diese Fälle allen Apparaten an; es ist die atrophierende Wirkung, welche jeder Apparat auf seinen Körperabschnitt ausübt. Die schwachen Beinchen der kleinen Rhachitiker werden unter dem Apparate noch schwächer und noch weniger tragfähig. Dasselbe Bedenken steht auch der Anwendung langsam wirkender Korrektionsverbände entgegen.

Man kann die schwachen Knochen der kleinen Patienten oftmals ohne jede Mühe bis zur Geraden und in Ueberkorrektur zurückbiegen

und man kann durch einen Gipsverband diese Stellung erhalten. Natürlich hat das nun Zweck, wenn man in der Zeit, während der der Verband liegt, die Rhachitis zum Ausheilen bringt. Anderenfalls bekommt man sofort ein Recidiv.

Im allgemeinen ist es eine glattere Sache, wenn man statt der Redression die Korrektur durch Osteoklasie ausführt. Auch ohne daß man es will, geschieht dieser Tausch sehr oft. Nach der Osteoklasie läßt sich das Bein viel besser im Verband einstellen, ein Zurückfedern kommt nicht vor. Im übrigen tritt die Osteoklasie natürlich an die Stelle des Redressements, wenn der Knochen sklerosiert ist.

Bei der Osteoklasie ist es von großer Wichtigkeit — und das gilt auch für die Osteotomie —, daß man den Platz für dieselbe richtig bestimmt. Man muß sich dafür jeden einzelnen

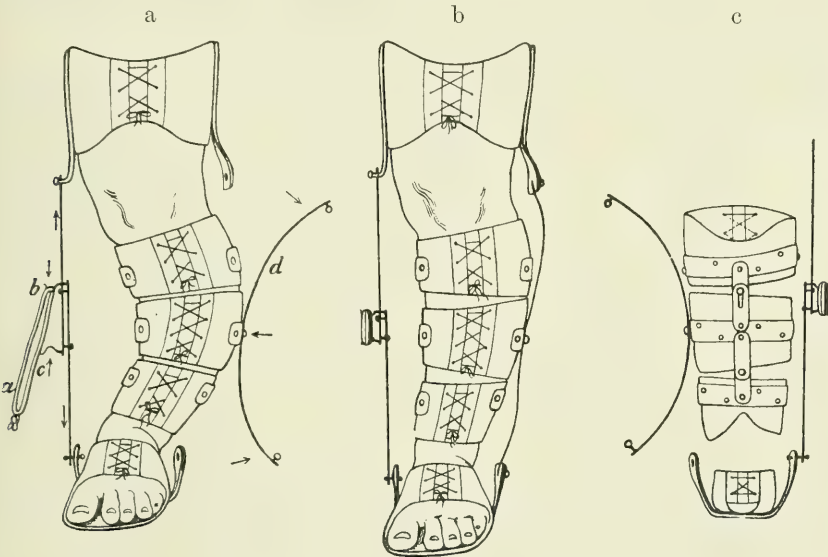


Fig. 397 a, b, c. HÖFTMANScher Apparat zur Korrektur rhachitischer Unterschenkelverbiegungen. a Apparat für Crus varum vor Spannung des Zuges und der Feder. a Gummischnur, die über b und c gewickelt, die innere Schiene verlängert; d Feder, die, in die Gelenke eingehakt, den Unterschenkel gerade drückt. b Apparat hat das Bein gestreckt. c Rückansicht, die an 2 Stellen quer durchschnittene Unterschenkelhülle hängt nur durch leichte Schienen zusammen, die in Schlitzen gleiten und daher jede Seitenbewegung, auch eine gewisse Verlängerung zulassen.

Fall genau ansehen, man muß die Deformität in ihre einzelnen Krümmungen zerlegen und berechnen, wie man durch möglichst wenig Kontinuitätstrennungen des Knochens die Herstellung einer möglichst normalen Form erreichen kann. Für viele Fälle genügt eine Trennung auf der Höhe der scharf markierten Hauptbiegung. Oft aber tritt, wenn man diese Biegung beseitigt hat, eine darüber oder darunter gelegene Ausgleichsbiegung überraschend stark hervor und man sieht sich gezwungen, in deren Bereich eine zweite Korrektur vorzunehmen. In solchen Momenten wird man zuweilen recht unliebsam auf diese erst übersehenen Gegenkrümmungen aufmerksam gemacht.

Mehr als 2 oder 3 Osteoklasien an einem Beine vorzunehmen, dürfte für gewöhnlich unnötig, ja unratsam sein. Wenn man damit

auch manchmal noch nicht ganz normale Formen erzielt, so kommt man denselben doch so nahe, daß man zufrieden sein kann; zum mindesten erhält man eine genügende Funktionsfähigkeit des Beines.

Welche Hilfsmittel man bei der Osteoklasie benutzt, ist ziemlich gleichgültig. Im allgemeinen sind die eigenen Hände das sicherst arbeitende Instrument. Ich stütze das Bein an der Stelle, wo die Fraktur entstehen soll, auf einen Hammergriff oder auf die scharfe Kante eines v. VOLKMANNSCHEN Bänkchens, fasse möglichst nahe an dieser Stelle beiderseits mit festem Griff, presse den Knochen gegen die Stütze und drücke so den Knochen entzwei. Auf diese Weise erreicht man bis zum 6. Jahre in den meisten Fällen das Ziel auch am Oberschenkel. Will man einen Osteoklasten benutzen, so empfiehlt sich wohl am meisten der LORENZSCHE. Ich ziehe vor, wo die Händekraft nicht mehr ausreicht, zum Meißel zu greifen und zu osteotomieren.

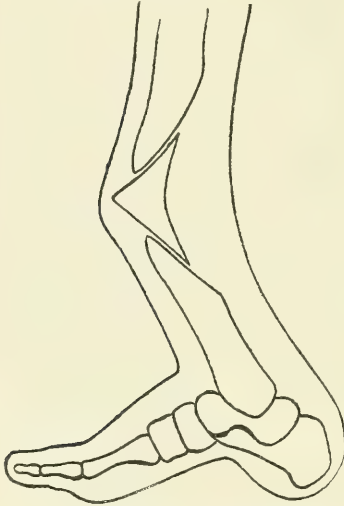

Fig. 398. Osteotomie nach KRUKENBERG zum Ausgleich schwerer Verbiegungen des Unterschenkels.

Die subperiostale lineäre Osteotomie ist heutigentags ein so einfacher und ungefährlicher Eingriff, daß man diesen der Osteoklasie vorziehen wird, wo man irgend Bedenken hat, ob man mit jener die Trennung des Knochens überhaupt und ob am richtigen Platz gelingen wird.

Für die Ausführung der Osteotomie kann man die allgemeine Regel geben, daß man auf der Höhe der Biegung von der Konkavität aus den Meißel eindringen läßt. Man braucht dann die letzten Lamellen des Knochens nicht zu durchtrennen, sondern braucht dieselben nur einzuknicken. Man ist dadurch vor ungewollten Dislokationen besser geschützt. Wenn bei dieser Korrektur die Knochenbruchstücke spitz aufeinander zu stehen kommen, so ist das kein Un-

glück; die entstehende Lücke wird durch den Periostschlauch überzogen — subperiostale Osteotomie! — und füllt sich in der Zeit einer Frakturheilung glatt durch Callus. Als direkten Vorteil erlangen wir dabei sogar eine reelle Verlängerung des Knochens.

Die keilförmigen Osteotomien, die früher so viel empfohlen worden sind, wird man darum jetzt nur in den allerschwierigsten Fällen anwenden, etwa bei Unterschenkelknickung, wie Fig. 393 zeigt.

Eine für schwere Deformitäten zuweilen anwendbare Methode ist die Osteotomie, welche KRUKENBERG für deform geheilte Unterschenkelbrüche angegeben hat. Er bildet einen Keil mit der Basis nach der Konkavität der Biegung, welcher sich bei der Korrektur zwischen die beiden Teile des Knochens einlegt (Fig. 398).

HELFERICH empfiehlt, bei schweren Verbiegungen auf der Höhe der Krümmung schräg zu osteotomieren und nach der Korrektur die Knochen zu nageln.



Bei Korrekturen von Unterschenkelverbiegungen mit der Konvexität nach vorn erleichtert man sich die Arbeit wesentlich und billig durch eine Achillotomie. REINER empfiehlt für selben Fall die Dehnung der Weichteile durch Schraubenextension.

Die Nachbehandlung der Osteoklasie wie Osteotomie geschieht am besten in einem sofort angelegten Gipsverband. Nach etwa 10—12 Tagen wechselt man denselben und überzeugt sich, ob die Korrektur tatsächlich nach Wunsch ist. Wenn nötig, ist der Callus in dieser Zeit noch leicht zu biegen.

Die Konsolidation ist bei Osteoklasien meist schon nach 3 Wochen, bei Osteotomien nach 4 Wochen erreicht. Je mehr Frakturen man erzeugt hatte, um so mehr verlängern sich diese Termine.

Eine weitere Nachbehandlung ist meist nicht nötig. Man muß vermeiden, die Kinder zu bald wieder auf die Beine zu stellen; bis man dies erlaubt, sind die Gelenke wieder völlig beweglich.

Will man diese Zeit kürzen, so tun Massage und Gymnastik gute Dienste.

#### Literatur.

- Froelich**, *Classification et traitement des déviations rachitiques des jambes. Rev. mens. des maladies de l'enfance*, 1899.
- Gennerich**, *Ueber schwere rhachitische Kurraturen. Diss. Kiel 1901.*
- Griesel**, *Contribution à l'étude des malformations rachitiques du membre inférieur chez l'enfant. Thèse Paris 1900.*
- Kamps**, *Ueber die spontane Geradestreckung der rhachitischen Unterschenkelverkrümmungen. Beiträge zur klin. Chir., Bd. 14.*
- Kölliker**, *Osteotomie und Osteoklasie bei rhachitischen Deformitäten der unteren Extremitäten. Arch. f. klin. Chir., Bd. 69.*
- Krukenberg**, *Ueber künstliche Verlängerung deformer Unterschenkel. Zeitschr. f. orthop. Chir., Bd. 4.*
- Oliva**, *Ueber die blutigen Operationen zur Korrektur der rhachitischen Deformitäten der unteren Extremitäten. Verhandl. der italien. orthop. Gesellschaft zu Mailand 1902. Zeitschr. f. orthop. Chir., Bd. 2.*
- Port**, *Ueber die Ausgleichung der Knochendeformitäten. Münch. med. Wochenschr., 1902.*
- Reiner**, *Ueber ein Operationsverfahren zur Beseitigung hochgradiger Unterschenkelverkrümmungen. Wiener med. Wochenschr., 1902.*
- Reuter**, *Beiträge zu den Untersuchungen über die spontane Geradestreckung der rhachitischen Unterschenkelverkrümmungen. Diss. Kiel 1899.*
- Taylor**, *The surgery of rickets, ref. Centralbl. f. Chir., 1903, No. 13.*
- Veit**, *Ueber die Spontanheilung rhachitischer Verkrümmungen. Archiv f. klin. Chir., Bd. 50.*

#### Osteomalacische Verkrümmungen der Beine.

Sehr große Ähnlichkeit mit den rhachitischen Verkrümmungen besitzen die Deformitäten der Beine, welche ihre Entstehung einer osteomalacischen Erweichung verdanken. Die Ähnlichkeit muß bestehen, da in beiden Fällen nicht der Erweichungsprozeß an sich die Deformität erzeugt, sondern nur den Knochen zur Deformierung geeignet macht und da die Deformierung alsdann durch ganz ähnliche Einwirkungen erzeugt wird. Statische Belastung, Muskelzug, Eigenschwere der Glieder, Druck der Bettdecken u. dergl. erzeugen die Verbiegung an den erweichten Knochen und bedingen die entstehenden Verbiegungsformen. In den voll entwickelten schweren Osteomalaciefällen bestehen, wie nachstehende Fig. 399 zeigt, außerordentlich komplizierte Bilder.

Die praktische Bedeutung dieser Deformitäten ist bei der ungünstigen Prognose des Allgemeinleidens eine sehr geringe. —

Von größerer praktischer Bedeutung sind die Deformitäten, welche durch die *Osteomalacia chronica deformans* (Fig. 400) erzeugt werden. Es sind zwei Formen dieser Krankheit beschrieben worden: die eine als fibröse oder deformierende Ostitis von v. RECKLINGHAUSEN, die andere als *Osteomalacia chronica deformans*

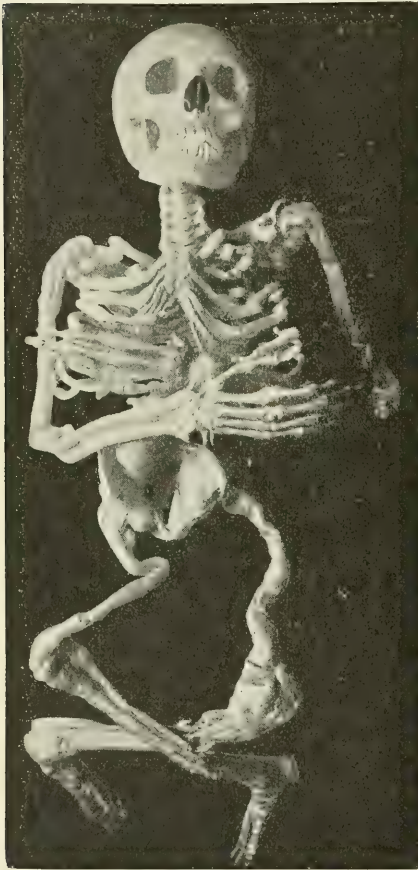


Fig. 399.

Fig. 399. Komplizierte oteomalacische Beindeformitäten (JOACHIMSTHAL).

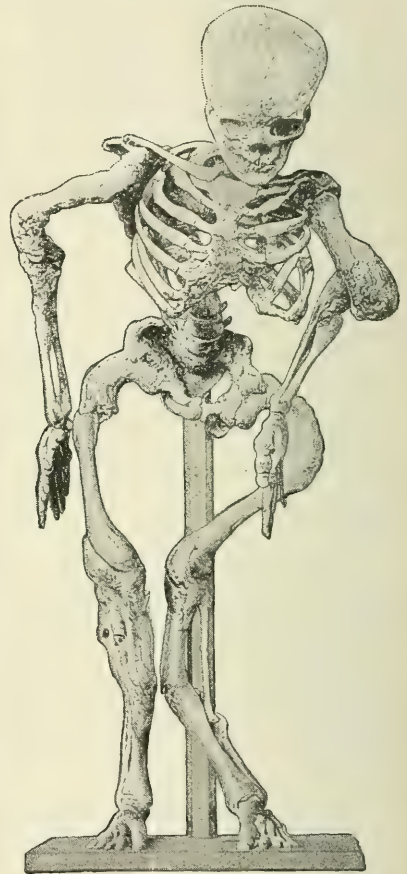


Fig. 400.

Fig. 400. Komplizierte Beinverbiegungen bei *Osteomalacia chronica deformans* (SCHUCHARDT).

*hypertrophica* von PAGET. In ihrer deformierenden Wirkung unterscheiden sich die beiden Formen dadurch, daß die erstere besonders häufig auf dem Weg der Spontaufrakturen Deformitäten bildet, während die zweite sich durch stetig zunehmende Verkrümmungen und Verdickungen der Knochen auszeichnet.

Die Knochen der unteren Extremitäten gewinnen dabei besonders Biegungen, deren Konvexitäten nach vorn und außen gerichtet sind.

Trotz der oft beträchtlichen Hyperostose der Oberschenkelkondylen und der oberen Tibiaenden stehen die Knie weit auseinander, während die Knöchel sich berühren. Auf der Oberfläche der Tibia fühlt man eine Reihe kleiner Rauigkeiten, oder selbst erbsengroßer Vorsprünge. An die Stelle der scharfen Tibiakanten ist eine stumpf abgerundete Hervorragung getreten; die Tuberositäten sind vergrößert, namentlich dann ganz besonders, wenn gleichzeitig Arthritis deformans vorhanden

ist. Am Wadenbein sind die Enden stark verdickt, das Mittelstück meist nicht durchzufühlen. Die Kniescheibe ist in allen

Dimensionen vergrößert; sie bewahrt ihre Form. Der Oberschenkel bietet eine glatte, gleichmäßige Krümmung (hirtenstabförmig, v. RECKLINGHAUSEN), der große Trochanter erscheint stark ausgeprägt. Die Weichteile des Beines erscheinen atrophisch, die Haut zeigt einförmige braune Pigmentierung. Veränderungen zeigt bei diesen Fällen auch das übrige Skelett. Gewöhnlich finden sich kyphotische Biegungen der Wirbelsäule, Veränderungen des Brustkorbes, Verbiegungen der Arme, endlich Verdickungen und Verunstaltungen des Hirnschädels.

Bei der Entwicklung dieser Erkrankung fällt nicht selten zuerst die Veränderung an den unteren Extremitäten auf, so z. B. in dem Fall von PAGET. Eine isolierte Erkrankung der rechten Tibia ist neuerdings aus der BIERschen Klinik von SCHMIEDEN beschrieben worden (s. Fig. 401).

Die Aetiologie dieser Fälle ist noch ganz im Dunkeln.

Therapeutisch ist recht wenig zu leisten. Blutige Eingriffe zur Korrektur der Deformitäten haben bei der geringen Neigung zur Heilung, welche durch in ihre Erweichung schwer gestörten Knochen besitzen, wenig Aussicht auf Erfolg. Im SCHMIEDENSchen Fall wurde

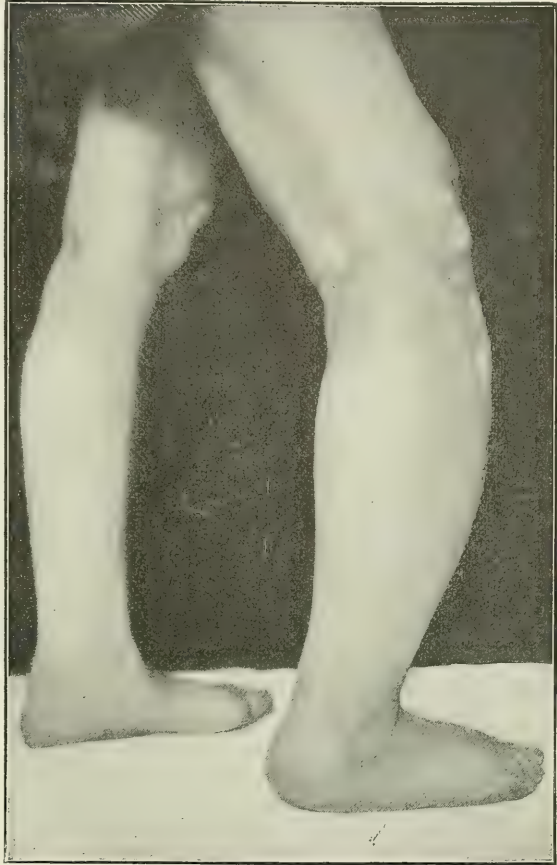


Fig. 401. Osteomalacia chronica deformans der rechten Tibia (SCHMIEDEN).



schließlich das Bein amputiert, nachdem auch ein Schienenhülsenapparat ohne genügenden Erfolg angewendet worden war.

#### Literatur.

- Schmieden*, Beitrag zur Kenntnis der Osteomalacia chronica deformans hypertrophica (Paget). *Deutsch. Zeitschr. f. Chirurgie*, Bd. 70.  
*Schuchardt*, Die Krankheiten der Knochen und Gelenke. *Deutsche Chirurgie*, Lief. 28 (Literaturangabe).

## Erworbene Deformitäten des Unterschenkels.

### Traumatische Deformitäten.

Dauernde Formveränderungen des Unterschenkels im Gefolge von Traumen kommen als Seltenheiten zu stande durch das Bestehenbleiben von Luxationen des Tibiaköpfchens (THLEM), sehr häufig sind sie als Folge von Brüchen der Unterschenkelknochen. Hat die Fraktur das obere oder untere Ende der Tibia betroffen und sich vor Abschluß des Längenwachstums ereignet, so kann trotz richtiger Reposition eine Deformität entstehen durch Störung der Wachstumstätigkeit der Epiphysenlinien. Im günstigsten Fall, wenn die Epiphysenlinien in ganzer Breite gleichmäßig lädiert wurden, ist das Ergebnis eine einfache Wachstumsverkürzung. War die Läsion auf einen Teil der Peripherie beschränkt, so kommen durch ungleichmäßiges Wachstum Verbiegungen des Knochens zu stande, die, wenn das obere Ende der Tibia betroffen war, an das Bild des Genu valgum oder varum oder recurvatum erinnern, und welche, wenn das untere Tibiaende lädiert war, Deformstellungen des Fußgelenkes bedingen.

Die Korrektur dieser Deformitäten ist mittels zweckentsprechender Knochenoperationen auszuführen; operiert man aber Fälle mit falschgeleiteten Wachstum vor Abschluß des Längenwachstums, so erhält man stets Rezidive.

Bei weitem häufiger entstehen Deformitäten des Unterschenkels durch mangelhafte Reposition von Frakturen.

Besonders häufig sieht man nach Brüchen im oberen Drittel eine Winkelbildung, die nach vorn offen ist; in der Mitte des Unterschenkels sind häufiger Winkelbildungen, die sich nach innen oder nach außen öffnen. Schon ein absolut geradliniger Verlauf der Tibiakante muß zu der letzteren Gruppe gerechnet werden; denn normalerweise zeigt die Tibiakante eine leichte Schweifung mit der Konkavität nach innen.

Die fehlerhaften Heilungen von Frakturen am unteren Ende erfolgen in der überwiegenden Mehrheit in der Dislokation der Abduktionsknöchelbrüche. Sie bedingen infolgedessen eine fehlerhafte Stellung des Fußes, die besonders dadurch Wichtigkeit gewinnt, daß sie eine ungünstige Belastung des Fußgewölbes erzeugt. Es wird das Fußgewölbe deshalb schon bei geringer Inanspruchnahme überlastet und es ergibt sich als weitere Folge Plattfußbildung und Plattfußschmerz.

Als praktische Regel für die Diagnostik dieser Fälle möchte ich besonders empfehlen, nie eine Diagnose ohne vorhergehende Röntgen-

photographie zu stellen. Auch der geübte Diagnostiker bekommt auf der Röntgenplatte häufig Bilder zu sehen, an die er nicht gedacht hat.

Die Störungen, welche aus den anderen fehlerhaften Frakturheilungen resultieren, hängen ab von dem Grad der Deformität. In leichten Fällen dauert es wohl etwas länger, aber die Patienten erlangen doch schließlich die volle Gebrauchsfähigkeit ihres Beines. Schwerere Dislokationen beeinträchtigen aber dauernd die Funktion, nicht nur wegen der Verkürzung, welche sie bedingen, sondern weil der winklig gestellte Knochen nicht die Tragfähigkeit gewinnt, wie der gerade und weil die fehlerhafte Belastung, welche für das Kniegelenk sich ergibt, Störungen in diesem Gelenk erzeugt. Diese Störungen sind zuerst Schmerzen, die sich bei Anstrengung rasch steigern; später kann es zu Lockerungen des Gelenkapparates und zu deformierender Gelenkentzündung kommen. Die Schädigungen der Tragfähigkeit des Fußgewölbes, welche bei den Abduktionsknöchelbrüchen besonders hervorgehoben wurden, kommen natürlich auch bei diesen Fällen vor.

Therapeutisch kommt für diese Fälle in erster Linie die Korrektur der Deformität durch Osteoklasie und Osteotomie in Frage. Für die Ausführung und die Nachbehandlung einer solchen Operation gelten die Grundregeln, welche wir bei der Besprechung der Behandlung deform geheilter Oberschenkelbrüche kennen gelernt haben. Wo aus irgend welchen Gründen die Korrektur der Deformität nicht ausführbar ist, erreicht man durch eine stützende Schiene Funktionsverbesserung.—

Pseudarthrosenbildung gehört nicht gerade zu den übermäßig seltenen Folgen von Unterschenkelbrüchen. Meistens ist die Ursache durch Interposition von Weichteilen zwischen die Bruchenden gegeben, bei komplizierten Frakturen kann die Pseudarthrose bedingt werden durch größere Substanzverluste des Knochens, schließlich kommt auch vor, daß einfach verzögerte Callusbildung die Ursache abgibt. Als regelmäßige Folgeerscheinungen sieht man Pseudarthrosenbildung nach den intra partum entstandenen Unterschenkelbrüchen (v. BÜNGNER), wenn diese nicht sofort eine richtige Behandlung gefunden haben.

Die Funktionsstörung, welche die Pseudarthrose bedingt, hängt in erster Linie davon ab, ob beide Unterschenkelknochen an der Pseudarthrosenbildung beteiligt sind. Ist die Fibula intakt geblieben, was gar nicht selten vorkommt, so lernen die Patienten oft noch ganz leidlich gehen. Im anderen Fall gewinnen sie aber nur ausnahmsweise einige Gehfähigkeit. In dem abgebildeten Fall von THIEB (Fig. 402) war eine ganz leidliche Gebrauchsfähigkeit des Beines wieder gewonnen. Es war in diesem Fall die Fibula im Zusammenhang erhalten geblieben.

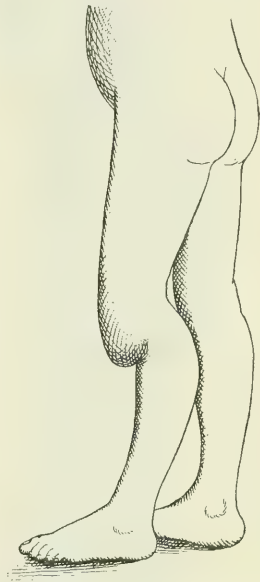


Fig. 402. Pseudarthrose der linken Tibia mit verhältnismäßig guter Funktion (THIEB).

Die Behandlung muß sich die Aufgabe stellen, die Konsolidation der Fraktur endlich doch noch zu erreichen. Dafür sind dieselben Mittel, welche wir bei der Pseudarthrose des Oberschenkels genannt haben, zweckdienlich: Also Reizung durch Gehen, Stauung, Nagelung, Beseitigung der Interposition von Weichteilen u. s. w. Für die nach Frakturen intra partum entstandenen Fälle empfiehlt v. BÜNGNER eine schräge — longitudinale — Osteotomie oder

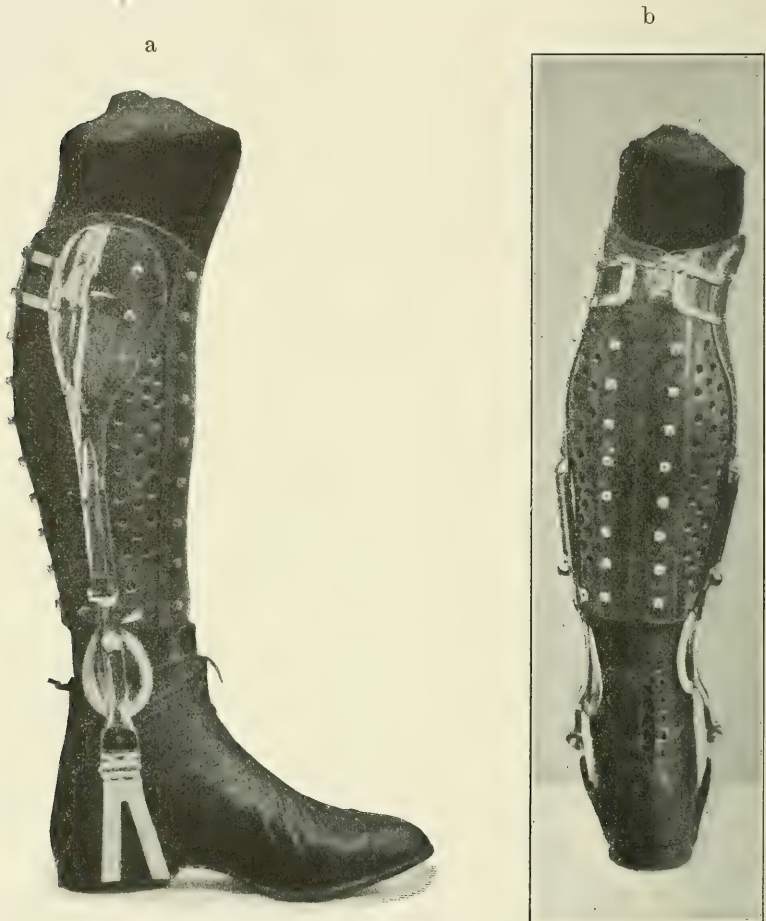


Fig. 403a und b. Schienestiefel zur ambulanten Behandlung von Unterschenkelbrüchen nach DOLLINGER. a Seitenansicht, b Rückansicht.

eine schräge Resektion der Bruchenden; die Wunde soll man per secundam heilen lassen und die Patienten in einer Hülse so früh wie möglich auf die Beine stellen.

Wo es nicht möglich ist, eine auf die Herbeiführung der Konsolidation gerichtete Therapie einzuleiten oder wo dieselbe keinen Erfolg findet, erreicht man wesentliche Funktionsverbesserung durch einen Schienenhülsenapparat, der je nach dem Sitz der Deformität und dem Grad der falschen Beweglichkeit bis zum Knie oder weiter heraufreichen muß. In den Fällen, wo nur ein Federn der



Fraktur länger bestehen bleibt, genügt auch eine einfache Hartlederhülse als Stütze für den Unterschenkel. —

Die ambulante Behandlung frischer Unterschenkelbrüche kann kurz erledigt werden, nachdem wir ausführlicher auf die ambulante Behandlung der Oberschenkelbrüche eingegangen waren.

Es ist diese Aufgabe an den Unterschenkelbrüchen unter Verwendung derselben Mittel entschieden leichter zu erfüllen und dementsprechend hat die ambulante Behandlung der Unterschenkelbrüche eine wesentlich größere Verbreitung gefunden, als die der Oberschenkelbrüche.

Für die meisten Fälle genügt schon ein exakt sitzender Gipsverband, den man ohne Polsterung auf das reponierte Bein nach Rückgehen der Bruchgeschwulst anlegt. Bei tiefsitzenden Frakturen kann man versuchen, mit dem Verband nur bis zum Knie heraufzugehen. Man muß dann den Tibiakopf sehr exakt fassen. Im allgemeinen ist es aber ratsamer, den Verband bis zum Tuberculum ischii reichen zu lassen und das obere Ende als Sitzring auszarbeiten. In einem solchen Verband kann man unter Benutzung von Krücken den Patienten unbesorgt herumgehen lassen.

Will man Schienen anwenden, so bietet die BRUNSSche auch hier sich als handliches Instrument. Am zweckmäßigsten benutzt man aber einen Schienenhülsenapparat in Verbindung mit einem Leimverband in der HESSINGSchen Manier. Den Apparat konstruiert man auch als Reitapparat. An demselben stellt man das Kniegelenk fest, bis die Konsolidation einen gewissen Grad erreicht hat.

Ein Apparat, der durch besonders exaktes Fassen des Unterschenkels sich auszeichnet und deshalb noch am ehesten ohne Oberschenkelteil verwendet werden kann, ist der von DOLLINGER angegebene, welchen Fig. 403a und b darstellt.

Die Vorteile, welche die ambulante Behandlung bietet, sind auch hier die Vermeidung langer Bettruhe, frühzeitigere Konsolidierung und frühzeitigere Gebrauchsfähigkeit.

### Entzündliche Deformitäten.

Von Entzündungsprozessen, welche Deformierungen des Unterschenkels erzeugen, spielt die akute Osteomyelitis die erste Rolle. Daneben kommen durch tuberkulöse und syphilitische Entzündungen der Unterschenkelknochen zwar selten, aber doch regelmäßig Deformierungen zu stande; schließlich können auch einmal andere Knochenentzündungen derartige Folgen herbeiführen.

Der Weg, auf welchem die Deformierung erzeugt wird, kann recht verschieden laufen. Es können zunächst durch eine Alteration des Längenwachstums des Knochens pathologische Formen erzeugt werden. Lokalisiert sich ein Entzündungsherd in der Gegend einer noch tätigen Epiphysenlinie, so kann durch den entzündlichen Reiz eine übernormale Tätigkeit der Epiphysenlinie hervorgerufen werden. Es ergibt sich dann eine krankhafte Wachstumsvermehrung. Man hat an der Tibia derartige Längenzunahme bis zu 2 und 3 cm (REICHEL) festgestellt. Eine besondere Komplikation wird dabei geschaffen durch die Verbindung von Tibia und Fibula. Betrifft die Wachstumsstörung, wie das meist der Fall ist, nur einen

der beiden Knochen, so bedingt die Verbindung beider einen Konflikt, der zu einer weiteren Deformierung des Unterschenkels führt. Es kann z. B. ein vermehrtes Wachstum der Tibia zu einer Ausbiegung derselben nach vorn und innen und zur Bildung eines Genu valgum führen (GHILLINI), oder es entsteht, besonders wenn die Entzündung in der Nähe der unteren Epiphysenlinie spielt, eine Abduktionsstellung des Fußgelenkes (Fig. 404).

Häufiger als eine Anfachung ihrer Tätigkeit bewirken Entzündungsprozesse in der Gegend der Epiphysenlinien frühzeitige Verknöcherungen derselben.

Die Folge dieses Ereignisses ist natürlich eine Wachstumsverkürzung. Ist die Tibia allein befallen, so wächst die Fibula weiter. Ihr Köpfchen schiebt sich an der lateralen Seite des Tibiakopfes in die Höhe, auch der Malleolus externus tritt tiefer als der internus und es dreht und biegt sich der Unterschenkel einwärts. Es entsteht ein Bild, wie nach Knieresektion im Wachstumsalter (s. oben).

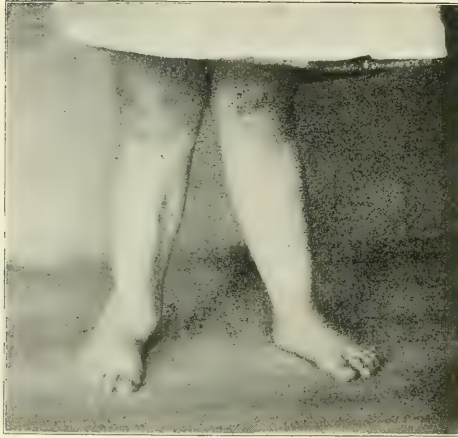


Fig. 404. Vermehrtes Längenwachstum der rechten Tibia durch entzündliche Reizung der unteren Tibiaepiphysenlinie.

Besondere Komplikationen können noch gegeben werden, wenn die Störung des Wachstums sich nicht über die ganze Breite der Epiphysenlinie erstreckt, sondern nur einen einzelnen exzentrisch gelegenen Bezirk befällt. Man erhält dann noch Seitenabweichungen, die sich je nach der Lage des gestörten Bezirkes richten.

Die Folgen des ungleichen Wachstums an Tibia und Fibula lassen sich in geeigneten Fällen durch Ausschaltung des Epiphysenknorpels (OLLIER) verhüten. Man reseziert z. B. das Fibulaköpfchen bei Verknöcherung der Epiphysenlinie der Tibia. An der Hand der Röntgenphotographie könnte man

vielleicht auch einmal versuchen, durch Reizung einer Epiphysenlinie (Nagelung) das Längenwachstum an bestimmter Stelle anzuregen.

Zur Korrektur entwickelter Deformitäten kommen nur die verschiedenen Osteotomien in Frage.

Man wird dieselben, wenn tunlich, erst nach Ablauf der Wachstumsperiode vornehmen, da man anderenfalls Rezidive zu erwarten hat. —

Ein anderer Weg, wie durch Entzündungen Deformitäten erzeugt werden können, ist dadurch gegeben, daß durch Entzündungen Erweichungen der Knochen hervorgerufen werden und daß dann durch die Belastung des Knochens Verbiegungen an den erweichten Stellen eintreten. Es scheint dieser Entstehungsmodus besonders bei den syphilitischen Verbiegungen und bei manchen Tuberkulosen eine Rolle zu spielen.

Die in Frage kommende luetische Erkrankung ist die ossifizierende Periostitis der hereditären Syphilis. Die

Knochenhautentzündung führt in einzelnen Schüben zu einer meist diffusen, seltener auf eine oder einzelne Stellen beschränkten Knochenauftreibung. Anfangs sind die Verdickungen mäßig derb, werden aber mit der Zeit vollständig knochenhart. Ihre Entwicklung wird begleitet von mäßigem, wechselndem Schmerz. Durch diese Hyperostose wird nicht nur eine Verdickung des Knochens in der normalen Form erzeugt, sondern es treten auch Formveränderungen zu Tage. Diese ähneln sehr den Formveränderungen, welche wir bei der Rhachitis als alltägliche Erscheinung kennen. Es findet eine Ausbiegung des Unterschenkels mit der Konvexität nach vorn, häufig verbunden mit einer säbelscheidenförmigen Abflachung, statt. Dabei kommt bei dieser Affektion auch meist ein erhöhtes Längenwachstum der Tibia mit ihren schon erwähnten Folgen zu stande (REICHEL).

Die Therapie hat darauf auszugehen, die ursächliche Entzündung möglichst rasch zu beseitigen und während der Dauer derselben die Belastung des Knochens zu beschränken. Entstandene Deformitäten sind durch Osteoklasien oder Osteotomien zu korrigieren. —

Endlich können Entzündungen noch zur Deformierung führen auf dem Wege der Defektbildung an den Unterschenkelknochen.

Ganz besonders häufig geschieht dies durch die akute Osteomyelitis, die ja die Tibiadiaphyse ganz besonders gern befällt und zu Sequestrierung derselben in größerer oder geringerer Ausdehnung führt. Kleinere Nekrosen stören die Form des Knochens nicht, wenn eine gute Totenlade sich bildet und eine zu frühe Belastung nicht stattfindet.

Anders, wenn große Defekte oder gar totale Nekrosen des Tibiaschaftes erzeugt werden. In solchen Fällen entwickelt sich nur ausnahmsweise eine Totenlade, welche die Funktion und Formgebung der normalen Tibia übernehmen kann. Man erhält vielmehr nur von den Epiphysenenden her mehr oder weniger weit gegeneinander ragende Knochenspannen, die sich nicht bis zur Berührung nähern. Ein solcher Unterschenkel besitzt keine genügende Tragfähigkeit; er nimmt außerdem eine Biegung mit der Konkavität nach innen an. Ein ganz eigentümliches Bild entsteht bei Totalnekrose der Tibia, wie es Fig. 405 zeigt.

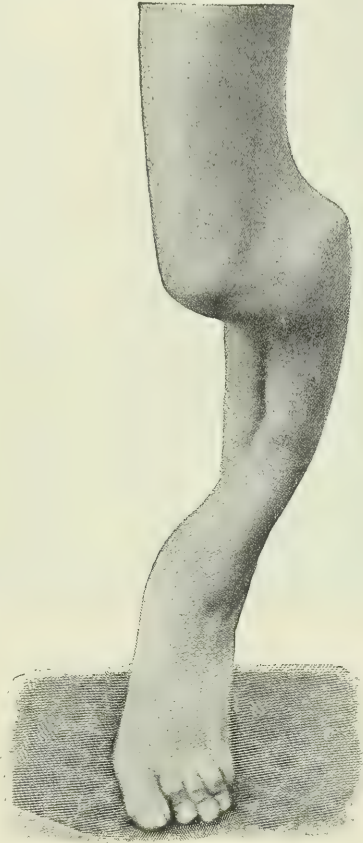

Fig. 405. Totalverlust der Tibia durch akute Osteomyelitis (v. BRUNS).



In allen diesen Fällen tritt, wenn der Patient das Bein gebraucht, eine Arbeitshypertrophie der Fibula ein, die schließlich eine ganz bedeutende Funktionsverbesserung entstehen läßt.



Fig. 406. Teilweiser Defekt der Tibia nach akuter Osteomyelitis (v. MANGOLD).

apparat das Hilfsmittel, dem Patienten Gehfähigkeit zu verschaffen. Genau wie bei der traumatischen Pseudarthrose bildet der Gebrauch des Gliedes einen guten Reiz, der oftmals die Konsolidation auch später noch herbeiführt.

Auf diese Beobachtung gründet sich der Vorschlag, die Fibula in entsprechender Höhe zu durchtrennen und in das obere Fragment der Tibia einzupflanzen (HAHN). Man erzielt damit günstigere Belastungsverhältnisse der Fibula.

Bei geringeren Defekten ist das Ziel der Behandlung, den Defekt irgendwie auszufüllen. v. MANGOLD hat dies in dem in Fig. 406 abgebildeten Falle durch Transplantation eines Periostknochenslappens von der Tibia der gesunden Seite erreicht. Von anderen ist mit Erfolg ein Stück aus der Fibula reseziert worden (v. VOLKMANN, PLETTNER); es wurde dadurch die Annäherung und Vereinigung der Tibiastücke erreicht.

Wo ein derartiges Vorgehen nicht zum Ziele führt oder wo dasselbe nicht angezeigt ist oder wo man abwarten will, ob nicht eine spontane Reproduktion am Knochen stattfindet, bietet der Schienenhülsen-

#### Literatur.

Schuchardt, *Krankheiten der Knochen und Gelenke. Deutsche Chirurgie, Lief. 28.*

# Fussdeformitäten.

Von

Professor Dr. G. Joachimsthal in Berlin.

---

## Die normale Gestalt des Fußes.

Wer sich mit dem Studium der Fußdeformitäten befassen will, dem erwächst zunächst die Aufgabe, sich die normale Gestalt des menschlichen Fußes vor Augen zu führen.

Leider bietet sich uns in dieser Beziehung wenig Gelegenheit, da unter dem Einfluß der modernen Fußbekleidung, nicht allein der Schuhe, sondern auch der Strümpfe, Deformierungen so allgemein verbreitet sind, daß wir in Europa eigentlich nur bei Neugeborenen in die Lage kommen, den Fuß in seiner natürlichen Gestalt zu sehen. Auch die antiken Statuen der klassischen Periode sind in dieser Hinsicht nicht vollkommen einwandfrei. Sehen wir von einzelnen wenigen Ausnahmen ab, in denen auch Europäer ganz normale Füße aufweisen — ich erinnere hier an die durch regelmäßige Herstellung von Gipsabgüssen kontrollierten Bestrebungen des Schuhmachers GROLL in München, bei seinen Kindern die normale Fußform zu erhalten — so eröffnet sich uns eigentlich nur die Möglichkeit des Studiums der vollkommen normalen Gestalt, wenn wir von denjenigen Völkerschaften Füße zum Gegenstande unserer Betrachtungen wählen, welche in keiner Weise durch Schuhe, Sandalen oder dergleichen verunstaltet sind.

Ein gutes Beispiel bietet in dieser Beziehung der Fuß der Feuerländer, der namentlich in Bezug auf die Gestaltung der Zehen, da er niemals durch irgend eine Bekleidung verändert wird, noch so erhalten ist, wie ihn die Natur gebildet hat — denn selbst die kleinsten Kinder gehen bei diesem Volksstamm auch in großer Kälte barfuß. RUDOLF VIRCHOW spricht infolgedessen mit einer gewissen Begeisterung von den „normalen“ Füßen der Feuerländer. Derselbe Forscher hatte auch bei einer Anzahl von Australiern aus Queensland Gelegenheit, die ursprüngliche Form des Fußes zu studieren.

Wir verlangen von einem normalen Fuße nicht nur einen hohen Spann, eine gute Wölbung der Sohle, sondern auch eine entsprechende Lagerung der Zehen. Die große Zehe wendet ihre Längsachse nach einwärts, es entsteht ein Zwischenraum zwischen erster und zweiter Zehe. Die große Zehe ist entweder ebenso lang wie die zweite oder etwas kürzer als diese.

Die in der Tat vorhandene hohe Wölbung kann durch Weichteile so ausgefüllt werden, daß eine Abflachung vorzuliegen scheint, eine Tatsache, die zu der Annahme geführt hat, daß es einen Rassenplattfuß

gebe. So hat man namentlich von dem Neger behauptet (BURMEISTER), daß er einen Platt- oder Flachfuß besitze, während wir nach GOULDS Messungen wissen, daß der Neger im Durchschnitt sogar ein höheres Gewölbe aufweist als dieses bei den amerikanischen städtischen und ländlichen Arbeitern vorzuliegen pflegt. FRITSCH bezieht die scheinbare Abflachung des Fußgewölbes beim Neger — in ähnlicher Weise wie dieses nach ihm HERZ getan hat — mit Recht auf das Barfußgehen und die stärkere Entwicklung der Sohlenweichteile. Die manuelle Untersuchung ergibt ein hohes Knochengerüst, das mit Muskelmassen ausgefüllt ist. Die Zehen verlaufen an normalen Füßen gestreckt, nur bei sehr dickem Sohlenpolster muß sich die kleine Zehe, um den Boden zu erreichen, stärker krümmen.

An dieser Stelle sei gewisser Rasseneigentümlichkeiten gedacht.

Der Neger zeigt ein starkes Hervorragen der Ferse, wodurch zuweilen der dritte Teil der Längsachse des Fußes hinter die Malleolen zu liegen kommt. Es erklärt sich aus dieser Bauart des Fußes auch die eigentümliche Tatsache, daß gewisse Formen von Negern trotz der großen Leistungsfähigkeit im Gebrauche ihrer unteren Extremitäten überaus wenig hervortretende Wadenmuskeln besitzen, während bei der weißen Rasse die Gastrocnemii als Muskelmasse deutlich nach hinten prominieren. Diese Verschiedenheiten in der Wadenmuskulatur und der Formation der Hacken markieren sich deutlich an den beiden Abbildungen (Fig. 407 und 408), von denen die eine (Fig. 407) den Unterschenkel und Fuß eines 36-jährigen sonst überaus muskulösen von mir untersuchten Dinkanegers, die andere (Fig. 408) diejenige eines gleichaltrigen Individuums der weißen Rasse veranschaulicht. Bei dem Neger arbeitet der Wadenmuskel an einem längeren Hebelarm als beim Weißen. Daher gestaltet sich, der größeren Exkursion zufolge, beim Neger die Wadenmuskulatur zweckmäßig so, daß sich an einen langen schmalen Muskelbauch eine kurze Sehne ansetzt, während für die Verhältnisse des Weißen, der geringeren Exkursion und der bei dem kurzen Hebelarm erforderlichen größeren Kraft entsprechend, ein kurzer dicker Muskel mit einer langen Sehne sich als am vorteilhaftesten erweist und demnach auch vorfindet. Den experimentellen Beweis für die Richtigkeit dieser Auffassung gelang es mir dadurch zu erbringen, daß ich bei der Katze nach operativer Verkürzung des langen Processus posterior calcanei die Verhältnisse des Wadenmuskels, die denjenigen des Negers analog sind — langer schmaler Muskel, kurze Sehne —, in solche übergehen sah, wie wir sie bei der weißen Rasse vorfinden — kurzer dicker Muskel, lange Sehne.

Eine von TAYLOR speziell bei den Eingeborenen von Britisch-Amerika beobachtete auffallende Einwärtskrümmung der Ferse führt dieser Autor wohl mit Recht auf die Gewohnheit der Leute zurück, im Canoe oder um das Feuer zusammengekauert mit halb untergeschlagenen Beinen zu sitzen.

Der menschliche Fuß ist von jeher als Gewölbe aufgefaßt worden. Wie wir späterhin bei der Besprechung des Plattfußes sehen werden, hat man in Bezug auf die spezielle Konstruktion desselben die verschiedensten Theorien aufgestellt.

Ein gleichfalls noch andauernder Streit bezieht sich, während alle Autoren als hinteren Stützpunkt des Fußes das Tuberculum calcanei annehmen, auf die vorderen Stützpunkte desselben.



BEELEY sprach die Köpfchen des 2. und 3. Mittelfußknochens als vordere Stützpunkte an, da dieselben an seinen Gipsabdrücken und Schuhen die tiefsten Eindrücke machten.

V. MEYER stellte die Behauptung auf, daß das Köpfchen des 3. Metatarsale den vorderen Stützpunkt darstelle. Die beiden inneren, sowie die beiden äußeren Mittelfußknochen mit ihren Zehen versehen nach seiner Anschauung lediglich den Dienst von seitlichen Streben, die sich den Unebenheiten des Bodens anpassen sollen.

Das Sprungbein überträgt im Stehen die Belastung durch das Fersenbein auf das Traggewölbe des Fußes, das vom Fersenbein, dem Würfelbein, dem 3. Keilbein und dem 3. Mittelfußknochen gebildet wird, beim

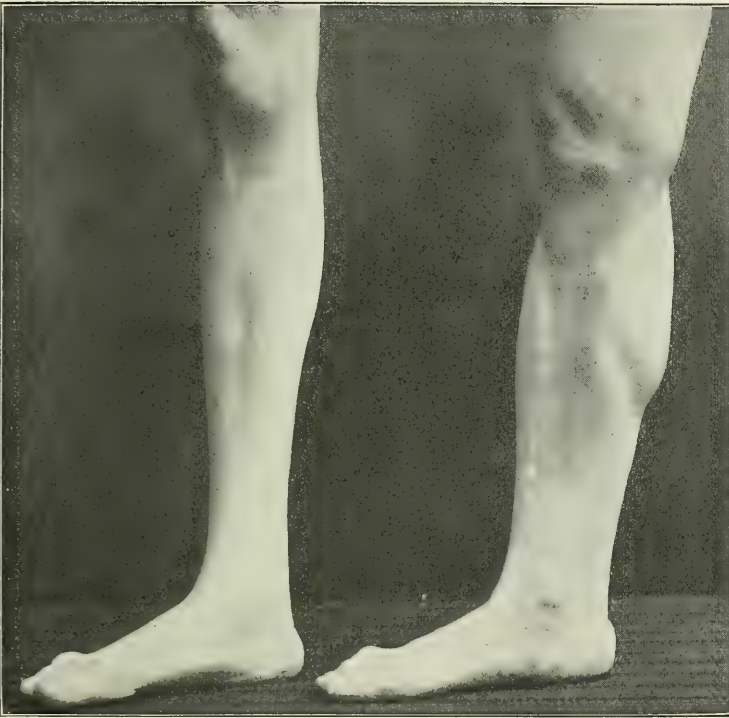

Fig. 407.

Fig. 408.

Fig. 407. Fuß und Unterschenkel eines 36-jährigen Dinkanegers.  
Fig. 408. Fuß und Unterschenkel eines Weißen.

Abstoßen im Gehen jedoch durch das Schiffbein auf die große Zehe. Vermittelst der letzteren geht das Abwickeln des Fußes vor sich, und zwar in der Richtung der sog. MEYERSCHEN Linie, d. h. der Linie, die Tuberculum calcanei und große Zehe verbindet.

LAZARUS und MARCINOWSKI plädieren für das Capitulum metatarsi II als den vorderen Stützpunkt des Fußgewölbes, indem sie darauf hinweisen, daß der zweite Mittelfußknochen länger ist als der dritte.

STEUDEL betrachtet als vordere Stützpunkte die Köpfchen der 5 Mittelfußknochen und das ganze Metatarsale V, erwähnt indessen, daß er Füße mit den Köpfchen des 1. und 5. Metatarsale und wieder andere mit dem Köpfchen des 3. Metatarsale als vorderen Stützpunkten gesehen habe.

SEITZ fand, daß in 57 Proz. der von ihm untersuchten Füße ein nach oben konvexer transversaler Metatarsalbogen bestand, dessen Scheitel das Köpfchen des 3. Metatarsale und dessen seitliche Stützen das 1. und 5. Metatarsale bildeten. In einer anderen Reihe von Fällen (17 Proz.) lagen wieder sämtliche Mittelfußköpfchen in einer Ebene. In 20 Proz. der Fälle lag hingegen das Köpfchen des 3. Metatarsale am tiefsten, und waren der 1. und 5. Mittelfußknochen nur seitliche Streben. In 2 Proz. lagen der 1. und 3. Mittelfußknochen am tiefsten, in 4 Proz. stützte sich neben dem 1. nicht allein der 5., sondern zugleich der 4. auf.

Während SEITZ der Tuberositas metatarsi V jede Rolle als Stützpunkt des Fußes abspricht, vertritt PETERSEN neuerdings wieder die früher von HUETER, GURLT, STARCKE u. a. verfochtene Anschauung, daß diese neben dem Fersenbeinhöcker und dem Köpfchen des 1. Mittelfußknochens als Stützpunkt des Fußes in Betracht komme.

Zur Erhaltung des Fußgewölbes bei der Belastung dient ein Zusammenwirken von Knochen, Bändern und Muskeln.

Von den Bändern kommen namentlich diejenigen der Planta pedis und speziell die Aponeurosis plantaris in Betracht, von den Muskeln diejenigen der Sohle und weiterhin von den langen Muskeln namentlich der Tibialis posticus, der nach HENKES Darlegungen zur Stützung des Gewölbes durch den Verlauf seiner Sehne, „welche sich unter dem Kopf des Sprungbeines herum ausgespannt findet“, ganz besonders geeignet erscheint. Auf die gleiche Bedeutung des Flexor hallucis, der, lateral von den beiden unteren Dritteln des Wadenbeins entspringend, seine starke Sehne medialwärts hinter dem Sprungbeinkörper und unter dem Sustentaculum tali nach der Planta sendet, haben ENGELS und HÜBSCHER neuerdings hingewiesen.

HENKE, LORENZ, KÜSTNER, HOFFA u. a. haben die Anschauung vertreten, daß der Fuß des neugeborenen Kindes vollständig platt sei. Dieser Ansicht tritt SPITZY entgegen, und zwar auf Grund genauer Messungen an 150 Kindern im Alter bis zu 3 Jahren; von ca. 100 Kindern wurden Fußabdrücke gefertigt. Zur Ermittlung der anatomischen Details wurde bei den während der Beobachtungszeit gestorbenen Kindern eine Nachprüfung in obductione gemacht; von einigen Fällen wurden Gefrierschnitte angefertigt. Nach SPITZYS Feststellungen besitzt der Fuß des Neugeborenen ein relativ ebenso hoch gespanntes Fußgewölbe wie derjenige des Erwachsenen. Dieses formt sich nicht erst während des extrauterinen Lebens, sondern ist primär ausgebildet und angeboren. Bei Beginn der Gehzeit verursacht die ungewohnte Belastung Schwankungen und vorübergehende Senkungen des Fußgewölbes, die aber bei einem normalen Fuß niemals zu einer dauernden oder gänzlichen Abflachung des Fußes führen. Nach der funktionellen Anpassung der Muskelbandapparate an die übertragene Last hören — beim Fehlen krankhafter Veränderungen — die Gewölbeschwankungen auf; durch Schwinden des ausfüllenden Fettgewebes tritt auch äußerlich die angeborene Fußwölbung hervor.

Nach dem Gesagten wird das vielfach verwendete Verfahren der Herstellung von Sohlenabdrücken zur Beurteilung der vorhandenen Fußwölbung nur mit einer gewissen Vorsicht zu benutzen sein, da eine stärkere Entwicklung der Sohlenweichteile Täuschungen herbei-

führen kann. Es existieren eine Reihe von Methoden, solche sogenannten Pelmatogramme (πέλμα die Fußspur) anzufertigen.

Das einfachste Verfahren besteht darin, daß man den Patienten auf eine beruhte Papierfläche treten läßt und den erhaltenen Abdruck mit Terpentinöl fixiert (s. Figg. 454, 455, 534, 535). Ein normaler Fuß hinterläßt hierbei nur Spuren der Ferse, des äußeren Fußrandes, der Zehenballen und -Spitzen.

BETTMANN benutzt das gewöhnliche photographische Celloidinpapier. Man bestreicht die Fußsohle am besten mit Natronlösung, wie sie zum Fixierbad gebräuchlich ist, oder mit Tonfixierbadlösung und läßt dann den Patienten in der gewöhnlichen Weise für einige Sekunden auf das Papier treten. Setzt man dasselbe dann hellem Tageslicht aus, so erscheint schon nach einigen Sekunden der Abdruck außerordentlich scharf. Man legt dann das Bild in das Tonfixierbad und behandelt es auch weiter so wie jede Kopie. Statt des Celloidinpapiers kann man auch das billigere Eisenblaupapier verwenden. Man bestreicht dann den Fuß mit Essiglösung und setzt das Papier nach dem Abdruck nicht dem Lichte aus, sondern legt es sogleich in Wasser und läßt es dann trocknen.

Nach FREIBERGS Methode hält man Stücke von weißem Karton mit glatter Oberfläche und zweckmäßiger Dimension, etwa 30 cm lang und 12 cm breit, vorrätig. Zum Gebrauch wird eine solche Karte mittelst Stiftchen auf einem entsprechend großen Brett befestigt; dann bestreicht man die Fußsohle mit folgender Mischung: Tincturae ferri chlorati 50,0, Alkohol 80-proz. 45,0, Glycerin 5,0. Nach Entfernung des Fußes vom Brett sieht man den Abdruck in leicht gelblicher Farbe. Um das Bild zu entwickeln, bepinselt man die Karte mit einer starken alkoholischen Gerbsäurelösung, wobei der Abdruck in blauschwarzer Farbe erscheint.

TIMMER verwendet zwei dicke Glasplatten, womöglich aus Spiegelglas. Auf die eine trägt man ein wenig Druckerfarbe guter Konsistenz auf und rollt dieselbe mit einer Tintenrolle aus; auf die andere Platte legt man einen Bogen möglichst glattes Papier und läßt dann den Patienten zuerst auf die erste, dann auf die zweite Platte treten. Den erhaltenen Abdruck kann man sofort mittelst Watte und Talcum venetum trocknen.

MUSKAT endlich verwendet die gewöhnliche Hektographentinte, die in dünner Schicht auf gutes feines Papier aufgetragen wird. Zweckmäßig werden mehrere Bogen gleichzeitig vorbereitet und getrocknet. Auf ein gut durchfeuchtetes Stück Holzpappe wird ein mit der Farbe imprägniertes Blatt vorsichtig aufgelegt und der Fuß aufgesetzt.

Unter den Untersuchungsmethoden, die wir beim Fuß zur Anwendung bringen, spielt neuerdings auch die Anwendung des Röntgenverfahrens eine wesentliche Rolle. Zur Beurteilung pathologischer Prozesse ist hier die genaue Kenntnis des normalen Knochens in seinen verschiedenen Entwicklungsperioden durchaus notwendig. Wir müssen bei der Beurteilung von Röntgenbildern das normale Verhalten der Knochen, deren Architektur, das Auftreten der Epiphysenkerne, sowie die häufigeren Varietäten kennen, um nicht zu irrümlichen Schlüssen zu gelangen. Genauere Angaben über die normalen Ossifikationsverhältnisse des Fußes unter Berücksichtigung des Röntgenbefundes verdanken wir für die intrauterine Periode LAMBERTZ, für die Zeit von der Geburt bis zum vollendeten Wachstum BADE, SICK u. a.



Die erste Ossifikation tritt in dem knorpelig präformierten Fußskelett in der 10.—12. fötalen Lebenswoche und zwar in den Metatarsalknochen auf. Von den Phalangen erscheint zuerst die distale Reihe, der in der 14. Woche die Ossifikation der Basalphalangen, gleichfalls zunächst an der großen, dann fibularwärts fortschreitend an den übrigen Zehen, bis zum Ende des 4. Monats folgt. Der 1. Zehe fehlt, wie dem Daumen, die Mittelphalanx. Das entsprechende Glied der 2. Zehe, zuweilen auch das der 3., ossifiziert im 6. Monat, manchmal noch später. Das Mittelglied der 4. Zehe ist häufig, dasjenige der 5. beim Neugeborenen stets noch knorpelig. Die erste Andeutung des Calcaneuskerns findet sich während des 6. Fötalmonats, zuweilen aber erst im Verlaufe der beiden folgenden Monate. Meist folgt dem vorgenannten sehr bald der Kern des Talus, auf den Röntgenbildern durch seine proximale und tibiale Lage vom Calcaneus unterscheidbar. Häufig beginnt kurz vor der Geburt noch die Ossifikation des Cuboideum.

Wir vermissen also am Röntgenbilde eines Fußes beim Neugeborenen noch das Kahnbein, die Cuneiformia, die distalen Epiphysen der Tibia und der Fibula sowie die Epiphysen der Metatarsalknochen und der einzelnen Phalangen.

Es erscheint zunächst im 1. Lebensjahre das Cuneiforme III, dann die distale Tibiaepiphyse, zwischen dem 16. und 24. Lebensmonate das Cuneiforme internum und die Fibulaepiphyse. In der Zeit zwischen 2 und 2 $\frac{1}{2}$  Jahren sehen wir auch den Schatten des mittleren Keilbeins auftreten. Am spätesten von allen Fußwurzelknochen — meist im 3.—4. Lebensjahre — tritt der sich dann bald der Form des ausgebildeten Knochens nähernde Kern des Kahnbeins auf.

Das Erscheinen der proximalen Epiphysen der Zehen schwankt zwischen dem 3. und 4. Jahre; im 5. Jahre sind die Epiphysenkerne sämtlicher Phalangen vorhanden. An den Mittelfußknochen treten im Alter von etwa 4 Jahren die Epiphysenkerne auf und zwar am Metatarsale der großen Zehe der proximale Kern wie am Daumen, an den übrigen Metatarsalia am distalen Ende.

Vom Tuber calcanei bleibt ein größerer Bezirk bis zum 8. Jahre knorpelig und erhält dann einen besonderen Ossifikationsherd, der später schalenförmig den übrigen Knochen umgibt, unten breiter ist als oben und sich in einer unregelmäßigen Linie anlegt. Seine Verschmelzung mit dem Calcaneus tritt im 18.—19. Lebensjahre ein. Im Talus bilden sich zuweilen zwei getrennte Knochenkerne.

Die Sesambeine an den Metatarsophalangealgelenken, von denen man konstant zwei Exemplare an der großen Zehe, das innere gelegentlich geteilt, relativ selten ein tibiales und fibulares an der 5., noch seltener ein tibiales an der 2. Zehe findet (A. STIEDA hat vor kurzem noch ein Sesamum tibiale IV in zwei Fällen am Röntgenbilde nachweisen können), pflegen erst im 14. Lebensjahre zu verknöchern. Gelegentlich kann auch ein Sesamum I distale (an der Beugefläche des Interphalangealgelenkes vorkommen, PFITZNER), ja A. STIEDA sah am Interphalangealgelenk der großen Zehe eines 32-jährigen Mannes zu beiden Seiten des Gelenkes je ein kleines Sesambein aufsitzen.

Von den Varietäten des Fußskeletts, auf die ich an dieser Stelle noch eingehen muß, erwähne ich zunächst das Os trigonum tarsi (BARDELEBEN) oder Os intermedium cruris (PFITZNER),

das auch in der Literatur mehrfach als abgesprengtes Knochenstück aufgefaßt worden ist (SHEPHERDSche Fraktur). Es ist beim menschlichen Embryo im zweiten Monat als selbständiger Knorpel vorhanden und verschmilzt meistens mit dem Talus. Während es bei den fünfzehigen Beuteltieren normal vorkommt, schätzt PFITZNER sein Vorkommen beim Menschen auf 7—8 Proz. — eine Zahl, die nach unseren Feststellungen an Röntgenbildern zu hoch gegriffen scheint. Das Os trigonum, von dem sich auf Fig. 409 ein ausgeprägtes Beispiel findet, hat seine Lage hinter dem Talus und artikuliert mit dem Calcaneus. Es kann eine Größe von 15—20 mm im Querdurchmesser und von 10—15 mm in vertikaler und sagittaler Richtung erreichen.

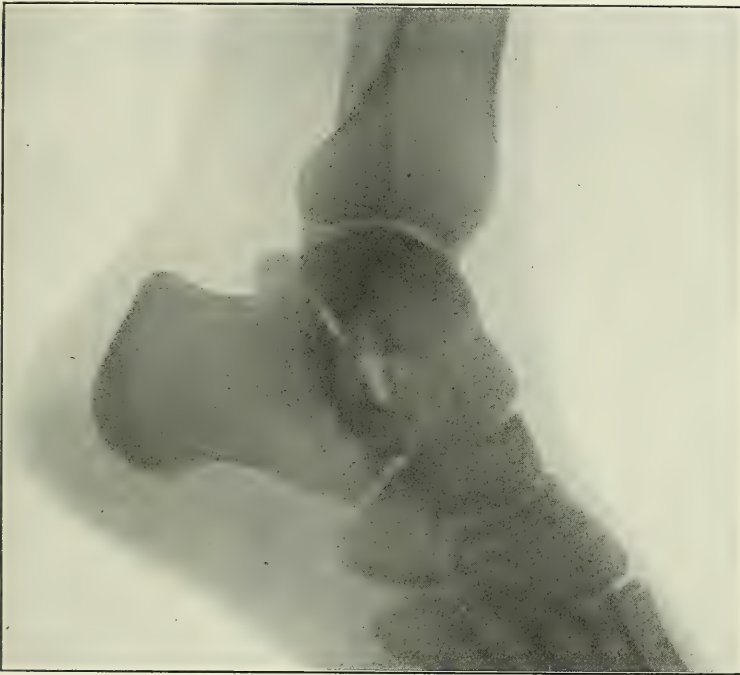


Fig. 409. Röntgenbild des rechten Fußes eines 43-jährigen Mannes mit Os trigonum tarsi.

Das nach PFITZNER in 10 Proz. vorkommende Tibiale externum liegt hinter dem Os naviculare und medianwärts vom Talus, das seiner Häufigkeit nach auf 8—9 Proz. berechnete Os peroneum liegt auf dem hinteren seitlichen Ende der Eminentia obliqua cuboidei und gleitet auf dem Cuboideum. Endlich erwähne ich noch als in 10 Proz. der Fälle vorkommend das Intermetatarsium, das auf der Streckseite des Fußes am distalen Ende des ersten Zwischenknochenraumes in einer Größe von 3—15 mm gelegen ist und in Verbindung mit dem Metatarsus I und Cuneiforme I steht.

Das Röntgenverfahren bietet uns weiterhin die Möglichkeit, die genaue Zeichnung, den normalen Bau der Spongiosa und, wie wir sehen werden, auch die Veränderungen in dem Aufbau der Knochenarchitektur bei den einzelnen Deformitäten in den verschiedenen Stadien der Behandlung zu verfolgen.

Fig. 410 zeigt die den normalen Fuß durchziehenden Bälkchensysteme im seitlich aufgenommenen Röntgenbilde. Es zeigt uns zwei starke Spongiosazüge, die sich in der Talusrolle rechtwinklig kreuzen, und von denen das vordere System geradlinig durch Taluskopf, Naviculare, Cuneiformia und die Metatarsen I—III, das hintere schräg nach hinten zur unteren Gelenkfläche des Talus zieht und sich von der oberen Gelenkfläche des Calcaneus etwas nach hinten abweichend divergierend in das Tuber calcanei fortsetzt. (Siehe in Fig. 411 die Darstellung der hauptsächlichsten Spongiosazüge des Fußes nach ENGELS.) Fig. 412 gibt das Skiagramm eines Calcaneus wieder, dessen Architekturverhältnisse unter normalen und pathologischen Bedingungen in neuester Zeit namentlich durch HAGLUND zum Gegenstand eingehender Studien an Röntgenbildern gemacht worden sind. Wir erkennen an demselben vier Bälkchensysteme. Vom Talusgelenk und der oberen Fläche des Knochens zieht eine erste Schar mit der Konkavität nach unten und hinten in die Hacke, eine zweite nach vorn und

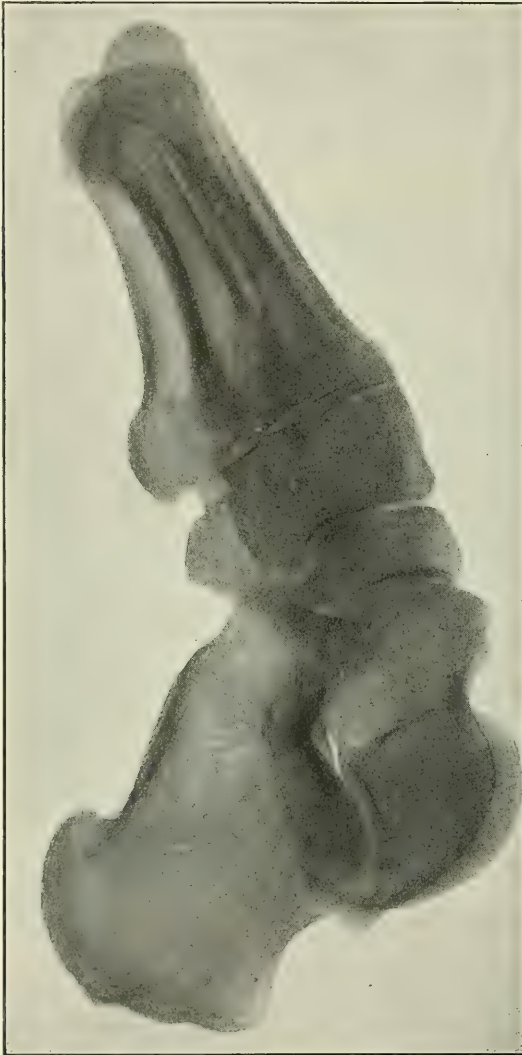

Fig. 410. Röntgenaufnahme eines normalen Fußes.

unten, um sich an der Gelenkfläche für das Os cuboideum fächerförmig auszubreiten. Rechtwinklig mit diesen beiden sich kreuzende Bälkchen ziehen nach oben konkav, in der Mitte der unteren Fläche des Calcaneus dichter aneinander gefügt, einerseits nach vorn und oben zur Gelenkfläche mit dem Würfelbein, andererseits nach hinten und oben gegen die Tuberositas calcanei. Endlich zieht noch eine Reihe paralleler Trabekeln längs der hinteren Fläche des Fersenhöckers von oben nach unten.



Eine eigentümliche Sitte der Chinesen, an den Füßen der kleinen Mädchen künstliche Mißgestaltungen zu erzeugen, ist an dieser Stelle noch zu erwähnen. Die Sitte soll von dem Kaiser Tschou-hou-dschu eingeführt worden sein, der

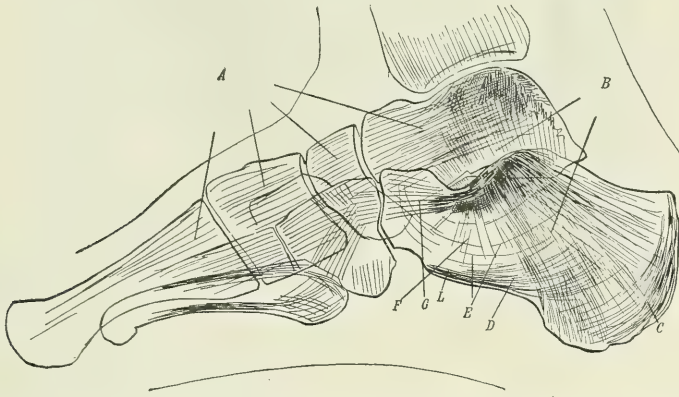


Fig. 411. Darstellung der hauptsächlichsten Spongiosazüge des Fußes. (Nach ENGELS.)

um das Jahr 580 n. Chr. lebte und sich durch große Sinnlichkeit auszeichnete. In dem kleinen Fuß wollte er dem weiblichen Körper einen neuen Reiz verleihen.

Die Deformation wird erzeugt durch den stetigen Druck und Zug einer straff, aber nicht eigentlich schnürend angelegten Binde im Verlaufe eines Jahrzehnts.

Nach PERTHES' Ermittlungen wird mit den Wickelungen im 5.—8. Lebensjahre begonnen. Die zu den Deformationen benutzten

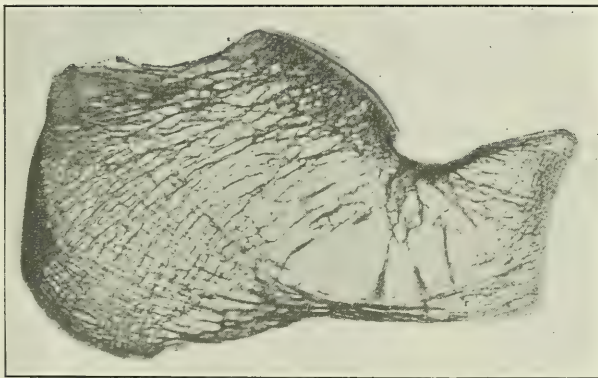


Fig. 412. Röntgenbild eines Calcaneus.

Bandagen bestehen aus Baumwolle, sind 1—2 m lang und 7—8 cm breit. Sie werden in Form der in der Verbandlehre als Stapes bekannten Touren angewandt. Der Fuß bleibt dauernd ihrer Einwirkung unterzogen. Auch wenn — etwa mit dem 15. Lebensjahre — die gewünschte Form erreicht ist, werden die Bandagen in der

gleichen Weise weiter angelegt, da nur so die Form des Fußes gewahrt bleibt (s. Fig. 413).




Fig. 413. Bandagierung der Füße in China. (Nach PERTHES.)

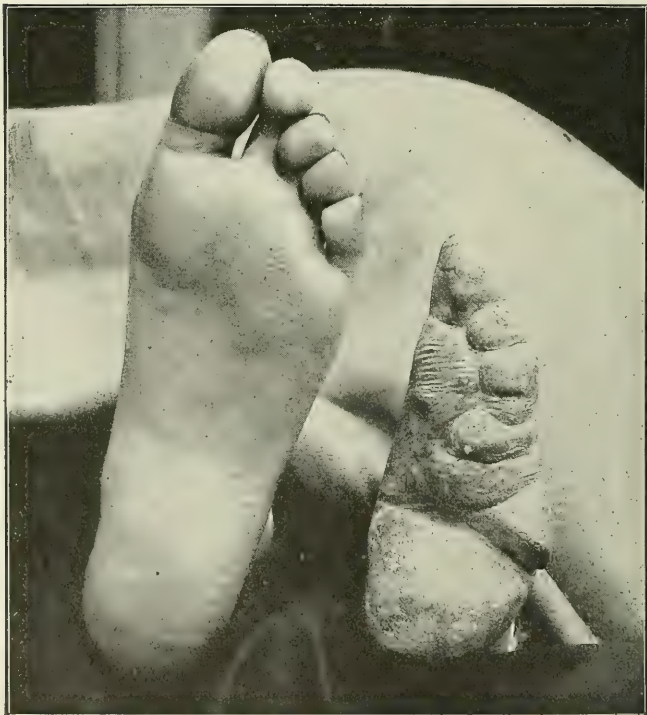


Fig. 414. Gipsabguß eines chinesischen Frauenfußes neben dem Fuß einer gleich großen Deutschen photographiert. (Nach PERTHES.)

Es sind hauptsächlich zwei Wirkungen, welche durch die Bandagen erzielt werden. Durch die Achtertouren des Stapes wird die

Ferse gegen die vordere Hälfte des Fußes herangezogen, wobei die für gewöhnlich nur wenig gegen die Horizontale geneigten Achsen des Mittelfußes und des Calcaneus eine ganz steile, beim Calcaneus zuweilen fast vertikale Richtung bekommen. Durch diese Einwirkung entsteht ein Hohlfuß höchsten Grades. Zweitens werden durch den eigentümlichen Steigbügelteil des Stapes die 2. bis 5. Zehe auf die Planta pedis heruntergeschlagen, so daß die Streckseite der Zehen dem Boden zugekehrt ist, während die große Zehe als einzige in der normalen Lage mit dem Nagel nach oben verharrt (s. Fig. 414).

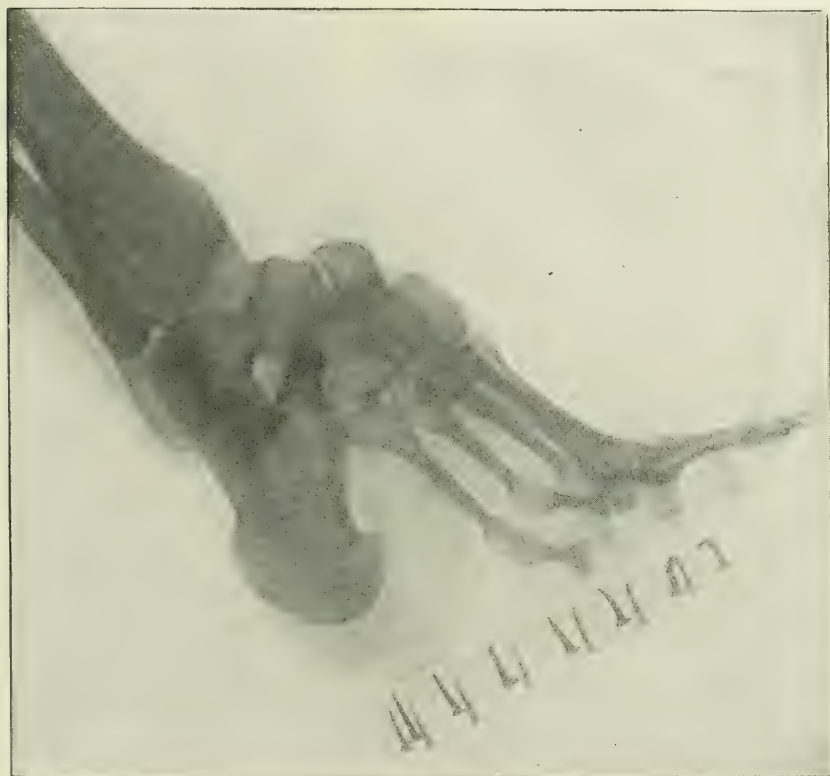

Fig. 415. Röntgenbild eines Chinesinnenfußes im Schuh. (Nach FRÄNKEL.)

Der Schuh der Chinesin ist noch erheblich kleiner als der Fuß, für den er bestimmt ist. In der Fersenkappe liegt ein Holzkeil oder Baumwollenbausch, so daß die Ferse des Fußes zum Teil außerhalb des Schuhs oberhalb der Fersenkappe gelegen ist. Durch Binden, die über dem Schuh angelegt werden, wird der Fuß in dieser Lage fest erhalten. Die Haltung des Fußes im Schuh bedingt eine starke Plantarflexion im Sprunggelenk und dadurch eine weitere Steigerung der schon durch die Deformation an sich bedingten Steilheit des Fußrückens.

Die Umformungen der äußeren und inneren Gestaltung der Knochen, die denjenigen in vieler Beziehung gleichen, welche wir späterhin bei der Besprechung des *Pes calcaneus sensu strictiori*



kennen lernen werden, sind in letzter Zeit namentlich an Röntgenbildern (VOLLBRECHT, PERTHES, FRÄNKEL), von HABERER, BROWN und H. VIRCHOW an Präparaten studiert worden.

In dem von FRÄNKEL abgebildeten Falle (s. Fig. 415) ist der Hohlfuß in klassischer Weise ausgeprägt. Hier sind Vorderfuß und Ferse bis zur äußersten Grenze einander genähert, derart, daß der Calcaneus eine direkt vertikale Richtung bekommen hat und die Metatarsalia so steil gestellt sind, daß sie mit dem Calcaneus einen spitzen Torbogen bilden. Dieser wird von dem dicken Fettpolster so ausgefüllt, daß nur ein schmaler sich nach oben erstreckender Spalt übrig bleibt.

### Literatur.

- Bade, P.**, Die Ossifikation des menschlichen Fußskeletts nach Röntgenogrammen. *Fortschr. auf dem Gebiete der Röntgenstrahlen*, Bd. 3, S. 134.
- Beely**, Zur Mechanik des Stehens und Gehens. *Arch. f. klin. Chir.*, Bd. 27, S. 459.
- Bettmann**, Zur Technik der Fußsohlenabdrücke. *Centralbl. f. Chir.*, 1902, No. 27.
- Brown, P.**, Observations especially with the Röntgen rays on the artificially deformed foot of the Chinese lay of rank in relation to the functional pathogenesis of deformity. *Journ. of med. Research*, Vol. 10, No. 3.
- Engels, W.**, Ueber den normalen Fuß und den Plattfuß. *Zeitschr. f. orthopäd. Chir.*, Bd. 12, S. 461.
- Fränkel, J.**, Ueber den Fuß der Chinesin. *Zeitschr. f. orthopäd. Chir.*, Bd. 14, S. 339.
- Freiberg**, Zur Herstellung von Fußabdrücken. *Ibid.* Bd. 9, S. 657.
- Haberer**, Schädel und Skeletteile aus Peking, Bd. 1, Jena 1902.
- Haglund, P.**, Radiografiska studier öfver spongiosus funktionella struktur i calcaneus. *Upsala* 1903.
- Henke**, Die Kontrakturen der Fußwurzel. *Zeitschr. f. rationelle Medizin*, 1859.
- Herz, M.**, Der Bau des Negerfußes. *Verhandl. d. Deutschen Gesellschaft f. orthopäd. Chir.*, 1. Kongreß, Bd. 2, S. 163.
- Joachimsthal, G.**, Funktionelle Formveränderungen an den Muskeln. *Arch. f. klin. Chir.*, Bd. 54, Heft 3.
- Lambertz**, Die Entwicklung des menschlichen Knochengerüsts während des fötalen Lebens. *Fortschr. auf dem Gebiete der Röntgenstrahlen. Ergänzungsheft* 1, 1900.
- Lazarus**, Zur Morphologie des Fußskeletts. *Morphol. Jahrb.*, Bd. 24, 1896.
- v. Meyer, H.**, Statik und Mechanik des menschlichen Fußes. Jena 1886.
- Muskat**, Eine neue Methode Fußabdrücke anzufertigen. *Deutsche med. Wochenschr.*, 1902, No. 25.
- Pertthes**, Ueber den künstlich mißstalteten Fuß der Chinesin im Hinblick auf die Entstehung der Belastungsdeformitäten. *Arch. f. klin. Chir.*, Bd. 67, Heft 3.
- Petersen**, Zum Mechanismus des Plattfußes. *Ibid.* Bd. 69, Heft 1—3.
- Pfützner**, Beiträge zur Kenntnis des menschlichen Extremitätenskeletts. *Morphol. Arbeiten*, 1896, Heft 2.
- Derselbe**, Die Sesambeine des menschlichen Körpers. *Morphol. Arbeiten*, 1892, Heft 4.
- Ranke, F.**, *Der Mensch*, Leipzig 1886.
- Seitz**, Die vorderen Stützpunkte des Fußes unter normalen und pathologischen Verhältnissen. *Zeitschr. f. orthopäd. Chir.*, Bd. 8, S. 37.
- Spitz, H.**, Ueber Bau und Entwicklung des kindlichen Fußes. *Jahrb. f. Kinderheilk.*, N. F. Bd. 57.
- Studel**, Zur Entstehung des statischen Plattfußes. *Zeitschr. f. Chir.*, 1898, Heft 5/6, S. 443.
- Stieda, A.**, Zur Kenntnis der Sesambeine der Finger und Zehen. *Beitr. z. klin. Chir.*, Bd. 42, S. 237.
- Timmer, H.**, Eine neue Methode Fußabdrücke zu machen. *Zeitschr. f. orthopäd. Chir.*, Bd. 9, S. 143.
- Virchow, H.**, Das Skelett eines verkrüppelten Chinesinnenfußes. *Zeitschr. f. Ethnologie*, 1903, Heft 2, S. 266.
- Vollbrecht**, Der künstlich verstümmelte Chinesenfuß. *Denkschr. zum 70. Geburtstage von Coler* 1900; *Fortschr. auf dem Gebiete der Röntgenstrahlen*, Bd. 4, S. 212.
- Wilms und Sick**, Die Entwicklung der Knochen der Extremitäten von der Geburt bis zum vollendeten Wachstum. *Fortschr. auf dem Gebiete der Röntgenstrahlen. Ergänzungsheft* 9.

## Der Klumpfuß.

Mit dem Namen Klumpfuß (Pes varus) bezeichnen wir nach BESSEL-HAGEN jede fehlerhafte, unter abnormen Bedingungen eingehaltene Stellung des Fußes, welche mit einer Verdrehung im Sinne der Supination in die Erscheinung tritt. Der Fuß ist auf die äußere Kante gestellt, der innere Fußrand nach oben gerichtet, der äußere nach abwärts gesenkt. Vielfach daneben, aber nicht konstant vorkommende Erscheinungen sind einerseits die Senkung, andererseits die Einwärtskehrung der Fußspitze.

Man trennt von den wirklichen Klumpfüßen, bei denen die einzelnen Skelettstücke ihre Stellung dauernd innehalten, die „Klumpfußstellungen“, jene Reihe symptomatischer Deformitäten, die gewisse Formen von Gelenkentzündungen begleiten oder sich als Ausdruck einer nur zeitweilig bestehenden Muskelkontraktur erweisen.

Wir teilen die Klumpfüße ein in die angeborenen und die nach der Geburt erworbenen.

### Statistik.

#### Statistik des angeborenen Klumpfußes.

BESSEL-HAGEN fand, daß unter 13 668 während eines Zeitraumes von 13 Jahren (von 1874 bis Anfang 1887) in der geburtshilflichen Abteilung des Kgl. Charité-Krankenhauses in Berlin geborenen ausgetragenen Kindern 15 kongenitale Fußdeformitäten mit zur Welt gebracht hatten, also 1,1 Proz. Klumpfüße waren dabei in 12 Fällen, also einmal unter 1139 Geburten, beobachtet worden. Mit Rücksicht darauf, daß der angeborene Klumpfuß in den besseren Ständen entschieden seltener vorkommt als in den ärmeren Volksklassen, nimmt BESSEL-HAGEN an, daß ungefähr auf 1100—1200 Menschen ein Fall von angeborenem Klumpfuß und auf etwas mehr als 900 Menschen eine der angeborenen Fußdeformitäten überhaupt zu rechnen ist.

Die Häufigkeit des kongenitalen Klumpfußes im Vergleich zu anderen Bildungsfehlern wurde außer nach dem Krankenmaterial der geburtshilflichen Abteilung der Charité, das bei den 13 668 Neugeborenen im ganzen 113 Mißbildungen ergab, auch nach den 2555 angeborenen Anomalien, welche in einem Zeitraum von  $9\frac{1}{2}$  Jahren unter 89 987 Kranken der Kgl. chirurgischen Poliklinik zu Berlin zur Beobachtung gekommen waren, berechnet. In der chirurgischen Poliklinik waren unter den mit Anomalien behafteten Patienten 9,9 Proz., in der Charité 10,6 Proz. mit Klumpfüßen zur Welt gekommen, so daß wir also auf 10 Bildungsfehler einen kongenitalen Pes varus rechnen können.

Während man bis vor kurzem allgemein der Anschauung huldigte, daß der Klumpfuß die häufigste angeborene Verbildung darstellt, neigt man mit LORENZ neuerdings der Ansicht zu, daß der Pes varus in dieser Beziehung noch von der kongenitalen Hüftluxation übertroffen werde, über deren Vorkommen die geburtshilflichen Statistiken keinen Aufschluß geben, da das Leiden meist erst bei den ersten Gehversuchen erkannt wird.

Das Geschlecht der Patienten mit angeborenem Klumpfuß war BESSEL-HAGEN in 245 Fällen bekannt. Von ihnen waren 156 (63,7 Proz.) männlich, 89 (36,3 Proz.) weiblich. Unter 77 von BILLROTH in Zürich und Wien festgestellten Fällen entfielen 50 auf das männliche, 27 auf das weibliche Geschlecht. Der angeborene Klumpfuß kommt demnach fast noch einmal so häufig bei Knaben als bei Mädchen vor.

BILLROTH fand weiterhin, daß weit über die Hälfte der von ihm zusammengestellten angeborenen Klumpfüße (57,1 Proz.) doppelseitig waren. Zu einem ähnlichen Ergebnis gelangte auch BESSEL-HAGEN, der in 56,8 Proz. doppelseitigen, in 43,2 Proz. einseitigen Klumpfuß fand. Nach TAMPLINS Feststellungen waren von 688 Fällen 367, d. h. 53,3 Proz. doppelseitig und 321, d. h. 46,7 Proz. einseitig.

In Bezug auf die Frage, ob die einseitig angeborenen Klumpfüße die eine Seite bevorzugen, differieren die Statistiken. TAMPLIN sah die Deformität rechterseits, BESSEL-HAGEN linkerseits häufiger. Der letztere Autor vermochte die Behauptung DIEFFENBACHS, daß Knaben verhältnismäßig öfter zwei Klumpfüße haben als Mädchen, durchaus zu bestätigen. Seinen Aufzeichnungen zufolge besaßen von 122 Knaben 69, d. h. 56,6 Proz. und von 67 Mädchen nur 33, d. h. 49,2 Proz. einen doppelseitigen Klumpfuß.

Endlich sei erwähnt, daß etwa ein Zehntel aller mit Klumpfüßen geborenen Kinder noch andere Bildungsfehler aufzuweisen hat.

#### Statistik des nach der Geburt erworbenen Klumpfußes.

Während, wie wir gesehen haben, annähernd doppelt so häufig Knaben wie Mädchen mit Klumpfüßen geboren werden, sind bei den postfötal erworbenen Klumpfüßen beide Geschlechter fast in derselben Weise beteiligt. BESSEL-HAGEN fand unter 114 Kranken 55 männliche und 49 weibliche Träger der Deformität. Daß die traumatischen Formen beim männlichen Geschlechte etwas prävalieren, erklärt sich aus der größeren Häufigkeit der Verletzungen bei diesem überhaupt.

Die einseitigen Klumpfüße überwiegen im späteren Leben beträchtlich gegenüber den doppelseitigen. Unter 106 Fällen, die BESSEL-HAGEN zusammenstellt, sind 92 (86,8 Proz.) einseitige und nur 14 (13,2 Proz.) doppelseitige Klumpfüße. Diese eigentümliche Erscheinung ist auf die Art der ursächlichen Erkrankungen zurückzuführen, insbesondere darauf, daß die Mehrzahl derselben, namentlich die in der Aetiologie des Klumpfußes eine so wesentliche Rolle spielende Poliomyelitis, nur eine der beiden Unterextremitäten zu befallen pflegt. Fast 70 Proz. (unter BESSEL-HAGENS 106 Fällen 68) werden durch Erkrankungen des Nervensystems, in der Mehrzahl der Fälle durch die spinale Kinderlähmung, veranlaßt. Merkwürdigerweise sind dabei unter den einseitigen neuropathischen Klumpfüßen fast noch einmal so viel rechtsseitige wie linksseitige beobachtet worden. Am wenigsten zahlreich sind unter BESSEL-HAGENS Fällen die intermittierenden Klumpfüße infolge von spastischer Spinalparalyse und die myopathischen vertreten (je 1 Fall); ihnen folgen in aufsteigender Reihe die cicatriciellen Klumpfüße (3 Fälle), die traumatischen Klumpfüße (7 Fälle), die sekundär osteopathischen Deformitäten (9 Fälle), dann die statischen und sekundär osteopathischen Deformitäten (14 Fälle).



Zweimal hatte es sich um Gewohnheitskontrakturen bei Ulcerationen an der Sohle gehandelt, einmal war der Klumpfuß durch langes Liegen während eines Puerperalfiebers entstanden.

### Aetiologie.

#### Aetiologie des angeborenen Klumpfußes.

Klumpfüße können während der ganzen Zeit des Embryonallebens zu stande kommen, wobei die Mißbildung naturgemäß um so schwerer werden muß, je früher — bei gleicher Größe der Störung — eine solche den sich entwickelnden Fuß trifft. Weiterhin können die Ursachen, welche die Mißbildung hervorbringen, auch schon vor Beginn der Entwicklung einwirken.

Nicht immer wird es uns indessen bei dem heutigen Stande unserer Kenntnisse gelingen, in einem bestimmten Falle zu entscheiden, ob wir es mit einer primären fehlerhaften Anlage, einem Klumpfuß aus innerer Anlage zu tun haben oder mit sekundären Störungen der Embryonalentwicklung, hervorgerufen durch ein abnormes Wirken mechanischer Kräfte auf den in seiner Anlage normalen Fötus. Eine strenge Scheidung zwischen dem idiopathischen und dem sekundären angeborenen Klumpfuß im Sinne von BESSEL-HAGEN wird daher nicht durchführbar sein.

Wir können zunächst im Gegensatz zu einer Reihe von Autoren, welche in jedem Falle eine äußere Einwirkung für die Anomalie verantwortlich machen wollen, sagen, daß es Klumpfüße gibt, welche ihre Entstehung zweifellos einer Alteration der Keimanlage verdanken.

Einen Beweis hierfür erbringen vor allem diejenigen Fälle, in denen wir eine Vererbung nachzuweisen vermögen.

Will man selbst das relativ häufige — von mir selbst allein in 6 Familien beobachtete — Vorkommen der Mißbildung bei Kindern derselben Mutter nicht mehr zum Begriff der Vererbung im strengen Sinne rechnen, sondern, wie dieses von den Vertretern der ausschließlich mechanischen Entstehungsweise des Klumpfußes geschehen ist, in recht gekünstelter Weise annehmen, daß sich hier der Einfluß derselben äußeren Schädlichkeit in allen Schwangerschaften wiederholt hat, so erbringen doch die Fälle von Vererbung des Klumpfußes vom Vater auf die Kinder den unzweideutigen Beweis für das Vorkommen primärer angeborener Klumpfüße.

Ein instruktives Beispiel dieser Art teilt DOLLINGER mit. Eine Frau gebar in ihrem 18. Jahre ein gesundes Mädchen, nach einem Jahre einen Knaben mit rechtsseitigem, nach drei Jahren einen Sohn mit doppelseitigem Klumpfuß. Der letztere heiratete im 26. Jahre ein 20 Jahre altes Mädchen, in dessen Familie nie Klumpfüße vorgekommen waren. Sie gebar ihm einen Knaben mit hochgradigem doppelseitigem Pes varus.

Ein Kranker, dessen linksseitigen Klumpfuß ich redressiert hatte, führte mir seinen wiederum mit der gleichen linksseitigen Fußdeformität behafteten Sohn zu.

Ein besonders in die Augen springendes Beispiel dieser Art, das mir aus dem Beobachtungsmaterial der Berliner chirurgischen Klinik freundlichst zur Verfügung gestellt wurde, ist in Fig. 416 wiedergegeben. Hier zeigen ein Mann sowie seine drei Kinder, zwei Knaben von 10 und 5 sowie ein Mädchen von

7 Jahren, die bisher durch keinerlei Behandlung beeinflussten hochgradigsten angeborenen Klumpfüße auf beiden Seiten. Ein Vetter hatte die gleichen Verbildungen, drei jüngere Geschwister besaßen gesunde Füße.

Schwieriger zu deuten schon sind diejenigen Klumpfüße, welche sich mit Defekten oder Mißbildungen der Knochen und Gelenke des Fußes, sowie weiterhin mit anderen Anomalien des Körpers vergesellschaftet vorfinden.



Fig. 416. Hochgradige doppelseitige Klumpfüße bei einem Manne und seinen drei Kindern.

Einen Fall der ersteren Art hat SCHWARTZ mitgeteilt. Die Supinationsstellung des Fußes war durch einen Defekt des Os naviculare veranlaßt. In einem von FÖRSTER aus der Sammlung des Würzburger pathologischen Institutes beschriebenen Präparat waren Calcaneus, Talus, Naviculare und Cuboideum zu einem einzigen Stück verschmolzen. Der Fuß hatte nur 2 Ossa cuneiformia, nur 3 Metatarsalknochen und 3 Zehen mit je 2 Phalangen. KIRMISSON sah bei einem Manne und bei dessen 1., 3. und 5. Kinde reine Klumpfüße mit Spitzfußstellung, bei denen die Durchleuchtung eine Verschmelzung

sämtlicher Fußwurzelknochen und daneben knöcherne Ankylosen in den Articulationes metatarsophalangeae aufdeckte.

In dieselbe Gruppe zu rechnen sind diejenigen Fälle von Klumpfüßen, welche, wie Fig. 417 bei einem 1 Jahr 2 Monate alten Mädchen meiner Beobachtung veranschaulicht, den totalen oder partiellen Defekt der Tibia regelmäßig begleiten. Allerdings ist hier die Möglichkeit einer mechanischen Entstehung unter dem Einfluß amniotischer Einwirkungen, wie für den Defekt des Röhrenknochens, so auch für den Klumpfuß nicht von der Hand zu weisen. Bei dem in Fig. 418 abgebildeten neugeborenen Kinde mit doppelseitigem Tibiadefekt und Pes varus duplex findet sich noch daneben, wie besonders deutlich das Skiagramm (Fig. 419) zeigt, in ähnlicher Weise wie bei einem von HILDEMANN beschriebenen Patienten eine Spaltung des unteren Femurendes in zwei Hälften. Die Zahl der Zehen ist meist auf vier oder drei, ja selbst auf zwei reduziert, während sie in seltenen Fällen sich bis zu acht steigern kann.

Eine Zehenreduktion findet sich gelegentlich beim Klumpfuß auch ohne Tibiadefekt.

Die übrigen den angeborenen Klumpfuß, wie wir gesehen haben, in 10 Proz. aller Fälle begleitenden Anomalien können durchaus verschiedener Art sein. So bilde ich in Fig. 420 einen 66-jährigen Patienten ab, der eine Reihe von Abnormitäten an den Gliedmaßen, darunter auch einen linksseitigen Klumpfuß, zeigt. An den oberen Extremitäten sind die

Vorderarme verhältnismäßig zu kurz. Die Hände stehen in Radialabduktions-, sogenannter Klumphandstellung und zeigen Defekte der Daumen und der ersten Mittelhandknochen. Auf den Röntgenbildern erweisen sich beide Radii als verkürzt. Während der rechte Fuß sich ohne ein fühlbares Zwischenstück unmittelbar an den Rumpf anschließt, befindet sich links zwischen dem Becken und dem hier in hochgradiger Varusstellung befindlichen Fuß ein etwa 20 cm langer Knochen, im unteren Teil nach vorn und außen stark konvex ver-

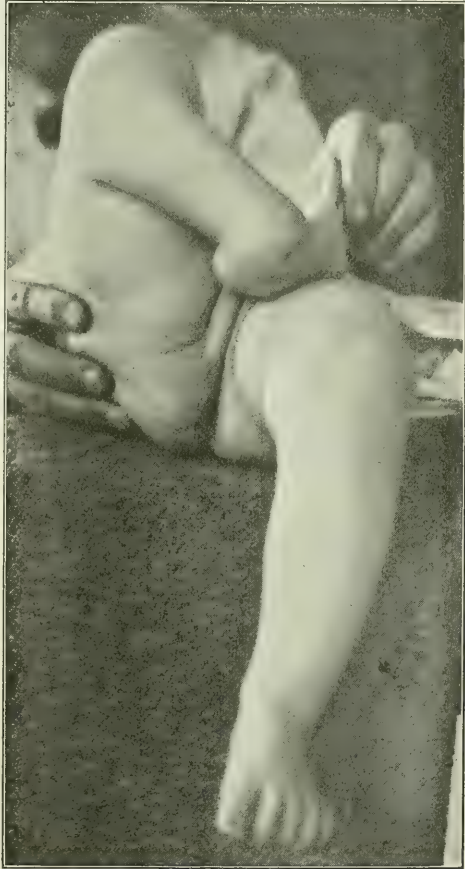

Fig. 417. Klumpfuß als Begleiterscheinung eines totalen rechtsseitigen Tibiadefektes.



krümmt. In sitzender Stellung ruht der rechte Fuß der Unterlage mit der Planta auf, während links, infolge der starken Klumpfußstellung,

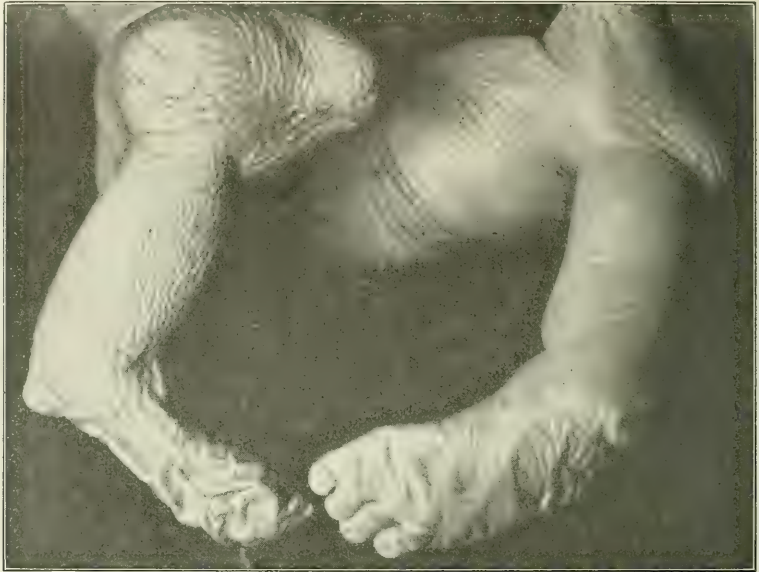

Fig. 418. Doppelseitiger Klumpfuß in Verbindung mit beiderseitigem Tibia-defekt. Spaltung des unteren Femurendes beiderseits.

der äußere und dorsale Teil des Fußes den Boden berühren. In liegender Stellung schweben beide „Unterextremitäten“ in der Luft.

Das Skiagramm (s. Fig. 266, Bd. II dieses Handbuchs) ergibt links das Vorhandensein eines  $2\frac{1}{2}$ –3 cm dicken Knochens, der sich zentralwärts offenbar in der Art eines Femur mit dem Becken verbindet und, im unteren Drittel stark lateralwärts konvex, an einer annähernd glatten Gelenkfläche mit der Außenseite des Calcaneus in Verbindung tritt. Ein Talus fehlt. Das Naviculare, mit Cuneiforme I und II verwachsen, artikuliert an einer vorderen Gelenkfläche des Calcaneus neben dem Cuneiforme. Das sonstige Fußskelett erscheint normal.

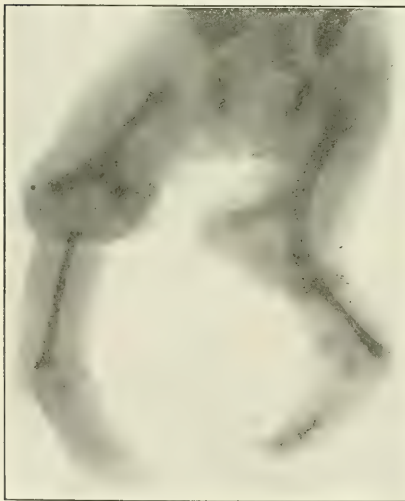

Fig. 419. Röntgenbild des in Fig. 418 abgebildeten Kindes.

Für eine Erklärung derartiger Abnormitäten, die in den verschiedensten Formen vorkommen, fehlt uns noch jeder Anhalt. Vielfach hat man sie als Thermo-morphien aufgefaßt. Ebenso hat BESSEL-HAGEN gewisse Anklänge an frühere Stufen der phylogenetischen Entwicklungsreihe in

dem anatomischen Bau des angeborenen Klumpfußes im Vergleich mit derselben Erscheinungsweise des Fußskeletts einiger Edentaten und vor allem des Orang finden wollen. PARKER und SHATTOCK haben auf die schräge Richtung hingewiesen, welche der etwas lang erscheinende Talushals beim angeborenen Klumpfuß sowohl wie beim Orang nach einwärts erhalten hat. Als tierähnlich könnte man nach BESSEL-HAGEN auch die Streckstellung der beiden hinteren Fußwurzelknochen ansprechen, die an Zustände erinnern, wie sie von den digitigraden Säugetieren bekannt sind, weiterhin die nahen Beziehungen des Calcaneus zur Fibula, seine mehr seitlich verschobene Stellung und vor allem seine angeborene Gelenkverbindung mit der Fibula.

Als bedingt durch primäre Keimfehler glaube ich auch ohne weiteres diejenigen Klumpfüße auffassen zu müssen, die sich gemeinsam mit angeborenen Luxationen vorfinden. Entsprechend der vorwiegenden Häufigkeit der angeborenen Hüftluxation findet man relativ häufig gerade mit dieser angeborenen Verrenkung einen Pes varus vergesellschaftet. Der in Fig. 421 u. 422 abgebildete Patient, ein Knabe von 6 Jahren, zeigt die Kombination einer beiderseitigen Hüftluxation mit einem doppelseitigen Klumpfuß. REINER, BACILIERI, WEHSARG und andere sahen Klumpfüße in Verbindung mit angeborenen Kniegelenkluxationen. Daß es allerdings auch nicht an Vertretern derjenigen Auffassung fehlt, welche die angeborenen Luxationen nicht als primäre Keimfehler auffassen, sondern auf eine intrauterine Zwangshaltung zurückführen, wird aus dem betreffenden Abschnitte dieses Handbuches hervorgehen.

Wir finden weiterhin die allerdings seltene Kombination des Klumpfußes mit Hasenscharte und Wolfsrachen, mit Stellungsanomalien an den Extremitäten, mit Syndaktylie, Polydaktylie u. dgl. mehr. Die bei Spina bifida und Hydrocephalen durchaus nicht seltenen angeborenen Klumpfüße besitzen einen vorwiegend paralytischen Charakter. Ein Defekt des Rückenmarks ist beispielsweise in einem Falle von Spina bifida mit Klumpfuß von REMAK nachgewiesen worden.

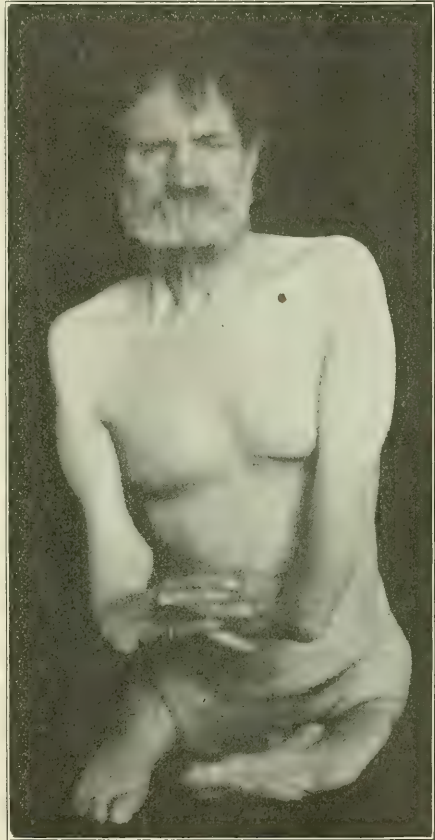


Fig. 420. 66-jähriger Patient mit „Robbenähnlichkeit“.

Für eine Anzahl von Fußdeformitäten drängt sich uns nun ohne weiteres der Gedanke einer mechanischen Entstehungsweise so zwingend auf, daß es den Tatsachen Gewalt antun hieße, wollte man diesen Faktor in der Aetiologie in Abrede stellen. Als mechanische Momente, welche die Veranlassung zur Entstehung eines Pes varus oder in gleicher Weise anderer Fußdeformitäten abgeben können, kommen zunächst in Betracht die Einengung des Fußes bei extrauterin oder in einem Horn des Uterus bicornis gelagerten Früchten, eine abnorme Enge der Eihüllen oder der Uteruswand, der Druck anderer Teile des Fötus, derjenige eines zweiten Fötus, benachbarter Tumoren und endlich abnorme Verwachsungen und Strangbildungen des Amnion.

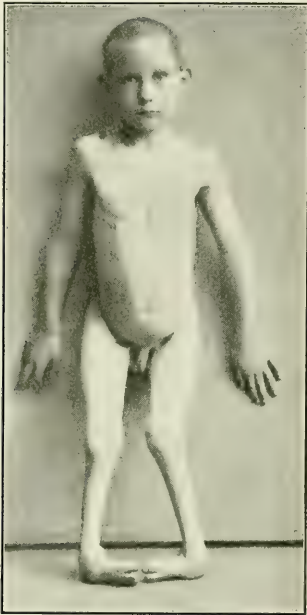

Fig. 421.



Fig. 422.

Fig. 421 und 422. 6-jähriger Knabe mit doppelseitigem Klumpfuß und beiderseitiger Hüftluxation.

Klumpfüße bei extrauterin oder in einem Horn des Uterus bicornis gelagerten Föten haben u. a. WEBSTER, LAZARUS, v. WINKEL und ich selbst beschrieben.

In dem Falle von v. WINKEL lag bei der Mutter ein Uterus bicornis bicollis vor. Der mit beiderseitigem Klumpfuß behaftete Fötus hatte sich in dem spindelförmigen linken Horn entwickelt. Der Fall lag deswegen besonders ungünstig für die Frucht, weil ein eigentlicher Fundus fehlte, die Höhle nach oben hin an Breite und Dicke abnahm und außerdem so seitlich verschoben war, daß auch hierdurch eine Raumbegrenzung für die Frucht entstehen mußte.

In dem von mir beschriebenen Präparat einer 4½ Monate alten Extrauterin gravidität hatte der Fötus in der engen, stark gewundenen



Tube nicht nur eine Schnürfurche am Kopf, einen rechtseitigen Schiefhals, Zehen- und Fingerverschiebungen, sondern auch hochgradige beiderseitige Klumpfüße davongetragen, über deren mechanische Entstehungsweise kein Zweifel bestehen konnte.

Fig. 423, die ich Herrn Dr. FALK-Berlin verdanke, zeigt eine ca.  $3\frac{1}{2}$  Monate alte in Umbildung zu einem Foetus papyraceus begriffene Frucht im Röntgenbilde, welche bei einer abdominalen Kōliotomie am Beckenboden mit der Rückenfläche fest verwachsen gefunden wurde. Der linke Oberschenkel war mit dem Rumpf, die linke Hand mit der Schulter verwachsen. Außer einer Schiefstellung des Beckens und einer Kyphoskoliose bestand hochgradige linksseitige Klumpfußbildung.

Was den Druck der Eihüllen als ursächliches Moment für die Entstehung eines Klumpfußes anlangt, so verfügen wir hier über eine interessante Beobachtung von KOCHER, die an einem Abortivei aus dem 3. Schwangerschaftsmonate gemacht wurde. Der Fötus war kugelförmig zusammengedrückt, so daß, von der Seite gesehen, Kopf, Rumpf und Steiß eine genau kreisförmige Lagerung zeigten. Der rechte Fuß lag auf dem Schädel vor der großen Fontanelle. Seine Planta war bis zur Berührung der Wölbung des Stirnbeines an den Kopf ange drückt. So war ein typischer Pes varus entstanden, während die rechte Hand, die über den rechten Steiß vorragte, das Bild der Klump hand zeigte.

Daß auch in den späteren Schwangerschaftsmonaten eine Raumbegung die Ursache angeborener Fußdeformitäten werden kann, unterliegt keinem Zweifel und läßt sich durch eine Reihe von Beispielen beweisen. Ein Neugeborenes, das mir von Herrn

Prof. Dr. STRASSMANN-Berlin überwiesen wurde, zeigte einen hochgradigen rechtsseitigen Pes valgus. Wegen eines kopfgroßen Myoms hatte bei der Mutter der Kaiserschnitt ausgeführt werden müssen. Es war ohne weiteres klar, daß dem Tumor die Schuld für die Entstehung der Fußdeformität zugeschrieben werden mußte. Mehrfach habe ich Klumpfußbildung bei einem Zwilling gefunden. Hier lag der Gedanke äußerst nahe, die Raumbegung innerhalb der Uterushöhle ätiologisch in Betracht zu ziehen.

Vielfach hat man den Druck der Uteruswand und, einer Annahme MARTINS folgend, einen gleichzeitigen Mangel an Fruchtwasser für die Entstehung der Anomalie verantwortlich gemacht.

Während einzelne Autoren (DOLLINGER u. a.) Fälle mitteilen, bei denen während der Geburt der mit Klumpfuß behafteten Kinder

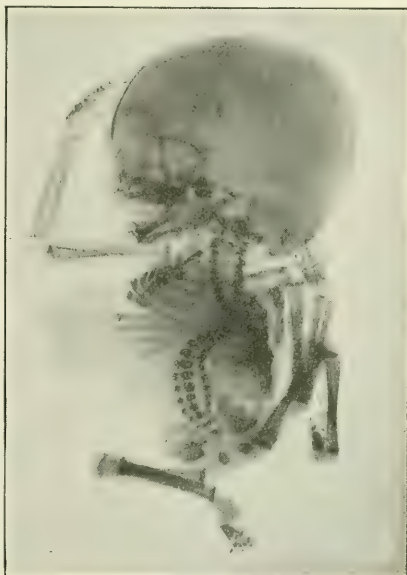


Fig. 423. Foetus papyraceus mit Kyphoskoliose und Klumpfuß.

ein auffallender Fruchtwassermangel direkt beobachtet worden war, hat dagegen JULIUS WOLFF bei zahlreichen Klumpfüßen von Neugeborenen niemals feststellen können — durch Ausfragen der Mutter oder der Hebamme oder, wenn dieses möglich war, auch des Geburtshelfers — daß es sich um einen auffallenden Mangel an Kindsbewegungen bzw. um eine „trockene“ Geburt gehandelt habe. Nach WOLFFS Annahme entbehrt daher die MARTINSche Hypothese von den Beziehungen des Fruchtwassermangels zur Klumpfußbildung jeglicher sicheren Begründung, während LÜCKE andererseits für die meisten Fälle von Klumpfuß einen infolge von Mangel an Fruchtwasser auf den Fötus wirkenden Druck als Ursache annimmt. In denjenigen Beobachtungen, in denen bei der Geburt Klumpfüßiger die normale Menge von Fruchtwasser beobachtet worden war, nimmt LÜCKE an, daß vielleicht in einer früheren Periode des fötalen Lebens ein solcher Mangel bestanden hat, der sich in den späteren Monaten wieder ausgeglichen hat.

Ein Umstand, der wesentlich dazu beitrug, die bekanntlich schon von HIPPOCRATES in seiner Schrift „de articulis“ vertretene Anschauung der mechanischen Entstehung der angeborenen Fußdeformitäten in der Neuzeit wieder zu stützen, war der durch v. VOLKMANN erbrachte Nachweis gewisser Druckspuren an der Haut der mit Fußanomalien behafteten Neugeborenen.

v. VOLKMANN fand über den Vorsprüngen des knorpeligen Tarsalskeletts gelegene, kleine, etwa linsengroße, atrophische und scharf umschriebene narbige Schwielen, unter denen in einigen Fällen kleine Schleimbeutel lagen. Diese glänzenden, nahezu kreisrunden, atrophischen Hautstellen trugen nur eine sehr feine Lage von Epidermiszellen; in ihrem Bereiche fehlte jede Spur von Hautpapillen, von Schweiß- und Talgdrüsen. Das Rete Malpighi stellte nur einen äußerst feinen, geradlinigen Saum dar und erschien, ebenso wie das Fettpolster an solchen Stellen, wie mit einem Locheisen herausgeschlagen. Derartige Druckatrophien, wie sie in ähnlicher Weise von LÜCKE, K. ROSER, BANGA, BESSEL-HAGEN u. a. nachgewiesen worden sind, finden sich nicht nur an denjenigen Stellen, welche, wie die Partie am Malleolus externus, der Uteruswand anliegen, sondern auch an der Innenfläche des Unterschenkels, über dem Metatarsalköpfchen der großen Zehe, am Innenrand der Fußsohle, sowie auch an solchen freien Stellen des Fötus, welche, wie bei verschränkter Lage der Füße, an einander gelegen und so einen gegenseitigen Druck auf einander ausgeübt haben. LÜCKE beschreibt die Hautveränderungen als eine starke Epidermoidalverdickung, als „angeborenes Hühnerauge“ oder als pigmentlose glänzende Hautstelle. BAUER hat neuerdings bei einem Kinde, das am 3. Tage nach der Geburt mit doppelseitigem Pes varus in Behandlung kam, über dem Malleolus externus sogar beiderseits 3—4 cm im Durchmesser große Hautnekrosen gefunden. In der Umgebung der Druckstellen war eine reaktive Entzündung im Beginn. Bis zum 10. Tage war die nekrotische Schicht abgestoßen. Es zeigten sich nun Hautdefekte, deren Grund mit flachen, frischen Granulationen bedeckt und gegen die Umgebung vertieft war. Die Ränder der Defekte waren scharf abgesetzt, leicht gewulstet und ebenso wie die nächste Umgebung etwas infiltriert und lebhaft gerötet. Diese sofort bei der Geburt konstatierten Hautnekrosen sind wohl zweifellos durch den Druck entstanden, den die

Uteruswände auf die am meisten exponierten Teile des kindlichen Körpers, auf die Füße und speziell auf die Malleolargegend, ausgeübt haben.

Die ineinander verschränkte Lage der Füße, bei der sich meist ein Varus der einen Seite vollkommen in einen Valgus der anderen Seite hineinlegt, ist mehrfach bei intrauterinen Paralyse, die mit Spina bifida einhergingen, gesehen worden. Beispielsweise stellt Fig. 424 ein 3-jähriges Kind mit einem hochgradigen rechtseitigen

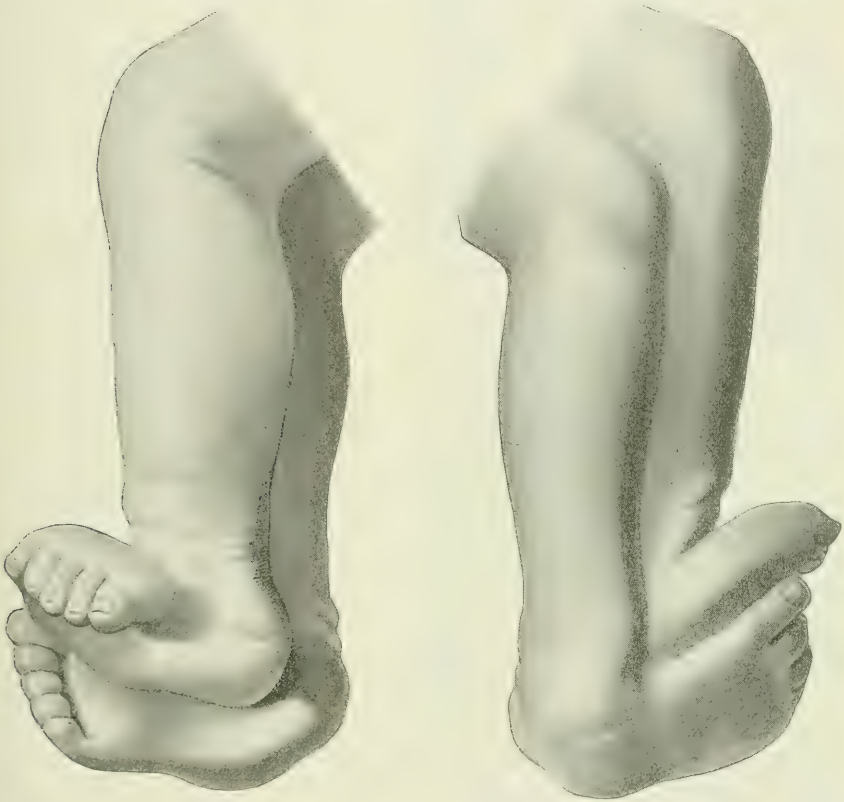

Fig. 424. 3-jähriges Kind mit ineinander verschränkter Fußlage bei gleichzeitiger Spina bifida. (Nach JULIUS WOLFF.)

Plattfuß, einem linksseitigen Klumpfuß aus JULIUS WOLFFS Beobachtung dar. Das Kind vermochte nur in sehr unbeholfener Weise herumzugehen. Die Füße ließen sich in die verschränkte Lage hineinbringen und paßten dabei so genau in einander. Auf dem Dorsum des Klumpfußes bestand eine Schwielen mit darunter befindlichem Schleimbeutel. Es handelte sich gleichzeitig um eine Spina bifida.

Es gelingt uns vielfach auch bei Neugeborenen ohne gleichzeitige Wirbelspalten die Füßchen noch in der Lage zu sehen, in der sie offenbar durch äußere Einwirkungen während des intrauterinen Lebens festgehalten wurden.



So zeigt Fig. 425 ein 9 Tage altes Kind meiner Beobachtung mit linksseitigem Pes varus und rechtsseitigem Pes calcaneus. Beide Füße legten sich genau in der deformen Stellung aneinander.

In ähnlicher Weise paßten sich bei dem in Fig. 426 abgebildeten 3 Tage alten Kinde beide Füße in ihrer deformierten Stellung einander sowie dem übrigen Körper so an, daß, namentlich da auch in den Hüft- und Kniegelenken die frühere Flexionsstellung noch fortbestand, der Eindruck hervorgerufen wurde, als ob das untere Körperende einen direkten Ausguß des kontrahierten Fundus uteri darstellte. In Fig. 427 sind beide Füße aus ihrer Lage gebracht, um kleine Druckstellen oberhalb beider äußerer Knöchel zur Darstellung zu bringen.

In dieselbe Kategorie rechne ich leichte Klumpfußstellungen, die man gelegentlich nach lange anhaltenden Geburten in den ersten Lebenstagen zu sehen Gelegenheit hat, die aber ohne weitere Behandlung zu verschwinden pflegen.

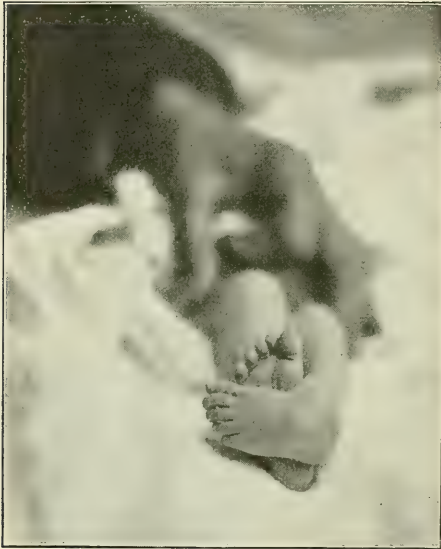


Fig. 425. 9 Tage altes Kind mit linksseitigem Pes varus und rechtsseitigem Pes calcaneus.

Nach K. ROSER kann ein Klumpfuß bei reichlichem Fruchtwasser auch dadurch zu stande kommen, daß der Fuß bei den Bewegungen des Fötus die Uteruswand schief trifft und sich so in die fehlerhafte Stellung hineintritt.

HEUSNER bringt die Aetiologie des Klumpfußes mit den verschiedenen unwillkürlichen Bewegungen in Zusammenhang, welche sich am Körper des Embryo im Verlaufe des zweiten Fötalmonates vollziehen. Es findet eine ziemlich rasche Streckung des eingerollten hinteren Körperendes statt, und die Füße des Embryo müssen dabei an der Nabelschnur, welche sie zwischen sich geklemmt

haben, vorübergleiten. Wenn nun der Anfangsteil der Nabelschnur stark verdickt oder die Schwanzkappe des Amnions zu eng angelegt ist, so können die Füße zwischen Nabelschnur und Amnion eingeklemmt, festgehalten, um ihre Vorderkante verbogen und nach Drehung der Knie nach vorne gegen den Unterschenkel supiniert werden.

Endlich können noch direkte mechanische Einwirkungen auf den Fuß von dem Amnion ausgehen.

In den Amniosanomalien kennen wir ganz sichere Ursachen von Mißbildungen. Die Wirkungen der Adhäsionen, Fäden u. s. w. sind so außerordentlich einleuchtend und mechanisch verständlich, daß einzelne Autoren soweit gegangen sind, nahezu alle äußeren Mißbildungen auf Amnionwirkung zurückzuführen.

An den Extremitäten sind es namentlich die Spontanamputationen, die als sicher amniogen aufgefaßt werden, besonders da man gelegentlich an den abgeschnürten Gliedmaßen, falls man die

Kinder resp. Föten unmittelbar nach der Geburt zu sehen bekommt, noch kurze Fäden und Schlingen anhaftend findet.

Wesentlich seltener sind einfache Schnürfurchen an den Gliedmaßen, deren Ursache, speziell nachdem KÜSTNER, JACOB WOLFF, OLSHAUSEN u. a. einen Zusammenhang des abschnürenden Fadens mit den Eihüllen resp. der Placenta nachgewiesen haben, wohl gleichfalls zweifellos in amniotischen Fäden und Bändern zu suchen ist.

Nach dem Vorgange GEOFROY SAINT HILAIRES hat man auch angenommen, daß der Klumpfuß unter Umständen durch partielle epitheliale Verwachsungen des Amnion mit dem Embryo, namentlich dann, wenn die Anheftung zu einem festen sogenannten SIMONARTSchen Strange ausgezogen wird, veranlaßt werden könne. Die Möglichkeit, daß ein solcher Strang den ursprünglich normal gestalteten Fuß dauernd in die Supinationsstellung hineinzieht, läßt sich nicht bestreiten, namentlich wenn man die Fälle von Kombination des Klumpfußes mit Schnürfurchen in Betracht zieht, wie sie besonders am Unterschenkel von FRICKHOEFFER, CHELIUS, PARKER und SHATTOCK, BESSEL-HAGEN, REDARD, NASSE, KOCH (JULIUS WOLFF) und OTTENDORF beobachtet worden sind.

Ich selbst habe zweimal neben vorhandenen Schnürfurchen Klumpfußbildung gesehen.

Das eine Mal handelte es sich um ein Kind, bei dem sofort nach der Geburt eine tiefe Schnürfurche an der Grenze des mittleren und unteren linken Unterschenkeldrittels, daneben ein gleichseitiger Klumpfuß festgestellt wurde. Es gelang mir, als mir die Patientin im 4. Lebensjahre (Fig. 428) zugeführt wurde, durch die Tenotomie der Achillessehne und redressierende Verbände eine vollkommene Geradestellung zu erzielen. Die ursprünglich tiefere Furche am Unterschenkel ist im Laufe der Jahre etwas flacher geworden, aber im 10. Lebensjahre (Fig. 429) noch deutlich rings um den Unterschenkel nachweisbar. Eine gewisse Atrophie der distal von dem Ringe gelegenen Teile war unverkennbar; beispielsweise war die Länge des linken Fußes um 3 cm geringer als diejenige des rechten. Am Röntgenbilde zeigten sich indessen keinerlei Einwirkungen auf die Knochen.

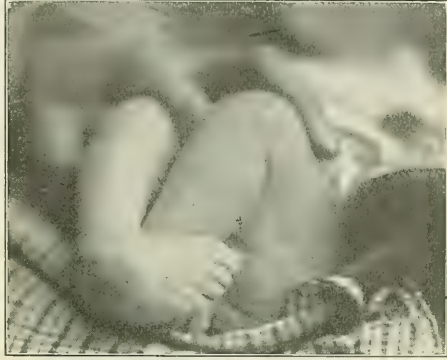

Fig. 426. 3 Tage altes Kind mit doppel-seitigem Klumpfuß.



Fig. 427. Das in Fig. 426 abgebildete 3 Tage alte Kind mit doppel-seitigem Klumpfuß.

In dem zweiten Falle bestanden bei einem 13-jährigen Mädchen rechterseits neben einem ausgeprägten Klumpfuß Schnürfurchen an der Grenze des mittleren und unteren Unterschenkeldrittels und im Bereiche des ersten Zeigefingergliedes. Eine besonders tiefe Schnürfurche zog an der Grenze des mittleren und unteren Oberarmdrittels zirkulär um den Humerus herum. Die Ernährung der peripheren Körperteile hatte durch diese Einschnürungen nicht gelitten, es fehlten auch die sonst zuweilen beobachteten Oedeme, dagegen war eine nur den Triceps verschonende Radialislähmung vorhanden, die mit

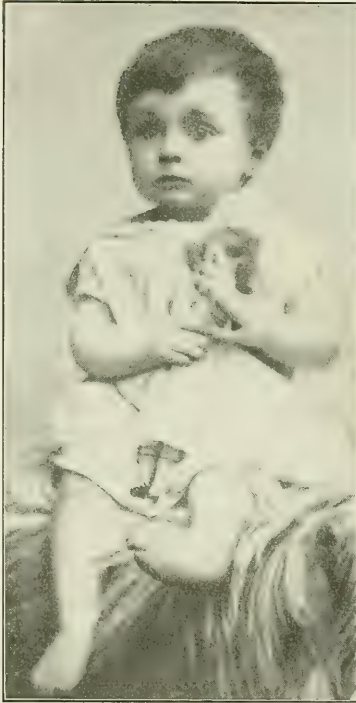

Fig. 428.

Fig. 428. 3 Jahre altes Mädchen mit Schnürfurche am linken Unterschenkel und linksseitigem Klumpfuß.



Fig. 429.

Fig. 429. Dieselbe Patientin wie in Fig. 428 im 10. Lebensjahre.

der amniotischen Schnürfurche am Oberarm in Zusammenhang gebracht werden mußte (Fig. 430).

Die Behandlung des Klumpfußes mit Tenotomie der Achillessehne und redressierenden Verbänden hat auch hier zur vollkommen normalen Stellung des Fußes und zu einer tadellosen Funktion geführt (Fig. 431).

Ich erwähne an dieser Stelle noch einen vor kurzem von BADE mitgeteilten Fall, in dem durch eine „partielle hyperplastische Wachstumsenergie“ des Malleolus externus bei einem 5-jährigen Mädchen linkerseits ein Klumpfuß entstanden war, während rechterseits ein Tibiadeфекt vorlag. Durch die Entwicklung des



Malleolus externus auf das dreifache der normalen Größe wurden der Talus und Calcaneus medialwärts und etwas nach hinten gedrängt. Das Redressement gelang hier erst nach einer Keilosteotomie aus dem Malleolus externus und einer lineären Osteotomie des Malleolus internus.

Die Theorien, welche dem angeborenen Klumpfuß analog den im postfötalen Leben zu beobachtenden Verbildungen, allgemein eine myopathische oder neuropathische Natur zuschreiben wollen, hat v. VOLKMANN mit Erfolg zurückgewiesen. Immerhin hat sich neuerdings ergeben, daß es Fälle von angeborenem



Fig. 430.



Fig. 431.

Fig. 430. Rechtsseitiger angeborener Klumpfuß, angeborene Schnürfurche am rechten Oberarm mit Radialislähmung bei einer 13-jährigen Patientin.

Fig. 431. Dieselbe Patientin nach 2½ Monate langer Behandlung.

Klumpfuß gibt, die auf eine intrauterin abgelaufene Polio-myelitis zu beziehen sind. Besitzen wir doch Präparate von typischer Schrumpfung des Vorderhorns bei angeborenem Klumpfuß (COURTILLIER), und des weiteren haben die bei den von VULPIUS zuerst für gewisse Formen auch des kongenitalen Klumpfußes

empfohlenen Sehmentransplantationen gesammelten Erfahrungen gezeigt, daß in der Tat auch beim angeborenen Klumpfuß die für eine spinale Erkrankung charakteristischen Veränderungen vorliegen können; es handelt sich hier nicht um die bereits oben bei der Spina bifida erwähnten, aber auch bei Anencephalie und ähnlichen schweren Bildungsfehlern vorkommenden Formen. Die durchaus von der sonstigen abweichende Entstehungsart eines derartigen paralytischen angeborenen Klumpfußes zeigt, wie VULPIUS mit Recht hervorhebt, wiederum, daß es unmöglich ist, eine einheitliche Theorie für die Aetiologie des kongenitalen Klumpfußes aufzustellen.




Fig. 432. Linksseitiger Klumpfuß eines 19-jährigen Patienten nach Osteomyelitis tibiae.

ten Knochen des Unterschenkels und Fußes zu beziehen sind. Es kommen hier namentlich die Malleolarfrakturen, die Frakturen der Fußwurzelknochen, die Luxationen im Talocrural- und Talotarsalgelenk, die Luxationen des Talus und die Luxatio subtalo in Frage. Ferner sind hierher zu rechnen die durch Defekte an den medialen Partien der Fußknochen erzeugten Klumpfüße oder Klumpfußstellungen. Fig. 432 zeigt bei einem 19-jährigen Patienten meiner Beobachtung einen nach einer Osteomyelitis tibiae entstandenen linksseitigen Klumpfuß.

Aehnliche Deformitäten können die Folge von kariösen Prozessen sein, oder sie können sich an Resektionen, Nekrotomien oder Entfernungen von Knochensplintern bei komplizierten Frakturen anschließen.

#### Aetiologie des postfötal erworbenen Klumpfußes.

Bei den im späteren Leben erworbenen Klumpfüßen liegen die ätiologischen Momente in der Regel klarer zu Tage als bei den angeborenen Formen. Wir unterscheiden mit JULIUS WOLFF die betreffenden Ursachen in zwei Gruppen, je nachdem es sich um primäre Formstörungen der Knochen und Gelenke des Fußes oder der Unterschenkelknochen oder um außerhalb des Fußskeletts und des distalen Endes der Unterschenkelknochen gelegene Ursachen handelt.

In den Knochen und Gelenken liegen die Ursachen für diejenigen Klumpfüße, welche sich im Anschluß an ein Trauma bilden und auf eine nicht beseitigte Dislokation der frakturierten oder luxierten

Arthrogene Klumpfüße sehen wir bei verschiedenen Arten der Gelenkentzündungen, welche zur Ankylosenbildung in supinierte Stellung des Fußes geführt haben, namentlich nach eitrigen, rheumatischen und tuberkulösen Gelenkentzündungen. In frischen Fällen fungöser Erkrankung ist nach HOFMANN eine fixierte Supination und Adduktion charakteristisch für eine Erkrankung der *Articulatio talo-calcanea*. Bei *Arthropathia tabidorum* können durch gegenseitige Abschleifung der medialen Partien der Gelenkenden Knochendefekte entstehen, die eine Supinationsstellung des Fußes veranlassen.

Bei den außerhalb des Skeletts gelegenen Ursachen handelt es sich nach JULIUS WOLFF entweder um krankhafte Zustände der Weichgebilde oder um die allmähliche Fixierung fehlerhafter Fußstellungen, die anfänglich der Kranke aus freiem Willen oder gewohnheitsgemäß eingenommen hatte, und endlich um solche fehlerhafte Fußstellungen, die durch äußere mechanische Einwirkungen auf den Fuß erzeugt worden sind.

Krankhafte Zustände in den Weichgebilden sind die Ursache für Klumpfußbildung einmal durch narbige Schrumpfung (sogenannter cicatricieller Klumpfuß) großer Weichteildefekte nach schweren Traumen, besonders Verbrennungen, chronischen Ulcerationen, gangränösen und phlegmonösen Prozessen. Weiterhin kommen Muskel- und Nervenkrankungen in Betracht.

Von Muskelerkrankungen, bei denen man den Eintritt einer dauernd supinierten Fußstellung beobachtet, wären zu erwähnen die zuweilen im Anschluß an Kontusionen der Wadengegend eintretende *Myositis fibrosa*, die Syphilis, so infolge der Bildung eines Gumma im medialen Kopf des *M. gastrocnemius* (ROUTIER), Schnittwunden mit Durchtrennung der Extensorensehnen, fernerhin die Pseudohypertrophie der Muskeln (CLARK, GOWERS, WESTPHAL), endlich die ischämischen Muskel lähmungen infolge zu fester Verbände (v. VOLKMANN, LESER, BARDENHEUER).

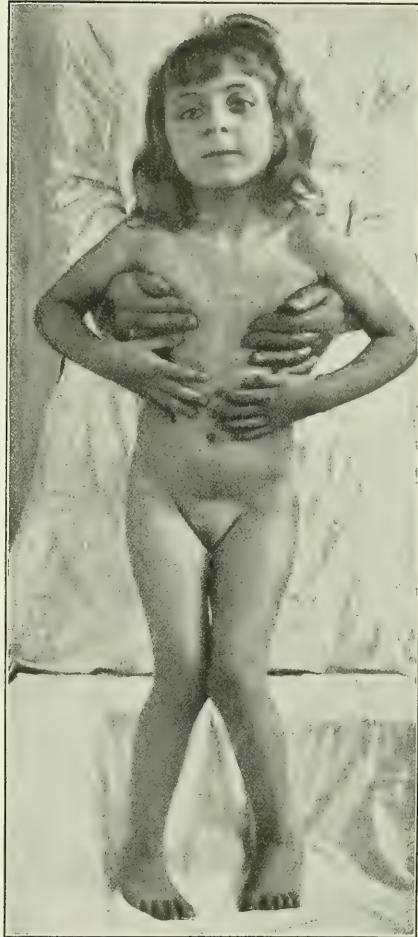


Fig. 433. 5-jährige Patientin mit angeborener spastischer Gliederstarre. Klumpfußstellungen.



Eine weit größere Rolle spielen in der Aetiologie der postfötal erworbenen Klumpfüße die Nervenerkrankungen.

Seltener wird hier der Klumpfuß bedingt durch Spasmen als durch Lähmungen.

Spastische Klumpfußstellungen, die selten zu vollkommen fixierten Klumpfüßen werden, finden wir bei Erkrankungen des Hirns und des Rückenmarks, welche mit Spasmen und erhöhter

Reflexerregbarkeit einhergehen, vor allem bei der angeborenen spastischen Gliederstarre. Fig. 433 zeigt Klumpfußstellungen beiderseits bei einer 5-jährigen Patientin mit LITTLESCHER Krankheit. Wir sehen sie weiterhin bei der spastischen Spinalparalyse, der multiplen Sklerose, der Kompressionsmyelitis, der Syringomyelie. Bei lange bestehenden Spasmen können die die Plantarflexion und Supination bewirkenden Muskeln sich nutritiv derart verkürzen, daß eine bleibende Deformität zu stande kommt.

Die Lähmungen in der Aetiologie des Klumpfußes können peripherer, weiterhin zentraler Natur sein.

So können Schnittverletzungen oder Zerrungen des Nervus ischiadicus oder peronaeus die Ursachen eines Equinovarus sein. RÖTTLER berichtet unter anderem aus der Greifswalder chirurgischen Klinik über einen 20-jährigen Patienten, bei dem sich im 5. Lebensjahre im Anschluß an eine Sensenverletzung an der hinteren Seite des rechten Oberschenkels ein ausgeprägter paralytischer Klumpfuß entwickelt hatte. Die Narbe saß im Mittelpunkte einer Linie, welche vom Tuberculum ischii zur Mitte der Kniekehle reichte. Da ausschließlich die vom Nervus peronaeus versorgten Muskeln gelähmt waren, der Nervus tibialis aber intakt war, konnte nur der erstere verletzt sein. Fig. 434 zeigt das Bild einer 6½-jährigen Patientin, bei der zwei Jahre vor Eintritt in meine Behandlung der Nervus



Fig. 434. Equinovarus paralyticus sinister bei einem 6½-jähr. Mädchen nach Durchschneidung des N. peronaeus.

peronaeus anlässlich der Inzision eines oberhalb des Fibulaköpfchens gelegenen Furkels durchtrennt worden war und im Anschluß daran sich ein Klumpfuß gebildet hatte. Das forcierte Redressement eines Genu valgum sowie die Einrenkung einer angeborenen Hüftverrenkung können gleichfalls zu einer Peronaeuslähmung und damit zu einem paralytischen Pes varus führen. Auch Neuritiden des Nervus peronaeus auf alkoholischer, diabetischer und anderen Grundlagen, sowie Bleilähmungen kommen in Betracht.

Von zentralen Störungen können alle diejenigen, welche mit Paralysen oder Paresen im Bereiche der unteren Gliedmaßen einhergehen, auch zu Klumpfußbildung führen, am häufigsten gibt indessen, wie wir bereits oben gesehen haben, die Poliomyelitis anterior acuta den Anlaß zur Entstehung eines Equinovarus.

Diese Krankheit hat ja bekanntlich die Eigentümlichkeit, daß die sofort nach ihrem Einsetzen meist sehr ausgedehnten Lähmungen schon in den ersten Tagen und Wochen teilweise wieder rückgängig werden und sich dann auf einzelne Muskelgruppen beschränken. Auf die erhaltene Tätigkeit der Antagonisten wurde dann die später zu beobachtende Deformität zurückgeführt. Der paralytische Klumpfuß sollte vorzugsweise dann entstehen, wenn die Mm. peronei und die Extensores digitorum long. et brevis gelähmt, also diejenigen Muskelgruppen ausgeschaltet sind, welche die Dorsalflexion und Pronation des Fußes besorgen.

Sicherlich kommt daneben bei der Entstehung der paralytischen Deformitäten, wie HÜTER und v. VOLKMANN besonders betont haben, der Einfluß mechanischer Momente in Betracht. HÜTER konnte zeigen, daß die Körpermasse am



Fig. 435. 5-jährige Patientin mit spinaler Kinderlähmung am linken Unterschenkel und Fuß. Wirkung der Schwere des Vorderfußes im Sinne einer Einstellung des Fußes in Equinovarusstellung.

Fuß zu den Bewegungsachsen der Gelenke so ungleichmäßig verteilt ist, daß der Fuß, seiner Schwere überlassen, nicht nur mit der Spitze herabsinkt (Plantarflexion), sondern daß er auch gleichzeitig, wie dieses Fig. 435 an einer 5-jährigen Patientin mit einer totalen Lähmung im Bereiche des linken Unterschenkels und Fußes nach

spinaler Kinderlähmung ohne weiteres erkennen läßt, eine zweite Bewegung macht, durch welche die innere Fußkante höher zu stehen kommt als die äußere (Supination), und die große Zehe sich nach einwärts wendet (Adduktion).

Bei einer vollkommenen Lähmung der Unterschenkelmuskulatur wird sich diese Stellung, die der sich selbst überlassene, von Muskelwirkungen ganz befreite Fuß dauernd einnimmt, allmählich durch Anpassung der Knochen und Weichteile an die veränderten Verhältnisse fixieren.

Bei einer Lähmung lediglich im Gebiete des Nervus peroneus wird derselbe Effekt zu stande kommen. Auch hier ist es für die

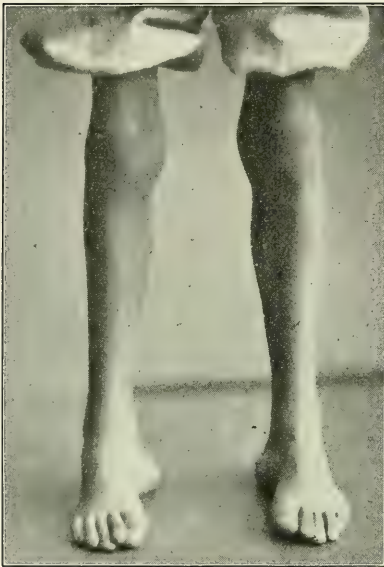

Fig. 436.

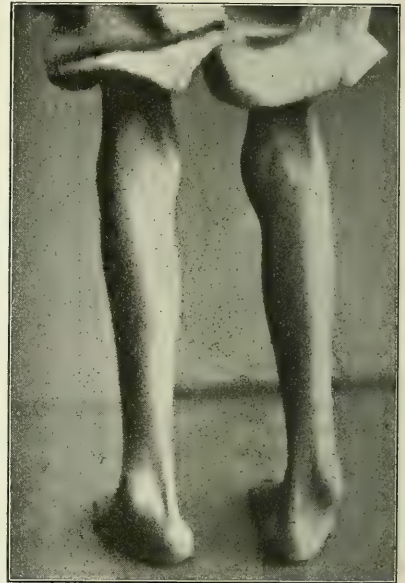


Fig. 437.

Fig. 436. Doppelseitiger Klumpfuß bei neurotischer progressiver Muskelatrophie (6-jähriger Knabe).

Fig. 437. Der in Fig. 436 abgebildete Knabe von der Rückseite.

Erklärung der entstehenden Deformität durchaus nicht notwendig, sofort eine Kontraktur der Antagonisten anzunehmen. Die Bewegung, welche in einem solchen Falle den Fuß nach der Richtung der erhaltenen Muskulatur führt, ist zunächst eine völlig willkürliche. Ist sie aber eingetreten, hat die Fußspitze sich gesenkt und einwärts gedreht, so ist damit auch die Leistungsfähigkeit der Plantarflexoren und Supinatoren erschöpft; denn die Muskeln haben zwar die physiologische Fähigkeit, sich willkürlich zu verkürzen, die Ausdehnung kann aber nur mit Hilfe der Antagonisten erfolgen. Da diese gelähmt sind, muß es wieder zur Entwicklung eines Equinovarus kommen, der allerdings durch den aktiven Einfluß der erhaltenen Muskelkraft ohne Zweifel gefestigt wird. Bei bettlägerigen Patienten kann noch der Druck der Bettdecke im Sinne einer Vermehrung der Deformität wirken.



Eine eigenartige Form des *Pes varus paralyticus* konnte ich bei einem 6-jährigen Knaben mit progressiver neurotischer Muskelatrophie beiderseits beobachten (Fig. 436 und 437). Es bestand hier eine seit dem 4. Lebensjahre zunehmende Schwäche der Extensoren des Fußes und der Zehen sowie eine Lähmung der Abduktoren. Die Paralyse der letzteren hatte eine auffallende Varusstellung beider Fersen zu stande kommen lassen, während die vorderen Fußabschnitte noch ihre normale Konfiguration behalten hatten.

Eine allmähliche Fixierung fehlerhafter willkürlich oder gewohnheitsgemäß eingenommener Fußstellungen kann bei andauerndem Auftreten in Supinationsstellung infolge üblicher Gewohnheit oder behufs Verminderung von Schmerzen zu stande kommen (Gewohnheitskontrakturen).

Als kompensatorische Deformität finden wir eine Supination des Fußes zuweilen bei *Genu valgum*. Der mit der Deformität behaftete Patient — meist handelt es sich um rhachitische Kinder — sucht durch die schräge Position des Unterschenkels beim Gehen eine möglichst große Berührungsfäche mit dem Boden zu gewinnen. Es pflegt hier im Bereiche des Tarsus nur eine geringe Adduktion und Supination (LUKSCH), ja sogar zuweilen eine Valgustellung einzutreten. Dasjenige, was den *Pes varus compensatorius* von einem *Pes varus* aus anderer Ursache unterscheidet, ist vielmehr eine Adduktionsstellung des Metatarsus zum Tarsus (*Metatarsus varus*). Das gleiche geschieht zuweilen bei hochgradigen rhachitischen Unterschenkelverkrümmungen (Fig. 438), bei schief geheilten Ober- und Unterschenkelbrüchen und bei mit Verkürzung einer Unterextremität einhergehenden Störungen, bei denen die Kranken ihren Füßen außer der *Equinus*-vielfach auch eine leichte Varusstellung geben.

Endlich entsteht noch unter dem Einfluß äußerer mechanischer Einwirkungen auf den Fuß in seltenen Fällen ein Klumpfuß infolge lange Zeit in fehlerhafter Stellung belassener Gipsverbände oder bei monatelangem Krankenlager durch Druck der Bettdecke auf die Fußspitze und die Wirkung der Eigenschwere des Vorderfußes. v. VOLKMANN berichtet über eine Dame, die erst einen schweren Typhus, dann ein Rezidiv durchmachte und in äußerst geschwächtem Zustande nachher noch monatelang regungslos im Bett lag. Als die Patientin endlich den ersten Versuch machen sollte, aufzustehen, wurde konstatiert, daß sich an beiden Seiten Klumpfüße ge-



Fig. 438. Rhachitische Unterschenkelverkrümmungen und *Pedes vari compensatorii*.

bildet hatten. Eine Lähmung einzelner Muskeln war nicht vorhanden. Die Füße standen aber in der falschen Stellung so fest, daß es einer ein Jahr lang fortgesetzten orthopädischen Behandlung bedurfte, um die Kranke wieder zum Gehen zu bringen.

### Pathologische Anatomie.

#### Pathologische Anatomie des angeborenen Klumpfußes.

Während HÜTER und ADAMS erklärten, die Knochen außer dem Talus und Calcaneus beim Klumpfuß nur sehr unwesentlich in ihrer Form verändert gefunden zu haben, hat insbesondere KOCHER darauf hingewiesen, daß beim Pes varus sämtliche Knochen und Gelenke des Tarsus Veränderungen darbieten. H. v. MEYER hat auch den Einfluß des Klumpfußes auf das übrige Skelett studiert.

Die Ausdehnung der einzelnen Veränderungen hängt einmal von dem Alter der Patienten, weiterhin von dem Grade der Verbildung ab. Auch die verschiedenen ätiologischen Momente können naturgemäß nicht ohne Einfluß auf die Bildung des Skelettes bleiben.

Den verschiedenen Gestaltungen, welche der Klumpfuß durch die Mischung der angegebenen Varietäten in seinen einzelnen Teilen zeigen kann, entsprechend, wird dann auch der zum Auftreten benutzte tiefste Teil des Klumpfußes von verschiedenen Elementen des Fußes gebildet. H. v. MEYER hat 10 Präparate daraufhin untersucht. Zweimal bildete die Tuberositas ossis navicularis die Auftrittsfläche, dazu gesellte sich einmal noch das Cuboides, einmal der Processus anterior calcanei, einmal war es der Processus anterior calcanei und das Os cuboides. In zwei Präparaten trat zu diesem noch die Tuberositas ossis metatarsi V, in einem anderen die Basis des Os metatarsi IV und V hinzu. Einmal stützte sich sogar der äußere Rand der Astragalusrolle und das Caput astragali nebst der Dorsalfäche des Naviculare auf, in dem letzten Präparat das Caput astragali, der Processus anterior calcanei und die Dorsalfäche des Cuboides und des Os metatarsi V.

Daß entsprechend derartigen Verschiedenheiten in der Ausbildung des Klumpfußes in den einzelnen Fällen auch große Verschiedenheiten in der Gestalt der einzelnen Knochen auftreten werden, ist ohne weiteres klar und ist von H. v. MEYER bei der Besprechung der einzelnen Präparate hervorgehoben worden.

Der Talus ergibt die auffälligste Deformität, bestehend in einer Verlängerung seines Halses und einer schiefen Richtung desselben nach innen. Das Collum ist außen länger als innen. Die ovale Gelenkfläche für das Os naviculare befindet sich nicht mehr am vorderen Ende, sondern vollkommen auf der medialen Seite. Nach KOCHER befindet sich das Talocruralgelenk in so starker Plantarflexion, daß nicht nur die obere Gelenkfläche der Talusrolle erheblich nach hinten verlagert ist, sondern sogar die zwischen die Knochenfläche mit hineingezogene Kapsel zu einem sehr schönen typischen Meniscus mit vorderem scharfem Rande — ganz analog dem Meniscus des Kniegelenks — umgewandelt wird. Das Talocruralgelenk verliert dabei den Charakter eines Ginglymus und nähert sich ganz dem einer Amphiarthrose. Die Trochlealfäche erstreckt sich nach hinten

bis fast oder ganz zum hinteren Rande der unteren Gelenkfläche. Die artikuläre Furche an der Innenseite ist oft kaum zu erkennen. Dem entsprechend ist der innere Knöchel weniger prominent, er artikuliert oftmals mit dem Os naviculare oder gar mit dem Cuneiforme.

Am Calcaneus fällt die Höhenentwicklung des Processus anterior, welche ungefähr diejenige des Calcaneuskörpers erreicht, das schräge Abfallen medialwärts der oberen Gelenkfläche, sowie das Fehlen des Sustentaculum tali in die Augen, Veränderungen, die an dem in Figg. 439 und 440 abgebildeten Präparat eines angeborenen Klumpfußes aus der Sammlung des hiesigen pathologischen Instituts erkennbar sind. Die Gelenkfläche für das Os cuboides ist auf die mediale Seite verlegt. Die Längsachse des Calcaneus ist so verbogen, daß eine innere Konkavität entsteht, und der in die Höhe getretene Tuber calcanei sowohl als der Processus anterior stark medianwärts gebogen erscheinen. Die Gelenkfläche mit dem Talus sieht nach oben und innen und ist von vorn nach hinten konvex. Die obere Calcaneusfläche hinter dem Taluskörper kann direkt mit der Tibia artikulieren.

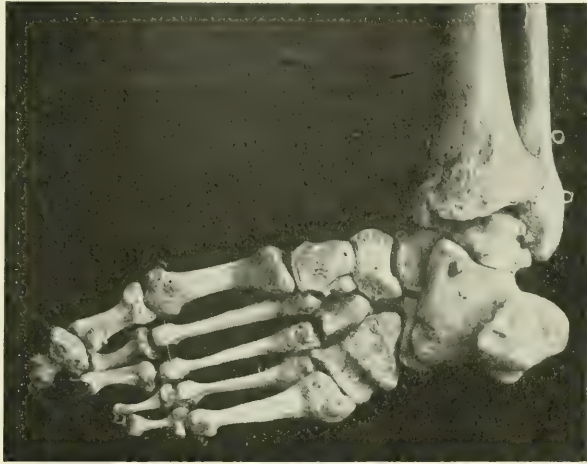


Fig. 439.

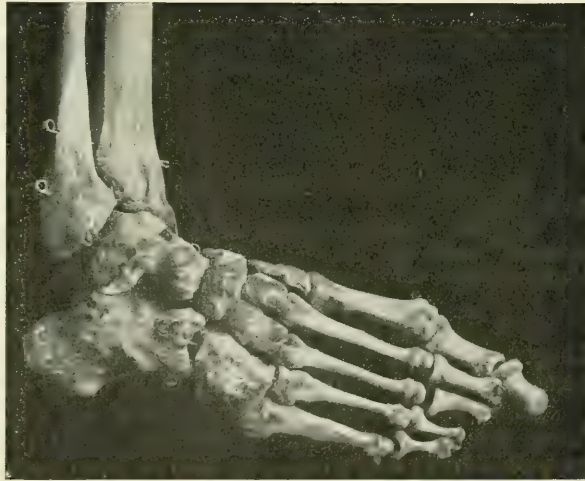


Fig. 440.

Fig. 439 und 440. Präparat eines angeborenen Klumpfußes. (Pathologisches Museum zu Berlin.)

Das Cuboideum nähert sich, wie KOCHER hervorhebt, von oben gesehen einem Viereck, indem die vordere und hintere Gelenkfläche nach außen hin weniger konvergieren als in der Norm. Namentlich die vordere Gelenkfläche fällt viel weniger schräg nach außen hinten ab. Bei seitlicher Ansicht fällt die relativ bedeutende Länge des



Knochens im Vergleich zur Höhenentwicklung auf. Die Tuberositas an der unteren Fläche, welche von hinten her den Sulcus für die Sehne des Peronaeus longus begrenzt, ist viel weniger stark entwickelt.

Am Os naviculare ist der Knochen innen dicker als gewöhnlich. Auf der lateralen Seite ist namentlich an der Unterfläche auffällig, wie viel schmaler der Knochen infolge der verstärkten Höhlung der Planta und der Supinationsstellung ist als normal. Die vordere und hintere Gelenkfläche berühren sich nahezu an der Unterseite. Zu den Facetten für die Ossa cuneiformia gesellt sich eine solche für das Os cuboideum.

Die Cuneiformia stehen mehr hinter- als nebeneinander. Ihre hinteren Gelenkflächen verlaufen statt senkrecht schräg rückwärts.

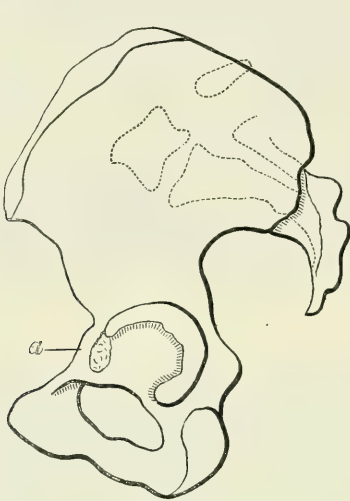

Fig. 441.

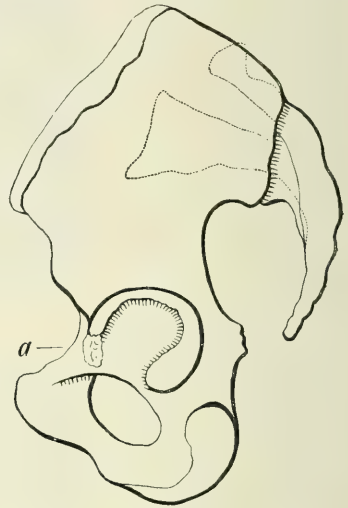

Fig. 442.

Fig. 441. Außere Ansicht des Beckens eines klumpfüßigen weiblichen Individuums.

Fig. 442. Außere Ansicht des Beckens eines klumpfüßigen männlichen Individuums. Beide mit eingelegter Skizze des Kreuzbeines, *a* in beiden das verödete Cornu anterius der Superficies semilunaris acetabuli. (Nach H. v. MEYER.)

Die Unterschenkelknochen erfahren gleichfalls eine Veränderung, indem die Tibia sich in ihrem unteren Teil um ihre Längsachse einwärts rotiert und die Fibula dieser Rotation folgt.

Eine so bedeutende Mißgestaltung des wichtigsten Stützapparates kann, wie H. v. MEYER gezeigt hat, nicht ohne Einfluß auf das ganze übrige Knochengerüst bleiben. Die Berührungsfläche des Klumpfußes mit dem Boden verlangt eine ganz andere Lage des Schwerpunktes des gesamten Körpers als bei normaler Bildung der Füße, wenn derselbe im aufrechten Stehen seine Unterstüßung durch den Boden finden soll.

Bei normal gebauten Füßen zieht die Schwerlinie des ganzen Körpers vor dem durch den Talus und den Unterschenkel gegebenen Fußgelenk hinab und zwar etwa 3 cm vor demselben, so daß sie ungefähr die Mitte zwischen der Ferse und dem Metatarsusköpfchen der dritten Zehe trifft. Beim Klumpfüßigen muß der allgemeine Schwerpunkt über das Fußgelenk gebracht werden, damit er unter diesem

seine Unterstützung finden kann. Der Kranke erreicht dieses durch eine weitere plantarflexorische Bewegung im Fußgelenk, wie sie schon durch die Klumpfußstellung allein gegeben ist, und weiterhin durch Rückwärtsbeugung des Rumpfes in der Lendengegend. Klumpfüßige zeichnen sich deswegen durch eine sehr aufrechte Haltung aus.

Aus den statischen Verhältnissen erklärt sich auch eine von den Kranken gewählte starke Einwärtsrotation des ganzen Beines, die dem Klumpfüßigen gleichzeitig die leichtere Ueberwindung der Schwierigkeiten der seitlichen Aequilibrierung im Gehen ermöglicht und zu gleicher Zeit ein federndes Aufnehmen der Belastung durch das Bein gestattet. Durch die stets eingehaltene einwärtsgerichtete Rotationsstellung des Beines ist immer nur der vordere und innere Teil des Femurkopfes in Berührung mit der Pfanne und in Bewegung gegen dieselbe. Daher behält auch nur dieser Teil seinen Gelenkflächencharakter und die Gelenkfläche kann sich auch noch auf die vordere Fläche des Collum femoris fortsetzen. Dagegen verödet der nicht mehr funktionierende hintere und äußere Teil der Gelenkfläche des Femurkopfes.

Durch die Einwärtsrotation der Beine wird ferner dem Becken eine steilere Lage aufgenötigt, deren weitere Folge sich in einer

Lendenlordose äußert. Ferner macht sich die steilere Lage des Beckens in der Pfanne geltend, indem nur die oberen und hinteren Teile ihrer Superficies semilunaris mit dem Femurkopf in Gelenkberührung bleiben,

während der vordere Teil, die Gelenkfläche auf dem Cornu anterius, außer Funktion bleibt und verödet (s. bei *a*, Fig. 441 und 442). Die stärkere Vorwärtsneigung des Beckens läßt dieses aber auch den Gegen-

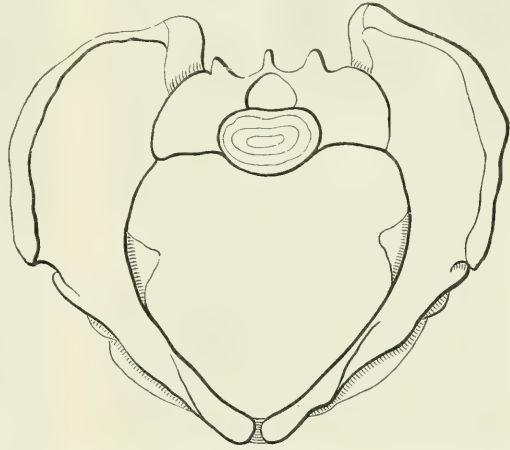


Fig. 443. Beckeneingang von dem Becken Fig. 441. (Nach H. v. MEYER.)

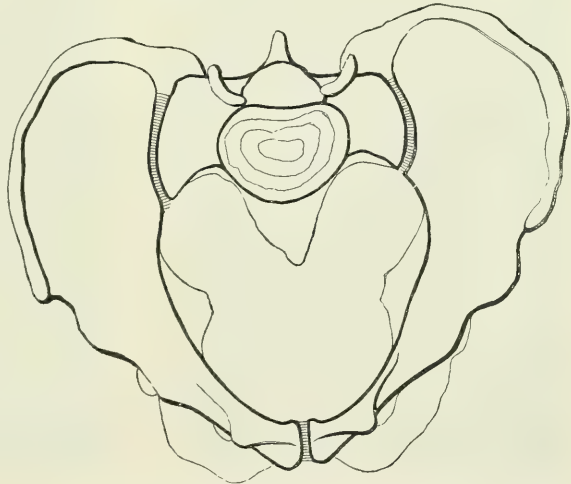

Fig. 444. Beckeneingang von dem Becken Fig. 442 bei angeborenem Klumpfuß. (Nach H. v. MEYER.)

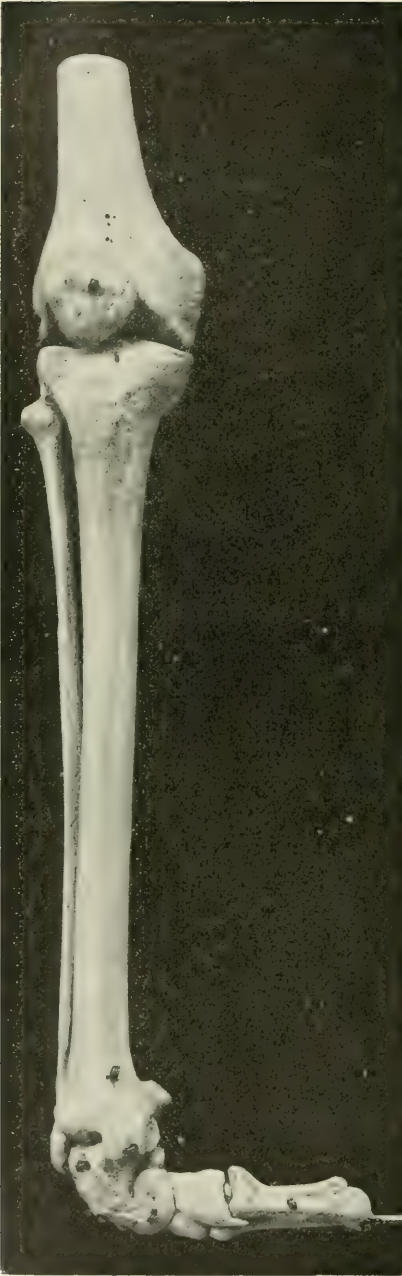

Fig. 445.




Fig. 446.

Fig. 445. Präparat eines paralytischen Klumpfußes. (Berliner Pathologisches Museum.) Ansicht von vorne.

Fig. 446. Dasselbe Präparat. Ansicht von hinten.



stoß des Bodens beim Aufsetzen des Fußes in einer mehr gegen das Kreuzbein zu gerichteten Linie aufnehmen, und dieses Verhältnis wird noch dadurch vermehrt, daß die Fallbewegung beim Gang wegen der Kleinheit der Berührungsfläche mit dem Boden und wegen der mangelhaften Streckungsfähigkeit des zurückbleibenden Beines in möglichst senkrechter Richtung des aufgesetzten Beines abgeschlossen wird. Durch diese Rückstöße des Bodens wird aber die Pfannengegend des Beckenbeines mehr nach innen getrieben, so daß somit eine seitliche Verengung des Beckens zu stande kommt (s. Fig. 443 und 444).

Vortrefflich lassen sich die den Verhältnissen beim Klumpfuß angepaßten Verhältnisse der inneren Architektur der Knochen auch an Röntgenbildern studieren, wie dieses von GOCHT, JULIUS WOLFF, LANGE u. a. gesehen ist.

Die Weichteile sind der veränderten Stellung des Fußes angepaßt. An der Konkavität finden wir überall verkürzte Bänder; besonders fühlt man an der Innenseite der Fußsohle einen straff gespannten Strang, die Fascia plantaris; ebenso sind das Lig. calcaneoscapoides und das Lig. deltoides verkürzt. Im Gegensatz dazu sind an der Konkavität die Bänder verlängert, besonders die vom äußeren Knöchel zum Fersenbein ziehenden.

Die Muskeln, deren Insertionspunkte einander genähert sind, haben sich verkürzt, namentlich der Triceps surae und die beiden Tibiales. HÜTER und KOCHER konnten zeigen, daß die Sehne des Peroneus longus beim Klumpfuß rückwärts verlagert ist, d. h. über die untere und äußere Fläche des Processus anterior calcanei verläuft. Die Sehne des Tibialis posticus geht nicht mehr über die innere Seite des Sprungbeinkopfes, sondern an der Hinterwand des Malleolus internus zur Tuberositas ossis navicularis.

Die pathologische Anatomie des im späteren Lebensalter erworbenen Klumpfußes.

Bei den im extrauterinen Leben erworbenen Klumpfüßen, die naturgemäß nach dem Grade ihrer Ausbildung und der Art ihrer Entstehung große Verschiedenheiten erkennen lassen, zeigen im Gegensatz zu den angeborenen Formen, bei welchen die



Fig. 447. Dasselbe Präparat. Ansicht von außen.

Unterschenkelknochen meist nach innen gedreht sind, Tibia und Fibula und oft auch das ganze Bein eine starke Torsion nach außen. Auch fehlt meist die scharfe Abknickung des Fußes in der Gegend des CHOPARTSchen Gelenks, die in der erheblichen Abweichung des Collum vom Corpus tali ihren Grund hat.

Da an dem in den Figg. 445—447 abgebildeten Präparat (aus der Sammlung des Berliner pathologischen Museums), über das weitere Angaben fehlen, die unteren Enden beider Unterschenkelknochen so stark nach außen verdreht sind, daß die Querachse des Fußgelenks eine Richtung von vorn innen nach außen hinten einnimmt, da außerdem das auf den Boden aufgesetzte Fußskelett fast mit der ganzen Dorsalseite aufrucht, bin ich geneigt, als Ursache der Deformität eine im extrauterinen Leben entstandene Erkrankung, vermutlich eine Lähmung anzunehmen, für die auch die relative Kleinheit der Fußknochen ins Feld geführt werden kann.

Im allgemeinen sind die Deformierungen der Knochen bei den im späteren Lebensalter erworbenen Formen weniger ausgeprägt; es kommt vielfach zu Subluxationen, Verschiebungen in den Gelenkkomplexen. Der Calcaneus behält meist seine sagittale Richtung, so daß der Fersenfortsatz ungefähr in der Mitte zwischen dem inneren und äußeren Knöchel stehen bleibt. Namentlich bei den paralytischen Formen ist der Talus in hochgradigen Fällen durch übermäßige Plantarflexion und Supination direkt nach vorn subluxiert, so daß ein großer Teil der Rolle vor die Malleolengabel zu liegen kommt, während zugleich der laterale Teil der unteren Gelenkfacette am Talus frei wird. Zu Subluxationen kommt es auch im CHOPARTSchen Gelenk.

Wir finden beim paralytischen Klumpfuß neben den Knochenveränderungen eine allgemeine Atrophie nicht nur an den Knochen, sondern auch im Bereiche der Muskeln und Sehnen.

### Symptome.

Der angeborene Klumpfuß kennzeichnet sich gewöhnlich in einer mit dem Alter zunehmenden Supinationsstellung des Fußes, zu der sich meist eine Senkung und Einwärtsdrehung der Fußspitze gesellt.

Betrachten wir zunächst eine Anzahl von Kindern in den verschiedenen Monaten des ersten Lebensjahres, wie sie in den Figg. 448—451 wiedergegeben sind, so sehen wir, daß der Fuß nach einwärts gedreht ist und mit dem Unterschenkel im rechten, zum Teil schon im spitzen Winkel zusammenstößt. Der äußere Fußrand ist gesenkt, der innere gehoben, das Dorsum pedis ist nach vorn, die Planta nach rückwärts gekehrt. Der äußere Knöchel springt deutlich hervor, der innere verschwindet. Die Ferse ist, wie dieses besonders in Fig. 450 hervortritt, in die Höhe gezogen, die Achillessehne stark gespannt und verkürzt. Wir finden bei dem in dieser Figur abgebildeten Kinde schon eine deutliche transversale, der Abknickung in dem CHOPARTSchen Gelenk entsprechende Depression. Die große Zehe ist infolge der Spannung, welche der Abductor und Extensor hallucis in dieser Stellung erleiden, weit von der zweiten Zehe getrennt.

Gelegentlich beobachtet man beim Klumpfuß eine scheinbare Verlängerung der großen Zehe. Dieselbe ist früher vielfach

als eine reelle aufgefaßt und mit mechanischen Einwirkungen seitens der Uteruswand in Verbindung gebracht worden. Die übrigen Zehen sollten in ihrer Entwicklung gehemmt worden sein, und die große vom Drucke frei gebliebene Zehe hätte ein vermehrtes Längenwachstum erfahren. Daß für dieses Miß-



Fig. 448. 8 Wochen altes Kind mit rechtsseitigem Klumpfuß.



Fig. 449. 4 Monate altes Kind mit doppelseitigem Klumpfuß.



Fig. 450. 11 Monate altes Kind mit rechtsseitigem Klumpfuß.

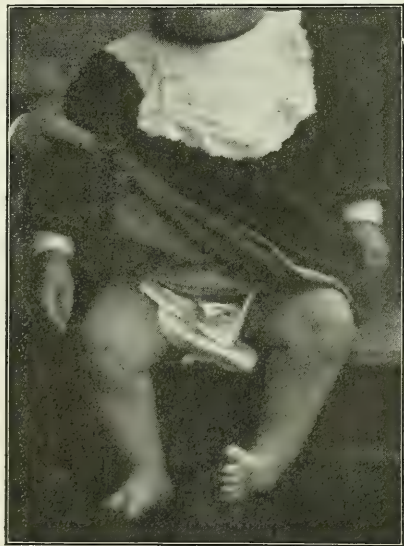

Fig. 451. 1 Jahr altes Kind mit linksseitigem Klumpfuß.

verhältnis beim Klumpfuß lediglich Gelenkverschiebungen als Ursache anzusehen sind, ergibt sich aus der Tatsache, daß nach der gelungenen Beseitigung der Deformität in solchen Fällen auch die Zehen ihre



normale Länge wiedererlangen. An dem in Fig. 452 wiedergegebenen Fuße eines 6-jährigen Knaben mit doppelseitiger angeborener Hüftluxation und beiderseitigem Klumpfuß überragte vor der Behandlung die große Zehe beiderseits ihre Nachbarzehen um ca. 2 cm. Nach der Beseitigung der Klumpfüße (Fig. 453) mittelst Tenotomien und redressierender Verbände hat sich mit der Rückbildung der übrigen Formstörungen auch das richtige Lageverhältnis der großen Zehen wieder hergestellt. Wir finden, wie wir später sehen werden, das umgekehrte Verhalten, eine scheinbare Verkürzung der großen Zehe, beim angeborenen Plattfuß (Fig. 516 auf S. 669).



Fig. 452.

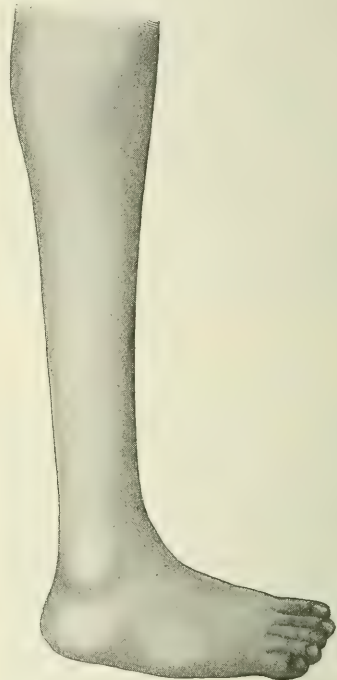


Fig. 453.

Fig. 452. 6-jähriger Patient mit kongenitalem Klumpfuß. Scheinbare Verlängerung der großen Zehe.

Fig. 453. Derselbe Patient nach der Behandlung.

Tritt der Kranke auf, so steigert sich allmählich die Deformität, von der uns auch, falls kein beträchtlicher gleichzeitiger Spitzfuß besteht, ein Sohlenabdruck gelegentlich eine gute Vorstellung gibt. (Figg. 454 und 455 zeigen die Sohlenabdrücke eines mit rechtsseitigem Klumpfuß behafteten Knaben; es zeigt sich an der kranken Seite gleichzeitig die starke Verkürzung, die der Fuß zum Teil von Natur besitzt, zum Teil durch die Einwärtsrollung erfährt.)

Der Patient benutzt zunächst nur den äußeren Fußrand (s. Fig. 456 und 457), schließlich den Fußrücken als Unterstützungsfläche (Fig. 458 und 459). Die Sohle sieht dann direkt nach hinten und oben, die kurze, meist mit zarter Haut bedeckte Ferse wird vollkommen in die Höhe gezogen.

Allmählich entwickeln sich die hochgradigen Veränderungen der Knochen und Weichteile, auf die wir bereits des Näheren eingegangen sind. Auf den Teilen des Fußrückens, die Patient als Auftrittfläche benutzt, bilden sich Schwielen, darunter Schleimbeutel, die sich vielfach entzünden, vereitern und zur Fistelbildung führen.

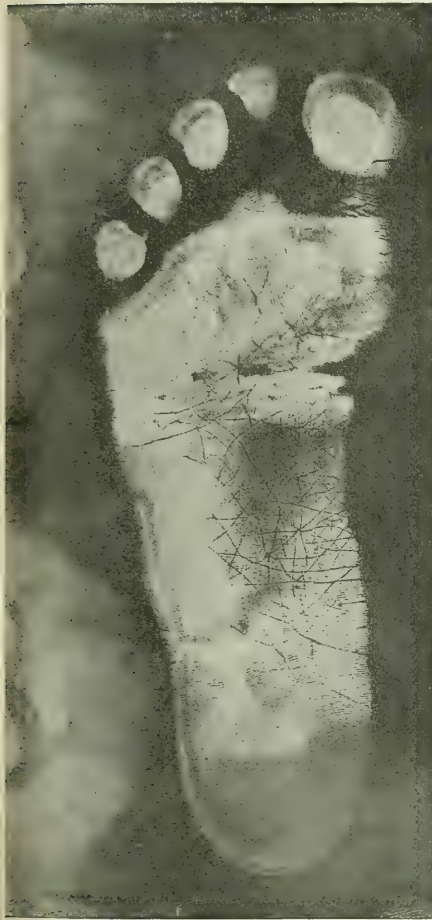

Fig. 454.

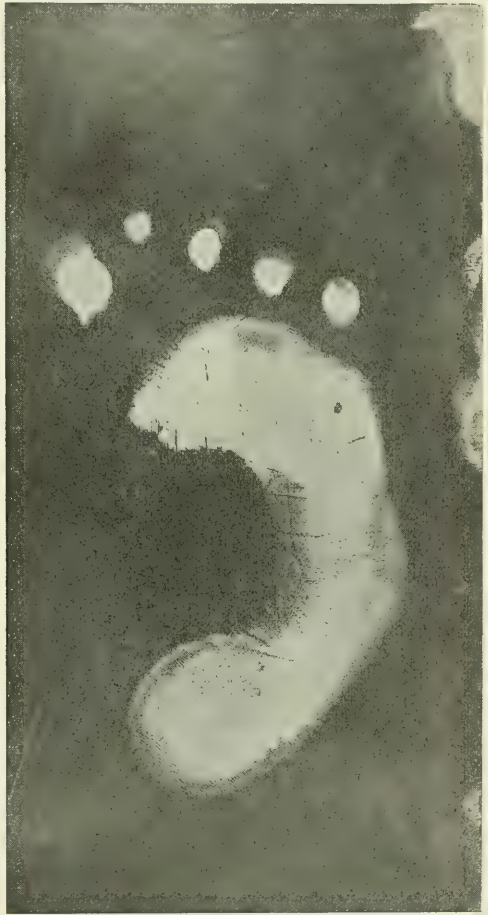

Fig. 455.

Fig. 454. Linker, etwas abgeflachter Fuß eines 6-jährigen Knaben, mit rechtsseitigem Klumpfuß (Sohlenabdruck).

Fig. 455. Rechtsseitiger Klumpfuß desselben Knaben (Sohlenabdruck).

Die Muskulatur des Unterschenkels ist atrophisch, der Gastrocnemius speziell fast vollkommen sehnig, da infolge der Kürze der Ferse und der geringen Exkursion derselben die Muskelmasse sich auf den obersten Teil des Unterschenkels beschränkt. Das Bein erhält dadurch etwas eigentümlich Stelzenartiges. Die Einwärtsdrehung seiner Unterschenkel sucht der Kranke durch eine Auswärtsrotation der Oberschenkel zu maskieren.

Bei einseitigem Klumpfuß wird der stärker benutzte gesunde Fuß meist abgeflacht (s. Fig. 454).

Die bei einseitigem Klumpfuß zu beobachtenden Skoliosen (s. Fig. 460 und 461) haben wir als statische aufzufassen.

Da das Unterstützungsfeld des Klumpfußes ein sehr kleines ist, ist die Freiheit der Bewegungen des Körpers während des aufrechten Stehens sehr gehemmt gegenüber der Freiheit, welche das viel größere Unterstützungsfeld normaler Füße gestattet. Bei lebhafteren Bewegungen sind die Klumpfüßigen daher genötigt, beständig äquilibrierende Manipulationen auszuführen. Auf die stärkere Neigung des Beckens und die durch dieselbe bedingte Lendenlordose haben wir schon hingewiesen.

In seltenen Fällen finden wir eine angeborene Varusstellung resp.

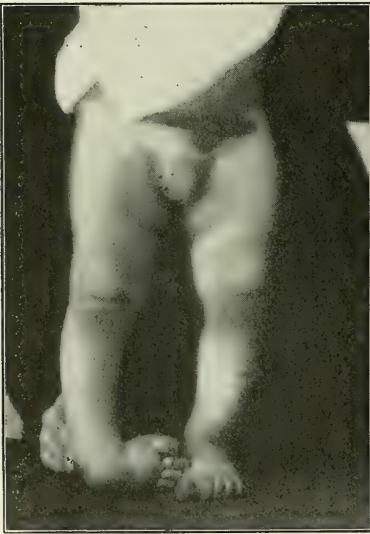

Fig. 456. 1 $\frac{1}{2}$ -jähriger Knabe mit rechtsseitigem Klumpfuß.



Fig. 457. 5-jähriger Knabe mit linksseitigem Klumpfuß.

Verbiegung lediglich des Mittelfußes nach innen und unten (Metatarsus varus congenitus). Die Affektion ist von CRAMER, HELBING und mir beschrieben worden.

Ich bilde aus meiner Beobachtung eine solche Deformität bei einem 1-jährigen Kinde (Fig. 462) und weiterhin bei einem Erwachsenen ab (Fig. 463). In dem letzteren Falle war das Uebel von der Mutter, die es in gleicher Weise zeigte, vererbt. Die 5 Geschwister sowie die 4 Kinder des Patienten waren frei von der Anomalie.

Der Mittelfuß steht bekanntlich auch bei den gewöhnlichen Formen des kongenitalen Klumpfußes nach innen. Die falsche Stellung kommt



hier zu stande durch die Varusstellung der Fußwurzelknochen. Beim Metatarsus varus zeigen die Fußwurzelknochen nicht nur keine Varus-, sondern sogar Valgusstellung. Durch die Verbiegung der Metatarsen nach oben ist der Mittelfuß dorsal-lateral ganz auffällig stark erhöht und gewölbt, volar in abnormer

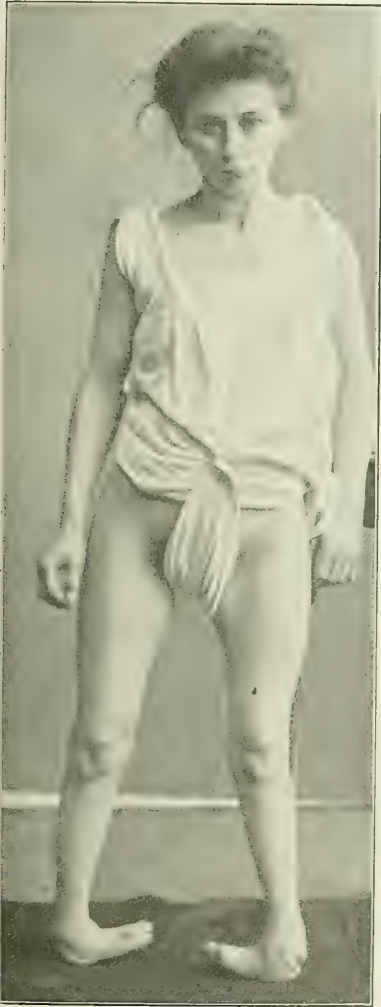

Fig. 458. 24-jährige Patientin mit doppelseitigem angeborenem Klumpfuß.

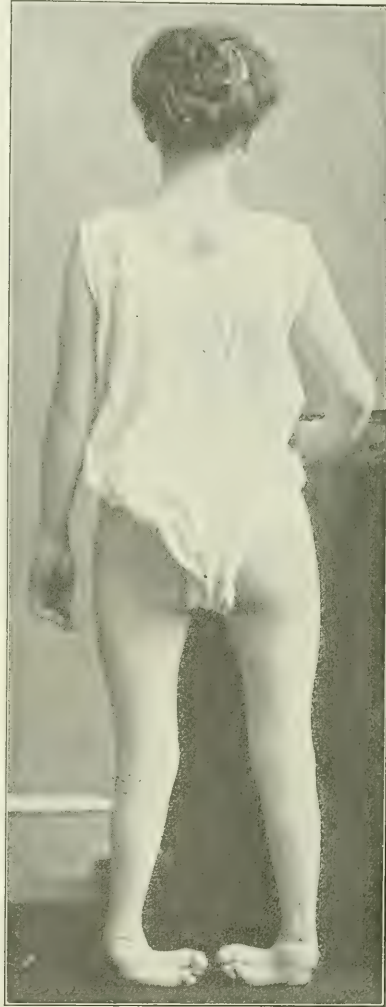

Fig. 459. Die in Fig. 458 abgebildete Patientin von der Rückseite.

Weise hohl. Ferner verlaufen die Mittelfußknochen in ihrer peripheren Partie nicht parallel, sondern weichen fächerförmig auseinander, so daß der Fuß in der Gegend der Mittelfuß-Zehengelenke sehr breit wird. Die Richtung der großen Zehe nach innen wird unter der Einwirkung des Schuhwerks bald in der Weise geändert, daß sich mit dem Metatarsus varus ein Hallux valgus verbindet.

Sehr schön läßt sich die Verbiegung der Mittelfußknochen nach außen und oben auch an dem Röntgenbilde studieren (Fig. 464), das von dem in Fig. 463 abgebildeten Patienten gefertigt ist.



Fig. 460.



Fig. 461.

Fig. 460 und 461. Linksseitige Lumbodorsalskoliose statischen Ursprungs bei rechtsseitigem kongenitalen Klumpfuß.

Störungen, die livide Färbung und Kühle der ganzen Extremität, Verkrümmungen der Zehen, die Anamnese sowie die Beachtung der Verhältnisse der Knochen und Gelenke lassen meist leicht die paralytischen Deformitäten von den kongenitalen unterscheiden.



Fig. 462. Metatarsus varus bei einem 1-jährigen Kinde.

Die Deformität hat in den bisherigen Beobachtungen keine weiteren Störungen verursacht.

Auf die im extrauterinen Leben, beispielsweise im Anschluß an ein Genu valgum, vorkommenden Formen des Metatarsus varus haben wir schon im Abschnitt „Aetiologie“ hingewiesen (s. S. 613). In Verbindung mit der Varusstellung des Metatarsus sieht man hier meist noch eine Flexions- und Varusstellung der großen Zehe (HELBING).

Die beim kongenitalen Klumpfuß meist sehr ausgeprägte, der Abknickung im CHOPARTSchen Gelenk entsprechenden Quersohle pflegt beim paralytischen Klumpfuß zu fehlen. Die meist ausgeprägten trophischen

### Behandlung.

#### Die Behandlung des angeborenen Klumpfußes.

In der Behandlung des Klumpfußes haben wir in der Neuzeit höchst bemerkenswerte Fortschritte zu verzeichnen. Es ist namentlich den rastlosen Bemühungen JULIUS WOLFFS, der, wie vor kurzem von BLENCKE hervorgehoben worden ist, in BLICK einen Vorläufer gehabt hat, zu verdanken, daß einerseits die zahllosen Klumpfußapparate und -schiene heute höchstens noch in der Nachbehandlung einen bescheidenen Platz beanspruchen können, andererseits

die operativen Eingriffe am Knochengerrüst mehr und mehr zurückgedrängt worden sind.

Die von WOLFF geübte Technik der Anlegung der Klumpfußverbände „nach den Grundsätzen der funktionellen Orthopädie“, der augenblicklich mit einer Anzahl von Modifikationen die meisten Chirurgen folgen, hat zunächst durch WOLFF selbst im Laufe der Jahre eine Reihe von Wandlungen erfahren.

Das ursprünglich von WOLFF empfohlene Verfahren bestand lediglich in der Kombination zweier anderer bereits bekannter Behandlungsmethoden. Die eine derselben war die SAYRESche Korrektur des Fußes mittelst breiter Heftpflasterstreifen, die andere die HEINEKESche Behandlung, bei welcher der Klumpfuß in seiner fehlerhaften Stellung möglichst schnell mit einem Gipsverband umgeben und nach Vollendung des Verbandes redressiert wurde, so daß der Gips erst erstarrte, nachdem man den Fuß in die normale Haltung überführt hatte. Der Anlegung des Verbandes wurde einige Tage vorher die Tenotomie der Achillessehne vorausgeschickt. Um der Einwärtskehrung der Extremität entgegenzuwirken, wurde der Fuß in den höchsten Grad der überhaupt möglichen Pronation und Supination gebracht und dadurch gleichzeitig eine vorteilhafte Wirkung auf die Stellung der Unterschenkelknochen, des Hüft- und Kniegelenks auszuüben gesucht, ohne daß das Kniegelenk mit eingegipst wurde.

Im Jahre 1881 wurde dem Klumpfußverbände eine neue Form gegeben.

WOLFF legte zunächst wieder den SAYRESchen Heftpflasterverband an. Ueber denselben folgte eine trockene Binde aus dünnem, weichem, baumwollenem Zeug (Nessel),

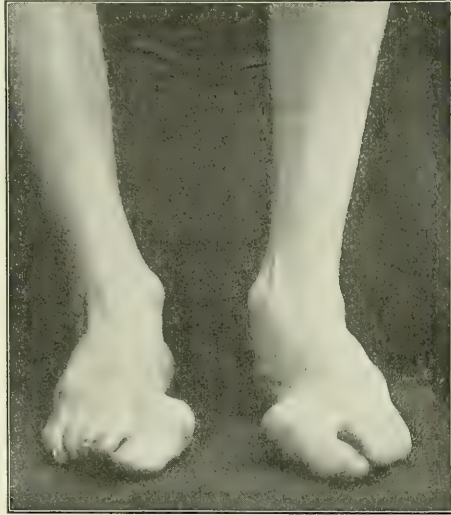

Fig. 463. Metatarsus varus congenitus duplex bei einem Erwachsenen.

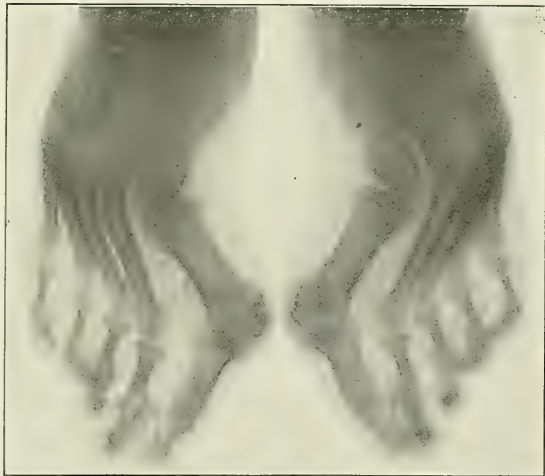


Fig. 464. Röntgenbild des in Fig. 463 abgebildeten Kranken mit Metatarsus varus congenitus duplex.



von der Gegend der Metatarsophalangealgelenke bis zur Tuberositas tibiae reichend, und über diese eine doppelte Lage einer mit Wasserglas reichlich getränkten Binde aus demselben Zeug. Ueber den Wasserglasverband kam nunmehr für die nächsten 4 Tage ein provisorischer ROSERScher Gipsverband und zwar zunächst eine Gipsgazebinde und dann ein dicker Gipsbrei, dessen einzelne Schichten mit mehrmals in Schlangelinien um Fuß und Unterschenkel geführten Gazebindenschichten alternierten. Sobald die hinreichende Quantität von Gipsbrei aufgetragen war, wurde das Bein des Patienten auf den Operationstisch gelegt. Ein Assistent fixierte mit derb herabdrückender Hand die Kniegegend, indem er dabei sorgfältig die Lage der Patella überwachte, und der Operateur führte nun durch allmählich sich steigerndes, schließlich aber äußerst kraftvolles Redressement mittelst seiner beiden Hände, die bei eintretender Ermüdung durch die Hände eines Gehilfen unterstützt wurden, den Fuß in die normale, resp. in die Valgusstellung hinein. Erst nach vollkommener Erhärtung des Verbandes durfte die Kraftwirkung der Hände des Operateurs nachlassen. Am 4. Tage war das Wasserglas unter dem provisorischen Gipsverbande vollkommen hart geworden. Der Gipsverband konnte nunmehr entfernt werden. Nach Beseitigung des Gipses lag der Wasserglasverband auf dem Fuße und Unterschenkel nicht anders, als handle es sich um einen steif gewordenen Strumpf. Man gab demselben, da seine Oberfläche nach dem Abreißen des Gipsverbandes wegen der anhaftenden Gipsbröckel häßlich aussah, durch sofortiges Bedecken mit einer neuen Schicht einer Wasserglasbinde ein zierliches Aussehen und zugleich eine noch etwas größere Festigkeit. Zwei Tage später, wenn auch die neue Wasserglasdecke fest geworden war, zog der Patient über seinen Wasserglasstrumpf einen gewöhnlichen Strumpf und darüber einen nach Maß angefertigten, festen Lederschuh. Der Kranke konnte in diesem portativen Verbande, ohne daß derselbe beschädigt wurde, frei herumgehen.

Im Jahre 1888 konnte WOLFF bei Patienten mit der schwerstmöglichen Form des kongenitalen Klumpfußes, die sich bereits im Alter von 24—32 Jahren befanden, vortreffliche Erfolge dieser Methode demonstrieren.

In der Folgezeit wurde der „Etappenverband“ weiter ausgebildet, dessen Plan dahin geht, durch das Redressement nicht etwa die fehlerhafte Knochenform abändern zu wollen, sondern diese Abänderung durch die „Transformationskraft“ bewirken zu lassen, indem man die Beanspruchung des Fußes zu einer normalen resp. möglichst normalen macht. Bei den allerschwersten Formen des angeborenen Klumpfußes ausgewachsener Individuen wird nach vorausgeschickter Tenotomie der Achillessehne und der Sehnen des *M. flexor digitorum communis* und des *M. tibialis posticus* zunächst ein redressierender SAYREScher Heftpflasterverband und darüber ein das Redressement weiter steigernder Gipsverband angelegt. Durch diesen ersten Verband soll nur dasjenige dauernd festgehalten werden, was sich in Narkose mit Kraftanstrengung, aber ohne bruske Gewalt erreichen läßt. Bei solchem Verfahren bekommt der Patient keinen Decubitus, die Zehen behalten ihr normales Aussehen, die Schmerzen nach dem Erwachen aus der Narkose und Tags darauf sind geringfügig und sind am 2. oder 3. Tage nach dem Redressement gänzlich

verschwunden. Nach 2 oder 3 Tagen kann man demnach auch bereits das Redressement steigern und überzeugt sich alsdann jedesmal davon, daß man jetzt schon mit verhältnismäßig großer Leichtigkeit sehr viel weiter kommt. Das zweite Redressement wird entweder mittelst eines ganz neuen Verbandes vollführt oder mittelst eines Keilausschnittes aus der lateralen Seite des Verbandes, durch den die Möglichkeit gegeben wird, den Fuß weiter zu redressieren. Verfährt man in dieser Weise in 2, 3, 4 oder selbst 5 Etappen binnen 1—2 Wochen, so gelingt es jedesmal, selbst bei den denkbar schwersten Formen, den Fuß in die richtigen statischen Beziehungen zu bringen. Dem Verbande wird alsdann durch Abschaben aller zu dicken Stellen eine zierliche Form gegeben. Der Verband wird schließlich durch Aufstreichen von Leim, Aufleimen WALTUCHschen Holzspans und nachträgliches Umwickeln einer Wasser-glasbinde dauerhaft gemacht.

Das WOLFFsche Verfahren hat eine wesentliche Verbesserung erfahren durch das von WOLFF selbst noch acceptierte KÖNIGsche Vorgehen. Demselben wird meist als Voroperation die subkutane Tenotomie der Achillessehne und die Durchschneidung der Plantaraponeurose vorausgeschickt. In Narkose wird darauf der auf einem Holztisch liegende Patient auf die Seite gedreht. Bei gut fixiertem Knie wird der Klumpfuß mit seiner am meisten konvexen Partie auf ein der VOLKMANNschen Schleifschiene ähnliches dreikantiges Stück Holz aufgestützt. Der Operateur ergreift dann den Fuß in der Art, daß er mit der einen Hand den Vorderfuß, mit der anderen das Fersenbein umfaßt und seine Körperschwere gleichmäßig auf die beiden Hände einwirken läßt. Der Stützpunkt muß bei diesen Biegungsversuchen je nach der Art des Klumpfußes verschoben werden. Nach KÖNIG muß es bei diesem Vorgehen krachen; es müssen Bänder einreißen, Knochen eingedrückt werden, wenn das Verfahren erfolgreich sein soll. Der Kranke wird alsdann auf den Rücken gelegt, und KÖNIG erzwingt jetzt bei in Streckhaltung fixiertem Knie, während er das Sprunggelenk in die eine, den hinteren Teil des Fußes und den unteren Abschnitt des Unterschenkels in die andere Hand nimmt, durch kräftiges Zurückbiegen des Fußes in die Dorsalflexion und Abduktion die weitere Korrektur der Verbildung. Zuweilen genügt eine Sitzung, um einen anscheinend ganz schweren Klumpfuß so zurechtzubiegen, daß er sich jetzt mit der größten Leichtigkeit in äußerste Abduktionsstellung bringen läßt; öfter sind dazu 2—4 weitere Sitzungen erforderlich. Zwischen den letzteren wird das erreichte Resultat durch einen leichten Verband aus Watte- und Kleisterbinden erhalten, der kein weiteres Redressierungsmittel sein soll, sondern nur das Zurückfedern in die alte fehlerhafte Stellung verhindert. WOLFF verwandte auch hier Gipsverbände. Nachdem der Fuß durch redressierende Manipulationen nachgiebiger oder bei ganz jungen Kindern sogleich bei der ersten Etappe fast vollkommen weich geworden war, wurde der oberste Teil des Unterschenkels von einem oder mehreren Assistenten in leicht einwärtsrotierter Stellung krampfhaft festgehalten, während ein anderer Assistent ebenso krampfhaft, aber möglichst knapp, lediglich die Zehen faßte und dieselben in aufwärts gerichteter, abduzierter und pronierter Stellung bis zur Vollendung des Gipsverbandes festhielt. Alle Teile des Unterschenkels und Fußes, die in den Verband

eingeschlossen werden sollten, blieben auf solche Weise für den Operateur frei zu Tage liegen, und derselbe vermochte mit großer Leichtigkeit einen sich eng den Konturen des Fußes anschmiegenden Verband aus Gipsbinden anzulegen.

Mit diesem Verfahren gelingt es nun in der Tat, auch ohne Zuhilfenahme der später zu besprechenden Hilfsmittel, in den verschiedensten Altersperioden zum Ziele zu gelangen. Das Verfahren setzt indessen eine große Sorgfalt voraus, und bei älteren Patienten in den ersten Tagen eine klinische Ueberwachung.

Wir wollen uns mit der Technik dieser Verbände, wie wir sie selbst seit langen Jahren mit bestem Erfolg üben, etwas genauer beschäftigen.

Die redressierenden Manipulationen im KÖNIGSchen Sinne müssen, bei älteren Kindern und Erwachsenen in Narkose, so lange fortgesetzt werden — wobei auch die Stellung der Ferse zu beachten ist — bis sich der Fuß ohne sonderliche Anstrengung in der Korrekturstellung halten läßt, und seine Elastizität so weit eingebüßt hat, daß er keine Neigung mehr zeigt, in die frühere Stellung zurückzufedern. Man verfährt dabei zweckmäßig so, daß man, wie dieses bereits ROSER und KOCHER empfohlen haben, zunächst die Korrektion der Adduktion der Fußspitze und der Adduktionsstellung des Fußes vollführt und erst dann die Tenotomie der Achillessehne und die Korrektur der Plantarflexion folgen läßt. SCHANZ empfiehlt sogar, die Achillotomie der Klumpfußredression als Nachoperation folgen zu lassen, den ersten Verband in Spitzfußstellung anzulegen und erst nach 4—6 Wochen gelegentlich eines Verbandwechsels die Sehne zu durchschneiden.

Etwa vorhandene Schleimbeutel pflegen sich unter dem Verbandsverbande von selbst zurückzubilden. Ihre Entfernung erweist sich daher als überflüssig.

Im allgemeinen soll man bei älteren Patienten einen geringen Grad von Ueberkorrektion, einen leichten Pes calcaneo-valgus zu erreichen suchen, der sich dann meist im Laufe der Zeit zu einem Fuß in normaler Stellung entwickelt, muß sich indessen in dieser Beziehung vor Uebertreibungen hüten, um nicht die entgegengesetzte Deformität, den Plattfuß, zu erzeugen, dessen Entstehung ERNST MÜLLER gerade bei den ohne Tenotomie behandelten Klumpfüßen häufig beobachtet haben will.

Als Verbandmaterial benutzen wir die sog. doppelt geleimte, nicht entfettete Wienerwatte in Bindenform und gestärkte Gazebinden, in welche bester Alabastergips gleichmäßig und fest eingegeben ist. Die Binden läßt man 2—3 Minuten vor dem Gebrauch in Wasser von etwa 40° R liegen, dem man zweckmäßig Alaun und zwar eine Handvoll auf eine Waschschiessel zusetzt.

Ein gut geschulter Assistent erfaßt an dem bis zum Knie auf einem festen Holztisch aufliegenden Patienten, dessen Unterschenkel und Fuß frei in der Luft schweben, in der oben geschilderten Weise mit der einen Hand den Oberschenkel oberhalb des Knies, sodaß die Lage der Kniescheibe erkennbar bleibt, und rotiert ihn nach einwärts, mit der anderen Hand möglichst knapp die 2.—4. Zehe, und sucht auf diese Weise den Fuß in der erwünschten, schon vorher durch unsere Manipulationen ermöglichten Stellung zu erhalten.



Nachdem wir den Fuß eingepudert haben und dabei namentlich seine äußere Partie unterhalb des Malleolus externus, wo sich die überschüssige Haut in Falten legt, und wo leicht durch Reibung derselben ein Ekzem entsteht, bedacht haben, legen wir eine dünne Schicht Watte von den Zehenspitzen bis zum Knie. Der innere Fußrand sowie die Gegend des äußeren Knöchels, an denen am meisten die Gefahr des Decubitus droht, erhalten eine doppelte Lage. Auf die Watteschicht lasse ich sofort die Gipsbinden folgen, welche in möglichst überall gleichmäßiger Dicke von den Zeheuspitzen bis zur Kniegelenkspalte geführt werden. Für Kinder genügen im allgemeinen 4—5, für Erwachsene 8—9 Lagen, um dem Verband eine genügende Haltbarkeit zu geben. Im oberen Teil des Unterschenkels soll derselbe möglichst eng anliegen, im Bereiche der Wade kann er locker sein.

Während des Erhärtens sucht man noch durch den Verband hindurch eine Einwirkung auf die Stellung des Fußes zu erzielen. Man zieht zunächst den Kranken auf den Tisch zurück. Der Assistent erfaßt jetzt mit seinen beiden Händen den Oberschenkel, um dessen Innenrotation aufrecht zu erhalten, während der Operateur selbst den Fuß im Verband mit gegen die Sohle gerichteter Handfläche von der Innenseite umgreift und in möglichst abduzierter, pronierter und dorsalflektierter Stellung so lange zu erhalten sucht, bis das vollkommene Erstarren des Verbandes eingetreten ist. Die zweite Hand des Operateurs sorgt dabei gleichzeitig durch Einwirkung auf die Ferse für deren richtige Stellung. Ein Gehilfe kann weiterhin durch Andrücken des vorderen Abschnittes des Verbandes an die nebeneinandergelegten Zehen für deren richtige Lagerung sorgen und gleichzeitig noch dabei die Fußspitze abduzieren.

Nach dem Erhärten wird der Verband nun eventuell durch nochmaliges Ueberlegen von Bidentouren in der Weise gestaltet, daß der Innenrand der großen Zehe fast vollkommen von Gips bedeckt, die kleine Zehe nach außen hin und in ihren Bewegungen unbeschränkt bleibt. Der Verband reicht an der Sohlenseite bis fast zur Spitze der Zehen, während am Fußrücken ihre Endglieder vollkommen frei werden. So besteht für die Zehen nur die Möglichkeit, sich nach außen und oben, nicht aber nach unten und innen frei zu bewegen. Das zentrale Ende des Verbandes wird an der Rückseite soweit zurechtgeschnitten, daß das Knie unbehindert flektiert werden kann.

Fig. 466 zeigt bei dem in Fig. 465 abgebildeten Kinde mit rechtsseitigem Pes varus, Fig. 467 bei einem Kinde mit doppelseitigem Klumpfuß die Art und Ausdehnung eines derartigen Verbandes, dem man durch Abschaben aller zu dicken Stellen ein gefälliges Aussehen und durch Ueberlegen einer in Wasserglas getränkten Gazebinde eine größere Haltbarkeit zu geben sucht, so daß ältere Kinder und Erwachsene meist schon kurze Zeit nach Beginn der Behandlung umherzugehen und letztere vielfach ihre Beschäftigung wieder aufzunehmen vermögen.

Ein Hauptaugenmerk bei der Anwendung derartiger Verbände müssen wir auf die Vermeidung von Zirkulationsstörungen, weiterhin auf die Verhinderung von Druckwirkungen richten.

Schon wenige Minuten nach Herstellung eines gut angelegten und exakt in Korrektionsstellung anmodellierten Verbandes müssen

die Zehen ihre normale rosarote Farbe wiedererlangt haben; sie dürfen weder weiß noch blau aussehen. Bleibt die abnorme Färbung längere Zeit bestehen, so empfiehlt es sich, im Verbande einen Längsschnitt auf der Vorderfläche des Fußgelenkes auszuführen und von diesem Einschnitt aus mit Hilfe eines Elevatoriums den Verband beiderseits etwas abzuheben. Nur an dieser Stelle pflegt eine Kompression durch den Verband stattzufinden, die sich in der geschilderten Weise leicht beheben läßt. Ihre Ursache liegt meist darin, daß der zunächst in Equinusstellung gehaltene Fuß während des Erhärtens in eine Calcaneusstellung überführt wurde. Der gemachte Einschnitt muß soweit nach unten und

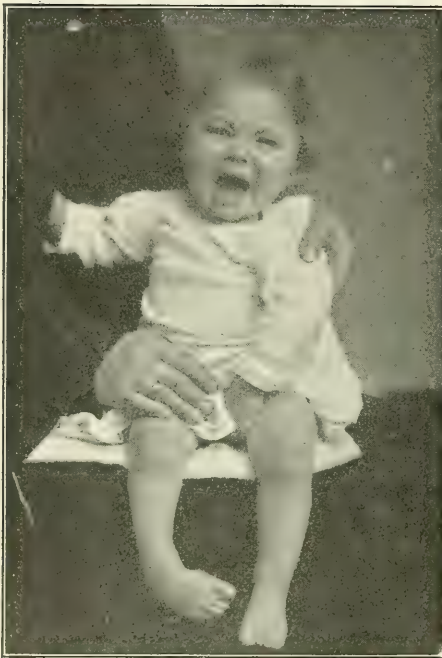

Fig. 465.  $\frac{1}{2}$ -jähriges Kind mit rechtsseitigem Klumpfuß.



Fig. 466. Dasselbe Kind nach Anlegung des Klumpfußverbandes.

oben verlängert worden, bis jede abnorme Färbung verschwunden ist. Durch Ueberlegen einer Binde kann nach Aufhebung der Druckwirkung der Verband wieder geschlossen werden.

Auch in den ersten Tagen nach Anlegung des Verbandes haben wir denselben sorgfältig zu kontrollieren. Hat sich unter dem Verbande eine Druckstelle gebildet, was dort der Fall sein kann, wo die Haut direkt dem Knochen aufliegt und durch den Verband gegen denselben gepreßt wird, so stellt sich ein Oedem der Zehen und des Fußes ein, gleichzeitig klagen die Kranken gewöhnlich über Schmerzen. Doch muß hervorgehoben werden, daß trotz des Vorhandenseins von Decubitus jede Schmerzhaftigkeit und auch eine Schwellung der Zehen fehlen kann. Man wird bei Verdacht auf Druckwirkung die besonders in dieser Be-

ziehung gefährdeten Stellen, die Malleolen, den inneren Fußrand, den Fußrücken, den hinteren Teil der Ferse durch Fenster freilegen und eventuell lieber einmal umsonst den ganzen Verband entfernen als durch Uebersehen eines Decubitus, der für die weitere Behandlung meist eine recht unangenehme Komplikation darstellt, neue Schwierigkeiten zu schaffen. Ist eine ulcerierte Stelle vorhanden, so bringt man dieselbe entweder vor der Weiterführung der Behandlung zur Ausheilung oder verbindet dieselbe regelmäßig in einem gefensternten Gipsverbände.

Recht schwierig gestaltet sich zuweilen die Anlegung der Verbände bei kleinen kräftigen Kindern, auf deren fleischigem Fuße sie eine große Neigung zum Abgleiten zeigen. Es empfiehlt sich hier eine möglichst geringe Polsterung und eine Anlegung in starker Dorsalflexion. Daß man bei Kindern die Verbände vor Verunreinigungen, speziell vor Durchtränkung mit Urin zu bewahren hat, sowie daß derartig beschmutzte Verbände sofort zu entfernen und zu erneuern sind, ist selbstverständlich. Verständigen Müttern gelingt es ausnahmslos, selbst bei Neugeborenen die Verbände trocken zu halten, indem sie die Füße vollkommen außerhalb der Windeln lagern.

Die Frage, wie lange in der beschriebenen Weise angelegte Verbände liegen bleiben können, falls sie dem gewünschten Zweck, dem Fuß die gerade Stellung zu erhalten, genügen, richtet sich nach dem Alter der Kranken. Das schnelle Wachstum der kindlichen Füße innerhalb der ersten Lebenswochen nötigt uns, die Verbände bereits nach 2—3 Wochen zu erneuern. Bei 2—3-monatlichen Kindern ist es möglich, die Verbände 4—6 Wochen liegen zu lassen. Im späteren Lebensalter können dieselben vielfach 3—4 Monate ohne Schaden getragen werden.

Ueber die Zeitdauer der Notwendigkeit der Behandlung mit Gipsverbänden lassen sich allgemeine Regeln nicht aufstellen. Gelegentlich gelingt es uns, so bei dem in Fig. 468 im Alter von 5 Monaten und in Fig. 469 im Alter von 2 Jahren abgebildeten Kinde, der Tochter eines Arztes, in überraschend schneller Zeit zum Ziele zu gelangen. Es genügte mir hier eine Fixationsperiode von 8 Wochen mit nachheriger Anwendung von Massage und redressierenden Manipulationen, die von dem Vater mit besonderer Sorgfalt ausgeführt wurden, um ein in jeder Beziehung tadelloses Resultat zu erreichen. Andererseits vergehen speziell bei älteren

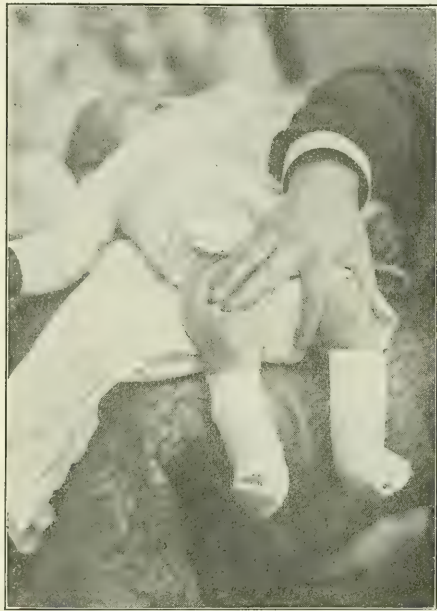

Fig. 467. 4 Wochen altes Kind mit doppelseitigem Klumpfuß im Verbande.





Fig. 468. 5 Monate altes Kind mit angeborenen Klumpfüßen.

Individuen oft viele Monate, ehe eine der normalen Stellung des Fußes entsprechende Umbildung des Fußskeletts eingetreten und die Gefahr eines Rezidivs beseitigt ist, von dem man sich mehr und mehr überzeugt hat, daß es nichts anderes als ein wegen noch fortbestehender fehlerhafter statischer Verhältnisse mangelhaft gebliebenes Behandlungsergebnis, also kein wirkliches Rezidiv, sondern ein einfaches Fortbestehen des Leidens darstellt.

Die Wirksamkeit der nach den oben geschilderten Grundsätzen durchgeführten Behandlung, kombiniert mit einer Nachbehandlung, welche lediglich in der Anwendung von Massage und redressierenden Manipulationen sowie in der Benutzung eines festen, außen leicht erhöhten Schuhs bestand, möchte ich, indem ich gleichzeitig auf die Figg. 428—431 verweise, noch durch einige Beispiele erläutern.



Fig. 469. Dasselbe Kind im Alter von 2 Jahren.

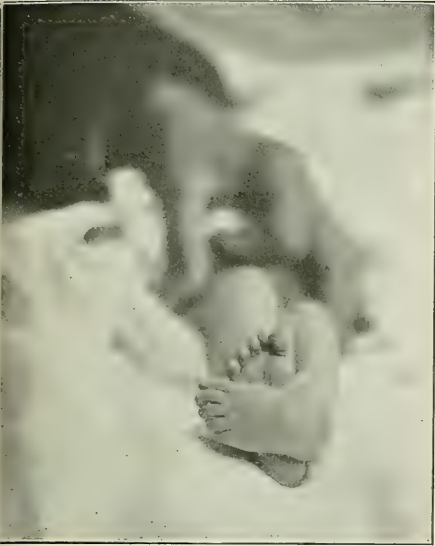

Fig. 470.

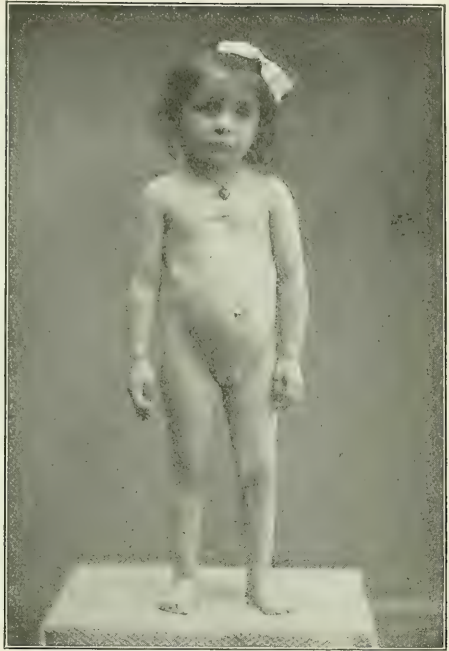

Fig. 471.

Fig. 470 und 471. Mädchen mit angeborenem linksseitigem Klumpfuß im Alter von 9 Tagen und von 2 Jahren.

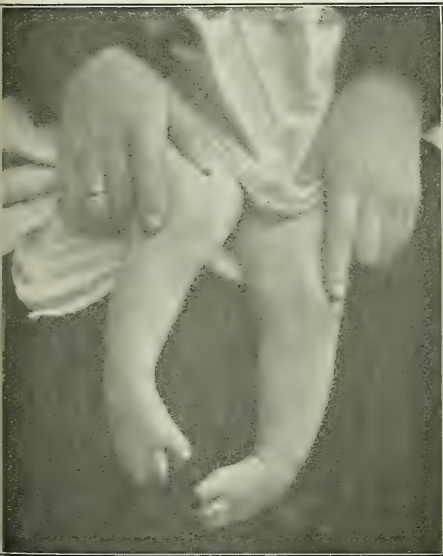

Fig. 472.



Fig. 473.

Fig. 472 und 473. Mädchen mit doppelseitigem angeborenem Klumpfuß im Alter von 15 Wochen und von 9 Monaten.



Fig. 474.



Fig. 475.

Fig. 474 und 475. Knabe mit rechtsseitigem angeborenem Klumpfuß im Alter von 9 und 12 Monaten.



Fig. 476.  $1\frac{3}{4}$  Jahre alter Knabe mit rechtsseitigem Klumpfuß.



Fig. 477. Derselbe Patient nach 5 Monate langer Behandlung.



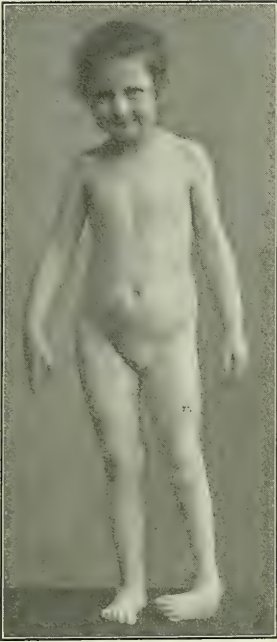

Fig. 478.



Fig. 479.



Fig. 480.



Fig. 481.



Fig. 482.

Fig. 478 und 479. 6 Jahre alte Patientin mit linksseitigem Klumpfuß.  
Fig. 480. Dieselbe Patientin im Verbands.  
Fig. 481 und 482. Dieselbe Patientin nach 5 Monate langer Behandlung.

Figg. 470 und 471 zeigen die bereits in Fig. 426 abgebildete Patientin mit linksseitigem Klumpfuß im Alter von 9 Tagen und später im Alter von 2 Jahren, Fig. 472 und 473 ein Mädchen mit doppel-seitigem Klumpfuß im Alter von 15 Wochen und von 9 Monaten. Beide Male haben zwei Verbände das abgebildete Resultat herbeigeführt.

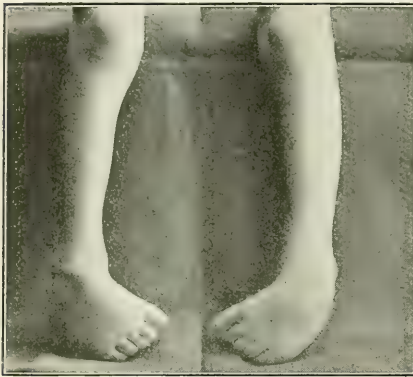

Fig. 483. Doppelseitiger Klumpfuß bei einem 5-jährigen Knaben.

Bei dem in Fig. 474 und 475 wiedergegebenen Knaben, der im Alter von 9 Monaten in Behandlung trat, sind 3 Monate bis zur Herstellung des zweiten Bildes verflossen. Bei dem folgenden  $1\frac{3}{4}$  Jahre alten Knaben (Fig. 476) hatte sich die Deformität infolge der Benutzung der Extremität zum Laufen schon stärker ausgebildet. Hier war nach 5 Monaten die volle Heilung erzielt (Fig. 477). Die folgende Bilderreihe (Figg. 478—482) zeigt eine 6 Jahre alte Patientin mit linksseitigem Klumpfuß vor der Behandlung, im Verbande und nach 5 Monate langer Behandlung.



Fig. 484.



Fig. 485.

Fig. 484 und 485. Derselbe Patient nach 1-jähriger Behandlung.



Fig. 486.




Fig. 487.

Fig. 486 und 487. 5 Jahre alter Knabe mit rechtsseitigem angeborenem Klumpfuß und Genu valgum.



Fig. 488.




Fig. 489.

Fig. 488 und 489. Derselbe Patient nach 7 Monate langer Behandlung. Rechterseits ist auch eine Osteotomie an der Tibia vollführt.



Während in diesen Fällen in verhältnismäßig kurzer Zeit ein dauernder Erfolg erzielt wurde, bedurfte der 6-jährige Knabe, dessen beiderseitigen hochgradigen Klumpfuß Fig. 483 wiedergibt, einer ein Jahr währenden Verbandperiode, bis der in Fig. 484 und 485 veranschaulichte volle Erfolg erzielt werden konnte. Bei dem in Figg. 486 und 487 veranschaulichten 5-jährigen Knaben mußte wegen eines hochgradigen Genu valgum nach dem Redressement des verkrümmten rechten Fußes noch eine Osteotomie der rechten Tibia vollführt werden (Fig. 488 und 489).




Fig. 490.



Fig. 491.

Fig. 490. 29-jähriger Patient mit der schwersten Form beiderseitigen kongenitalen Klumpfußes.

Fig. 491. Derselbe Kranke nach 1-jähriger Behandlung (nach JULIUS WOLFF).

Fig. 490 zeigt nach JULIUS WOLFF einen 29-jährigen Patienten mit der allerschwersten Form eines beiderseitigen kongenitalen Klumpfußes, bei dem die Gehflächen beiderseits sich auf den hintersten Teil des Dorsum pedis, die Plantae nach hinten und oben und die Fußspitzen nach einwärts und hinten gekehrt fanden. Nach Jahresfrist trat der Kranke (Fig. 491) beiderseits mit der vollen Planta auf; die Füße waren normal abduziert, die Supinationsstellungen nicht nur der Fußspitzen, sondern auch der Fersen waren beseitigt, und es standen mithin Fußspitzen und Fersen beiderseits in richtigen statischen

Verhältnissen zu der von der Spina anterior superior über die Mitte der Patella herablaufenden Direktionslinie der Extremität.

Ich habe vor kurzem diesen Kranken — 18 Jahre nach der Behandlung — nachzuuntersuchen Gelegenheit gehabt. Die Stellung des Fußes war eine gute geblieben. Leider bestand, da eine längere Nachbehandlung nach Abnahme der Verbände mit Massage etc. unterblieben war, beiderseits eine fast vollkommene Fußgelenksankylose.

Zum Ersatz resp. zur Unterstützung der manuellen Manipulationen beim Redressement des Klumpfußes, ebenso für die Nachbehandlung nach Abnahme der Verbände, sind eine Reihe von Vorrichtungen angegeben worden, auf die ich an dieser Stelle noch eingehen muß.

HOFFA stellt nach Anlegung des Gipsverbandes den Fuß mit der ganzen Sohle auf eine horizontale Ebene, z. B. den Tisch, und bemüht sich, ihm durch einen Druck auf das spitzwinklig gebeugte Knie die gewünschte Stellung zu geben.

Man zieht dazu den Patienten auf den Tisch zurück, der Operateur bringt das Knie in stärkste Beugung, während der Assistent den Fuß auf die Tischfläche setzt und festhält. Bei Erwachsenen ist es vorteilhaft, unter das Gesäß ein Kissen zu legen. Um die gewünschte Calcaneusstellung zu erreichen, legt der Operateur beide Hände auf das Knie des Patienten und beugt dasselbe soweit nach vorne, daß es in einer Senkrechten mit den Zehen liegt. Um die Valgusstellung zu erreichen, neigt der Operateur das Knie nach außen, während der Assistent den Fuß festhält und ihn so verhindert, nach innen zu gleiten.

SPRENGEL pflegt in den Gipsverband eine Blechsohle mit einzuschließen, gegen welche der Fuß nach dem Redressement mit einigen Pflasterstreifen fixiert wird, und NOBE hat diese Blechplatte auf ein Stativ gestellt, das nur




Fig. 492. Stativ von NOBE zum Redressement des Klumpfußes.

während der Anlegung des Verbandes im Gebrauch bleibt und nach Vollendung desselben wieder entfernt wird (s. Fig. 492).

Besondere Vorteile habe ich von der Verwendung dieser Sohle gegenüber der Benutzung einfacher Gipsverbände nicht gesehen.

THOMAS (s. Bd. I dieses Handbuchs, Fig. 256 a), BRADFORD (s. Bd. I, Fig. 257) und SHAFFER haben hebelartige Vorrichtungen konstruiert, mit denen eine energische Wirkung auf den Vorderfuß möglich wird. Bei dem „Thomas Wrench“ beispielsweise werden zwei mit Gummi überzogene feste Branchen, die den Fuß fassen sollen (s. Bd. I, Fig. 256 b), durch eine schraubenförmige Bewegung des Stabes beliebig voneinander entfernt und genähert.

DÉLORE und REDARD (s. Bd. I, Fig. 266) haben Osteoklasten angegeben, bei denen Hacken und Vorderfuß fixiert werden, und



nun ein gepolsterter Hebebaum resp. eine Pelotte auf den Talus drückt.

Großer Beliebtheit erfreuen sich der von LORENZ beschriebene Redresseur-Osteoklast (s. Bd. I, Fig. 221) und seine Modifikationen von STILLE (s. Bd. I, Fig. 258—260), GRAFF (s. Bd. I, Fig. 228), VOGEL und HEUSNER (s. Bd. I, Fig. 261). Der letztere Autor hat außerdem zur Korrektur des Klumpfußes noch einen langen Hebel angegeben (s. Bd. I, Fig. 262), vor dessen Gebrauch der Fuß mit Flanellbinden umwickelt werden muß, damit kein Decubitus entsteht.

Auf die spezielle Beschreibung dieser Apparate kann ich verzichten, da dieselbe schon in dem Abschnitt dieses Handbuches „Operationen am Skelettsystem“ erfolgt ist.

Ebendasselbst (Bd. I, Fig. 253—255) ist auch die Art, wie man nach LORENZ die Redression des Klumpfußes jugendlicher Individuen vornehmen soll, veranschaulicht.




Fig. 493. Osteoklast zur Behandlung des Klumpfußes nach SCHULTZE.

Dieser Autor zerlegt beim Redressement die Deformität in ihre Komponenten und bewirkt die Korrektur derselben in einer zweckmäßigen Reihenfolge. Er beschäftigt sich vorerst mit dem deformierten Fuß als solchem, ohne vorderhand sein Lageverhältnis zum Unterschenkel zu berücksichtigen und korrigiert demnach zuerst die Einrollung der inneren Kante (Adduktion des Mittelfußes zur Fußwurzel), sowie die Einrollung der Plantarfläche (Inflexion) desselben. Die Manipulationen werden solange fortgesetzt, bis der Mittelfuß sich in entschiedener Abduktion befindet, während die Fußsohle sich direkt nach unten präsentiert. Die weitere Aufgabe des „modellierenden Redressements“

besteht in der endgiltigen Richtigstellung des Fußes zum Unterschenkel, also zunächst in der Korrektur der Spitzfußstellung und endlich in der völligen Beseitigung der Supination, welche mit der Abduktion des Vorderfußes bereits angebahnt wurde.

Neuerdings hat FERD. SCHULTZE noch einen einfachen Osteoklasten konstruiert, der, während die oben erwähnten Apparate im wesentlichen auf die Beseitigung der Supination hinzielen, den Fuß aus der Spitzfußstellung herausbringen und in die Normalstellung überführen soll. Er besteht aus zwei durch ein einfaches Scharnier verbundenen Brettern, von denen das eine sich auf- und zuklappen läßt (s. Fig. 493). Der Apparat kann als ein offenes Buch angesehen werden, dessen Wirksamkeit mit Schluß desselben auftritt. Das längere Brett ruht auf dem Tisch, das kürzere, mit einem Quergriff versehen, wird, wippend oder drückend, hin und her bewegt. Für den Fuß wird ein Gummiblatt als Unterlage auf das Brett ge-



legt, das Kniegelenk wird einwärts rotiert und vom Assistenten fixiert. Ein zweiter Assistent übernimmt die Führung des Fußbrettes. Der Operateur dirigiert den Fuß, welcher nun durch das Fußbrett mittelst ganz gewaltigen Druckes allmählich beeinflusst werden kann. Es ist nach SCHULTZE geradezu erstaunlich, in welcher kurzen Zeit die Mobilisation vor sich geht und die Vollkorrektur sich vollzieht. Eine Verlängerung der Achillessehne durch Tenotomie beschließt die Operation.

CODIVILLA konnte in sehr schweren Fällen die Korrektur der Mißbildung mit geringen Schwierigkeiten nach 1—2 Wochen lang unterhaltener Oedemisierung der Weichteile durch BIERSCHE Stauungshyperämie erreichen.

LIEBLEIN benutzt zum allmählichen Redressement des Klumpfußes artikulierende Gipsverbände.

Es muß immerhin hervorgehoben werden, daß das forcierte oder, wie es LORENZ nennt, modellierende Redressement, namentlich wenn man es wie dieser Autor in der ausgesprochenen Absicht beginnt, den Equinovarus in einer Sitzung in einen Calcaneo-valgus umzumodeln, kein ganz ungefährlicher Eingriff ist. LORENZ beobachtete eine guldenstückgroße Nekrose hinter dem inneren Knöchel mit Nekrose der Sehne des Flexor hallucis longus, in einem anderen Falle eine tiefe Nekrose am Großzehenballen mit Sequestrierung und Ausstoßung des Metatarsus primus. KAPOSI sah eine Osteomyelitis und eine schwere Neuritis des Nervus plantaris nach dem Eingriff, ELTEN bei einem tuberkulös veranlagten Mädchen eine Fußtuberkulose, die zur Amputation führte. HOFFA erlebte nach forciertem Redressement eines paralytischen Klumpfußes einen Todesfall. Der Exitus trat unter dem Bilde einer Fettembolie ein. HOFFA empfiehlt gerade für das Redressement der paralytischen Klumpfüße Erwachsener besondere Vorsicht, weil es hierbei leicht zu schweren Ernährungsstörungen der lädierten Gewebe mit Gangrän ganzer Fußknochen kommen kann.

Man vermeidet alle diese Gefahren am besten dann, wenn man in der KÖNIG-WOLFFSchen Manier sich nicht darauf kapriziert, mit einem Male zum Ziele zu gelangen, sondern die Geradrichtung in mehreren Sitzungen zu erreichen sucht und sich dabei in wesentlichen der Hand bedient, die in zielbewußter Weise je nach dem im einzelnen Moment sich anbietenden Widerstande bald gegen diese, bald gegen jene Komponente der Deformität ankämpft. Immerhin sollen die gelegentlichen Vorteile der Osteoklasten zur Erleichterung unserer Tätigkeit nicht in Abrede gestellt werden.

Daß es auf den verschiedenen hier angedeuteten Wegen gelingt, mit und ohne Verwendung von Osteoklasten, bei vollkommener Schonung des Skelettes vortreffliche Resultate zu erzielen, dafür möchte ich als Beweis eine Zusammenstellung von VULPIUS erwähnen, der über die Resultate der Behandlung von 37 Klumpfüßen jenseits des 13. Lebensjahres berichtet, darunter 7 doppelseitigen. 28 Patienten hatten ihre Deformität bis zum 15. Lebensjahre und darüber getragen, 10 bis zum 20., 6 über das 25. Jahr hinaus. Bei 26 Klumpfüßen waren seit dem Redressement mindestens 2 Jahre, bei 15 mindestens 4 Jahre verflossen. Von den nach Abzug der Fälle des Publikationsjahres restierenden 29 Patienten ist bei keinem ein Rezidiv eingetreten.

Allerdings war es unmöglich, den Klumpfuß, oder richtig das Klumpbein, so zu heilen, daß etwa das gesunde vom deformierten

nicht mehr zu unterscheiden gewesen wäre. Das mindeste, was zurückblieb, war eine verdünnte, eigentümlich geformte Wade, deren Zustandekommen, wie wir nachher sehen werden, nach meinen eigenen Feststellungen, nicht allein durch Atrophie, sondern durch Anpassung des Wadenmuskels an die abnormen Skelettverhältnisse zu erklären ist. Viermal war die Korrektur zu stark, so daß das zu flache Fußgewölbe der nachträglichen Erhebung durch eine Einlage bedurfte. Auch bezüglich der Funktion war das Resultat nicht durchweg einwandfrei. Namentlich war bei schweren Deformitäten das Sprunggelenk gewöhnlich in seiner Bewegungsexkursion eingeschränkt.

Auch Pro- und Supination ließen sich nicht in normaler Weise wiedergewinnen. Eine beträchtliche funktionelle Störung war indessen hierdurch nicht bedingt. Die Patienten konnten plantigrad, flott, andauernd und schmerzlos gehen und gut stehen.

In der Nachbehandlung kommen wir meist mit der Anwendung von Massage, redressierenden Manipulationen und Stiefeln mit fester Kappe, deren Sohle an der Außenseite in geringem Grade keilförmig gestaltet wird, aus. ROSER empfahl eine Verbreiterung der Schuhsohle nach außen hin in Gestalt eines an der Außenseite des Schuhs angebrachten Bügels, der mit der Schuhsohle genau in derselben Ebene liegt und dieselbe um 2—3 cm überragt.

Zur Bekämpfung der häufig noch sehr lästigen Einwärtsrotation des Beines im Hüftgelenk sind eine Reihe von verschiedenen Hilfsmitteln und Apparaten angegeben worden.

Mit Vorliebe verwende ich für die Nacht nach Gipsmodellen der in stark abduzierter Stellung gehaltenen Füße gefertigte abnehmbare Zelluloid- oder Lederhülsen, die bei besonders hartnäckigen Fällen mit einem Beckengurt in Verbindung zu bringen sind. Es empfiehlt sich weiterhin ein von LAUENSTEIN angegebenes Verfahren, bei dem des Nachts die Fußsohle an einem in der Längsachse des Fußes stehenden Stab befestigt wird, dessen hinteres Ende sich auf das Lager des Kranken stützt, während das Bein durch die Wirkung der eigenen Schwere nach außen rotiert wird.

In ähnlicher Weise wirken von HEUSNER angegebene und bereits in Bd. I dieses Handbuchs, Fig. 144c abgebildete Spiralschienen aus Stahldraht. Auf die beiden Enden einer geraden Serpentin-schiene werden die Schuhe des Kindes in auswärtsrotierter Stellung aufgenäht oder die Schiene wird in entsprechende Oeffnungen des Absatzes eingeschoben. Beim Zubettegehen zieht man die Schuhe an, indem man die Schiene der Haltung der Füße entsprechend umbiegt; nach dem Loslassen schnellt die Feder in ihre ursprüngliche Lage zurück und dreht die Füße nach auswärts. Die Patienten können sich dabei ziemlich frei im Bett bewegen, da die Feder nach allen Richtungen nachgibt, um aber schließlich immer wieder in die Ausgangsstellung zurückzukehren. Zur Korrektur der Supinationsstellung biegt HEUSNER die beiden Enden der Feder stumpfwinklig empor, so daß die Beinöffnungen der Schuhe einander entgegengerichtet werden. Man kann der Feder statt dessen auch eine halbkreisförmige Biegung über die Fläche geben, so daß dieselbe wie ein Schaukelpferd aussieht, auf dessen beiden Enden die Schuhe stehen. Will man den Apparat anlegen, so muß man die Schuhe in die supinierte Haltung der Füße drehen. Läßt man die Feder wieder frei, so strebt sie in ihre stark pronierte Haltung zurück und übt dabei eine elastische Korrektur

auf die falsche Fußstellung aus. Damit die Füße die dem Schuh aufgezwangene Stellung mitmachen, ist es nötig, sie mit einer Spannlasche auf der Sohle zu fixieren. Natürlich kann man die Feder, ähnlich wie die Seitenstange eines SCARPASCHEN Schuhs, auch bei Tagesschuhen verwenden, indem man sie von außen her in eine Querkulisse einschiebt und dann mit Hilfe elastischer Bänder gegen den Unterschenkel heranzieht (Bd. I dieses Handbuches, Fig. 144d). Damit sie in diesem Falle die Kulisse nicht auseinandertreibt, legt man über letztere an der oberen und unteren Seite Metallplättchen, deren Ränder durch die Sohle mit Stiften vereinigt werden. Die Laschenbänder können in diesem Falle nicht unter den Füßen geschlossen werden, sondern müssen durch besondere kleine Querkulissen der Sohlen durchgezogen und auf dem Fußrücken zusammengebunden werden.

Andere Vorrichtungen sind von LÜCKE, HAGEDORN, MENZEL und DOYLE angegeben worden. HOFFA benutzt einen Schienenhülsenapparat, der mit einem Beckengurt scharnierartig verbunden ist. Die äußere Schiene, die mit dem Beckengurt in Verbindung steht, ist dabei an ihrem oberen Ende leicht nach außen gedreht: dann setzt sich mittelst der Drehfestigkeit des Eisens die Außenrotation auf die ganze Extremität fort. Man kann so beliebig weit nach außen drehen. Gleichzeitig läßt HOFFA, wie dieses bereits in Bd. I dieses Handbuches, Fig. 268 dargestellt ist, das Fußblech des Apparates in zwei Teile teilen, so daß man bequem die Adduktion des Vorderfußes korrigieren kann.

So kommen die in großer Menge konstruierten Apparate höchstens noch in der Nachbehandlung des Klumpfußes in Frage. Ich kann mir um so eher versagen, auf die spezielle Konstruktion der vielfach nur noch der Geschichte angehörigen Klumpfußschuhe etc. des genaueren einzugehen, da die Prinzipien ihrer Konstruktion schon im allgemeinen Teil erörtert sind.

Gelegentlich kann man nach dem Vorgange von BARDENHEUER und LANGE durch operative Verkürzung der ungenügend gespannten Peronaei das Dauerresultat sichern.

LANGE macht mit Recht darauf aufmerksam, daß diese Muskeln sich von selbst relativ schnell verkürzen, wenn, wie beim Klumpfuß des Erwachsenen, dem Redressement sich bedeutende Widerstände entgegengesetzt haben, und wenn dabei ausgedehnte Blutungen entstanden sind. Hier ist meist nach der Verbandabnahme jede Nachbehandlung unnötig, da die Muskulatur an der Außenseite des Fußes genügend gespannt ist. Anders beim kindlichen angeborenen Klumpfuß, bei dem das Redressement verhältnismäßig leicht möglich, oft aber die Nachbehandlung gerade wegen der Verlängerung und ungenügenden Spannung der Peronaei beschwerlich ist. Hier leistet die Verkürzung derselben vortreffliche Dienste.

VULPIUS hat 25mal bei angeborenem Klumpfuß die Sehnenüberpflanzung ausgeführt und zwar bei Füßen, welche zum Rezidiv neigten, und bei Füßchen, die infolge der Fersenlosigkeit aus dem Verbande herausrutschten. In 4 Fällen ergab sich bei der Operation ganz der gleiche Muskelbefund wie bei spinaler Kinderlähmung, ein Umstand, der VULPIUS, wie oben erwähnt, dazu bestimmte, für einzelne Fälle als Ursache des angeborenen Klumpfußes eine intrauterine Poliomyelitis anzunehmen.

Auch REICHARD empfiehlt in der Nachbehandlung des angeborenen Klumpfußes die Verwendung von Sehnentransplantationen



(Verpflanzung eines Teiles des Tibialis anticus auf den Extensor digitorum, der halben Achillessehne auf den Peroneus) in Verbindung mit Verkürzung der Sehnen an der Außenseite.

Einzelne Autoren (SWAN, VULPIUS u. a.) haben es in vereinzelt Fällen für nötig befunden, zur Beseitigung der nach der Behandlung des Klumpfußes zurückgebliebenen Einwärtsdrehung der unteren Extremität die Osteotomie der Tibia an der Grenze des mittleren und unteren Drittels mit nachfolgender Drehung des unteren Endes nach außen zur Ausführung zu bringen.

Die Frage, wann wir die Behandlung des angeborenen Klumpfußes in Angriff zu nehmen haben, wird wohl heutzutage allgemein dahin beantwortet, daß dieses nicht früh genug geschehen kann, womöglich schon nach Ablauf der ersten Lebenswoche.

Nur über die zweckmäßigste Art der Behandlung des Klumpfußes beim Neugeborenen divergieren die Anschauungen.

Eine Reihe von Autoren empfiehlt eine Behandlung durch regelmäßige, täglich öfter zu wiederholende, zunächst vom Arzt, später von der Mutter auszuführende redressierende Bewegungen, Massage und Fixierung der Füßchen in der richtigen Stellung durch entsprechende Einwickelung mit einer Cambricbinde, durch Fixation mit Heftpflasterzügen oder durch Anlegung von Schienchen. In der einfachsten Form werden die letzteren aus plastischer Verbandpappe, Guttapercha oder poroplastischem Filz (KÖNIG) hergestellt, oder bestehen aus einem Sohlenbrettchen mit einer Seitenschiene für den Unterschenkel.

Eine wirkliche Heilung kann auf diesem Wege wohl nur in ganz leichten Fällen erzielt werden.

Während ich selbst, schon nach Ablauf der ersten Lebenswoche das oben ausführlich beschriebene Verfahren der Redression und der Anlegung von Gipsverbänden zu üben pflege, von dem ich niemals irgend eine Schädigung gesehen habe, möchte ich daneben als für Säuglinge gleichwertig ein Verfahren schildern, das, von FINCK und v. OETTINGEN ausgebildet, gleichfalls ausgezeichnete Resultate zu geben im stande ist.

v. OETTINGEN benutzt zur Herstellung seines Klumpfußverbandes für Säuglinge eine Klebmasse, ähnlich einem von FINCK angegebenen Rezept:

Terebinth. venet. 15,0  
Colophon 28,0  
Mastich. 12,0  
Resin. alb. 8,0  
Spirit. (90 %) 180,0  
Aether 20,0  
          filtra!

und gewöhnlichem Körperstoff. In neuester Zeit ist v. OETTINGENS Klebmasse (nach persönlicher Mitteilung) folgendermaßen zusammengesetzt:

Mastich. 20,0  
Chloroform 50,0  
Ol. lini gtt. 20.

Bei der Ausübung des Verfahrens umfaßt ein Assistent den redressierten Fuß mit der linken Hand am Oberschenkel, mit der rechten

Hand an der dritten Zehe. Nachdem mit einem Pinsel die Klebmasse auf den Fuß gestrichen ist, wird eine je nach dem Fuß 4—5 cm breite Körperbinde in pronierender Richtung einmal um den Mittelfuß fest herumgelegt; in wenigen Sekunden ist die haarige Seite fest angeklebt, und sofort kann man, am Bindenkopf ziehend, dem fixierten Fuß jede gewünschte Stellung geben (Fig. 494). Dann wird vom Assistenten die untere Hälfte des Oberschenkels und die Außenseite des Unterschenkels mit der Klebmasse bestrichen, und es be-  
 ginnen nun die maßgebenden Touren.

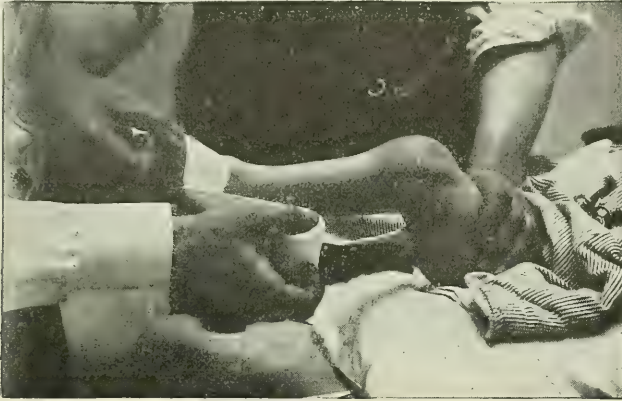


Fig. 494.

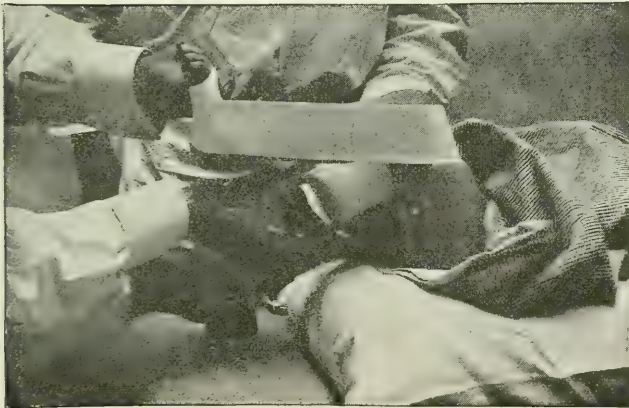


Fig. 495.

Fig. 494 und 495. Behandlung des Klumpfußes beim Säugling nach v. OETTINGEN.

Während die linke Hand den redressierten Fuß in seiner neuen Stellung erhält, wird die Binde unter starkem pronierenden Zug am Unterschenkel herauf bei rechtwinklig gebeugtem Knie über den Oberschenkel medial herübergeleitet (Fig. 495). Der Assistent übernimmt die Binde. Nun greift man von außen unter der Kniekehle durch nach der Binde, führt sie unter dem Oberschenkel nach außen heraus und nun unter starkem Zug spiralig nach der Innenseite des noch immer

stark pronierten, dorsalflektierten, abduzierten und außenrotierten Fußes. Alsdann geht die Binde wenige Millimeter distal von der ersten Tour fest pronierend unter dem Fuß durch, wobei zu beachten ist, daß die große Zehe von der Binde fest umgeben ist (Fig. 496). Unter der kleinen Zehe durch, so daß diese auf der Binde fest gestützt erscheint, geht die Binde zum zweiten Mal nach dem Oberschenkel hinauf, um über demselben nach außen zu ziehen.

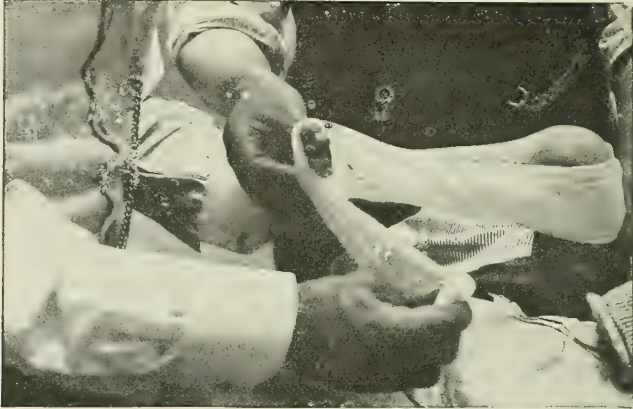


Fig. 496.

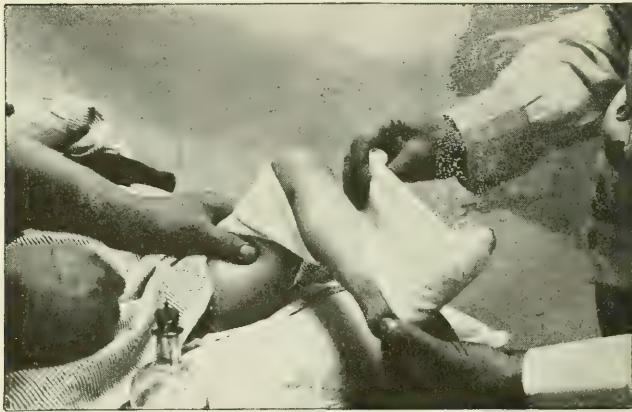


Fig. 497.

Fig. 496 und 497. Behandlung des Klumpfußes beim Säugling nach v. OETTINGEN.

Dann wird zum zweiten Mal die Spiraltour nach der Innenseite des Fußes ausgeführt, aber dieses Mal recht locker, weil sich ergeben hat, daß an der Kreuzungsstelle der aufsteigenden und spiralig absteigenden Tour ein Decubitus auftreten kann. Die unter der Fußsohle zum dritten und letzten Male durchgeführte Binde kann um den Unterschenkel leicht fixiert werden. Um diese Körperbinde wird zum Schutze eine Mullbinde in denselben Touren angelegt. Nun steht der Fuß genau in der Lage, wie er redressiert wurde. Das Knie steht in Flexionsstellung (Fig. 497). Die große Zehe pflegt sich unter die zweite



Zehe zu pressen, was v. OETTINGEN als ein Zeichen dafür ansieht, daß die Adduktion in richtigem Maße korrigiert ist. Die nach Anlegung des Verbandes zunächst schneeweiß erscheinenden Zehen gewinnen nach wenigen Minuten ihre normale Färbung wieder.

Nach 2 Tagen wird der Verband entfernt. v. OETTINGEN pflegt dann einen zweiten Verband auf 5 Tage anzulegen. Nach Ablauf weniger Tage folgt ein neuer Verband, der, falls er trocken bleibt, erst nach mehreren Wochen gewechselt zu werden braucht.

Zur Nachbehandlung erhält das Kind neben redressierenden Bewegungen für die Nacht einen Gummiriemen von 4–6 cm Breite mit Schnalle. Derselbe wird so angelegt, daß, während die Schnalle auf dem rechtwinkelig gebeugten Oberschenkel gehalten wird, der Riemen unter dem Oberschenkel durch an die Außenseite des Unterschenkels geführt wird und dann unter dem Fuß durch direkt zur Schnalle zieht, wo sein Ende befestigt wird (s. Fig. 498). Um ein Abrutschen vom rechtwinkelig gebeugten Oberschenkel zu verhüten, führt v. OETTINGEN ein einfaches Kanülenband unter der Kniekehle durch und knüpft dasselbe, nachdem es unter dem Oberschenkel gekreuzt worden ist, über diesem. Das Strecken des Kniegelenks ist nun frei, ein Abrutschen des Riemens aber unmöglich gemacht.

Die Methode v. OETTINGENS zeichnet sich durch eine fast verblüffend einfache Verbandtechnik aus. Auch der zur Nachbehandlung verwendete Gummiriemen läßt an Einfachheit und Billigkeit nichts zu wünschen übrig. Die Methode ist deswegen nicht einwandfrei, weil die Ferse von den Binden freibleibt und das Verharren der Ferse in auch nur geringer fehlerhafter Stellung eine Wiederbildung der Deformität mit großer Wahrscheinlichkeit erwarten läßt.

FINCK benutzt zur Verhütung von Rezidiven nach dem Redressement des Klumpfußes einen mit elastischen Zügen ausgestatteten Apparat. Derselbe besteht 1) aus einer Sohle aus Aluminium oder Stahlblech, welche drei nach unten offene Häkchen, zwei äußere und ein inneres, trägt, 2) aus einem Hilfsverbande, welcher entweder nur den Oberschenkel oder Hüfte und Knie bis zum halben Unterschenkel umfaßt, 3) einem kräftigen Gegenhaken, welcher an der äußeren Beinseite über dem Knie am Hilfsverbande befestigt wird, 4) drei Gummizügen, welche den Gegenhaken mit den drei Sohlenhäkchen verbinden. Alle drei Züge haben die Aufgabe zu erfüllen, sowohl die Sohle fest an den Fuß anzupressen, als auch eine ausgiebige korrektive Wirkung zu entfalten. Um außer der Wirkung im Sinne der Dorsalflexion auch eine solche im Sinne der Abduktion und Pronation zu erhalten, müssen die beiden äußeren Züge zusammen eine größere Kraft entfalten als der innere. Damit die Sohle

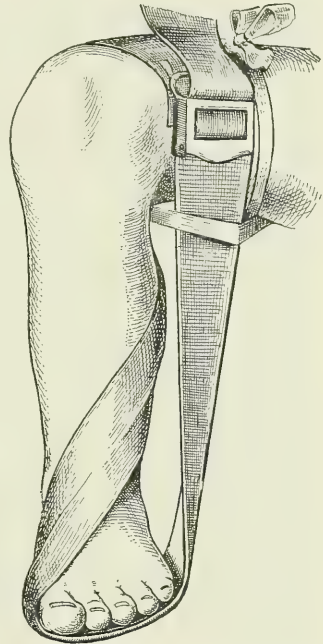


Fig. 498. Anlegung des v. OETTINGENSchen Riemens in der Nachbehandlung des Klumpfußes.

nicht hierdurch nach außen abgezogen werde, wird ihre ganze innere Kante mit einem hohen, aufwärtsstehenden Rande versehen, dessen vordere Partie leicht über das Dorsum pedis herübergekrümmt ist.

Ein Klumpfuß ist erst dann als geheilt zu betrachten, wenn die normale Form des Fußes wiederhergestellt ist und daneben auch die Funktion eine gute geworden ist. Für kleinere Kinder hat SPRENGEL zur Beurteilung des erreichten Resultates empfohlen, bei im übrigen möglichst ungezwungener Rückenlage und leichter Fixation des Unterschenkels einen empfindlichen Reiz auf die nackte Fußsohle, am besten durch oberflächliche Nadelstiche, auszuüben. Der

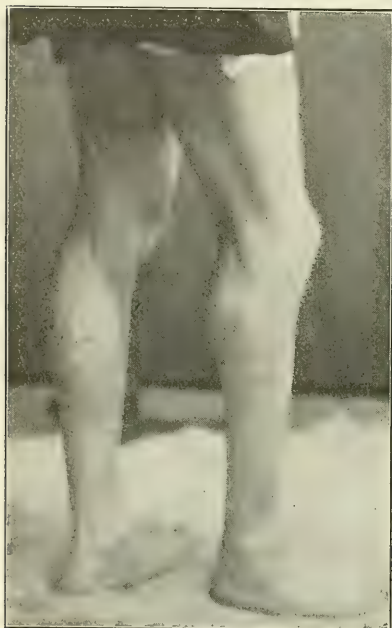

Fig. 499. Unterschenkel und Füße eines 22-jährigen vor 13 Jahren wegen rechtsseitigen Klumpfußes erfolgreich behandelten Patienten. Das Bild zeigt die Kürze der rechten Hacke, sowie die typische Klumpfußwade.

wiederkehrende eigenartige Atrophie der Wade, durchaus verschieden von dem gewöhnlichen Verhalten derselben bei mangelhafter Funktion der unteren Extremitäten.

Während nämlich bei einer gewöhnlichen Atrophie die Wade allmählich unter gleichmäßigem Schwund des Muskels abnimmt, drängt sich bei den in Rede stehenden Patienten die Muskelmasse auf das oberste Drittel resp. Viertel des Unterschenkels zusammen und bildet hier eine starke Vorwölbung, während der ganze untere Teil aus sehniger Substanz besteht und bei oberflächlicher Betrachtung den Eindruck einer extremen Atrophie des Muskels gewährt.

Fuß sucht dann auszuweichen. Geschieht dies noch vorwiegend nach der Adduktionsrichtung, so ist noch eine Neigung zu dieser vorhanden, der Klumpfuß also noch nicht korrigiert. Erst dann kann man die eingetretene Heilung annehmen, wenn der Fuß regelmäßig oder gleich häufig in die Abduktionsstellung gebracht wird.

Bei Beginn der Behandlung in einem frühzeitigen Alter ist die Wiederherstellung oft eine so vorzügliche, daß man den erkrankten Fuß von einem normalen nicht mehr zu unterscheiden vermag.

Zunächst im Jahre 1897 bei der Nachuntersuchung einer Reihe von Klumpfußkranken, die vor langen Jahren von J. WOLFF mit portativen Etappenverbänden zur Heilung gebracht waren, späterhin auch an zahlreichen Kranken meiner eigenen Klientel gelang es mir, eine fast ausnahmslos auch nach der scheinbar vollkommensten Wiederherstellung älterer Kinder oder Erwachsener zurückbleibende Veränderung festzustellen. Es ergab sich bei einem großen Teil der Patienten eine trotz guter Form und Funktion des Fußes stets

Die Verhältnisse sind beispielsweise in Fig. 499 erkennbar. Das Bild stammt von einem 22-jährigen vor 13 Jahren wegen eines rechtsseitigen Klumpfußes erfolgreich behandelten Patienten, der, seinem Berufe nach Ingenieur, zu jeder Leistung befähigt und sogar ein vortrefflicher Tänzer und Bergsteiger geworden ist.

Bei den von einem angeborenen Klumpfuß geheilten Kranken konkurrieren zwei Umstände, um diese Verkürzung des Wadenmuskels herbeizuführen. Einmal resultiert stets, selbst nach der bestgelungenen Behandlung älterer Patienten eine Beweglichkeitsbeschränkung im Fußgelenk; weiterhin besteht, wie dieses auch Röntgenaufnahmen aufs Evidenteste zeigen, als Teilerscheinung der den Klumpfuß ausmachenden Verbildung der Fußknochen eine mehr oder minder ausgesprochene Kürze und Atrophie des hinteren Calcaneusfortsatzes, häufig verbunden mit einer plantarwärts gerichteten Abknickung desselben, wodurch eine Verminderung der Länge des Hebelarmes für die Achillessehne und so eine weitere Einschränkung der Exkursion ihres Ansatzpunktes beim Uebergang aus der Biegung des Fußgelenks in die Streckung herbeigeführt wird.

Ich verweise zum Verständnis dieser Erläuterungen auf die Figg. 500 und 501, welche nach den Unterschenkeln und Füßen des bereits in Fig. 499 abgebildeten 22-jährigen Patienten in der Weise hergestellt sind, das je zwei das Extrem der Dorsal- und Plantarflexion zeigende Negative auf dasselbe Papier kopiert sind. Aus der Einschränkung der Fußgelenksbewegung und der an dem Röntgenbilde (Fig. 502) des früher verbildet gewesenen rechten Fußes des Patienten im Gegensatz zum linken Fuß (Fig. 503) erkennbaren Verkürzung resp. Senkung der Hacke erklärt sich die abnorme, den vorliegenden mechanischen Verhältnissen angepaßte Form des Wadenmuskels mit derselben Sicherheit schon am Lebenden, wie dieses an der Leiche WILHELM

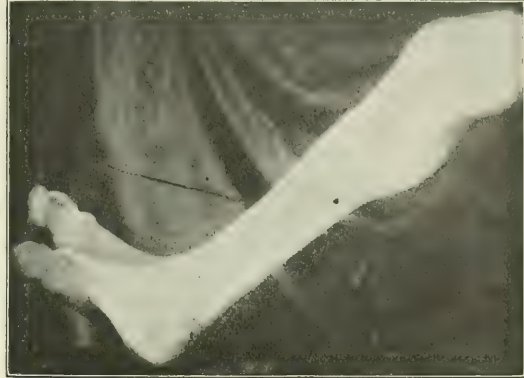


Fig. 500.

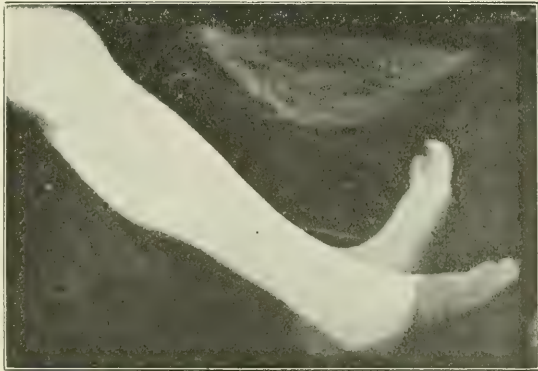

Fig. 501.

Fig. 500 und 501. Unterschenkel und Füße eines 22-jährigen vor 13 Jahren wegen rechtsseitigem Klumpfuß behandelten Patienten.



ROUX und RIVIÈRE für den Pronator quadratus bei Verminderung der Pro- und Supination im Ellenbogengelenk nachzuweisen gelungen ist.

Diese „Klumpfußwade“ hindert indessen, wie wir gesehen haben, ihren Träger nicht, selbst große Bergtouren zu unternehmen.

Gegenüber den glänzenden Erfolgen der unblutigen Behandlungsmethoden sind die blutigen Verfahren mehr und mehr in den Hintergrund getreten.

Wir haben von operativen Maßnahmen, die im wesentlichen die Weichteile angreifen, zunächst das von PHELPS empfohlene Verfahren zu erwähnen.

Nach der subkutanen Tenotomie der Achillessehne wird, während man gleichzeitig den Klumpfuß manuell oder maschinell in die entgegengesetzte Stellung zu überführen sucht, von einem Hautschnitt aus, der vom Malleolus internus beginnt und bis zur Innenseite des Talushalses verläuft, eine Durchschneidung der Gewebe, je nachdem sie Widerstand leisten, vollführt. So durchtrennt man die Sehne des Tibialis posticus nahe der Befestigung am Os naviculare, alsdann den Abductor pollicis, die Plantarfascie, den Flexor brevis und longus und das Ligamentum deltoides. Nach jedem Schnitt wird mit erneuter Kraftanwendung auf den Fuß gewirkt. Kann letzterer dann noch immer nicht in eine über-




Fig. 502. Rechter Fuß. Röntgenbild des in Fig. 499 abgebildeten Patienten.




Fig. 503. Linker Fuß. Röntgenbild des in Fig. 499 abgebildeten Patienten.

korrigierte Stellung gebracht werden, so schreitet man zur Durchmeißelung des Halses des Astragalus und, wenn auch dieser Eingriff noch nicht genügt, zur Resektion eines keilförmigen Stückes aus dem Körper des Calcaneus, dessen Ende mit dem Schnitt durch den Talus zusammenfällt.

Eine Kombination von Weichteildurchschneidungen und Sehnenplastiken ist von CODIVILLA für solche Patienten, bei denen die ökonomischen Verhältnisse oder die allzugroße Entfernung des Wohnortes von demjenigen des Arztes die nötige Ueberwachung und Nachbehandlung nicht zulassen, angegeben worden.

Die am inneren Fußrande befindlichen Muskeln und Sehnen werden freigelegt. Hierauf folgen die Durchseidung der Plantaraponeurose sowie die Einschnitte für die plastische Verlängerung des Abductor hallucis, der Sehne des Tibialis anticus und der langen Zehenbeuger. Sodann werden am 1. Keilbein das proximale und das distale Gelenk eröffnet und die Metatarsalknochen sowie die drei Keilbeine abduziert. Dann vollführt CODIVILLA die Verlängerung der Sehne des Tibialis posticus, die Eröffnung des CHOPARTSchen Gelenks und des medialen Anteiles beider Sprunggelenke, womit die Korrektur der Adduktion und Inflexion des Vorderfußes und der Supinationsstellung des Fersen- und Sprungbeins ermöglicht wird. Schließlich wird die Achillessehne verlängert, die Sprunggelenke werden nach hinten zu weiter eröffnet, und auf diesem Wege wird die Spitzfußstellung behoben.

Eine Reihe von weiteren Operationen greift das Knochengestüt direkt an. Man nahm entweder Osteotomien vor, die das Redressement erleichtern sollten, oder Knochenexzisionen, namentlich aus der zu langen konvexen Seite des Fußskeletts, welche nach Annäherung der Ränder der durch die Exzision erzeugten Lücken aneinander eine direkte Formverbesserung herbeiführen sollten.

LORENZ hat im Jahre 1884 bereits 14 solcher Methoden aus der Literatur zusammenstellen können:

#### A. Osteotomien.

- 1) Lineare Durchmeißelung des Os naviculare von der Planta her (HAHN);
- 2) Lineare Osteotomie des Unterschenkels oberhalb des Knöchelgelenkes (HAHN).

#### B. Enukektionen.

##### α) Enukektion eines Knochens.

- 3) Enukektion des Cuboideum (SOLLY);
- 4) Enukektion des Astragalus (LUND, MASON) mit 3 Modifikationen und zwar:
- 5) Enukektion des Astragalus samt Resektion der Spitze des Malleolus externus (MASON, RIED);
- 6) Auskratzung der Substantia spongiosa des Talus, dessen Gelenkflächen indessen zurückbleiben (VEREBÉLY);
- 7) Enukektion des Talus und Herausnahme eines senkrechten Keiles mit nach außen gerichteter Basis aus der ganzen Dicke des Processus anterior calcanei (HAHN).

##### β) Enukektion mehrerer Knochen.

- 8) Enukektion des Talus und des Cuboideum (ALBERT, HAHN);
- 9) Enukektion des Talus, des Cuboideum und des Naviculare (WEST);
- 10) Enukektion des Scaphoideum und des Cuboideum (BENNET).

#### C. Resektionen.

- 11) Resektion des Taluskopfes (LÜCKE, ALBERT);
- 12) Resektion eines Knochenkeiles aus der äußeren Hälfte des Talushalses (HUETER);
- 13) Resektion zweier aufeinander senkrecht stehender, mit ihrer Basis nach außen gewendeter Knochenkeile aus dem CHOPARTSchen und dem Talocalcanealgelenke (RYDYGIER);

- 14) Resektion eines keilförmig gestalteten Knochenkonglomerates aus der ganzen Fußwurzel (O. WEBER, DAVIS COLLEY, R. DAVY).

Eine sich ständig vermindernde Zahl von Anhängern besitzen von allen diesen Eingriffen nur noch die Keilexzision und die Exstirpation des Talus, die beide nur noch als Hilfsoperationen bei den schlimmsten Klumpfüßen älterer Personen in Frage kommen können und naturgemäß stets ein deformes Fußskelett hinterlassen.

Die Keilexzision wird an nicht zu großen Füßen von einem über die Mitte der Konvexität, den Strecksehnen parallel, verlaufenden Längsschnitt oder von einem queren, von der Tuberositas ossis navicularis bis zum äußeren Fußrand ziehenden Hautschnitt aus vollführt. Nach dem Zurückpräparieren der Haut und der Verschiebung der Sehnen wird ein genügend großer Keil, den man eventuell noch nachträglich vergrößert, mit der Basis am Calcaneus, Talus und Cuboideum, mit der Spitze im Os naviculare, entfernt.

Die Exstirpation des Talus geschieht nach KÖNIG am besten so, daß man einen Schnitt vom äußeren Knöchel über die Prominenz des lateralen Randes des Talus bis zum seitlichen Rande der Strecksehnen unterhalb des CHOPARTSchen Gelenks führt. Es werden dann mit breiten Haken die Weichteile nach außen und innen zurückgehalten, die Kapseln des Sprunggelenks und des Talonaviculargelenks gespalten, die Insertionen der Kapseln mit Pinzetten und Messern gelöst. Auf diese Art legt man das Caput tali und den Hals desselben frei. Darauf werden bei starker Abziehung sämtlicher Weichteile und forcierter Abduktion die Ligam. fibular. tali ant. und post., sowie das Ligam. calcaneo-fibulare durchschnitten, schließlich mit derbem Messer die Bänder im Sinus tarsi getrennt. Nun drängt man entweder mit einer Knochenzange oder mittelst eines derben, in das Talonaviculargelenk geschobenen Elevatoriums oder Meißels den Taluskopf samt Hals aus der Wunde. Man hat dann noch das Ligam. deltoides entweder mit derber spitzer Schere oder mittelst eines Meißels zu durchtrennen, zieht und dreht kräftig an dem Knochen, welcher mittelst Knochenzange gefaßt oder mit dem Meißel herausgedrängt wird und trennt schließlich die hintere Verbindung mit dem Calcaneus durch. Stets wird sowohl die Keilexzision als auch die Exstirpation des Talus ein deformes Fußskelett hinterlassen, wenn wir auch durch neuerliche Feststellungen von STICH an Patienten, denen wegen Tuberkulose der Talus exstirpiert worden war, wissen, daß der Verlust des Talus durch Veränderungen des Calcaneus und anderer Knochen zum Teil ausgeglichen wird.

Von weiteren neuerdings noch empfohlenen Operationen erwähne ich das von v. FRIEDLÄNDER angegebene Verfahren, bei dem die deformen Gelenkflächen des Talus und Calcaneus modelliert werden, so daß ersterer konvex, letzterer konkav gestaltet und von der Außenseite der Gelenkflächen mehr als von der Innenseite entfernt wird, sowie die von OGSTON angegebene und von LAUENSTEIN für die Behandlung des „rebellischen“ Klumpfußes der Kinder empfohlene Entfernung der Knochenkerne aus den einzelnen Fußwurzelknochen mit nachheriger Stellungsverbesserung des Fußes. Eine voraufgehende Untersuchung durch Röntgenstrahlen ist für die Operation unerlässlich. Wie das Skiagramm zeigt, tritt eine sehr schnelle Reproduktion der entfernten Knochenkerne ein (in 6—8 Wochen).



Der Vollständigkeit halber sei noch erwähnt, daß auch die Amputation des Fußes (nach SYME oder PIROGOFF) ausnahmsweise einmal bei ausgedehnten Decubitalgeschwüren und Gelenkeiterungen in Betracht kommen kann.

#### Behandlung des im späteren Leben erworbenen Klumpfußes.

Die Behandlung des im späteren Leben erworbenen Klumpfußes wird sich im allgemeinen nach der Grundkrankheit und der Art der Deformität richten. Bestimmte Regeln lassen sich in dieser Beziehung nur für den paralytischen Klumpfuß aufstellen.

Wir können hier zunächst prophylaktisch die Entstehung der Deformität zu verhüten suchen, indem wir durch entsprechende Vorrichtungen die im wesentlichen bei dem Zustandekommen der Verbildung beteiligten mechanischen Momente möglichst auszuschalten, den herab- und nach einwärts sinkenden Fuß zu stützen und beispielsweise den Druck der Bettdecke auf die Zehenspitzen zu beseitigen suchen. Die Kräftigung der paretischen Muskeln wird mit Hilfe mechano-therapeutischer Maßnahmen und der Anwendung von Elektrizität versucht.

Das Redressement ausgeprägter paralytischer Deformitäten gestaltet sich analog demjenigen beim angeborenen Klumpfuß.

Wir verwenden Tenotomien, die wir nach BAYERS subkutaner Methode zur einen Hälfte oben am Muskel, zur anderen unten am Calcaneus oder nach v. HACKER in drei Stufen ausführen (Teil I dieses Handbuches S. 292), redressierende Manipulationen, bei denen im Gegensatz zum kongenitalen Klumpfuß eine zu erreichende Subluxation im LISFRANCschen Gelenk (Reflexion) als erwünschter Effekt bezeichnet werden muß, da diese Subluxation eine Gewähr gegen das Wiederherabsinken der Fußspitze bietet (SAXL), und die Anlegung von portativen Gipsverbänden, bei denen wir Zirkulationsstörungen und die Entstehung eines Decubitus um so sorgfältiger zu vermeiden uns bemühen müssen, als es anderenfalls leicht zu schweren Ernährungsstörungen kommen kann.

Da die Muskellähmung nach der Korrektur der Deformität weiter fortbesteht, zeigt im Gegensatz zum kongenitalen Klumpfuß der paralytische Pes varus auch nach der vollkommensten Redression eine ständige Neigung zum Rezidiv, die wir bekämpfen müssen.

In dieser Beziehung stehen uns zwei verschiedene Wege offen, einmal die Verwendung von geeigneten Apparaten und weiterhin die Benutzung operativer Maßnahmen.

Zur Apparatbehandlung verwenden wir am vorteilhaftesten den HESSINGschen Schienenhülsenapparat (s. Fig. 163 a und b, Teil I dieses Handbuches S. 256), an dem die gelähmten Muskeln durch elastische Züge ersetzt werden.

Fig. 504 zeigt vor der Behandlung eine 45-jährige Patientin mit rechtsseitigem Klumpfuß infolge einer ausgedehnten Lähmung der rechten unteren Extremität. Daneben bestand eine Parese des linken Beines. Figg. 505 und 506 zeigen dieselbe Kranke nach dem Redressement des Klumpfußes mit Hilfe eines Korsetts und Hülsenapparaten für beide untere Extremitäten zum ersten Mal in ihrem Leben im stande, ohne Krücken sich fortzubewegen.

Von operativen Maßnahmen kommen zunächst außer den Sehnenverkürzungen die jetzt allgemein geübten Sehnentransplantationen in Betracht, die, nach Herstellung der richtigen Lagebeziehungen des Fußes ausgeführt, in wirksamer Weise gegen das Rezidivieren der Deformität ankämpfen.

Man kann hierbei verschieden vorgehen, die gelähmten Peronaei entweder mit der Achillessehne, dem Tibialis anticus oder dem Extensor hallucis longus vernähen. Man kann den Tibialis anticus auf den Extensor digitorum communis aufpflanzen, um bei Hebung des Fußes mehr Pronation zu erzielen.

HOFFA verlängert die Achillessehne nach BAYER, verkürzt den Tibialis anticus, eventuell auch die Dorsalflexoren und näht schließlich den zuerst abgespaltenen Teil der Achillessehne an den verkürzten Tibialis anticus an. In neuerer Zeit übt HOFFA ausschließlich ein anderes Verfahren. Nach Abspaltung eines Zipfels vom äußeren Rande der Achillessehne und nach Verlängerung des Restes dieser Sehne nach BAYER löst er die gesamten Extensoren des Fußes von dem darunter gelegenen Knochen ab und verkürzt sie. Darauf werden die Peronaei verkürzt, zum Schluß wird der subkutan nach vorn außen geführte Zipfel der Achillessehne auf die verkürzten Peronaeussehnen verpflanzt.

SCHANZ empfiehlt — ein Verfahren, das ich auf Grund eigener Erfahrungen selbst sehr warm empfehlen kann — zweizeitig zu operieren und zwar zuerst die Transplantation und 4—5 Wochen später die Verlängerung der Achillessehne auszuführen. Man muß dann freilich den Fuß nach der ersten Operation in Spitzfußstellung eingipsen. Das ist aber kein Nachteil. Die neue Achillo-Peronaealsehne können wir kürzer anlegen und dadurch die Transplantation wirksamer gestalten, wenn der Fuß zunächst in Spitzfußstellung bleibt. Weiterhin aber kommen wir durch die vorläufige Spitzfuß-einstellung, wie SCHANZ hervorhebt, in die Lage, auszuprobieren, wieviel der Spitzfuß korrigiert werden muß, um die beste Funktion zu ergeben. Haben wir doch bei diesen Fällen fast stets Wachstumsstörungen des kranken Beines, welche sich am besten dadurch ausgleichen, daß man einen entsprechenden Grad von Spitzfuß stehen läßt und dann einen in dem Fersenteil erhöhten Schuh gibt.

Sehr häufig stellt sich dabei heraus, daß eine Achillessehnenverlängerung nicht nötig ist, ja sogar sehr unzweckmäßig wäre.

Das Verfahren der periostalen Sehnenverpflanzung nach LANGE kommt ebenfalls vielfach mit Erfolg zur Anwendung. In Bezug auf alle Einzelheiten des Verfahrens kann ich auf den Ab-



Fig. 504. 45-jährige Patientin mit rechtsseitigem Klumpfuß. Paralyse der rechten und Paresis der linken unteren Extremität vor der Behandlung.

schnitt dieses Handbuches über Sehnenverpflanzungen (Teil I, S. 301) verweisen.

Auch die Nervenpfpfropfung ist bereits und zwar von HACKENBRUCH zur Behandlung des paralytischen Equinovarus herangezogen worden.

Die Operation wurde so ausgeführt, daß oberhalb der queren Kniekehlenfalten ein etwa 8 cm großer Längsschnitt durch Haut und Fascie geführt wurde, durch welchen der Nervus tibialis und peronaeus in genügender Ausdehnung freigelegt wurden. Sodann wurde vom Stamm



Fig. 505.



Fig. 506.

Fig. 505. Dieselbe Patientin nach dem Redressement des rechtsseitigen Klumpfußes und der Anlegung von Schienenhülsenapparaten für beide unteren Extremitäten in Verbindung mit einem Korsett.

Fig. 506. Dieselbe Patientin von der Rückseite gesehen.

des N. tibialis an der dem Peronaeus zugewandten Seite ein etwa 3—4 cm langer Teil in der Längsrichtung so abgespalten, daß er mit dem zentralen Ende in ungestörter organischer Verbindung blieb. Dieser Nervenfaserrappen, welcher etwa einem Drittel der Dicke des Nervenstammes des Tibialis selbst entsprach, wurde sodann in eine in entsprechender Höhe angelegte Schlitzfalte des Nervus peronaeus eingepfropft und dort durch einige feine Nähte befestigt.

In zwei Fällen, bei einem 2-jährigen Mädchen und bei einem ein Jahr alten Knaben mit Equinovarus und völlig schlaffer Lähmung der Peronaealmuskeln, kam es nach ursprünglicher Besserung zu einem Mißerfolg. Ein fast ideales Resultat ergab aber die Nervenpfpfropfung



bei einem 12-jährigen Mädchen mit einer seit dem Alter von 1½ Jahren bestehenden spinalen Lähmung im linken Unterschenkel. Eine totale Lähmung beider Musculi peronaei und des Extensor digitor. commun. long. et brevis wurde hier durch die beschriebene Pfropfung vollständig beseitigt.

Endlich wären bei der Therapie des paralytischen Klumpfußes noch die auch in der Behandlung der Schlottergelenke durch die Sehnenverkürzungen und -transplantationen sehr zurückgedrängten Arthrodesen zu nennen.

Man hat dieselben nicht nur im Fußgelenk sondern auch im Talocalcanealgelenk, im CHOPARTSchen und in den kleinen Fußwurzelgelenken zur Ausführung gebracht. KAREWSKI verfährt im allgemeinen so, daß er das obere Gelenk durch vorderen Querschnitt eröffnet, den Schnitt aber gleich von vornherein so anlegt, daß von ihm aus die jeweils zu fixierenden Gelenke unschwer erreicht werden können. Sollte das Talocalcanealgelenk gleichzeitig zu veröden sein, so ist auf der Innenseite der Fußwurzel ein kleiner horizontaler Schnitt in der Richtung der Achillessehne hinzuzufügen. Die angefrischten Gelenke werden durch starke, durch die Knochen gehende Catgutnähte einigermaßen adaptiert, dann aber die Gelenkkapseln und -bänder so straff vernäht, daß durch sie die neue Stellung erhalten bleibt. In einigen Fällen wurden die quer durchschnittenen Sehnen verkürzt. NIENY hat bei schwerparalytischen Klumpfüßen mit gutem Resultat die Arthrodesen nicht des Sprunggelenkes sondern der Articulatio talocalcanea und talocalcaneo-navicularis vorgenommen und die Equinustellung tendinös fixiert. Durch die Verödung der betreffenden Gelenke sollte die vor allem hinderliche seitliche Deformität beseitigt werden, während andererseits im Interesse der Gehfähigkeit eine wenn auch geringe Beweglichkeit des Fußgelenkes gesichert blieb.

Erwähnt sei schließlich noch ISNARDIS Vorgehen, der zur Beseitigung eines paralytischen Klumpfußes nach der Arthrodesen des Talocruralgelenkes zwischen die Gelenkflächen einen keilförmig zugeschnittenen Talus, den er bei einer gerade bei einem anderen Kinde ausgeführten Astragalektomie gewonnen hatte, einfügte.

#### Literatur.

- Bacilieri, L.**, Ueber congenitale Luxationen im Kniegelenk. *Arch. f. Orthop., Mechanotherapie und Unfallchirurgie*, Bd. 3, Heft 2.
- Bade, P.**, Partielle Hyperplasie als eine Ursache der angeborenen Deformitäten, Bd. 4, Heft 4.
- Bauer, W.**, Drucknekrosen bei kongenitalem Klumpfuß. *Zeitschr. f. Chir.*, Bd. 72, S. 325.
- Bayer, C.**, Ein Vorschlag statt der üblichen Achillotomie die Achillorrhaphie vorzunehmen. *Prager med. Wochenschr.*, 1891, No. 35.
- Derselbe*, Die plastische Tenotomie der Achillessehne beim paralytischen Spitzfuß. *Ibid.*, 1897, No. 45.
- Bessel-Hagen, F.**, Die Pathologie und Therapie des Klumpfußes. 1. Teil. *Aetiologie und Pathogenese*. Heidelberg 1889.
- Blencke**, Ein kleiner Beitrag zur Etappenbehandlung des Klumpfußes. *Zeitschr. f. orthopäd. Chir.*, Bd. 14, S. 279.
- Blick**, Behandlung des Klumpfußes durch Gipsverbände von 8 zu 8 Tagen. *Berl. klin. Wochenschr.*, 1874, No. 42.
- Codivilla, A.**, Sulla cura del piede equinovaro congenito. *Nuovo metodo di cura cruento*. *Archivio di Ortopedia*, 1906, Heft 3, p. 245.
- Courtillier, L. et Durante, Gustave**, Contribution à la pathogénie du pied bot congénital. *Gaz. hebdom.*, 1897, No. 23, p. 265.
- Derselbe*, Contribution à l'étiologie et à la pathogénie du pied bot congénital. *Arch. génér. Mai-Juni*, 1897.
- Cramer, K.**, Metatarsus varus congenitus. *Arch. f. Orthop., Mechanother. u. Unfallchir.*, Bd. 2, S. 370.

- Dollinger**, Wie verhält sich die Vererbung des angeborenen Klumpfußes zur Weissmann-Ziegler'schen Theorie der Vererbung? Wiener med. Wochenschr., 1887, No. 48, 49.
- Délore**, Astragale du pied bot et tarsoclasie. Lyon méd., 1893, No. 6.
- Ewald, P.**, Die amniogene Entstehung des angeborenen Klumpfußes. Zeitschr. f. orthopäd. Chir., Bd. 15, Heft 2—4, S. 276.
- Derselbe**, Keimfehler oder abnorme Druckwirkung? Ibid., S. 482.
- Finck, J.**, Zur Klumpfußbehandlung. Samml. klin. Vorträge, N. F., No. 285.
- Derselbe**, Die Therapie der Klumpfüße Neugeborener in den ersten Wochen nach der Geburt. Verhandl. d. Deutschen Gesellsch. f. orthop. Chir., Bd. 2, 1904, S. 154.
- Förster**, Ueber die Mißbildungen des Menschen. 2. Ausgabe, 1868.
- v. Friedländer**, Beitrag zur Behandlung des Klumpfußes und des Plattfußes. Wien. klin. Wochenschr., 1903, No. 40.
- Ghiulamila, J. D.**, Die Korrektion und Fixation des Klumpfußes nach dem forcierten Redressement. Zeitschr. f. orthopäd. Chir., Bd. 13, S. 719.
- Gocht**, Resultat einer Klumpfußredression in Röntgenscher Durchleuchtung. Verhandlungen der Würzb. phys.-med. Gesellsch., 24. Febr. 1898, S. 19.
- Hackenbruch**, Zur Behandlung der spinalen Kinderlähmung. Deutsche med. Wochenschr., 1905, No. 25.
- v. Hacker**, Ueber Sehnenverlängerung und die Anwendung eines dreistufigen Treppenschnittes bei derselben. Archiv f. Orthop., Mechanother. u. Unfallchir., Bd. 2, S. 279.
- Helbing, C.**, Ueber den Metatarsus varus. Deutsche med. Wochenschr., 1905, No. 33, S. 1312.
- Heusner, L.**, Ueber Aetiologie und Behandlung des angeborenen Klumpfußes. Deutsche med. Wochenschr., 1898, No. 33.
- Derselbe**, Demonstration neuer Apparate zur Behandlung des Klumpfußes. Zeitschr. f. orthopäd. Chir., Bd. 12, S. 171.
- Hoffa, A.**, Die moderne Behandlung des Klumpfußes. München 1899.
- Derselbe**, Lehrbuch der orthopädischen Chirurgie, 5. Aufl. Stuttgart 1905.
- Hofmann, Max**, Ursachen und Bedeutung der Stellung des Fußes in Pro- oder Supination bei fungöser Erkrankung des unteren Sprunggelenkes. Beitr. z. klin. Chir., Bd. 46, S. 575.
- Joachimsthal**, Ueber Verbildungen an extrauterin gelagerten Föten. Berl. klin. Wochenschr., 1897, No. 4.
- Derselbe**, Funktionelle Formveränderungen an den Muskeln. Arch. f. klin. Chir., Bd. 54, Heft 3.
- Derselbe**, Ueber den angeborenen totalen Defekt des Schienbeins. Zeitschr. f. orthopäd. Chir., Bd. 3, S. 140.
- Derselbe**, Verhandlung der Freien Vereinigung der Chirurgen Berlins 1905, S. 64. Diskussion über Metatarsus varus.
- Joachimsthal und Cassirer**, Ueber amniotische Furchen und Klumpfuß, nebst Bemerkungen über Schädigungen peripherer Nerven durch intrauterin entstandene Schnürfurchen. Deutsche med. Wochenschr., 1905, No. 31.
- Isnardi, L.**, Behandlung des paralytischen Klumpfußes mittelst Osteoplastik, verbunden mit Arthrodesen. Centralbl. f. Chir., 1896, No. 12.
- Kapost, H.**, Zwei bisher nicht beobachtete Unfälle nach modellierendem Redressement. Münch. med. Wochenschr., 1899, No. 23.
- Karewski, F.**, Operationen an paralytischen Gelenken. Berl. klin. Wochenschr., 1899, No. 49, S. 1074.
- Kirmisson, E.**, Double pied bot varus par malformation osseuse primitive associée à des ankyloses congénitales des doigts et des orteils chez quatre membres d'une même famille. Rev. d'orthopédie, 1898, p. 392.
- Kiessler, A.**, Zur Aetiologie und Entstehungsart des angeborenen Klumpfußes. Inaug.-Diss. Bonn 1886.
- Koch, F.**, Ueber einen Fall von amniotischer Einschnürung des Unterschenkels mit Klumpfuß. Deutsche med. Wochenschr., 1894, No. 34, S. 677.
- Kocher**, Zur Aetiologie und Therapie des Pes varus congenitus. Zeitschr. f. Chir., Bd. 9, S. 334.
- König**, Die unblutige gewaltsame Behandlung des Klumpfußes. Arch. f. klin. Chir., Bd. 40, S. 818.
- Derselbe**, Lehrbuch der speziellen Chirurgie, 8. Aufl., 1905.
- Lange, F.**, Ueber ungenügende Muskelspannung und ihre operative Behandlung. Münch. med. Wochenschr., 1902, No. 13.
- Lauenstein, C.**, Zur Behandlung der Innenrotation bei Pes equinovarus congenitus. Arch. f. klin. Chir., Bd. 48, S. 552.
- Derselbe**, Zu Ogston's Operation des rebellischen Klumpfußes (Entfernung der Knochenkerne der Fußwurzel und nachherige Umformung des Fußes). Centralbl. f. Chir., 1903, No. 39, S. 1058.
- Lieblein, V.**, Ueber den artikulierenden Gipsverband und seine Anwendung zur Behandlung angeborener und erworbener Deformitäten. Beitr. z. klin. Chir., Bd. 33, Heft 3.

- Lorenz, A.**, Ueber die operative Orthopädie des Klumpfußes. *Wiener Klinik*, Mai-Juni 1884.  
 Derselbe, Heilung des Klumpfußes durch das modellierende Redressement. *Ibid.*,  
 November-Dezember 1895.
- Lücke**, Ueber den angeborenen Klumpfuß. *Samml. klin. Vortr.*, No. 16.
- Luksch, F.**, Ueber den Pes varus compensatorius bei Genu valgum. *Zeitschr. f. orthopäd. Chir.*, Bd. 8, S. 79.
- Martin**, Mémoire sur l'étiologie du pied bot. Paris 1839.
- v. Meyer, H.**, Der Klumpfuß und seine Folgen für das übrige Knochengüst. Jena 1888.
- Müller, E.**, Klumpfuß und Plattfuß. *Württemb. Korrespondenzbl.*, 1895, No. 8, S. 57.
- Nichols, E. B.**, Anatomy of congenital equino-varus. *Boston med. Journ.*, 1897,  
 Febr. 18, p. 150.
- Nieny, K.**, Zur Behandlung der Fußdeformitäten bei ausgedehnten Lähmungen. *Arch. f. Orthopädie, Mechanotherapie u. Unfallchir.*, Bd. 3, S. 60.
- Nobe**, Zur Korrektur des kongenitalen Klumpfußes. *Centralbl. f. Chir.*, 1905, No. 12, S. 306.
- v. Oettingen, W.**, Die Behandlung des angeborenen Klumpfußes beim Säugling. *Berl. klin. Wochenschr.*, 1902, No. 26—28.
- Parker, R. V.**, Congenital club foot. *Brit. med. Journ.*, 1886, July 3, p. 10.
- Phelps, A. M.**, The present status of the open incision method for talipes varo-equinus. *New York med. Record*, 1890, Nov. 29, p. 593.
- Redard, P.**, Du traitement du pied creux. *Gaz. méd. de Paris*, 1896, No. 23—25.
- Reichard**, Zur Behandlung des angeborenen Klumpfußes. *Wien. klin. Rundschau*, 1903, No. 19.
- Reiner, M.**, Ueber einen blutig reponierten Fall von angeborener Kniegelenkluxation. *Verhandl. d. deutschen Gesellschaft f. orthopäd. Chir.*, Bd. 2, 1904, S. 210.
- Remak, E.**, Ueber paralytischen Klumpfuß bei Spina bifida. *Berl. klin. Wochenschr.*, 1885, No. 32.
- Roser, K.**, Beiträge zur Lehre vom Klumpfuß und Plattfuß. Cassel u. Berlin 1885.
- Rottler, L. A.**, Ueber Pes varo-equinus paralyticus nach Verletzung des N. ischiadicus am Oberschenkel. *Inaug.-Diss.* Greifswald 1897.
- Saaz, A.**, Der transitorische paralytische Klumpfuß. *Zeitschr. f. orthopäd. Chir.*, Bd. 14, S. 94.
- Schanz, A.**, Zu den Klumpfußoperationen. *Centralbl. f. Chir.*, 1899, No. 25, S. 721.
- Derselbe**, Die Operation des paralytischen Klumpfußes. *Ibid.*, 1902, No. 26, S. 697.
- Schultze, Ferd.**, Beitrag zur Behandlung des Klumpfußes. *Zeitschr. f. orthopäd. Chir.*, Bd. 3, S. 306.
- Derselbe**, Zur Behandlung des Klumpfußes. *Ibid.*, Bd. 14, S. 698.
- Derselbe**, Ein neuer Osteoklast. *Verhandl. d. Deutschen Gesellsch. f. orthopäd. Chir.*, Bd. 2, 1904, S. 147.
- Derselbe**, Zur Behandlung des „rebellischen“ Klumpfußes. *Arch. f. Orthopädie, Mechanother. u. Unfallchir.*, Bd. 3, S. 125.
- Schwartz**, Des différents espèces de pied bot et leur traitement. Paris 1883.
- Stieh, Rud.**, Ueber Veränderungen am Fußskelett nach Talusextirpation. *Beitr. z. klin. Chir.*, Bd. 47, Heft 4, S. 531.
- Swan, R. L.**, A method of treating inversion of the limb subsequent to the cure of equino-varus. *Brit. med. Journ.*, 1895, 11. Juni, p. 1317.
- Vogel, C.**, Einige neue Apparate zur gewaltsamen Redression von Fußdeformitäten. *Zeitschr. f. orthopäd. Chir.*, Bd. 11, S. 508.
- Volkmann, R.**, Ueber Kinderlähmung und paralytische Kontrakturen. *Samml. klin. Vortr.*, No. 1.
- Vulpus, V.**, Ueber die Behandlung des Klumpfußes Erwachsener. *Münch. med. Wochenschr.*, 1901, No. 1, S. 1.
- Derselbe**, Zur Aetiologie des angeborenen Klumpfußes. *Verhandl. der Deutschen Gesellsch. f. orthopäd. Chir.*, Bd. 2, 1903, S. 165.
- Derselbe**, Die Behandlung des Klumpfußes. *Arch. f. Orthop., Mechanother. u. Unfallchir.*, Bd. 1, S. 374.
- Wehsarg, R.**, Ueber die kongenitale Subluxation des Kniegelenkes. *Arch. f. Orthop., Mechanotherapie und Unfallchirurgie*, Bd. 3, S. 197.
- v. Winkel**, Aetiologische Untersuchungen über einige sehr seltene fötale Mißbildungen. *Münch. med. Wochenschr.*, 1896, No. 17—18.
- Wollenberg**, Keimfehler oder abnorme Druckwirkung? *Zeitschr. f. orthopäd. Chir.*, Bd. 15, Heft 2—4, S. 494.
- Wolff, J.**, Ueber die Ursachen, das Wesen und die Behandlung des Klumpfußes. Herausgegeben von Joachimsthal. Berlin 1903.
- Derselbe**, Ueber die Ursachen und Behandlung der Deformitäten, insbesondere des Klumpfußes. *Berl. klin. Wochenschr.*, 1885, No. 11—12.
- Derselbe**, Weitere Mitteilungen über die Behandlung des Klumpfußes. *Arch. f. klin. Chir.*, Bd. 33, Heft 1.



## Der Spitzfuß.

Der Spitzfuß (Pes equinus) ist diejenige Deformität, bei der die Ferse nach aufwärts gezogen, die Fußspitze nach abwärts gesunken, der Fuß also in plantarflektierter Stellung fixiert ist. Man unterscheidet, ebenso wie beim Klumpfuß, einen angeborenen und einen erworbenen Spitzfuß.

### Statistik.

Nach BESSEL-HAGENS Statistik kamen unter 89987 in einem Zeitraum von  $9\frac{1}{2}$  Jahren in der Berliner chirurgischen Poliklinik untersuchten Kranken 46 Pedes equini zur Beobachtung. Auf 2000 Patienten kam demnach ein solcher mit einem Spitzfuß (0,05 Proz.). In der gleichen Zeit kam Pes equinus unter 8257 Patienten der stationären Klinik in 12 Fällen vor. Auf 2000 klinische Patienten kamen daher 3 Spitzfüße (0,15 Proz.)

Unter 72 in Berlin und Heidelberg gesammelten Spitzfüßen waren 3 (4,2 Proz.) angeborene und 69 (95,8 Proz.) erworbene Fälle. Der Spitzfuß kennzeichnet sich damit als eine vorwiegend im späteren Leben auftretende Erkrankung.

Beide Geschlechter sind gleichmäßig beteiligt. Unter 67 mit Spitzfüßen behafteten Individuen waren 33 männliche und 34 weibliche.

Von den erworbenen Spitzfüßen waren 8 (11,6 Proz.) doppelseitig, 61 (88,4 Proz.) einseitig. Wir finden hier also ebenso wie beim erworbenen Klumpfuß ein sehr starkes Ueberwiegen der einseitigen Erkrankung gegenüber der doppelseitigen. Unter insgesamt 19 Fällen war die rechte Seite 11-, die linke Seite 8mal beteiligt.

Unter 69 erworbenen Spitzfüßen waren 2 intermittierende, 1 konsekutiv osteopathischer, 6 cicatricielle, 1 kompensatorischer, 4 durch äußere Gewalteinwirkung hervorgerufene, 1 myopathischer und 54 neuropathische Fälle.

### Aetiologie.

Das Vorkommen angeborener Spitzfüße ist vielfach angezweifelt worden (TAMPLIN), indessen durch Beobachtungen von ADAMS und BESSEL-HAGEN sichergestellt.

Der im späteren Leben erworbene Spitzfuß ähnelt in Bezug auf seine Genese dem erworbenen Klumpfuß, mit dem er sich gewöhnlich kombiniert findet.

Eine traumatische Form entsteht nach ausgedehnten Verletzungen der Wadenmuskulatur, gelegentlich bei schlecht geheilten Malleolarfrakturen.

Ein cicatricieller Spitzfuß kann sich nach Verbrennungen oder phlegmonösen Prozessen herausbilden, als ischämische Kontraktur kann er die Folge zu enger Verbände sein. PUTTI beschreibt eine Retraktion der Achillessehne und eine Equinusstellung des Fußes infolge der Entwicklung primärer Muskelangiome im Gastrocnemius. Gelenkentzündungen können zur arthro-

genen Form der Verbildung, gelegentlich mit knöcherner Ankylosenbildung, führen, falls versäumt wurde, dem Fuß während der Ausheilung des Leidens eine rechtwinkelige Stellung zu geben.

Ein kompensatorischer Spitzfuß bildet sich bei Verkürzung der einen unteren Extremität aus den verschiedensten Ursachen. Als Gewohnheitskontraktur kommen Spitzfüße nach langem Krankenlager vor.

Neurogene Spitzfüße können spastischer oder paralytischer Natur sein.

Die ersteren finden wir zunächst im Verlaufe der Hysterie. VULPIUS teilt 2 Fälle von hysterischem Spitzfuß mit.



Fig. 507. 8-jähriger Knabe mit Spitzfuß infolge von cerebraler Kinderlähmung.



Fig. 508. 3-jähriger Knabe mit linksseitigem Spitzfuß und Beugeabduktionskontraktur der linken Hüfte nach spinaler Kinderlähmung.

In dem einen, ein 19-jähriges Mädchen betreffend, war der Spitzfuß äußerst hartnäckig, die Therapie durch einen mit Blasenbildung einhergehenden Ausschlag sehr erschwert. Schließlich trat nach mehrfacher Tenotomie, nach dem Redressement und nach Apparatbehandlung Heilung ein. In dem zweiten Falle war die Behandlung eine rein mechanische, und führte — abgesehen von einer Unterbrechung durch das Auftreten eines hysterischen Schiefhalses — ziemlich rasch zum Ziele.

Häufiger finden wir den spastischen Pes equinus — und zwar einseitig bei der cerebralen Kinderlähmung (Fig. 507 zeigt diese Form des Spitzfußes bei einem 8-jährigen Knaben),

doppelseitig bei der angeborenen spastischen Gliederstarre sowie bei der spondylitischen Kompressionsmyelitis.

Die paralytische Form, die in der Frequenz obenan steht, bildet sich im Verlaufe der spinalen Kinderlähmung, wenn unter dem Einfluß der Schwerkraft die Fußspitze nach abwärts sinkt und anderweitige Kräfte zur Ueberführung des Fußes in die rechtwinkelige Stellung, sei es in Gestalt der nicht gelähmten Dorsalflexoren, sei es in Form besonderer Vorrichtungen, wie elastischer Züge zum Ersatz dieser Muskeln, fehlen. Durch nutritive Verkürzung der Wadenmuskulatur kommt es allmählich zu einem vollständig fixierten Spitzfuß. Bei dem in Fig. 508 abgebildeten 2½-jährigen Knaben hatte sich im Verlaufe einer vor 1½ Jahren durchgemachten spinalen Kinderlähmung des linken Beines eine Beugeabduktionskontraktur der Hüfte und bei, wie es schien, vollkommener Paralyse der Unterschenkelmuskulatur, ein durch die notwendigerweise eintretende Senkung der Fußspitze bedingter fixierter Spitzfuß entwickelt.

### Pathologische Anatomie.

Infolge der Plantarflexionsstellung des Knöchelgelenks liegt beim Spitzfuß der Talus nur mit seinem hinteren Körperanteile in der

a

b

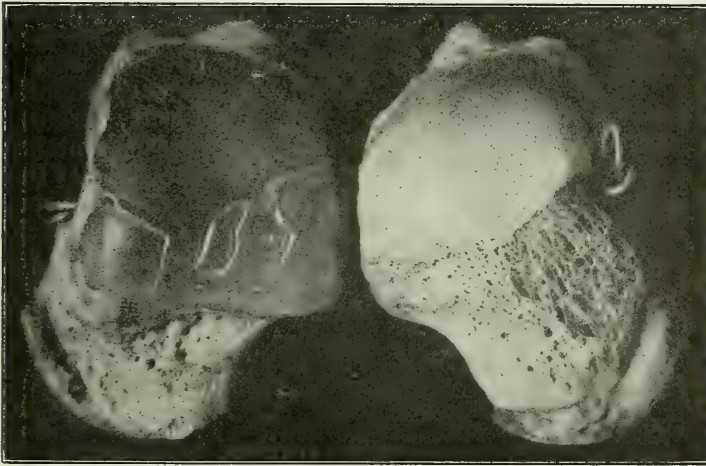

Fig. 509a, b. Beide Sprungbeine eines mit linksseitigem Spitzfuß behaftet gewesenen Patienten. (Präparat des Berliner pathologischen Museums.)

Malleolengabel. Der vordere Teil der Talusrolle verliert infolgedessen seinen Knorpelbelag wie überhaupt die Eigenschaft einer Gelenkfläche. Die hintere Fläche der vorderen Gelenkkapsel, welche durch anhaltende Spannung gedehnt und zugleich viel stärker und fester wird, legt sich zum Teil an ihn an.

In vortrefflicher Weise tritt diese Verkleinerung der Gelenkfläche der Trochlea nach vorn an dem in der Sammlung des Berliner pathologischen Museums aufbewahrten Talus eines linksseitigen Spitzfußes, dessen Abbildung ich in Fig. 509b wiedergebe, neben dem gesunden rechten Sprungbein Fig. 509a hervor.



Ausgeprägtere Knochenveränderungen, wie sie DITTEL, FÜHRER, H. CHANCE, NICOLADONI u. a. beschrieben haben, pflegen erst in späteren Perioden einzutreten, während sie in früheren Stadien fehlen. So fand ADAMS die Knochen des Fußes in einem Falle ganz normal.

Bei längerem Bestande der Equinusstellung drückt der Fuß durch die einfache Wirkung seiner Schwere das Gewölbe zu einem solchen von engerer Spannung zusammen. Zu dem Pes equinus gesellt sich dann ein Pes excavatus. Die dorsalen Flächen der einzelnen Fußwurzel-

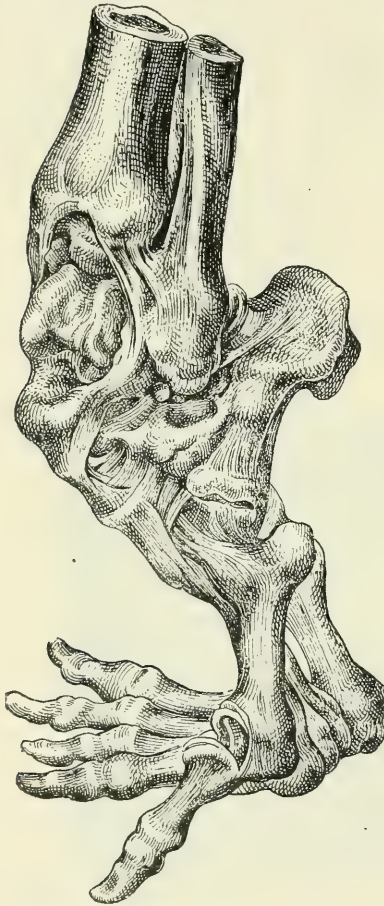


Fig. 510. Präparat eines Pes equinus (nach DITTEL).

knochen werden breiter, die der Planta zugekehrten schmaler. Der Fersenfortsatz des Calcaneus ist erhoben. In dem Präparate von DITTEL, dessen Abbildung in Fig. 510 wiedergegeben ist, und in dem von CHANCE hatten sich neue Gelenkflächen hinten zwischen Tibia und Calcaneus und zwischen der Fibulaspitze und der äußeren Calcaneusfläche gebildet. Auch die vordere Partie des Calcaneus kann den Knorpelüberzug verlieren, vom Cuboideum abgleiten, ja es können sogar die Metatarsi mit dem Calcaneus in Verbindung treten. Bleiben die Zehen in normaler Position zur Unterlage, so finden sich länglichovale Gelenkflächen an der oberen Fläche der Mittelfußknochen.

Die Weichteile verkürzen sich an der Beugeseite des Unterschenkels resp. der Plantarseite des Fußes und erfahren eine entsprechende Verlängerung an der Streckseite. An der Verkürzung beteiligen sich namentlich der Gastrocnemius, die Muskulatur der Planta und die Aponeurosis plantaris.

### Symptome.

Klinisch kennzeichnet sich der Spitzfuß durch eine mehr oder minder ausgeprägte Plantarflexionsstellung des Fußgelenks, zu der sich in der Regel eine ver-

mehrte Wölbung des Fußes gesellt. Die Ferse ist in die Höhe gezogen. Es gelingt auch bei mäßigen Graden nicht mehr, den Fuß aus der plantarflektierten Stellung in die rechtwinkelige zu überführen. Der Kranke ist daher gezwungen, auf dem vorderen Teil des Fußes aufzutreten und, da nunmehr die Extremität zu lang geworden ist, beim Gehen Hüft- und Kniegelenk zu beugen. Die Sohlenflächen der Ballen und der Zehen berühren dabei den Fußboden.

Die vermehrte Wölbung des Fußes übt zuweilen einen eigentümlichen Effekt auf die Stellung der Zehen aus. Die Sehnen des

Extensor digitor. communis longus und brevis, wie auch diejenigen der Extensores hallucis, werden durch die hohe Fußwölbung so straff gespannt, daß sich die Endphalangen der Zehen senkrecht nach oben richten. In den höheren Graden liegen die Achsen des Unterschenkels und des Fußes in einer Linie. Standen die Zehen bei den ersten Versuchen, den gelähmten Fuß zum Auftreten zu benutzen, bereits in Plantarflexion, so wird der Fußrücken infolge der Körperschwere immer mehr als Stützfläche benutzt, so daß der Patient schließlich mit der Dorsalfäche der Tarsalknochen auftritt. VOLKMANN hat die verschiedenen Grade paralytischer Pedes equini in sehr anschaulicher Weise nebeneinandergestellt (Fig. 511 a—d).

An den Auftrittsflächen kommt es, in ähnlicher Weise wie beim Klumpfuß, zu Schwielenbildungen, Ulcerationen, Schleimbeutelentzündungen und -vereiterungen, durch welche die Beschwerden des Patienten oft in beträchtlichem Maße gesteigert werden.

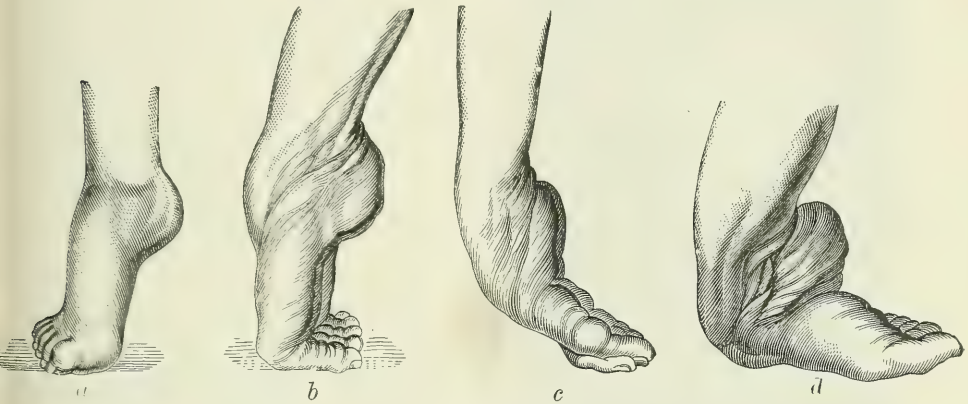


Fig. 511 a—d. Paralytische Pedes equini verschiedenen Grades (nach VOLKMANN).

Die Wadenmuskulatur ist besonders in den paralytischen Fällen stark atrophiert. Die verkürzte Achillessehne, vielfach auch die Plantarfascie springen scharf hervor.

### Behandlung.

Eine Behandlung des Spitzfußes sollte in den Fällen von kompensatorischem Pes equinus, da dieser ein gutes Mittel darstellt, eine vorhandene Verkürzung auszugleichen, unterbleiben. Wir stützen die Ferse entweder durch eine entsprechend geformte, in den Schuh hineingearbeitete Korksohle oder verwenden die Vorrichtung von O'CONNOR, bei der der Fuß in einer Lederhülle auf einer genau der Verkürzung entsprechend angefertigten schiefen Ebene ruht. Ueber der Vorrichtung wird ein entsprechender Schuh getragen.

Bei der Behandlung der übrigen Formen spielt schon die Prophylaxe eine sehr wichtige Rolle. Im Beginn der Verbildung versuchen wir die Heilung durch Massage, redressierende Manipulationen, durch einfache Vorrichtungen, an denen mit Hilfe von Binden, von Heftpflasterstreifen, weiterhin durch Riemen und elastische Züge oder durch Feder- und Schraubenkraft (s. Bd. I dieses Handbuchs, Fig. 154) auf die Stellung des Fußes eingewirkt wird.

Bei höheren Graden ist die Ausführung der Tenotomie der Achillessehne, eventuell auch die Durchschneidung der Plantarfascie mit nachfolgender Anwendung des Redressements und der Anlegung von Verbänden indiziert. Die Technik unterscheidet sich hier nicht von der bei der Behandlung des Klumpfußes beschriebenen.

Paralytische Spitzfüße erfordern, behufs Vermeidung von Rezi-  
diven, die Anwendung von Schienenhülsenapparaten mit elastischen Zügen in der Richtung der Dorsalflexoren oder die Ausführung von Sehnenverkürzungen resp. -plastiken. In Betracht kommt hier namentlich die Verkürzung des Extensor digiti communis longus, des Extensor hallucis und des Tibialis anticus. MILLEKEN hat schon im Jahre 1894 einen paralytischen Spitzfuß in der Weise erfolgreich operiert, daß er die Sehnen des Extensor hallucis longus und Tibialis anticus der Länge nach teilte und die Hälften miteinander vernähte. VULPIUS empfiehlt die Ueberpflanzung des Extensor hallucis auf den Tibialis anticus.



Fig. 512. Der in Fig. 508 abgebildete 3-jährige Patient nach der Durchschneidung der von der Spina entspringenden Muskeln und der Tenotomie der Achillessehne.

Gelegentlich sieht man allerdings beim paralytischen Spitzfuß, auch ohne Sehnenplastiken, nach der einfachen Tenotomie der Achillessehne und der Geradestellung des Fußes noch eine Wiederherstellung seit Jahren scheinbar vollkommen gelähmter Muskeln lediglich dadurch zu stande kommen, daß die Extremität wieder zur Fortbewegung benutzbar gestaltet und die offenbar nur schlummernde Innervation wieder geweckt wird. So genügte beispielsweise bei dem in Fig. 508 abgebildeten 3-jährigen Knaben die subkutane Durchschneidung der von der Spina entspringenden Muskeln sowie die Tenotomie der Achillessehne mit nachfolgender Anlegung eines Gipsverbandes, später eines Apparates, der das Kind in den Stand setzte, sich auf die Extremität zu stützen, dazu, die Muskeln soweit wieder herzustellen, daß die Neigung zur Equinusstellung beseitigt und in der Folge jeder Apparat überflüssig wurde (Fig. 512).

LANGE hat bei paralytischem Spitzfuß mit totaler Lähmung aller Muskeln (s. Bd. I dieses Handbuches S. 351) auf der Dorsal-  
seite des Talocruralgelenkes von der Tibia zum Naviculare und von der Fibula zum Cuboideum kurze straffe Bänder aus Seide zur Einheilung gebracht. Man kann auf diese Weise erreichen,



daß der Fuß eine rechtwinklige Stellung bekommt. VULPIUS zieht bei kompletter Lähmung die Arthrodesen im Sprunggelenk als ein sicher, vollständig, rasch und einfach zum Ziele führendes Mittel vor. Eine Kombination der Arthrodesen mit Verkürzung der vorderen Muskelgruppe ist häufig zweckmäßig.

Von sonstigen operativen Maßnahmen für veraltete Spitzfüße erwähne ich noch die bei knöcherner Ankylose indizierte Entfernung eines Keiles aus der vorderen Seite des Sprunggelenks. Bei paralytischen Spitzfüßen mit Verkürzung der Extremität hat man mit Erfolg die osteoplastische Resektion nach WLADIMIROFF-MIKULICZ vollführt.

#### Literatur.

- Bessel-Hagen**, *Die Pathologie und Therapie des Klumpfußes. 1. Teil, Aetiologie und Pathogenese. Heidelberg 1889.*  
**Dittel, L.**, *Das frische Präparat eines Pes equinus zweiten Grades. Zeitschrift der Gesellschaft der Aerzte Wien, Bd. 7, 1851, S. 448.*  
**Milleken, S.**, *Tendon grafting. New York Med. Record 1895, Oct. 26, p. 881.*  
**Nicoladoni, C.**, *Zur Therapie des Pes equinus paralyticus. Wien. med. Presse, 1882, No. 11.*  
**Putti, V.**, *Die primären Muskelangiome als Ursachen von Deformitäten. Arch. f. klin. Chir., Bd. 79, Heft 4.*  
**Volkmann, R.**, *Pitha-Billroths Handbuch, Bd. 2, Abt. 2, Lief. 2.*  
**Vulpinus, O.**, *Zur Kasuistik des hysterischen Spitzfußes. Zeitschr. f. orthopäd. Chir., Bd. 11, S. 1575.*  
**Derselbe**, *Die Sehnenverpflanzung und ihre Verwertung in der Behandlung der Lähmungen. Leipzig 1902.*

#### Der Plattfuß.

Mit dem Namen Plattfuß (Pes valgus) bezeichnen wir diejenige Deformität des Fußes, bei der derselbe in pronierter, abduzierter Stellung steht, der äußere Fußwand gehoben, der innere gesenkt und meist auch die Sohlenwölbung verstrichen ist.

Der Plattfuß kommt als angeborene und erworbene Verbindung vor.

#### Statistik.

Unter 17 619 chirurgischen Kranken der Münchener chirurgischen Poliklinik fand HOFFA 338 (0,49 Proz.) Fälle von Plattfuß, unter 1444 Deformitäten 338 (23,41 Proz.) Plattfüße.

Unter 255 Fällen waren 10 (4,3 Proz.) angeboren, 225 (95,7 Proz.) im späteren Leben entstanden.

Von den erworbenen 225 Fällen waren

traumatischer Natur	11 ( 4,9 Proz.)
paralytischer	7 ( 3,1 „ )
rhachitischer	7 ( 3,1 „ )
statischer	200 (88,9 „ )

Von den 338 Fällen betrafen 217 das männliche und 121 das weibliche Geschlecht; das erstere war also doppelt so häufig befallen wie das letztere.

Unter 327 Fällen mit genauerer Angabe betraf die Affektion:

58mal die rechte Seite,
65mal die linke Seite,
204mal beide Seiten.

Der Plattfuß ist demnach in der größten Zahl der Fälle doppelseitig.

Die größte Frequenz entfiel auf das Alter von 16—20 Jahren (37,5 Proz.).

In der österreichisch-ungarischen Armee betrug nach MYRDACZ in den Jahren 1870—1882 die Zahl der Stellungspflichtigen 10 087 504. Von diesen wurden wegen Plattfußes 222 439, d. h. 2,19 Proz. als dienstunbrauchbar befunden.

### Aetiologie.

#### Aetiologie des angeborenen Plattfußes.

Nach KÜSTNERS Angaben, welche, wie wir oben (s. S. 584) gesehen haben, von SPITZY bezweifelt werden, ist der angeborene Plattfuß ein recht häufiges Vorkommnis. Unter 150 nacheinander von ihm untersuchten Neugeborenen will KÜSTNER 13 mit ein- oder doppelseitigen Plattfüßen behaftet gesehen haben.



Fig. 513.

Fig. 513. 3 Monate altes Mädchen mit linksseitigem Fibuladefekt, Pes valgus und Defekt zweier Zehen.



Fig. 514.

Fig. 514. 3 Monate altes Mädchen mit rechtsseitigem angeborenem Plattfuß.

In ausgesprochener Form vergesellschaftet sich der angeborene Plattfuß häufig mit einer Calcaneusstellung und findet sich gelegentlich zusammen mit einem Klumpfuß der entgegengesetzten Seite (s. Fig. 425, S. 602).

Die eigentümliche Tatsache, daß solche Füße in ihrer deformen Stellung häufig genau ineinander passen, haben in Verbindung mit dem von VOLKMANN 1863 zuerst beschriebenen Befund von Druckmarken an der Haut, wie wir bereits oben beim Klumpfuß besprochen haben (s. S. 602), den wesentlichsten Grund dazu gegeben, diese Deformitäten auf die Einwirkung mechanischer intrauterin wirkender Kräfte zurückzuführen.

Für eine frühzeitige Entwicklungsstörung sprechen Befunde, wie sie HOLL erhoben hat, der in zwei Fällen Verwachsungen des Calcaneus mit dem Talus, verbunden mit einer Deviation des letzteren nach vorn, konstatierte. FRANKE sah eine Verlagerung der Insertionsstelle der Sehne des M. tibialis anticus auf die Dorsalfläche des Fußes.

Fast regelmäßig gesellt sich zu einem partiellen oder totalen Fibuladefekt eine ausgeprägte Valgusstellung des Fußes, so bei dem in Fig. 513 abgebildeten 3 Monate alten Mädchen, bei dem neben einem totalen Defekt des linken Wadenbeines, sowie einem Fehlen der beiden äußeren Zehen später eine linksseitige angeborene Hüftluxation festgestellt werden konnte.

Der angeborene Plattfuß hat meist ein sehr charakteristisches Aussehen. Wie dieses an dem Bilde eines 3 Monate alten Mädchens mit linksseitigem Pes valgus congenitus (Fig. 514) erkennbar ist, ist die Fußsohle nach unten, daneben aber auch, was namentlich an der Abbildung eines 4 Wochen alten Kindes mit doppelseitiger Deformität (Fig. 515) hervortritt, nach innen konvex gestaltet, während der Fußrücken eine konkave Bildung und meist reichliche Faltenbildung zeigt. Namentlich der vordere Teil des Fußes erweist sich als stark abduziert. An dem gesenkten inneren Fußrande vermag man, in einer leicht nach oben und vorn konkav geschweiften Linie drei Vorsprünge nachzuweisen, die sich als Malleolus internus, Caput tali und Tuberositas ossis navicularis erweisen.

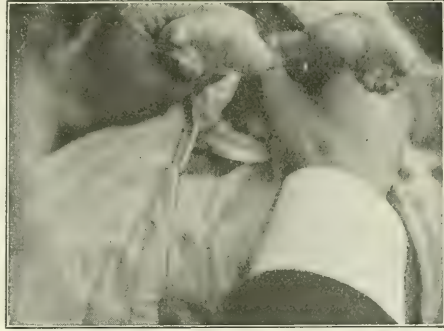

Fig. 515. Doppelseitiger Pes valgus congenitus bei einem 4 Wochen alten Kinde.

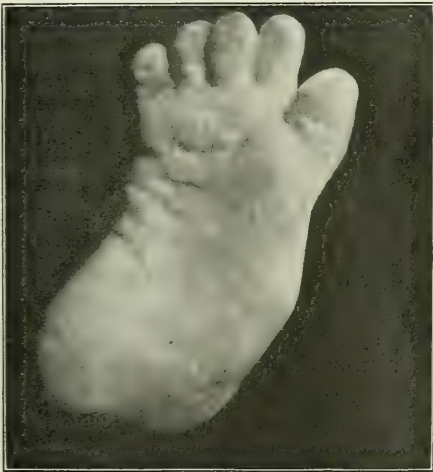

Fig. 516.

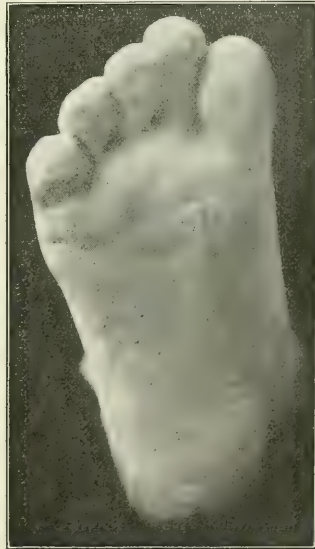

Fig. 517.

Fig. 516. Rechter Fuß eines 4 Wochen alten Kindes mit Pes valgus congenitus duplex. Scheinbare Verkürzung der großen Zehe.

Fig. 517. Derselbe Fuß 3 Monate später nach erfolgreicher Behandlung des angeborenen Plattfußes. Die große Zehe zeigt nunmehr ihre normale Länge.



Ein eigentümliches Verhalten der Zehen vermochte ich bei einem von mir im Alter von 4 Wochen zuerst untersuchten Knaben mit ausgesprochenem doppelseitigen Pes valgus congenitus, dessen rechten Fuß Fig. 516 wiedergibt, zu zeigen. Während die 2., 3. und 4. Zehe ungefähr die gleiche Länge, von der Kommissur gemessen etwa  $1\frac{3}{4}$  cm, aufwiesen und die kleine Zehe hinter ihrer Nachbarin nur wenig, etwa  $\frac{1}{4}$  cm zurückblieb, war die große Zehe auffallend kurz; sie trat etwa 1 cm hinter das Niveau der 2. Zehe zurück und erweckte den Eindruck, als ob nur ihr Endglied sich frei entwickelt hätte.

Daß es sich bei dieser Längenreduktion lediglich um Gelenkverschiebungen, keinesfalls um reelle Verkürzungen, gehandelt hat, ergibt sich ohne weiteres aus der Tatsache, daß nach erfolgreicher Behandlung der Fußdeformitäten, die mit Hilfe von redressierenden Gipsverbänden durchgeführt wurde, schon nach 3 Monaten die Zehen ihre richtigen Längenverhältnisse wieder erlangt hatten (Fig. 517). Wir haben das entgegengesetzte Verhalten, eine scheinbare Verlängerung der großen Zehen, oben (s. S. 622) beim angeborenen Klumpfuß kennen gelernt.



Fig. 518. Rhachitischer Plattfuß bei einem  $4\frac{1}{2}$ -jährigen Mädchen.

#### Aetiologie des erworbenen Plattfußes.

Im Verlaufe der ersten Lebensjahre sehen wir den Plattfuß im Anschluß an die rhachitische Erkrankung des Skeletts sich entwickeln. Fig. 518 zeigt bei einem  $4\frac{1}{2}$ -jährigen Mädchen ein ausgeprägtes Beispiel einer solchen Deformität, die sich oftmals mit Diaphysenverkrümmungen an den Unter- und Oberschenkelknochen oder mit einer Genu valgum-Stellung kombiniert.

Ein Pes valgus paralyticus kommt an einer gelähmten Extremität meist dann zu stande, wenn die Patienten dieselbe zur Fortbewegung benutzen und die Last des Körpers den durch Muskeln nicht gestützten Fuß in die Pronationsstellung hineindrängt. Man kann vielfach, namentlich im Verlaufe der spinalen Kinderlähmung, beobachten, daß, falls die beiden unteren Extremitäten paralytisch sind, an demjenigen Bein, mit dem der Kranke auftritt, ein Plattfuß entsteht, während das nicht benutzte, dessen Fußspitze frei herunterhängt, einen Equinovarus zeigt. Eine Lähmung der Plantarflexoren und Supinatoren des Fußes kann, auch ohne daß der Kranke den Fuß zum Gehen benutzt, indem jeder Willensimpuls im Sinne der intakten Antagonisten wirkt, zu einem paralytischen Pes valgus führen.

Eine weitere Form des Plattfußes ist der Pes valgus traumaticus. Derselbe kann im Anschluß an die verschiedensten Verletzungen

der Fußknochen und -Gelenke entstehen, ist aber am häufigsten die Folge eines Malleolenbruches. Nach dieser Fraktur nimmt der Fuß, sei es, daß der Bruch nicht erkannt, nicht gehörig reponiert oder noch nicht genügend konsolidiert ist, vielfach eine fehlerhafte Valgusstellung an. Fixiert sich dieselbe, so vermögen sich die Kranken oft nur unter den größten Beschwerden mit Hilfe von Stöcken und Krücken fortzubewegen.

Ein traumatischer Pes valgus entsteht gelegentlich erst schleichend unter dem Einfluß der Belastung bei Fußverletzungen, die scheinbar leichter Natur waren. Gerade diese Fälle, die eine gewisse Analogie mit der KÜMMELLSchen Wirbelerkrankung und gewissen Formen der Coxa vara traumatica darstellen, machen uns bei der Begutachtung Unfallverletzter besondere Schwierigkeiten.

Die häufigste Form des Pes valgus ist die als statischer Plattfuß bezeichnete, meist in den Pubertätsjahren zu stande kommende Verbildung.

Wir führen diese Deformität im wesentlichen auf eine Insuffizienz der Muskulatur zurück, in zweiter Linie auf eine Nachgiebigkeit des Fußskeletts.

Betroffen sind meist eben aus der Schule entlassene Individuen, an deren Leistungsfähigkeit im Stehen und Gehen plötzlich ungewöhnlich hohe Ansprüche gestellt werden. Die Muskulatur, so andauernder Tätigkeit nicht gewachsen, erlahmt, Knochen- und Bänderhemmungen, die bei tadelloser Aktion der Muskeln, am Fuß speziell des Tibialis posticus, nur ausnahmsweise beansprucht werden, werden andauernd herangezogen, geben allmählich gleichfalls nach und führen schließlich zu einer vollständigen Umwandlung des Fußskeletts im Sinne einer Valgusstellung.

Nächst den Pubertätsjahren zeigt, wie HÜBSCHER sich ausdrückt, das Schwabenalter eine besondere Prädisposition für die Bildung eines Plattfußes unter dem Einfluß einer Insuffizienz der Muskulatur.

Während der ersten vier Dezennien haben die Füße ihre Schuldigkeit getan. Dann schwindet allmählich der elastische Gang der Jugendjahre. Durch das oft rasch zunehmende Körpergewicht haben die Unterschenkelmuskeln beim Gehen und Stehen eine Mehrbelastung zu ertragen, die nicht mehr wie früher durch Erstarkung der Muskeln während des Wachstums ausgeglichen wird, und so entsteht allmählich auch hier durch Anpassung nicht nur der Weichteile, sondern auch der Knochen an die gewohnheitsgemäß bei Ausschaltung der Muskulatur eingenommene Stellung mit gespreizten Beinen und auswärtsrotierten Füßen („attitude of rest“) ein Plattfuß. Nach H. v. MEYER hat speziell die Angewohnheit mancher Menschen, beim Gehen und Stehen den Fuß stark auswärts zu setzen, eine ätiologische Bedeutung für den Pes valgus.

Ueber den Mechanismus der Entstehung dieser Deformität gehen die Ansichten auseinander.

Man hat früher den Bau des Fußes mit dem eines einheitlichen Gewölbes, sei es nun eines Nischen-, Kreuz- oder Kuppelgewölbes, verglichen. LORENZ empfahl 1883, den Fuß als aus zwei Gewölbebogen bestehend zu betrachten, nämlich aus einem äußeren und einem inneren Fußbogen.

Der äußere Fußbogen entsteht durch die Aneinanderlagerung des Fersen- und Würfelbeines und der zwei letzten Metatarsen. Der-

selbe ist einfach gegliedert, außerordentlich fest konstruiert und ruht mit dem Höcker des Fersenbeines und den Köpfchen der Mittelfußknochen dem Boden auf. Der tiefste Punkt der Gelenkspalte zwischen Fersen- und Würfelbein kann als Scheitel des äußeren Fußbogens gelten. Derselbe liegt asymmetrisch etwas hinter der Längsmittle des Bogens.

Der innere Fußbogen besteht aus der Reihe der drei inneren Metatarsalia, dem Komplex des Naviculare und der Keilbeine und dem Sprungbeine. Derselbe ruht mit seinem vorderen Ende (Capit. metatars.) auf dem Boden und lastet mit seinem hinteren Ende (Talus) auf dem äußeren Gewölbebogen. Dieser letztere wird jedoch nicht in seinem Scheitel von dem ersteren belastet, sondern der Sockel des inneren Bogens (also die Facies articularis lat. calc.) befindet sich hinter dem Gewölbescheitel des äußeren Bogens und nimmt hier etwa das mittlere Drittel der Länge des Calcaneus ein. Der Talus ruht dem äußeren Fußbogen so auf, daß sein Kopf mit dem Gewölbescheitel in derselben Frontalebene liegt, während der Taluskörper hinter dem Gewölbescheitel auf dem rückwärtigen Bogenanteile aufruhet. Der äußere Fußbogen trägt also durch Vermittelung des Talus die ganze Körperlast. Die Verbindung der beiden Fußbögen in der Articulatio talo-calcanea ist eine bewegliche und wird erst im Moment der Belastung durch die bis zum Eintritt der Hemmungen ausgelöste Pronation zu einer fixen.

Der Plattfuß ist nun nach LORENZ diejenige Deformität des Fußes, welche unter gegebenen Umständen infolge der Belastung desselben durch ein Einsinken (Reflexion) des äußeren Fußbogens und durch ein teilweises Abgleiten des inneren Fußbogens von dem äußeren entsteht.

HOFFA erkennt im Gegensatz dazu nur ein einziges und zwar ein mittleres Gewölbe an, das durch die Zusammenfügung des Calcaneus, Cuboides, Os cuneiforme III und Os metatarsi III gebildet wird. Die Schwerlinie fällt beim Stehen in das Dreieck, das durch die Linien gebildet wird, welche die beiden Höcker des Fersenbeines unter sich und mit dem Köpfchen des 3. Metatarsus verbinden.

Die Gelenkfläche des Calcaneus für den Talus ist nach vorn, innen und unten abschüssig gestaltet. Sobald der Fuß mit dem Körpergewicht belastet wird, muß deshalb der belastete Talus auf der abschüssigen Gelenkfläche des Calcaneus etwas nach unten vorne gleiten, während sein Kopf etwas nach innen abweicht, kurz der Talus macht schon bei normaler Belastung eine Drehung um seine untere schiefe Achse. Diese Drehung des Talus muß aber in noch viel höherem Grade stattfinden bei der „habituellen Haltung des Körpers“. Bei dieser wird der Kopf des Talus geradezu zwischen den Calcaneus und das Os naviculare hineingetrieben. Er bohrt sich gewissermaßen zwischen diese beiden Knochen ein und sucht dieselben voneinander zu entfernen. Dabei drängt er den Calcaneus in eine Valguslage hinein, das Os naviculare aber treibt er vor sich her, und durch Fortpflanzung des Druckes, welchen dieser letztere Knochen erfährt, auf das Os cuboides, die Keilbeine und die Metatarsi gerät auch der ganze Vorderfuß in eine Abduktionsstellung hinein. Weiterhin aber wird der Vorderfuß durch den Gegenruck, den er vom Boden erfährt, gleichzeitig auch in die Höhe getrieben. So ist die Verschiebung der Fußknochen gegeneinander



eingeleitet, welche dem Plattfuß eigentümlich ist, d. h. wir haben den *Pes flexus, pronatus, reflexus* im Entstehen begriffen.

HOFFA glaubt bei der Entstehung des Plattfußes noch eine besondere, abnorme Weichheit der Knochen, deren pathologisch-anatomische Grundlage zur Zeit allerdings noch unbekannt ist, annehmen zu müssen.

Ausgehend von der Theorie HERMANN v. MEYERS, welcher die Valgität des Fußes auf ein seitlich gerichtetes Umlegen des Fußgewölbes nach innen zurückführt, betont RIEDINGER, daß die Deformität nicht durch Drehung um eine normale Achse im Sinne einer Pronationsüberdrehung vor sich geht, sondern um Achsen, die senkrecht aufeinanderstehen. Die eine der Achsen geht in longitudinaler Richtung des menschlichen Körpers von oben nach unten, durch die Mitte der *Trochlea tali*, d. h. den MEYERSchen „Astragaluspunkt“. Dieser Punkt ist aber kein absolut beweglicher, wie v. MEYER annimmt, sondern ein relativ fixer, da die Bewegung, die der Talus um denselben ausführt, als eine Schraubenbewegung nach abwärts aufzufassen ist. Mit der Annahme einer Schraubenbewegung des Talus um eine senkrechte Achse ist aber ein neues Moment in die Aetiologie des Plattfußes eingeführt, nämlich das rotatorische. Die zweite Achse in Bezug auf die Längsachse des Körpers geht quer von vorn nach hinten durch die Scheitelfuge des Fußes. Nun finden bei der Entstehung des Plattfußes analoge Bewegungsvorgänge statt wie bei der Entstehung der Skoliose, nämlich Reflexion, Rotation und Inflexion. Die Reflexion oder die Knickung finden wir beim Plattfuß in der Höhe des rotatorischen Querschnittes, in welchem die Scheitelfuge des Fußes gelegen ist. Durch die rotatorische Bewegung der Scheitelfugen wird eine Torsion erzeugt, welche die Inflexion, worunter wir die Wendung, nicht die Biegung einer Kurve zu verstehen haben, zur Folge hat. Prinzipiell die gleichen Erscheinungen treten uns entgegen, wenn wir den Fuß isoliert und in Bezug auf seine Längsachse betrachten, wobei die Ferse das untere und die Fußspitze das obere Ende darstellt.

Klinisch findet der Plattfuß nach RIEDINGER am besten dadurch seine Erklärung, daß wir annehmen, daß der Talus infolge Rotation des Unterschenkels um seine Längsachse nach innen aus dem Gerüste des Fußes herausgewälzt wird, wie wir dieses auch tatsächlich beobachten können.

Eine Einigung über die verschiedenen Plattfußtheorien ist zur Zeit noch nicht erreicht.

Ein Plattfuß als Gewohnheitskontraktur ist eine Deformität des Fußes, die zunächst NICOLADONI mit dem Namen „Hammerzehenplattfuß“ (*Pes malleus valgus*), später VULPIUS u. a. beschrieben haben. Bei derselben ist der *Pes valgus* durch eine plantare Kontraktur des Metatarsophalangealgelenkes der großen Zehe bedingt.

In NICOLADONIS beiden Fällen war die Affektion in früher Jugend durch gewohnheitsmäßige willkürliche Plantarflexion der großen Zehe eingeleitet, die lange Zeit hindurch innegehalten wurde, um einen schmerzhaften Teil des inneren Fußrandes vor der Berührung mit dem Boden oder vor Zerrung zu bewahren. Aus der langen Gewohnheit wurde schließlich ein Zustand, der durch bleibende Veränderung in den Weichteilen und im Metatarsophalangealgelenke festgehalten wurde. VULPIUS beobachtete die Deformität bei einer Frau, die in ihrem 2. Lebensjahre erfolgreich wegen eines beiderseitigen

Klumpfußes behandelt worden war. Das Metatarsophalangealgelenk der großen Zehe war in rechtwinkliger Stellung fixiert. Die Grundphalanx war auf die Plantarfläche des Metatarsusköpfchens luxiert, das letztere war verlängert und verdickt, prominente stark und war von einer Schwielen mit darunterliegendem Schleimbeutel bedeckt. Das zweite Großzehengelenk war dagegen übermäßig gestreckt, so daß es mit der Grundphalanx einen nach oben geöffneten rechten Winkel bildete und mit der ganzen Plantarfläche am Boden aufruhete. Der Fuß selber präsentierte sich als außerordentlich hochgradiger und knöchern fixierter Plattfuß.

Ueber einen als reflektorischen aufzufassenden Plattfuß, der bei einem 15-jährigen Mädchen über 3 Jahre bestand, berichtet TRAUTMANN. Am Malleolus externus entdeckte er eine deutlich fluktuierende Stelle, aus der durch Inzision ein Eßlöffel gelben Eiters entleert wurde. An einer zweiten fluktuierenden Stelle wurde nach einigen Wochen ebensolcher Eiter entleert und aus der Tiefe gegen den Tarsus hin ein Holzsplitter extrahiert, der nach der Angabe des Vaters 4 Jahre vorher dem Mädchen in den Fuß gedrungen war. Es erfolgte vollständige Heilung des Plattfußes.

In Bezug auf den cicatriciellen und arthrogenen Plattfuß verweise ich auf das beim Klumpfuß Gesagte. Nach HOFMANN pflegt sich bei fungöser Erkrankung der Articulatio talo-navicularis der Fuß in Pronation und Abduktion einzustellen.

Auf ein gemeinsames Vorkommen von Plattfuß und Skoliose haben ROTH, HEUSNER, REDARD, KIRMISSON, LÖBEL und ZESAS hingewiesen. LÖBEL fand sogar in 78 Proz. aller Skoliose Plattfuß oder eine Anlage zu demselben. Meist handelt es sich um beiderseitigen Plattfuß.

Beide Erkrankungen dürften ihre gemeinsame Ursache in einer allgemeinen Muskelschwäche des befallenen Individuums haben.

### Pathologische Anatomie.

Beim Gebrauch des Fußes, beim Feststellen desselben auf dem Boden findet im eigentlichen Fußgelenk eine Beugung, im Talocalcanealgelenk eine Pronation, im CHOPARTSchen Gelenk eine Reflexion und Abduktion statt. Die Veränderungen, die beim Plattfuß in den einzelnen Gelenkkomplexen zu stande kommen, können wir uns nach PETERSEN in der Weise erklären, daß wir annehmen, es handle sich um eine Feststellung des Fußes in äußerster physiologischer Stellung der Gelenke, oder in Stellungen, die über die physiologischen Grenzen hinausgegangen und demnach als Subluxationen und zwar als Distensionsluxationen im Sinne v. VOLKMANN'S aufzufassen sind.

Wir haben beim Plattfuß im Unterschenkel-Sprungbein-gelenk eine starke Flexionsstellung, die so stark werden kann, daß durch den Druck des hinteren Randes des Schienbeines auf die hintere Grenze der Sprungbeinrolle ein Reiz ausgeübt wird, der, wie PETERSEN an Präparaten zeigen konnte, zu Knochenwucherungen Veranlassung geben kann. Infolge dieser Flexionsstellung berührt das Fersenbein auch mit seinem vorderen Fortsatz den Fußboden, und wendet sich die vordere Gelenkfläche des Sprungbeinkopfes mehr nach unten als nach vorn (Pes flexus).

Im Sprungbein-Fersenbeingelenk sehen wir beim Plattfuß eine starke Pronationsstellung. Das Fersenbein dreht sich in diesem Sinne so stark, daß die äußere Fläche nach oben sieht. Sie wird dabei der Spitze des äußeren Knöchels so genähert, daß schließlich eine vollkommene Berührung dieser beiden Knochen stattfindet und sich zwischen ihnen ein vollkommenes Gelenk bildet (Pes pronatus). Eine so starke Dehnung in diesem Gelenk geht natürlich über die physiologischen Grenzen hinaus; es tritt also zwischen Sprung- und Fersenbein eine Subluxation mit Gelenkwanderung ein.

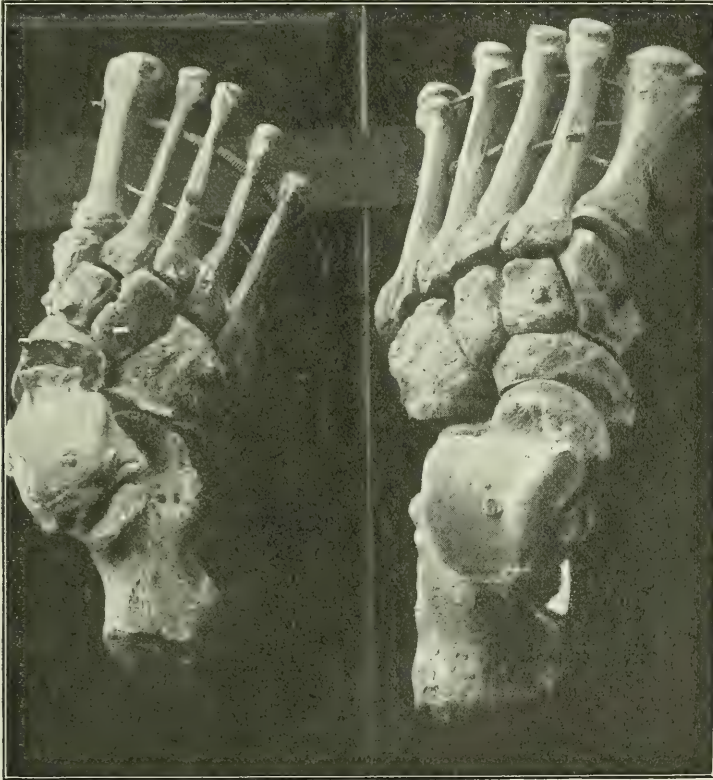

Fig. 519.

Fig. 520.

Fig. 519. Präparat eines rechtsseitigen Plattfußes. Ansicht von oben.

Fig. 520. Normaler linker Fuß. Ansicht von oben.

Wenn nun der hintere Abschnitt des Gewölbes, bestehend aus dem Fersen- und Sprungbein, nach unten gedrückt wird, so kann der vordere Teil, bestehend aus dem Schiffbein, Kahnbein, den Keilbeinen und den Mittelfußknochen, diese Bewegung nicht mitmachen, sondern wird zurückgedrückt. Der Bogen wird demnach gestreckt, und zwar findet diese Streckung dort statt, wo die Knochen beweglich mit einander verbunden sind, d. h. im CHOPARTSchen Gelenk. Der Vorgang spielt sich derart ab, daß das Schiffbein auf dem



Sprungbeinkopf nach oben gleitet, subluxiert wird. Bei dieser Gelegenheit entfernt sich das Schiffbein von dem Sustentaculum tali des Fersenbeins. Das Ligam. calcaneo-naviculare wird hierbei gedehnt und diese Dehnung noch vergrößert durch das Andrängen des Sprungbeinkopfes gegen das Band, so daß dieses nicht mehr gerade verlaufen kann, sondern einen nach unten konkaven Bogen bilden muß (Pes reflexus).

Dadurch, daß der Sprungbeinkopf sich zwischen Fersenbein und Würfelbein drängt, der innere Fußrand sich bei der Pronationsbewegung verlängert, muß der vordere Teil des Fußes wiederum im CHOPARTSchen Gelenk nach außen abweichen. Es findet eine Subluxation des Schiffbeins auf den Sprungbeinkopf, des Würfelbeins gegen das Fersenbein nach außen statt (Pes abductus).

So läßt sich nach PETERSEN die anatomische Umgestaltung und das Wesen des Plattfußes in der Bezeichnung Pes flexus (im eigentlichen Fußgelenk), pronatus (im Sprung-Fersenbeingelenk), reflexus und abductus (im CHOPARTSchen Gelenk) zusammenfassen.

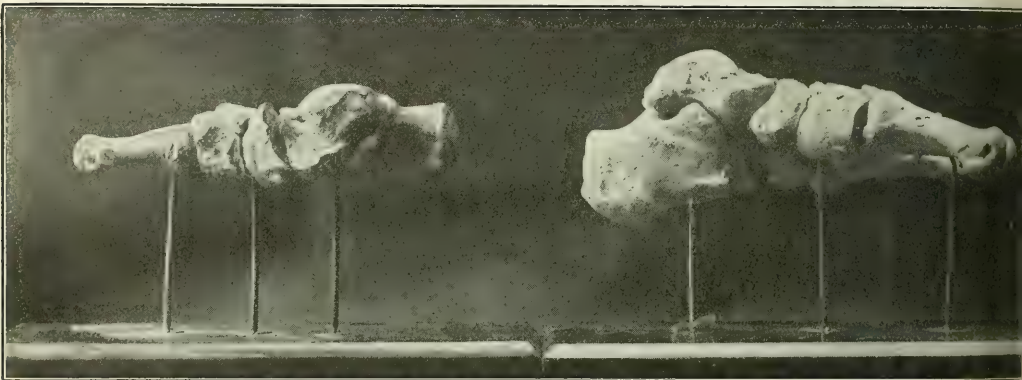


Fig. 521.

Fig. 522.

Fig. 521. Präparat des in Fig. 519 abgebildeten rechtsseitigen Plattfußes. Ansicht von der medialen Seite.

Fig. 522. Normaler linker Fuß. Ansicht von der medialen Seite.

Diese Verlagerungen werden ohne weiteres verständlich durch die Abbildungen zweier Plattfußpräparate, von denen das eine (Fig. 519 und 521) meiner Sammlung, das andere (Fig. 523—525) der Sammlung des hiesigen pathologischen Instituts entstammt. Figg. 520 und 522 stellen die Innen- und Dorsalansicht eines normalen linken Fußes, Fig. 526 das vor der Maceration gefertigte Röntgenbild des in Figg. 519 und 521 abgebildeten Präparates dar.

Was die einzelnen Knochen anlangt, so finden wir an der Rolle des Talus, in ähnlicher Weise, wie wir es beim Spitzfuß kennen gelernt und abgebildet haben (Fig. 509 b), ein Schwinden des Knorpels, je mehr man sich dem Taluskopf nähert. Der Taluskopf ist durch eine stumpfe Kante in zwei Flächen geteilt. Der größte Anteil wird von der Facette für das Naviculare beansprucht, die die obere äußere Rundung einnimmt, während die innere untere Rundung von der für das Lig. tibio-calcaneo-naviculare bestimmten Ligamentfacette eingenommen



Fig. 523. Präparat eines rechtsseitigen Plattfußes, Ansicht von innen. (Präparat des Berliner pathologischen Museums.)

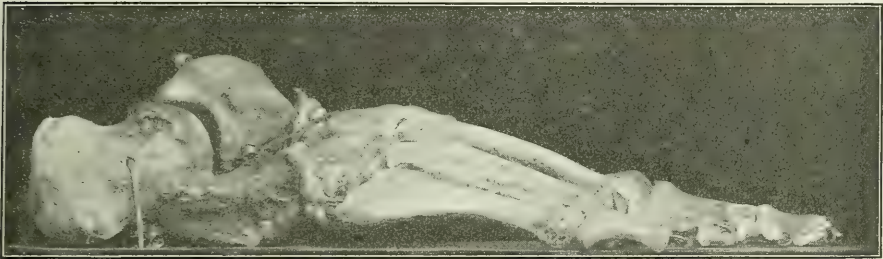


Fig. 524. Dasselbe Präparat, Ansicht von außen.

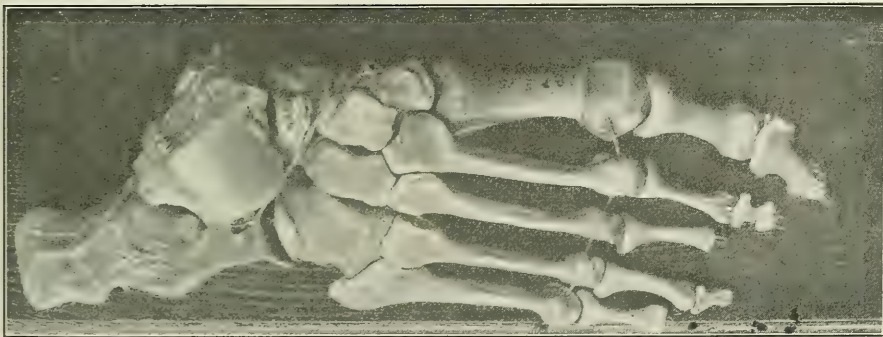

Fig. 525. Dasselbe Präparat, Ansicht von oben.

wird. Bei höchstgradigem Pes valgus kann die gesamte Taluskopfoberfläche von der Ligamentfacette eingenommen werden. Die Facette für das Os naviculare ist in einer Anzahl von Fällen über die obere äußere Grenze des Kopfovals auf die äußere Halskante verschoben. Zuweilen bildet sich — so auch an dem in Fig. 520 und 522 ab-

gebildeten Präparate — ein Knochenwall zwischen dem oberen Abschnitt des Naviculare und dem Talus.

Am Calcaneus ist die Höhe des Halses nicht wesentlich verändert. Das Sustentaculum kann sich zu einem rauhen, knorpellosen Höcker umgestalten. An den Stellen, an denen der Knochen dauernd außer Kontakt mit dem Talus steht, schwindet der Knorpelbelag. Wir finden nach LORENZ die interessante Tatsache der „Wanderung der lateralen Taluskante“ auf dem Fersenbeinhalse von hinten außen nach vorn innen.

Das Cuboideum zeigt in hochgradigen Fällen die hintere Gelenkfläche nicht mehr parallel zur vorderen, sondern dieselbe in ihren oberen Partien mehr nach vorn geneigt.

Das Naviculare kann die Gestalt eines Keils mit plantarwärts gerichteter Basis erhalten.

An den Mittelfußknochen lassen sich Veränderungen nicht konstatieren.

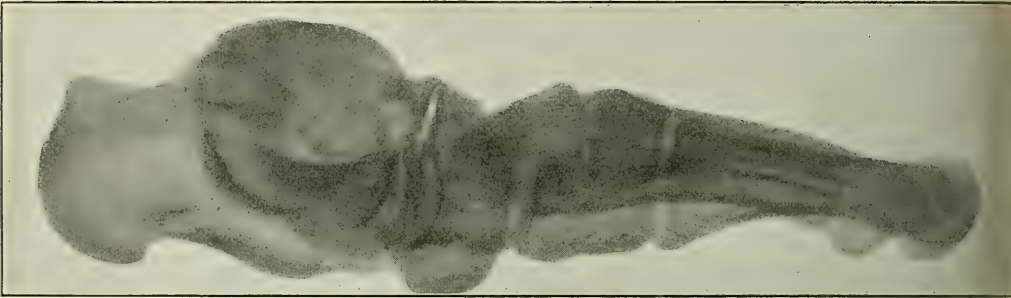


Fig. 526. Röntgenbild des in Fig. 519 und 521 abgebildeten Plattfußes vor der Maceration.

In Bezug auf die Bänder gibt LORENZ an, daß der Plattfuß einen durch Dehnung gelockerten Bandapparat besitze. Die ausgedehnteste Dehnung und Verdünnung soll dabei das Ligam. tibio-calcaneo-naviculare erfahren. Andere Autoren (LINHART u. a.) beschreiben dieses Ligament als verlängert, gleichzeitig aber stark verdickt.

Eingehende anatomische Untersuchungen nicht nur der Knochen-, sondern auch der Muskelverhältnisse beim Plattfuß wurden von HOFMANN vorgenommen.

HOFMANN hatte Gelegenheit, einen hochgradigen Plattfuß eines ca. 40-jährigen Mannes und beiderseitige Plattfüße mittleren Grades von einem 18-jährigen Mädchen anatomisch zu untersuchen und mit Präparaten von beiderseitigen hochgradigen Hackenfüßen *sensu strictiori* von einem 61-jährigen Manne zu vergleichen. Nach Injektion der unteren Extremitäten mit 10-proz. Formollösung wurden dieselben durch einige Monate in derselben Lösung gehärtet. An den so injizierten Präparaten konnten die Muskeln in ihren normalen Lagebeziehungen erhalten und so untersucht werden.

Besonderes Interesse verdienen die von HOFMANN an den hinteren Muskeln des Unterschenkels gefundenen Verhältnisse. Der M. triceps zeigt beim Plattfuß ein vom Hackenfuß wesentlich verschiedenes Ver-



halten. Die Muskelfasern des beim Plattfuß kräftig entwickelten *M. soleus* erstrecken sich auffallend weit nach abwärts, so daß die längsten bei einer Gesamtlänge des Muskels von 30 cm erst 2 cm über dem Ansatz der Achillessehne am Fersenhöcker ihr Ende nehmen. Beim Hackenfuß macht der Muskelbauch des *Soleus* einen schwächeren Eindruck, die Muskelfasern sind auffallend kurz, so daß sie bei einer Gesamtlänge des Muskels von 28 cm schon 9 cm über dem *Tuber calcanei* endigen.

Die Muskelbäuche des *M. gastrocnemius* reichen beim Plattfuß etwa bis zur Mitte des Unterschenkels, sind kräftig und stark, beim Hackenfuß hingegen schwächer und eher etwas länger als beim Plattfuß.

Diese Verschiedenheiten desselben Muskels beim Platt- und Hackenfuß haben ihre Ursache in der Verschiedenheit der Funktion. Ueberall im tierischen Körper steht nach den Untersuchungen von STRASSER, ROUX, JOACHIMSTHAL u. a. die Länge der Muskelfasern in einem direkten Abhängigkeitsverhältnis zu der Funktion, nämlich zur Hubhöhe. Beim Plattfuß ist die Exkursionsfähigkeit des langen *Processus posterior calcanei* größer als beim Hackenfuß. Daher zeigt der *M. soleus* des Plattfüßigen die bedeutendere Länge seiner Muskelfasern. Beim *M. gastrocnemius* kommt ein Unterschied in der Muskelfaserlänge nicht zum Ausdruck, weil dieser Muskel auch auf das Kniegelenk wirkt.

Dieses Verhalten des Wadenmuskels erklärt es auch, warum beim Plattfuß die Wade weniger vorspringend erscheint als beim normalen Fuß, wie man bei einseitigem Plattfuß durch Vergleich mit der gesunden Seite leicht feststellen kann. Ich verweise in Bezug auf die Erklärung dieser Verhältnisse auch auf das S. 582 bei der Besprechung der Negerwade Gesagte.

### Symptome.

Bezüglich der Symptomatologie des statischen Plattfußes haben wir die objektiv nachweisbaren klinischen Merkmale und die subjektiven Beschwerden zu unterscheiden.

Das Primäre bei der Plattfußbildung ist in der Regel die Valgusstellung des belasteten Fußes zum Unterschenkel, die Abflachung des Fußes kommt meist erst sekundär zur Beobachtung.

Die Valgus- oder Abduktionsstellung des Fußes, die man nach HOFFA auch als Knickfuß oder *Pes valgus sensu strictiori* bezeichnet, dokumentiert sich besonders beim Auftreten und namentlich bei der Betrachtung der Extremität von der Rückseite (s. Fig. 527). Während normalerweise die Verlängerung der Achse des Unterschenkels mit der Fußachse zusammenfällt, sehen wir dieselbe beim Plattfuß an der Innenseite der Hacke herabziehen. Man kann dieses Verhalten auch leicht in der Weise fixieren, daß man den Patienten auf den Rücken legt und dann eine Umrißzeichnung des Unterschenkels und Fußes herstellt, wobei die gedachte Abduktionsstellung des Fußes deutlich zu Tage tritt. Eine derartige Knickfußbildung kann mit beträchtlichen Störungen verbunden sein, ohne daß die Fußwölbung selbst bereits eine Verminderung zeigt.

Bei den ausgeprägten Plattfüßen ist das klinische Bild meist ein sehr deutliches. Namentlich bei einseitiger Erkrankung vermag man mit Leichtigkeit nachzuweisen, daß der erkrankte Fuß länger und

breiter geworden ist. Der innere Fußrand ist gesenkt, der äußere in hochgradigen Fällen vollkommen vom Boden abgehoben. Das Os naviculare liegt mit dem Ballen der großen Zehe dem Boden auf und bildet mit dem nach innen hervortretenden Kopf des Talus einen charakteristischen Buckel, der besonders beim Stehen auffällt (s. Fig. 528), sich aber in vorgeschrittenen Fällen auch beim Liegen markiert (s. Fig. 529). Die Ferse springt stärker nach hinten vor, die Achillessehne ist meist gespannt. Der vordere Teil des Fußes ist stark abduziert. Vielfach finden sich erweiterte Venen- und Varicenbildungen. Die bei Plattfüßigen bestehende starke Neigung zu Schweißabsonderung wird von LESSER und TOMASZEWSKI mit der varikösen Entartung der Venen in Zusammenhang gebracht.



Fig. 527.

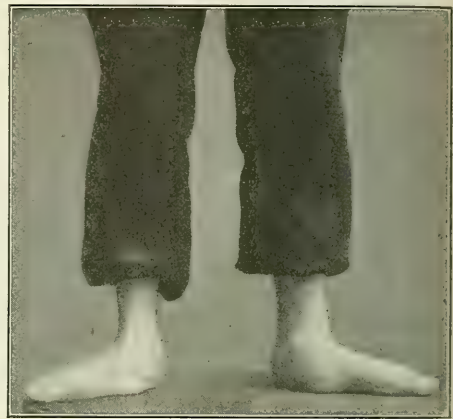

Fig. 528.

Fig. 527. 37-jähriger Patient mit doppelseitigem Plattfuß. Die Verlängerung der Unterschenkelachse liegt nach innen von der Fußachse.

Fig. 528. 37-jähriger Patient mit doppelseitigem hochgradigen Plattfuß.

Vermittelt eines Fußabdruckes resp. durch Benutzung eines der anderen oben geschilderten Verfahren (s. S. 585) vermag man sich bei ausgebildeter Abflachung ein objektives Bild der Deformität zu verschaffen, das sehr gut auch zur Kontrolle der Behandlung benutzt werden kann. Ein normaler Fuß hinterläßt auf einem solchen Palmatogramm nur Spuren der Ferse, des äußeren Fußrandes, der Zehenballen und -spitzen; beim Plattfuß drückt sich daneben noch ein mehr oder minder großer Teil des inneren Fußrandes resp. die ganze Fußsohle ab.

BEELY benutzte einen schräggestellten Fußspiegel mit einer starken Glasplatte, wodurch er die Sohle von unten her betrachten konnte. Eine ähnliche Vorrichtung stammt von TURNER.

Andere Methoden messen die Valgusstellung des Fußes zum Unterschenkel.

Von LOVETT und COTTON, weiterhin von NIENY sind besondere Apparate angegeben worden, um den Grad des Plattfußes nach der gleichzeitigen Abduktion und Pronation des Fußes zu bestimmen. Die ersteren konstruierten eine die beiden Knöchel umfassende Klammer

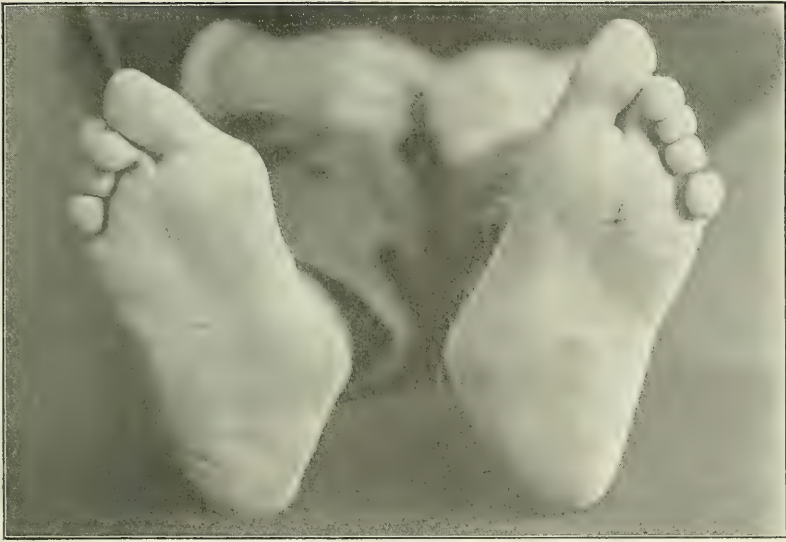

Fig. 529. 37-jähriger Patient mit doppelseitigem Plattfuß.

mit Stäben, von welchen Lote auf ein untergelegtes Papier gefällt werden (Fig. 530), der letztere einen Apparat, der den jeweiligen Grad der Abduktion und Pronation des Fußes feststellt (Fig. 531). NIENY berechnet den Winkel, in der die Gelenkchse zur statischen

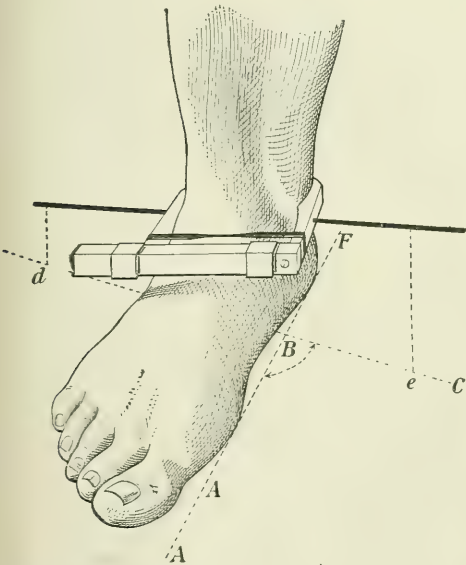


Fig. 530. Apparat von LOVETT und COTTON.




Fig. 531. Apparat von NIENY.

Mittellinie steht, beim normalen Fuß mit  $63-70^\circ$ , beim Plattfuß mit  $74-90^\circ$ ; die Abduktion der Ferse steht im ersteren Falle zwischen  $0-3^\circ$ , im letzteren zwischen  $8-16^\circ$ .



HÜBSCHER begnügt sich zur Messung des Knickfußes mit dem allereinfachsten Instrument, dem Sockel.

Der Patient wird zur Untersuchung so auf einen Tisch gestellt, daß der hintere Fersenumfang beiderseits gerade den Tischrand berührt. Beide Füße stehen auf einem Bogen weißen Papiers, dessen Rand sich genau mit der Tischplatte deckt. Die beiden Malleolenspitzen werden mit Blaustift durch eine hintere Querlinie verbunden, die Mitte der Kniekehle wird ebenso wie die Fersenmitte markiert. Läßt man nun von der Mitte der Kniekehle ein Lot nach unten fallen, so schneidet die Lotlinie beim normalen Fuß die Malleolenlinie genau in der Mitte der Achillessehne und trifft in ihrem weiteren Verlauf die Mitte der Ferse. Beim Pes valgus stehen meist die Mitte der Kniekehle und der Achillessehne senkrecht untereinander, während die Fortsetzung der Senkrechten den Innenrand des hinteren Fersenumfangs trifft, somit die Fersenmitte außerhalb des Sockels liegt. Zieht man von dem Schnittpunkt der Malleolenlinie mit der Lotlinie eine Verbindungslinie zur Fersenmitte, so bildet diese nach außen abweichende Linie mit der Senkrechten einen Winkel, dessen Größe den Grad der Valgusstellung abgibt. Es gelingt mit Leichtigkeit, denselben auf das untergelegte Papier zu übertragen.

Was die subjektiven Beschwerden anlangt, so fehlen dieselben in einem großen Teil der Fälle von selbst ausgeprägter Plattfußbildung zunächst vollkommen. Es ist für Plattfußschmerzen typisch, daß sie sich beim Gehen und Stehen bemerkbar machen, dagegen in der Ruhe aufhören.

Weiterhin ist hervorzuheben, daß sich den eigentlichen Plattfußbeschwerden durchaus gleichwertige Schmerzen bei vermehrter Belastung der Füße geltend machen können, ohne daß der Fuß Valgusstellung resp. Plattfußstellung annimmt oder besitzt. Besonders auffallend erscheint dieses in Fällen, wo Hohlfuß besteht und durch Schwächung des Fußes, beispielsweise nach längerem Krankenlager oder durch abnorme Belastung, Schmerzen auftreten, der Fuß aber immer noch abnorm hohl bleibt und durchaus nicht als Knickfuß bezeichnet werden kann.

Diese Schmerzen, die eintreten, sobald am Fuß sich ein Mißverhältnis zwischen seiner Widerstandsfähigkeit und der stattfindenden Belastung geltend macht, werden, obgleich wir sie mit denselben Maßnahmen zu beeinflussen vermögen, wie die beim klinisch nachweisbaren Pes valgus auftretenden Beschwerden, nicht als Plattfuß-, sondern nach einer von LEDDERHOSE vorgeschlagenen Bezeichnung besser als „Belastungsschmerzen“ zu bezeichnen sein.

Patienten mit Plattfuß scheuern ihre Schuhe an den vorstehenden inneren Knöcheln durch und treten die Absätze schief.

Während, wie bereits erwähnt wurde, in Fällen selbst ausgeprägter Plattfußbildung subjektive Beschwerden ganz fehlen können, sind andererseits Patienten mit Plattfüßen vielfach in ihrer Bewegungsfreiheit gehindert. Ihr Gang wird unelastisch, schwerfällig. Plattfüßige werden zu größeren Anstrengungen, namentlich Marschleistungen, unfähig, sind daher zum Militärdienst untauglich und werden vielfach zum Berufswechsel gezwungen.

In einer anderen Reihe von Fällen entwickeln sich entweder plötzlich oder nach einer stärkeren Anstrengung Erscheinungen, die

man wegen ihrer Aehnlichkeit mit den infolge von Entzündungsvorgängen auftretenden als Symptome des entzündlichen Plattfußes (Tarsalgie des adolescents) zusammenfaßt.

Im Bereiche des Fußes entstehen Schmerzen. Dieselben können an jeder Stelle desselben auftreten, lokalisieren sich indessen, wie dieses HUETER zuerst betonte, vorzugsweise an drei Stellen, einmal am inneren Fußrande, an der Tuberositas ossis navicularis und nach der Fußsohle hin, entsprechend dem Verlauf des Ligam. tibio-calcaneo-naviculare, weiterhin in der Mitte des Fußrückens etwa dort, wo das Os naviculare sich gegen den Taluskopf anstemmt, und endlich am Proc. anterior calcanei vor dem Malleolus externus.

Es finden sich weiterhin ödematöse Anschwellungen, und endlich konstatiert man, namentlich bei jedem Versuch einer Bewegung, ein starres Vorspringen der den Unterschenkelmuskeln entsprechenden Sehnen, welche letztere die Pronationsstellung des Fußes zu einer vollkommen fixierten gestalten.

LORENZ erklärt das Zustandekommen dieser Pronationsspasmen in folgender Weise.

Die übermäßige und fortwährend wiederholte Ueberdehnung des Ligam. tibio-calcaneo-naviculare durch die Belastungspronation des Fußes zieht schließlich eine traumatisch-entzündliche Reizung des genannten Bandes und der die Gelenkfläche desselben überkleidenden Synovialmembran nach sich. Von dieser entzündlichen Reizung werden auch die terminalen Endausbreitungen der Gelenknerven, also namentlich die Gelenkzweige des Tibialis anticus, betroffen, und in der Bahn dieses Nerven wird der Reiz auf die von ihm beherrschten Pronatoren reflektiert. Der Muskelspasmus beim Plattfuß ist daher den Muskelspasmen bei entzündeten Gelenken überhaupt analog.

Nach längerer Ruhe können die Erscheinungen des entzündlichen Plattfußes wieder schwinden, es kann aber auch andererseits durch nutritive Schrumpfung zu einer dauernden Verkürzung der Muskeln kommen, ja es tritt gelegentlich, wie dieses v. VOLKMANN beschrieben hat, eine Luxation der Peronealsehnen über den Malleolus externus ein.

### Behandlung.

Die Behandlung des angeborenen Plattfußes wird entweder in der Weise geübt, daß man regelmäßige redressierende Manipulationen vornimmt und zeitweise durch Schienchen, wie die KÖNIGSche Filzschiene, die KÖLLIKERSche Stahlschiene oder die VOLKMANNSche Guttaperchaschiene, welche letztere, in heißes Wasser gelegt, biegsam wird und, erkaltet, die ihr gegebene Form beibehält, das durch die Redressements erzielte Resultat aufrecht zu erhalten sucht. Schneller kommt man zum Ziel, wenn man, wie ich es in den oben erwähnten Fällen getan habe, die kleinen Füße im Gipsverband in überkorrigierter Stellung einige Wochen fixiert. Die Deformität ist nach Abnahme dieser Verbände meist dauernd geheilt.

Die Bildung eines rhachitischen Plattfußes wird dadurch zu verhüten gesucht, daß man die an englischer Krankheit leidenden Kinder möglichst wenig auftreten läßt und ihre Allgemeinbehandlung nicht vernachlässigt. Die Schuhe der Patienten mit rhachitischem Plattfuß erhalten eine innen erhöhte Sohle, die die Kinder

zwingt, in Varusstellung aufzutreten. Nach der Behandlung des meist gleichzeitig bestehenden Genu valgum schwindet die Fußdeformität in der Regel von selbst.

Bei dem paralytischen Pes valgus kommen neuerdings vielfach Sehnentransplantationen zur Ausführung, die die Patienten von dem dauernden Gebrauch ihrer Apparate unabhängig machen sollen. Handelt es sich dabei schon um eine fixierte Deformität, so wird zunächst ein forciertes Redressement, eventuell in Narkose, zur Ausführung gebracht, und nun in normaler Stellung des Fußes ein Gipsverband angelegt, in dem der Patient 6—8 Wochen herumgeht. Nach seiner Abnahme folgt die Sehnentransplantation, deren Ausführung sich nach den Verhältnissen des Einzelfalles richtet.

In der Regel wird die Sehne des Tibialis posticus durch ein von der Achillessehne entnommenes Stück, diejenige des Tibialis anticus durch den Extensor hallucis oder einen Teil des Extensor digitor.

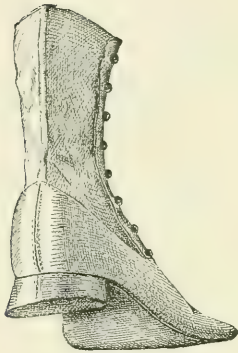


Fig. 532.

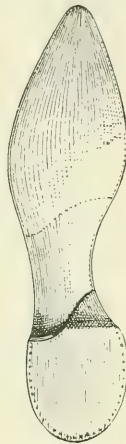


Fig. 533.

Fig. 532 und 533. Plattfußschuh nach BEELY.

communis ersetzt. Ebenso kann der Peroneus longus zum Ersatz des Tibialis anticus oder posticus herangezogen werden. Der Peroneus wird auch zur Stärkung des Extensor digitorum verwendet, wenn derselbe zum Teil für den Tibialis anticus einzutreten gezwungen wurde. Bei längere Zeit fortgesetzter Nachbehandlung erzielt man auf diesem Wege meist gute Resultate. Mehrfach sind auch Arthrodeseen sowohl des Talocruralgelenkes als auch der kleinen Fußgelenke zur Ausführung gekommen.

Bei der Behandlung des traumatischen Plattfußes ist zunächst der Prophylaxe zu denken. Eine Fixation des Fußes bei Knöchelbrüchen in Varus-

stellung und ein Tragen von Plattfußstiefeln noch längere Zeit nach Abnahme des Gipsverbandes wird den besten Schutz gegen die gefürchtete Valgusstellung abgeben. Ist ein Pes valgus traumaticus bereits zu stande gekommen, so ist die Therapie analog derjenigen der höheren Grade des statischen Plattfußes, zu der wir nunmehr übergehen.

In denjenigen Fällen von statischem Plattfuß, in denen Beschwerden nicht bestehen, genügt die Verordnung passenden Schuhwerkes.

Plattfußschuhe sollen so gebaut sein, daß sie den Fuß zwingen, mit dem äußeren Fußrande aufzutreten. MILLER und THOMAS erhöhten zu diesem Zweck die ganze innere Seite der Sohle von der Ferse bis nahezu zur großen Zehe. BEELY ließ lediglich den Absatz an der inneren Seite erhöhen (Fig. 532) und ihn an der inneren und vorderen Seite verbreitern, an der äußeren hinteren verschmälern (Fig. 533). Bei der Herstellung der Plattfußstiefel, wie sie auch in zweckentsprechender Weise von STAFFEL u. a. angegeben sind, bleiben wir immerhin von dem guten Willen des Schuhmachers abhängig.



In ausgedehntestem Maße wird daher neuerdings von den Plattfüßeinlagen Gebrauch gemacht, die aus den verschiedenartigsten Stoffen, Gummi, Kork, Stahl, Aluminiumbronze, Nickel etc. hergestellt werden, da diese uns in den Stand setzen, in durchaus sachgemäßer Weise ohne Zuziehung des Schuhmachers für die Kranken zu sorgen. Mit besonderem Vorteil benutzt man als Material für Einlagen 1 mm starkes Duranablech, eine eisenhaltige Bronze, die vom Schweiß nicht angegriffen wird und in hohem Grade elastisch ist.

Soll eine aus derartigen Materialien hergestellte Einlage richtig wirken, so muß sie wiederum eine schiefe Ebene darstellen, um den Fuß in die Varusstellung zu überführen, sie muß weiterhin, um keinen einseitigen Druck zu erzeugen, von der Ferse bis an die Zehenballen und von einer Seite des Fußes bis zur anderen reichen.

Nach HOFFA gewinnt man das Modell am besten dadurch, daß man von einem normalen, nicht aufstehenden, sondern ruhig herabhängenden Fuß, dessen Wölbung gut ausgeprägt ist, einen Gipsabdruck macht. Auf diesen Gipsabguß formt man sich dann aus festem widerstandsfähigen Stahlblech oder aus Aluminiumbronze einen genauen Abdruck der Fußsohle und hat damit ein- für allemal ein Modell, nach dem man die richtige Plattfüßeinlage herstellt.

LANGE geht bei der Herstellung des Gipsabgusses so vor, daß er an den Fuß, entsprechend der Fußwölbung, einen zusammengedrehten Wattekeil festwickelt, dann den Fuß bis zu den Malleolen eingipst und nun den Patienten mit dem eingepipsten Fuß fest auf eine schiefe Ebene auftreten läßt, so daß der äußere Fußrand einen festen Widerhalt findet. Man gewinnt so ein Modell des belasteten, supinierten und gewölbten Fußes.

KIRSCH empfahl zuerst beim Plattfuß Sohlen aus Zelluloid. Dieselben sind leicht, elastisch und in kürzerer Zeit herstellbar als die metallenen, da sie sich in heißem Wasser sehr leicht verarbeiten lassen. Zelluloid wird in Platten von 1,5 mm Stärke bezogen. In dieser Dicke reicht seine Tragfähigkeit für Frauen und Kinder aus; für Männer empfiehlt sich zur Verstärkung eine Drahtunterlage, welche mittels Aceton — dem Lösungsmittel für Zelluloid — untergeklebt wird. Von der Sohle des Plattfußes wird ein Gipsabguß genommen, der je nach der Redressionsfähigkeit des Fußes an der Stelle der inneren Wölbung mehr oder weniger ausgeschnitten wird. Ueber diesem Modell wird die zugeschnittene Zelluloidplatte geformt. Durch allmähliche, in gewissen Zeiträumen erfolgende Erhöhung der Wölbung kann eine stetige Erhebung des Fußgewölbes erreicht werden.

Mit großem Vorteil habe ich innerhalb der letzten Jahre fast ausschließlich nach Art der von LANGE empfohlenen Zelluloidstahldrahteinlagen hergestellte Vorrichtungen für Plattfuß verwendet.

LANGE gewinnt das Modell in der Weise, daß er den Fuß mit Gipsbinden umwickelt, wobei darauf Rücksicht genommen wird, daß der Vorderfuß in der Gegend der Metatarsen fest zusammen genommen wird. Man sucht dann mit dem Daumenballen z. B. der rechten Hand das Gewölbe des rechten Fußes an dem sitzenden Patienten in den allmählich erstarrenden Gips hineinzuarbeiten. Je schwerer und je empfindlicher der Plattfuß ist, um so

weniger darf das Gewölbe gehoben werden; denn sonst wird unter Umständen die Einlage wegen Druckschmerzen am Gewölbe nicht vertragen. Füße mit Varicenbildung vertragen ebenfalls keine sehr starke Hebung des Gewölbes.

Ist der Gips im Erstarren, ist er schon so hart, daß er ein Einsinken des redressierten Gewölbes nicht mehr zuläßt, aber noch so plastisch, daß er die Form des belasteten Fußes im übrigen noch gut zum Ausdruck bringen läßt, so läßt LANGE den Fuß in leichter Supinationsstellung aufstellen und die Last des Körpers möglichst auf diesen Fuß verlegen, während man mit der einen Hand den Malleolus internus stützt und eine Valgusstellung verhütet.

Ich selbst verzichte beider Herstellung des Modells vollkommen darauf, den Patienten während des Erhärtens des Gipses auftreten zu lassen, sondern modelliere, während der in Supinationsstellung überführte Fuß des sitzenden Patienten frei über den Tisch hervorragt, das Fußgewölbe in der mir vorteilhaft erscheinenden Weise heraus.

Nach LANGES Vorschriften wird die Einlage auf dem modellierten Gipspositiv gearbeitet. Zuerst wird an die Stelle des Fußgewölbes ein entsprechend zugeschnittenes Stück Filz befestigt; dann kommt über die ganze Fußsohle eine Lage Längsurte, welche auf beiden Seiten mit Zelluloid-Acetonlösung bestrichen werden. Darüber kommen ein längs- und zwei querlaufende 2 mm starke Stahldrähte, und endlich eine Lage Quergurte, welche wieder dick mit Zelluloidlösung bestrichen und möglichst ausgeglättet werden. Um das Anlegen zu erleichtern, umwickelt man die Einlage mit stärkstem Garn und läßt sie dann trocknen, wonach sie auf beiden Seiten mit dünnem Glacéleder überzogen wird.

Eine solche Einlage, die, um ein Abgleiten des in Valgusstellung stehenden Fußes zu verhindern, auch einen Außenrand besitzen muß, läßt sich in genauester Weise dem Gipsmodell anpassen. Am Gewölbeteil lassen sich noch nachträglich leicht Veränderungen vornehmen durch Hinzufügen und Entfernen einer Filzschicht. Der Rand läßt sich allen Anforderungen entsprechend arbeiten, wenn man die Querdrähte hakenförmig umbiegt. Die Einlage ist leicht. Kinder-einlagen wiegen 15—20, die für Erwachsene 40—80 g. Trotz dieses leichten Gewichtes sind die Einlagen haltbarer als die schweren Stahleinlagen, weil sie nicht von Schweiß angegriffen werden. Ihre Herstellung ist so einfach, daß sie von jedem Arzt ohne Hilfe des Bandagisten ausgeführt werden kann. Auch macht diese Einlage den Patienten und den Arzt unabhängig vom Schuhmacher; denn sie kann in jedem Schnürschuh, der nur etwas weiter als gewöhnlich ist, getragen werden.

Ganz vorzügliche Dienste leistet die Einlage auch bei der Nachbehandlung von gelähmten Füßen, an denen Sehnenverpflanzungen vorgenommen worden sind, um je nach Bedarf den Fuß in Varus- oder umgekehrt in Valgusstellung zu bringen, und endlich benutzt man die Einlage mit Vorteil zur Entlastung von entzündeten Schleimbeuteln, Schwielen an den Metatarsalköpfchen etc. Für diese Zwecke sind die Einlagen an denjenigen Stellen, welche dem schmerzhaften Punkte entsprechen, hohl gearbeitet.

Für letztere Fälle benutzt LANGE neuerdings auch Korkstahldrähteinlagen.

Zur Verwendung kommen bei ihrer Herstellung 4—6 mm dicke Korkplatten, die in Wasser gekocht werden, bis sie ganz weich und modellierfähig geworden sind. Dann modelliert man sie auf dem Gipsmodell nach der Art des Walkens. An dem Gipsmodell sind je nach Bedürfnis auf die zu entlastenden Stellen entsprechend zugeschnittene Filzstückchen angenagelt. Die angewalkten Korkplatten trocknen nun; darauf werden sie, da der Kork an sich nicht lange halten würde, verstärkt mit Drahtnetz, Stahldrähten und Längsgurten, die mit Zelluloid verbunden werden, ganz in der Art, wie es bei den Zelluloidstahldrähteinlagen beschrieben worden ist. Die zu entlastende Stelle wird dabei tunlichst von der Verstärkung ausgespart. Diese Einlagen haben gleichfalls einen äußeren Rand, derselbe wird aber der Haltbarkeit wegen besser als Gurt angesetzt als aus Kork gearbeitet.

In ähnlicher Weise fertigt auch HÖFTMAN entlastende Korkeinlagen an.

Die spezielle Technik der Herstellung der Zelluloid-Stahleinlagen gestaltet sich in meiner Anstalt in der Weise, daß das in der oben geschilderten Art vom Patienten im Sitzen gefertigte Negativ des Fußes zunächst mit Gipsbrei ausgegossen wird. Nach dem Erhärten desselben werden die das Negativ bildenden Binden entfernt. Das Positiv wird mit dem Messer geglättet, um speziell durch das Anziehen der Gipsbinden entstandene Unregelmäßigkeiten zu beseitigen.

Die Wölbung des Fußes wird dabei entsprechend dem einzelnen Falle noch mehr oder weniger vertieft. In leichteren Fällen kann dies in ausgedehnterem Maße geschehen als bei ausgeprägteren Plattfüßen. Die Glättung des Modells wird durch Aufstreichen eines dünnen Gipsbreis vollendet. Besonders druckempfindliche Stellen, beispielsweise die Fersenmitte, werden durch eine Verstärkung des Modells mit Gipsbrei in der späteren Einlage entlastet.

Um eine Verunreinigung der fertigen Einlage durch Gipspartikel zu verhüten, wird zunächst — wie dieses bei mir auch bei der Herstellung der Zelluloidkorsetts geschieht — über den Sohlenteil des Gipsabgusses eine Lage Nessel gespannt und am oberen Rande des Modells mit kleinen Nägeln befestigt. Es folgt nunmehr die Bespannung des Modells mit einer Schicht dünnen Trikots, dessen glatte Seite dem Modell zugekehrt wird. Auf diese ebenfalls mit kleinen Nägeln befestigte Lage wird ein dicker Zelluloid-Acetonbrei zwei- bis dreimal aufgetragen und mit einem Pinsel in die Maschen eingerieben. Nach dem Trocknen folgt eine zweite und dritte, bei korpulenten Personen auch vierte Trikotschicht mit der Zelluloidlösung.

Zwischen die zweite und dritte Lage werden nun entweder die von LANGE benutzten Stahldrähte oder 1 cm breite, 2 mm dicke Stahlplatten gelegt, welche auf einem Schraubstock zunächst so zurecht gehämmert werden, daß sie sich genau der Höhlung des Fußes anpassen. Bei Kindern genügt eine Platte, bei Erwachsenen sind deren zwei erforderlich. Sie werden in dicken Zelluloidbrei derartig eingebettet, daß sie ca. 3 Querfinger breit von der Ferse und 2 Querfinger breit von der *Articulatio metatarsophalangea I* entfernt bleiben.

Die fertiggestellte Einlage bleibt mindestens 24 Stunden auf dem Modell, um zu trocknen. Sie wird dann mit dem Messer so abgeschnitten, daß der innere, äußere und hintere Rand erhalten bleiben. Man paßt sie, nachdem die Nesselschicht herausgezogen worden ist, was stets mit Leichtigkeit gelingt, dem Fuß an und kann sie dann



in jeden einigermaßen bequemen Schnürstiefel einlegen. Der Außenrand muß meist entsprechend der Tuberositas ossis navicularis einen kleinen Ausschnitt erhalten. Auf eine Bekleidung der an den Rändern, namentlich dem vorderen Rande, von innen nach außen mit Messer und Feile zugeschrägten Einlage mit Leder kann meist verzichtet werden.

Die von HOFFA empfohlene, nach meiner Erfahrung nicht notwendige Anbringung von Korkstützen unter der inneren Seite der Sohle, die den Fuß noch mehr in die Varusstellung überführen sollen, verlangt wieder wegen der großen Raumbeanspruchung der Sohle in der Richtung von oben nach unten besonders gearbeitete Stiefel.

Für den schmerzhaften Plattfuß kommt zunächst die Verordnung von Ruhe, sodann die Anwendung von Massage und Gymnastik in Betracht. LANDERER empfiehlt hier, durch Massage alle diejenigen Muskeln zu kräftigen, welche anerkanntermaßen bei der Stützung und Hochhaltung des Fußgewölbes beteiligt sind. Es sind dieses in erster Linie der *M. tibialis posticus*, dann der *Triceps* und die kurzen Muskeln der Sohle. Zunächst wird die Gegend des *M. tibialis posticus*, die innere Fläche der Wade kräftig geklopft; darauf folgt der *Triceps surae*, zum Schluß die Muskulatur der Sohle. Darauf werden dieselben Partien mit tiefgehenden Griffen geknetet, und schließlich werden Fuß und Unterschenkel centripetal gestrichen. Bei dieser Behandlung konstatiert man im Laufe weniger Wochen bei gleichzeitigem Gebrauch entsprechender Einlagen nicht nur einen Nachlaß der Beschwerden, sondern auch die Ausbildung einer gewissen Wölbung des Fußes.

Für die Ausführung der Gymnastik haben besonders ELLIS und ROTH vorzügliche Anweisungen gegeben. Ihre Uebungen, deren günstigen Effekt ich selbst an zahlreichen Patienten zu konstatieren imstande war, gestalten sich (nach HOFFA zitiert) folgendermaßen:

1) Der Patient übt mit geradeaus gerichteten Füßen Heben und Senken der Fersen. Er erhebt sich dabei soviel, wie nur irgend möglich ist, auf die Zehen.

2) Der Patient stellt sich so, daß die Zehenspitzen einander berühren, die Fersen dagegen auswärts gedreht sind, so daß die Füße etwa einen rechten Winkel einschließen. Jetzt hebt und senkt er wieder die Fersen, während er dieselben so kräftig wie möglich nach auswärts gedreht erhält.

3) Der Patient stellt sich wieder mit einwärts gerichteten Zehen und auswärts gedrehten Fersen hin und übt nun das Fersenheben und Kniebeugen nach dem Kommando: 1 (Fersen heben), 2 (Knie beugen), 3 (Knie wieder strecken), 4 (Fersen wieder senken).

4) Der Patient sitzt mit angelegtem Rücken und ausgestreckten Knien und macht nun, während die Zehen immer möglichst nach einwärts gerichtet werden, Kreisbewegungen des Fußes nach innen.

5) Der Arzt macht mit dem Fuße des Patienten Widerstandsbebewegungen, um die Supinatoren desselben zu kräftigen. Man fordert also den Patienten auf, eine Abduktionsbewegung mit dem Fuße zu machen, leistet dieser Bewegung aber Widerstand. Dann läßt man den Patienten den Fuß abduziert halten und führt letzteren in Adduktionsstellung über, während der Patient dieses zu verhindern sucht.

6) Schließlich läßt man den Patienten mit erhobenem inneren Fußrand stehen und gehen.

Eine gute Übung zur Kräftigung der Sohlen- und Wadenmuskulatur stellt das Radfahren dar, das MARCINOWSKI auf Grund von Selbstbeobachtungen warm empfiehlt. Gegen das Radfahren spricht nur die Gefahr, welche in den dabei leicht zu stande kommenden Distorsionen liegt, zu welchen der Plattfüßige ohnehin eine vermehrte Disposition zeigt.

Das Reiten hält MARCINOWSKI, der wegen Plattfußbeschwerden seine Laufbahn als Offizier aufgeben mußte und später Arzt wurde, nicht für so günstig als das Radfahren. Der Steigbügel ist im Gegensatz zum Pedal des Fahrrades keine horizontale Unterstützungsfläche für den Fuß, sondern wird scharf nach innen heruntergetreten und bewirkt so eine Valgusstellung.

Die beim Fahrrad zu stande kommende kräftigende Arbeit der Fußmuskeln fällt beim Reiten fort, da die Kunst der Benutzung des Steigbügels gerade darin besteht, alle das Fußgelenk bewegenden Muskeln zu entspannen und das lockere Gelenk in seinen passiven Bewegungen nur mit leichten Kontraktionen zu begleiten, so daß der Fuß nur gerade Berührung mit dem Bügel behält. Nur der sogenannte englische Trab kennt eine aktivere Muskelaktion, indem sich bei ihm der Körper bei jedem zweiten Schritt in den Bügeln aufrichtet. Dann ist zwar eine Muskelübung da, aber auf einer pronierten Ebene.

HEUSNER benutzt eine ähnliche Feder, wie er sie früher bereits zur Korrektur des Klumpfußes angegeben hat, auch zur Redression des Plattfußes. Man läßt sich eine kräftige, serpentinartig gebogene Feder aus 3,6—3,8 mm starkem Stahldraht mit 20 Windungen von 4 cm Länge und  $1\frac{1}{4}$  cm gegenseitigem Abstand herstellen. Die beiden Enden werden zu V-förmigen Schleifen mit parallelen Schenkeln von 10 cm Länge und 3 cm Distanz umgebogen und rechtwinklig gegen die Feder aufgerichtet. Zur Befestigung an den Schuhen sind in der Mitte der Sohlen Kulissen angebracht, in welche die Enden der Feder von vorne her eingeschoben werden. Durch die Umbiegung der Enden wird die Feder in der Weise angespannt, daß sie die Füße einwärts dreht und in Supinationsstellung bringt; sie entfaltet also eine dauernde Wirkung ähnlicher Art, wie wir sie bei manueller Redression der Plattfüße vorübergehend auszuüben pflegen.

DRENKHAHN und MUSKAT empfehlen die Verwendung der von GIBNEY für die Behandlung der Fußgelenkdistorsion empfohlenen Heftpflasterverbände in der Therapie des Plattfußes.

Für den entzündlichen Plattfuß kommt man nun vielfach mit den beschriebenen Maßnahmen nicht zum Ziel. Die betreffenden Patienten, die wir hier zu behandeln haben, gehören oftmals der dienenden Klasse an und können unserer Hauptforderung, sich des anhaltenden Arbeitens im Stehen zu enthalten, nicht genügen.

Hier leisten das manuelle oder instrumentelle Redressement der perversen Stellung, das in schweren Fällen die Narkose erfordert, und die nachfolgende Anwendung portativer Gipsverbände vortreffliche Dienste. Sie zwingen den Fuß, in supinierter Stellung aufzutreten und bewirken so allmählich im Sinne des Transformationsgesetzes eine Umformung des Fußskeletts.

Zur Lösung der Muskelspasmen bei der Anlegung der Verbände verwendet LORENZ, um die Narkose zu umgehen, Kokaininjek-

tionen in das Talonaviculargelenk. 5—10 Minuten nach der Injektion verschwinden die Spasmen vollkommen. Der Fuß kann mit sanftester Gewalt langsam supiniert werden und läßt sich manchmal wie ein Schlotterfuß zwischen Pro- und Supination hin- und herwerfen. Auch sind die Patienten dann vielfach im stande, ihren kurz vorher noch spastisch pronierten Fuß durch aktive Muskelwirkung in Supinationslage zu bringen und in derselben zu erhalten. Die Injektion wird selbstverständlich unter aseptischen Kautelen ausgeführt. Man sucht zunächst mit der Spitze des Zeigefingers die Tuberositas ossis navicularis und tastet unmittelbar hinter derselben die lineäre Spalte der Articulatio talo-navicularis ab. Die Spitze der Nadel wird nun etwas gegen die kleine Zehe gerichtet und von hinten nach vorne in den Gelenkspalt eingestoßen. Der bis in beträchtliche Tiefe mangelnde knöcherne Widerstand zeigt an, daß sich die Spitze der Nadel im Gelenk befindet. Nun wird langsam 0,025—0,05 einer 5-proz. Lösung injiziert und 5—10 Minuten abgewartet, bis dann in maximaler Supinationslage des Talotarsalgelenkes ein portativer Gipsverband angelegt wird.

Die Gehfläche des Verbandes wird eben gemacht. Ueber den, durch eine Wasserglasbinde verstärkten Verband wird ein Lederschuh angemessen, in dem der Kranke mehrere Monate umhergeht und eventuell auch seiner Beschäftigung nachgehen kann. Nach Abnahme des Verbandes folgt eine energische Behandlung mit Massage und Gymnastik und die Anwendung der oben besprochenen Plattfußeinlagen.

Auf dem geschilderten Wege des Redressements, das eventuell mit Zuhilfenahme eines der verschiedenen Osteoklasten vorgenommen wird, mit nachfolgender Anwendung von portativen Verbänden erreicht man häufig in scheinbar verzweifelten Fällen noch vortreffliche Resultate. So zeigt Fig. 534 die Sohlenabdrücke eines 20-jährigen Patienten meiner Beobachtung, bei dem ich durch die Anlegung von Gipsverbänden in redressierter Stellung nicht nur Beseitigung der fast unerträglichen, die Arbeitsfähigkeit vollkommen hindernden Beschwerden, sondern auch eine leidlich gute Wölbung des Fußes herbeiführen konnte. Die in Fig. 535 wiedergegebenen Sohlenabdrücke sind ein Vierteljahr nach Abnahme der 3 Monate getragenen Gipsverbände, in denen der Patient wieder als Schlosser zu arbeiten vermochte, hergestellt. Sie zeigen, daß auch nach der Behandlung die erzielte gute Fußwölbung sich erhalten hat.

Daß indessen auch bei dem Redressement gelegentliche Unfälle nicht zu vermeiden sind, lehrt eine von KAPOSI mitgeteilte Beobachtung, in der bei einem 15-jährigen Patienten nach einem in der Heidelberger chirurgischen Klinik manuell mit Hilfe des LORENZschen Keilpolsters ohne Gewaltanwendung vorgenommenen Redressement eines beiderseitigen Plattfußes eine akute Osteomyelitis des rechten Os cuboideum mit einem so schweren Allgemeinzustand eintrat, daß die Frage der Ablatio pedis in Erwägung gezogen werden mußte. Da sich fast das ganze Cuboideum nekrotisch abstieß, wurde die Valgusstellung des Fußes eine schlimmere als vor dem Eingriff. Vor der Redression hatte keine Verletzung bestanden; auch das Redressement hatte keine solche veranlaßt. Infektionskrankheiten waren nicht vorausgegangen. Es blieb daher nur die Annahme einer hämatogenen Infektion nicht nachweisbaren Ursprunges, die



sich in dem bei dem orthopädischen Eingriff gequetschten Os cuboideum als Locus minoris resistentiae etabliert hatte.

Endlich sind noch in einer Reihe von Fällen blutige Eingriffe zur Ausführung gebracht worden.

Die Tenotomie der stark gespannten Achillessehne erleichtert häufig ungemein die Redression des Plattfußes.

GOCHT hat nach dem Redressement des Plattfußes die freigelegte Achillessehne mit Hilfe eines doppel-T-förmigen Schnittes verlängert, dieselbe unten an ihrem Ansatz am Calcaneus abgelöst und nun innen am Calcaneus neben der eigentlichen Ansatzstelle mit dem Periost verknüpft.

HOFFA hat die Verkürzung der Sehne des Tibialis posticus zur Behandlung des Plattfußes vorgeschlagen und bei einem 12-jährigen Knaben mit Erfolg zur Ausführung gebracht. FRANKE hat dieselbe Operation bei einem 19-jährigen Patienten wiederholt. Er konstatierte dabei an der Sehne eine offenbar schon ältere Sehnenscheidenentzündung und eine gewisse Schlaffheit der Sehne.

ERNST MÜLLER hat die Sehne des Tibialis anticus von ihrer Insertion losgelöst und in einen Kanal des Os naviculare eingeführt. Er hält dieses Verfahren besonders in den Fällen für angezeigt, bei denen ein scharfes kulissenartiges

Hervorspringen der genannten Sehne in der Fußgelenksgegend bei Belastung des Fußes stattfindet.

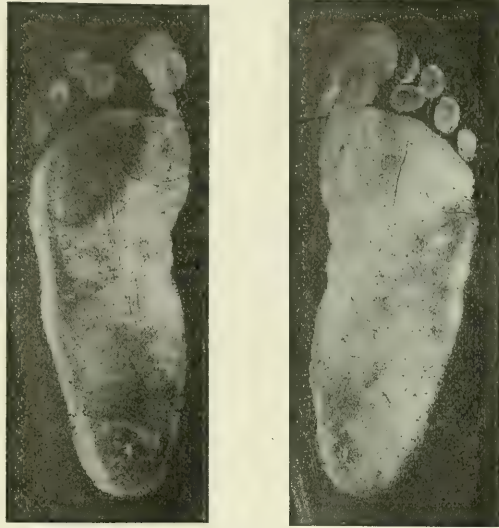

Fig. 534. Sohlenabdrücke eines 20-jährigen Patienten mit entzündlichem Plattfuß vor der Behandlung.

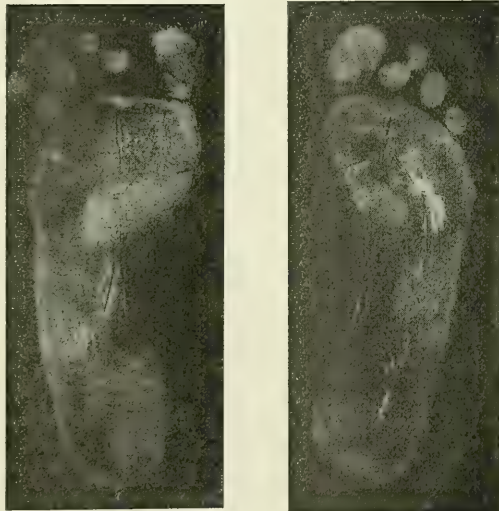

Fig. 535. Sohlenabdrücke derselben Füße 3 Monate nach Abnahme der nach dem Redressement 12 Wochen getragenen Gipsverbände.

Von der Anschauung ausgehend, daß beim Gehen der *M. soleus* das Fußgewölbe streckt, abflacht und entfaltet, schlägt NICOLADONI vor, beim Plattfuß von der Achillessehne die Hälfte abzuspalten, den Halbierungsschnitt bis in das Fleisch des Triceps fortzusetzen und die Sehne des so halbierten Muskels durch einen Schlitz in der Sehne des *Tibialis posticus* diesseits seiner Sehnenscheide so hindurchzuschlingen, daß die gebildete Schleife unter kräftigster Anspannung in sich zurückgenäht wird, so daß nun beide auf die *Tibialis posticus*-Sehne vereinigte Muskeln, der halbe Triceps surae und der gespannte *Tibialis posticus*, mit erneuten Kräften zusammenwirken.

SCHULTZE empfiehlt nach dem vorausgeschickten Redressement des Plattfußes mit dem Osteoklasten die NICOLADONISCHE Plastik und im Anschluß daran eventuell noch eine BAYERSCHE Verlängerung der Extensoren mit Ausnahme des *Tibialis anticus*.

Endlich hat HEVESI die NICOLADONISCHE Plastik mit der von ERNST MÜLLER empfohlenen Durchführung der Sehne des *Tibialis anticus* durch einen Kanal des Os naviculare und einer Vernähung derselben am Periost dieses Knochens kombiniert, schließlich die Sehne des Extensor hallucis durchtrennt, den zentralen Stumpf auf den *Tibialis anticus*, den peripheren auf den Extensor digitor. communis überpflanzt.

Weiterhin sind für schwere Plattfußfälle noch eine Anzahl operativer Eingriffe am Skelettsystem angegeben worden.

Wohl am häufigsten geübt von diesen ist die von TRENDELENBURG und HAHN empfohlene, zuerst beim traumatischen Plattfuß nach Knöchelfraktur, dann aber vielfach auch bei statischem Pes valgus ausgeführte supramalleoläre Osteotomie, die durch Korrektur der Stellung des Fußes zum Unterschenkel das richtige statische Verhältnis zwischen Last und Stütze herzustellen sucht. Dicht oberhalb eines jeden Knöchels wird eine 1 cm lange Inzision durch die Haut bis auf den Knochen geführt, in der Inzisionswunde ein scharfer Meißel quer auf den Knochen aufgesetzt, und zuerst auf der einen, dann auf der anderen Seite der Knochen durchtrennt. Man nimmt dann den Unterschenkel unter den Arm und drückt den Fuß mit der anderen Hand in die normale Stellung hinüber. Unterschenkel und Fuß werden sofort in der neuen Stellung eingegipst; nach etwa 10 bis 12 Tagen wird der Verband entfernt, und die Stellung noch einmal kontrolliert. Die Lage des Fußes zum Unterschenkel muß genau die normale sein, oder es darf sogar eine Ueberkorrektur stattfinden. Nach 4—5 Wochen ist die Fraktur konsolidiert und der Kranke vermag wieder aufzutreten.

GLEICH hat das Prinzip der TRENDELENBURGSCHEN Operation auf den Calcaneus übertragen. Nach vorausgegangener Tenotomie der Achillessehne wird der Calcaneus von unten vorn nach hinten oben schräg durchsägt, und das hintere, die Tuberositas tragende Ende nach unten und vorn zu verschoben. Dadurch wird der Winkel, den die Achse des Calcaneus mit dem Boden bildet, welcher beim Plattfuß verloren gegangen ist, wieder hergestellt. Man erreicht dasselbe, wenn man aus dem Calcaneus von unten einen Keil mit der Basis nach unten herausschneidet und das hintere Ende herüberklappt.

Die GLEICHSCHE Operation ist mit gutem Erfolg auch von OBALINSKI, BRENNER und v. DEMBOWSKI vollführt worden.

STOKES vollführte eine keilförmige Osteotomie des Astragalus. WEINLECHNER, v. EISELSBERG, MORESTIN u. a. exstirpierten beim Plattfuß den Talus. GOLDING-BIRD und DAVY entfernten das Os naviculare, GOLDING-BIRD zweimal auch das Caput tali, OGSTON, KIRMISSON u. a. vollführten Keilresektionen aus der Gegend des Talo-Naviculargelenkes mit Bildung einer Ankylose zwischen Talus und Naviculare.

PHELPS endlich suchte in umgekehrter Weise seine Klumpfußmethode auf den Plattfuß zu übertragen, indem er die Weichteile bis auf den Knochen durchschnitt, durch Exzision verkürzte und so dem Fußgewölbe mehr Halt zu geben versuchte.

MAGNONI empfiehlt auf Grund von theoretischen Betrachtungen und Leichenversuchen, bei schweren Fällen von Plattfuß diese letztere Operation durch eine Arthrodesse zwischen dem Kahnbein und den drei Keilbeinen zu ergänzen.

Die Eingriffe am Knochensystem dürften gegenüber den Erfolgen der lediglich mit dem Redressement eventuell in Kombination mit Sehnenoperationen zu erzielenden Resultate nur ausnahmsweise in Betracht kommen.

Die TRENDELENBURGSche Operation findet vorzugsweise ihre Indikation bei traumatischen Fällen von Plattfuß.

#### Literatur.

- Barwell, R.**, *Pes planus and pes cavus*. *Edinb. Journ.*, 1898, p. 113.
- Brenner, A.**, *Zur operativen Behandlung des Plattfußes nach A. Gleich*. *Wien. klin. Wochenschr.*, 1894, No. 24, S. 434.
- v. Denbowski, Th.**, *Ein Fall von Pes planus traumaticus dauernd geheilt nach der Methode von Gleich*. *Arch. f. klin. Chir.*, Bd. 56, Heft 2.
- Davy, R.**, *On excision of the scaphoid bone for the relief of confirmed flat foot*. *Lancet* 1899, April 6, p. 625.
- Drenkhahn**, *Ein Versuch der Behandlung des Plattfußes mit Heftpflasterverbänden*. *Zeitschr. f. orthopäd. Chir.*, Bd. 6, S. 230.
- Ehrmann, S.**, *Ueber neuralgiforme Schmerzen in der Regio pubica und inguinalis bei Plattfuß*. *Wien. med. Presse*, 1902, No. 50, S. 2285.
- Franke, Felix**, *Eine neue Methode der operativen Behandlung des Plattfußes*. *Therap. Monatsh.*, April 1902, S. 101.
- Gocht, H.**, *Sehnenoperation beim Pes plano-valgus*. *Zeitschr. f. orthopäd. Chir.*, Bd. 14, S. 693.
- Gleich**, *Beitrag zur operativen Plattfußbehandlung*. *Arch. f. klin. Chir.*, Bd. 46.
- Heidenhain**, *Allerlei über den Plattfuß und seine Behandlung, nebst Beschreibung einer neuen Plattfüßeinlage*. *Zeitschr. f. Chir.*, Bd. 44, S. 472.
- Hasebrock**, *Ueber Mittel-Vorderfußbeschwerden und deren Behandlung*. *Zeitschr. f. orthopäd. Chir.*, Bd. 11, S. 362.
- Heusner**, *Zur Pathologie und Therapie des Plattfußes*. *Arch. f. Orthop., Mechanother. und Unfallchir.*, Bd. 1, S. 46.
- Hevesi, J.**, *Radikale Heilung des rhachitischen und statischen Plattfußes mittelst Sehnenplastik*. *Deutsche med. Wochenschr.*, 1904, No. 45.
- Hohmann, G.**, *Fortschritte in der Plattfußbehandlung*. *Münch. med. Wochenschr.*, 1906, No. 20.
- Hoffa, A.**, *Zur Behandlung des Plattfußes*. *Münch. med. Wochenschr.*, 1909, No. 15.
- Derselbe*, *Aetiologie und Behandlung des Plattfußes*. *Arch. f. klin. Chir.*, Bd. 51, Heft 1.
- Hofman**, *Zur Anatomie und Mechanik des Platt- und Hackenfußes*. *Zeitschr. f. Chir.*, Bd. 68, S. 347.
- Holl**, *Zur Aetiologie des angeborenen Plattfußes*. *Arch. f. klin. Chir.*, Bd. 25, S. 925.
- Hübsher, C.**, *Ueber den Pes valgus*. *Zeitschr. f. orthop. Chir.*, Bd. 13, S. 73.
- Joachimsthal**, *Ueber Pes valgus congenitus*. *Deutsche med. Wochenschr.*, 1903, No. 15. *Verhandl. d. Freien Verein. d. Chir. Berlins*, 12. Januar 1903.
- Derselbe*, *Plattfüßeinlagen nach Lange*. *Deutsche med. Wochenschr.*, 1904, No. 8. *Verhandl. d. Freien Verein. d. Chir. Berlins*, 14. Dez. 1903.



- Kirsch, E.**, Die heutige Lehre vom Plattfuß. Korrespondenzbl. des Württemb. ärztl. Vereins, 1896, No. 29.
- Landerer, A.**, Die Behandlung des schmerzhaften Plattfußes mit Massage. Berl. klin. Wochenschr., 1899, No. 47.
- Lange, Fritz**, Neue Plattfüßeinlagen aus Zelluloid-Stahldraht. Münch. med. Wochenschr., 1903, No. 7, S. 288.
- Ledderhose, G.**, Die Diagnose und Behandlung des Plattfußes. Deutsche med. Wochenschr., 1906, No. 21, S. 825.
- Lorenz**, Die Lehre vom erworbenen Plattfuß. Stuttgart 1888.
- Derselbe*, Diskussion zu Landerer: Die Behandlung des Plattfußes. Verhandl. des 10. internat. med. Kongresses, 1891, Bd. 3, Abt. 7a, S. 3.
- Lovett and Cotton**, Transact. of the Amer. Orthop. Association, 1898.
- Lücke, A.**, Die späteren Schicksale des stationär gewordenen Plattfußes. Zeitschr. f. Chir., Bd. 34, S. 1.
- Magnoni, R.**, Contributo alla medicina operatoria del piede piatto grave. Archivio di Ortopedia, Vol. 14, p. 312.
- Marcinowski, Joh. Jaroslaw**, Zur Therapie des erworbenen Plattfußes. Ein neuer Stützapparat für Plattfüße. Inaug.-Diss. Breslau, 1894.
- Meckel, J.**, Ueber Tarsalgie. Münch. med. Wochenschr., 1898, No. 8.
- v. Meyer, H.**, Ursache und Mechanismus der Entstehung des erworbenen Plattfußes. Jena 1888.
- Müller, E.**, Sehnentransplantationen und Verhalten der Sehnen beim Plattfuß. Centralbl. f. Chir., 1903, No. 2.
- Muskat, Gustav**, Heftpflasterverbände zur Behandlung des Plattfußes. Deutsche med. Wochenschr., 1905, No. 29.
- Myrdacz**, Ergebnisse der Sanitätsstatistik des k. k. Heeres, zit. nach Schiff: Ueber die Entstehung und Behandlung des Plattfußes im jugendlichen Alter. Berlin 1904.
- Nicoladoni, C.**, Ueber die Bedeutung des *M. tibialis posticus* und der Schlenmuskeln für den Plattfuß. Zeitschr. f. Chir., Bd. 67, S. 348.
- Derselbe*, Der Hammerzehenplattfuß. Wien. klin. Wochenschr., 1895, No. 15.
- Nieny, Karl**, Ueber den Knickfuß und seine Messung. Zeitschr. f. orthop. Chir., Bd. 10, S. 660.
- Obatinski**, Eine Modifikation des Gleichschen Operationsverfahrens beim Plattfuß. Wien. med. Presse, 1895, No. 41.
- Petersen, J.**, Zum Mechanismus des Plattfußes. Zeitschr. f. Chir., Bd. 67, S. 348.
- Riedinger, J.**, Die Mechanik des Fußgewölbes als Grundlage der Lehre von den Fußdeformitäten. Centralbl. f. Chir., 1897, No. 15, S. 434.
- Derselbe*, Die klinische Aetiologie des Plattfußes. Zeitschr. f. orthopäd. Chir., Bd. 11, S. 156.
- Roth, B.**, The treatment of flat-foot. New York med. Record, 1888, March 17, p. 289.
- Schanz, A.**, Schmerzende Füße. Deutsche med. Wochenschr., 1902, No. 42, S. 754.
- Derselbe*, Ueber Plattfußbeschwerden, Plattfußdiagnose und Plattfußbehandlung. Zeitschr. f. orthopäd. Chir., Bd. 6, S. 485.
- Schiff**, Ueber die Entstehung und die Behandlung des Plattfußes im jugendlichen Alter. Berlin 1904.
- Schreiber, A.**, Allgemeine und spezielle orthopädische Chirurgie. Leipzig und Wien 1888.
- Schultze, T.**, Eine neue Methode der Behandlung des Plattfußes. Deutsche med. Wochenschr., 1895, No. 28, S. 455.
- Derselbe*, Zur Behandlung des statischen Plattfußes mittels des Redressements und der Sehnenplastik. Zeitschr. f. orthopäd. Chir., Bd. 13, S. 502.
- Schwartz**, Tarsalgie du pied droit sans pied plat rebelle, au traitement non sanglant. Tarsectomie cunéiforme. Agrafage de Jacoël. Bull. de la Soc. de chir., Séance du 11 mars 1903, p. 313.
- Seitz, L.**, Die vorderen Stützpunkte des Fußes unter normalen und pathologischen Verhältnissen. Zeitschr. f. orthopäd. Chir., Bd. 8, S. 37.
- Spitzzy, H.**, Der Pes planus. Zeitschr. f. orthopäd. Chir., Bd. 12, S. 777.
- Stokes, W.**, Remarks on flat foot. Brit. med. Journ., 1894, p. 224.
- Staffel, F.**, Ueber den Plattfußstiefel. Deutsche med. Wochenschr., 1897, No. 32.
- Tomaszewski, Roman**, Schweißfuß und Plattfuß. Inaug.-Diss. Leipzig, 1893.
- Trautmann**, Zur Kasuistik des erworbenen Plattfußes. Münch. med. Wochenschr., 1887, No. 13.
- Trendelenburg**, Ueber Plattfußoperationen. Arch. f. klin. Chir., Bd. 39, S. 751.
- Vulpus, O.**, Ein Fall von Pes malleus valgus. Münch. med. Wochenschr., 1896, No. 35.
- Derselbe*, Die Sehnenüppflanzung und ihre Verwertbarkeit in der Behandlung der Lähmungen. Leipzig 1902.

*Weinlechner, Exstirpation des Talus beim Plattfuß. Wiener Blätter, 1888, No. 10, S. 300.*

*Zesas, D. G., Ueber die Beziehungen zwischen Plattfuß und Skoliose. Zeitschr. f. orthopäd. Chir., Bd. 13, S. 783.*

## Die nicht durch Plattfuß bedingten Formen des Fußsohlenschmerzes.

Vielfach kommen Schmerzempfindungen im Bereiche der Fußsohle vor, die außer Zusammenhang mit Plattfuß stehen, ja bei einem Plattfuß auftreten können, ohne daß die Beschwerden auf diesen zu beziehen sind.

Das literarisch auffällig vernachlässigte Gebiet des Fußsohlenschmerzes und seiner Behandlung hat in letzter Zeit in Deutschland namentlich durch FRANKE eine eingehende Bearbeitung erfahren, der ich bei der folgenden Schilderung mich im wesentlichen anschließe.

Der nicht auf den Plattfuß zu beziehende Fußsohlenschmerz läßt sich in der Hauptsache nach FRANKE auf vier Gruppen von Ursachen zurückführen, auf:

- 1) Geschwülste,
- 2) entzündliche und traumatische Erkrankungen, besonders der Bänder, Sehnen und Schleimbeutel der Fußsohle, der Knochen des Fußes und der Weichteile,
- 3) Erkrankungen der Nerven,
- 4) Gicht.

Von Geschwülsten kommen nur solche in Betracht, die, subkutan oder in der Fascie oder zwischen Fascie und Knochen gelegen, durch Druck auf die Nerven Schmerzen verursachen.

Es verdienen hier außer dem Sarkom hauptsächlich die zuweilen angeborenen Lipome des Fußes Beachtung, welche mit Vorliebe an der Fußsohle, oft doppelseitig und symmetrisch sitzen und, zwischen Knochen und Fascia plantaris eingepreßt, heftige Schmerzen hervorrufen können, deren Ursprung im Anfang oft nicht oder nur schwer zu deuten ist.

Häufiger und trotzdem wenig bekannt sind die der zweiten und dritten Gruppe zugehörigen Erkrankungen.

Mitunter anscheinend primär oder im Anschluß an Verletzungen (Knochenbruch oder starke Quetschung des Fußes) oder Infektionskrankheiten entwickeln sich in den Weichteilen des Fußes, namentlich in der Fascia plantaris oder den mit ihr in direkter Verbindung stehenden sehnigen oder bindegewebigen Teilen subakut oder chronisch verlaufende Prozesse, die wegen der von ihnen ausgehenden sehr lästigen Beschwerden unsere Aufmerksamkeit verdienen.

FRANKE hat im Anschluß an Influenza auftretende Fußsohlenschmerzen, die in einigen Fällen die Kranken sehr quälten und arbeitsunfähig machten, auf entzündliche Schwellungen der ganzen Plantarfascie oder von Teilen derselben zurückführen können, die unter Berücksichtigung aller Möglichkeiten nur mit einer überstandenen Influenza in Zusammenhang zu bringen waren. Die Plantarfascie war entweder in ihrer ganzen Länge verdickt, oder es waren, und zwar immer in der Nähe ihres inneren Randes, einzelne oder mehrere Knoten bis zur Größe einer Haselnuß zu fühlen, die auf Druck mehr oder minder schmerzhaft waren. Meist

traten die Knoten in der sonst gesund erscheinenden Fascie isoliert auf, in einzelnen Fällen aber lag ein chronisch verlaufender entzündlicher Prozeß vor, der sich von den Zehen aus über die ganze Fascie und die Ferse bis zum Ansatz der Achillessehne erstreckte, in einigen Fällen auch das Unterhautzellgewebe ergriff und nach längerer Zeit mit narbiger Schrumpfung des ergriffenen Gewebes endete. LEDDERHOSE hat das Leiden ziemlich oft im Anschluß an Unterschenkelfrakturen beobachtet und seine Entstehung auf Risse der durch das lange Ruhelager steif gewordenen Plantarfascie zurückgeführt. In einigen der Fälle, über die FRANKE berichtet, ging die Entzündung von einer Osteoperiostitis eines Fußknochens aus (Calcaneus, Naviculare, Cuboides, Metatarsale) und breitete sich von hier aus schleichend über die Fascie weiter aus. Wie im Gebiet der Zehenballen und der Plantarfascie beobachten wir entzündliche Prozesse auch in der Tiefe des Fersengebietes.

Ein auf die Hacke beschränkter Schmerz (Talgälgie) äußert sich selten spontan, gewöhnlich nur auf Druck, sei es durch den untersuchenden Finger von unten her gegen die Ferse oder durch den Druck des Körpers beim Stehen und Gehen. Ich habe beiderseits diese Erkrankung bei einem 20-jährigen Menschen im unmittelbaren Anschluß an eine akute Gonorrhoe in so intensiver Weise zu stande kommen sehen, daß monatelang das Stehen und Gehen vollständig ausgeschlossen war. Dem ein halbes Jahr lang vergeblich in den verschiedensten Krankenhäusern behandelten jungen Manne konnte ich dadurch die Arbeitsfähigkeit wieder verschaffen, daß ich ihm an den schmerzhaften Stellen vollkommen hohl gearbeitete Zelluloid-Stahleinlagen herstellte. Er war in den ersten Monaten ohne dieselben derartig hilflos, daß er des Morgens schon im Bett gezwungen war, die mit den Einlagen ausgestatteten Stiefel anzuziehen, um überhaupt aufstehen zu können. Allmählich verschwand unter dem Einfluß der dauernden Entlastung die Schmerzhaftigkeit mehr und mehr.

Die diesen Schmerzen zu Grunde liegenden Entzündungen können von der Plantarfascie aus auf das Periost des Calcaneus übergreifen, oder es handelt sich um eine chronische Osteoperiostitis des Calcaneus oder um eine Schleimbeutelentzündung unter diesem. Ich vermute, daß es sich auch in meinem oben erwähnten Falle um eine Schleimbeutelentzündung gehandelt hat, da ich an der äußerst empfindlichen Stelle eine kleine flache Geschwulst nachweisen konnte. Die Annahme indessen, daß eine solche Bursitis stets gonorrhoeischen Ursprungs sei, haben VINCENT und FRANKE bekämpft. VINCENT konnte für zwei seiner Fälle von Hackenschmerz Tripper mit Sicherheit ausschließen, FRANKE hat in der Vorgeschichte der von ihm behandelten Fälle niemals Gonorrhoe gefunden, dagegen in dem einen Falle von Bursitis subcalcanea noch die typischen Zeichen der überstandenen Influenza erkennen können.

Die häufigste Gruppe der Fälle von Fußsohlenschmerz ist diejenige, bei der auch die sorgfältigste Untersuchung nicht die Spur einer Veränderung ergibt, bei der die Schmerzen im Bereiche der Zehenballen, der Fußsohle und der Hacke als rein nervöse aufgefaßt werden müssen.

FRANKE nimmt an, daß in der überwiegenden Mehrzahl dieser Fälle neuritische Prozesse und zwar vielfach infolge von In-



fluenza die Schmerzen verursachen. Fast ohne Ausnahme hat er gefunden, daß der Nervus plantaris, den man am einfachsten zunächst hinter dem inneren Knöchel aufsucht, und dann auch nach unten und oben weiter verfolgen kann, auf Druck mit mehr oder weniger heftigem Schmerz reagiert.

Als eine besondere Form des nervösen Fußsohlenschmerzes faßt FRANKE auch die zuerst im Jahre 1876 von MORTON beschriebene und nach ihm benannte Metatarsalgie auf, während HOFFA u. a. sie in das Gebiet der Plattfußbeschwerden verweisen.

Es handelt sich um einen fast nur am bekleideten Fuß oft paroxysmenartig auftretenden Schmerz im Gebiete des 4. Metatarsophalangealgelenkes und von hier aus nach der Ferse, in manchen Fällen bis zur Wade, ja bis zum Oberschenkel ausstrahlend, der meist sofort aufhört oder nachläßt, sobald der Schuh ausgezogen wird. Nach den vorliegenden Berichten ist außer einer Druckempfindlichkeit des 4. Metatarsophalangealgelenkes objektiv gewöhnlich nichts Abnormes festzustellen. In einem von POCHEHAMMER operativ behandelten Falle ergaben sich als Ursache der Beschwerden unmittelbar am Köpfchen des 4. Mittelfußknochens und weiter distal in dem maschigen Fettgewebe zwischen den Ausläufern der Plantaraponeurose vier rundliche abgekapselte Knoten, deren mikroskopische Untersuchung einen fibro-sarkomatösen Charakter aufdeckte.

Während das Auftreten von Gichtknoten in der Fascia plantaris als zweifelhaft zu betrachten ist, ist es in der Haut der Fußsohle von TROUSSEAU und FRANKE beobachtet worden.

Die Behandlung hat sich nach der Ursache der Schmerzen zu richten. Geschwülste sind zu entfernen. Die Fasciitis plantaris und verwandte Zustände erfordern möglichste Schonung, in schwereren Fällen strenge Bettruhe, PRIESSNITZsche Umschläge, Natrium salicylicum, Aspirin, Antipyrin und Salipyrin in kräftiger Dosis, später Massage, entsprechenden Schutzverband, um beim Auftreten die kranken Stellen gegen Druck zu schützen (Hühneraugenringe, kleine Gummiringe, wie sie zum Bierflaschenverschluß gebräuchlich sind, die nur wenig mit Watte gepolstert und mit einigen Heftpflasterstreifen befestigt werden [BETTMANN] und dergl.). Bei großer Hartnäckigkeit wird durch die Entfernung des Knotens oder der Narbenmassen und entzündeter Knochen fast ohne Ausnahme Heilung erzielt.

Bei Verdacht auf Zusammenhang mit Influenza warnt FRANKE, der die Affektion am eigenen Körper studiert hat, vor jeder noch so leichten Erkältung und vor der Anwendung von Massage, wie vor jeder mechanischen Reizung, außer in veralteten Fällen, in denen, ehe man zur Operation schreitet, ein Versuch mit Massage gemacht werden darf. Auch heiße Bäder haben mitunter günstig gewirkt.

Beim Hackenschmerz empfiehlt FRANKE Gummiabsätze, die so befestigt sein müssen, daß die Köpfe der sie befestigenden Nägel oder Schrauben tief in einer eingeschnittenen Rinne sitzen, so daß der Kranke nicht auf ihnen, sondern wirklich auf dem Gummi steht, oder elastische Einlagen speziell aus Kork, die den Fuß trocken halten, sich durch Kochen reinigen lassen und dadurch zugleich wieder elastisch werden. Ich bevorzuge die bereits oben erwähnten an der schmerzhaften Stelle hohl gearbeiteten Zelluloid-Stahleinlagen, mit denen ich,

ebenso wie es FRANKE von seiner Behandlung berichtet, einen operativen Eingriff bisher stets vermeiden konnte.

Nach den Mitteilungen französischer Autoren kann man in hartnäckigen Fällen durch einen Längsschnitt über der Ferse, energische Bearbeitung der ganzen Fettschicht zwischen Haut und Calcaneus mit dem scharfen Löffel, mit darauffolgender Naht schnell und sicher den Kranken von seinen Leiden befreien.

Bei den nur nervösen Schmerzen sind nach FRANKE Antineuralgica, Arsen anzuwenden, Erkältungen zu vermeiden, enges und unzuweckmäßiges Schuhwerk (hohe Absätze) gegen passendes umzutauschen, Gehen und Stehen einzuschränken, warme oder heiße, eventuell Weichselußbäder, des Nachts PRIESSNITZsche Umschläge oder einfache wollene Einpackungen zu verwenden. In hartnäckigen Fällen benutzt man den faradischen oder galvanischen Strom, verordnet strenge Bettruhe und Terpentin-PRIESSNITZ-Umschläge. Diese Umschläge, die FRANKE mit oft außerordentlichem Erfolge in der Therapie der subakuten und chronischen Neuritis der Influenzranken in Anwendung gebracht hat, werden in der Weise benutzt, daß 2—3 Teelöffel Terpentinöl, nebst einem Glase Spiritus mit einer Weinflasche kalten Wassers tüchtig geschüttelt, schnell auf die zurechtgelegte Kompresse gegossen werden, welche ebenso schnell umgelegt werden muß, damit das fein verteilte Terpentinöl nicht verfliegt. Der Umschlag ist, genau wie ein PRIESSNITZ-Umschlag angelegt, alle 3—5 Stunden zu erneuern und je nach der Empfindlichkeit der Haut durch Zusatz von Terpentinöl oder Wasser zu der Mischung zu verstärken oder abzuschwächen.

Eine hydriatische Kur oder eine Badekur in Oeynhaus, Nauheim, Wiesbaden, Wildbad, Franzensbad, können erfolgreich sein.

In schweren Fällen empfiehlt FRANKE eine tropfenweise Einspritzung von 10—30-proz. Karbolsäure oder von Ueberosmiumsäure in oder um den betreffenden Nervenast, oder die blutige Dehnung des Nervus plantaris, die in einem Falle doppelseitig ausgeführt, von glänzendem Erfolg war, in zwei anderen Fällen versagte.

Bei der MORTONSchen Metatarsalgie haben MORTON, GRAHAM, PÉRAIRE und MALLY sowie FRANKE in verzweifelten Fällen durch die Resektion des 4. bzw. 3. Metatarsophalangealgelenkes oder nur des Metatarsusköpfchens unter gleichzeitiger Entfernung der den Knochen benachbarten Weichteile Heilung erzielt. GRAHAM hat in mehreren Fällen die einfache Resektion des 4. Interdigitalnerven erfolgreich ausgeführt.

#### Literatur.

- Bettmann**, Ueber die Verwendung kleiner Gummiringe zur Druckentlastung schmerzhafter Punkte am Fuß. *Münch. med. Wochenschr.*, 1902, No. 47, S. 1965.
- Franke**, Ueber den Fußsohlenschmerz und seine Behandlung (Podalgie, Plantarneuralgie, Tarsalgie, Metatarsalgie, Talalgie, Hackenschmerz). *Deutsche med. Wochenschr.*, 1904, No. 52—53.
- Derselbe**, Die Erkrankungen der Knochen, Gelenke und Bänder bei der Influenza. *Arch. f. klin. Chir.*, Bd. 49, S. 487.
- Derselbe**, Ueber einige chirurgisch wichtige Komplikationen und Nachkrankheiten der Influenza. *Mitteil. aus den Grenzgebieten der Medizin und Chirurgie*, Bd. 5, 1899.
- Ledderhose**, Zur Pathologie der Aponeurose des Fußes und der Hand. *Arch. f. klin. Chir.*, Bd. 55, S. 694.

- Morton**, *A peculiar affection of the fourth metatarso-phalangeal articulation. Amer. Journ. of med. Sciences*, 1876, January.
- Derselbe**, *Metatarsalgia with an account of six cases cured by operation. Annals of Surgery*, 1893, June.
- Péraire et Mally**, *De la métatarsalgie. Revue de Chir.*, 1899, p. 495.
- Pochhammer**, *Ueber einen pathologischen Befund bei „Fußsohlenschmerz“ (Mortonsche Krankheit). Zeitschr. f. Chir.*, Bd. 80, S. 320.
- Trousseau**, *Medizinische Klinik des Hôtel Dieu. Deutsch von Culmann. Würzburg 1867, Bd. 2, S. 429.*
- Vincent**, *De la talalgie et de son traitement chirurgical. Semaine méd.*, 1904, p. 281.

## Der Hackenfuß.

Wir unterscheiden nach NICOLADONI zwei verschiedene Formen von Hackenfuß (Pes calcaneus). Bei der ersteren Form zeigt der Fuß im Sprunggelenk eine dorsalflektierte Stellung (Pes calcaneus sursum flexus). Die zweite Form ist vorzugsweise bedingt durch einen Tiefstand der Ferse (Pes calcaneus im engeren Sinne).

### Statistik.

Unter den 67 919 chirurgischen Kranken der Münchener chirurgischen Poliklinik, die HORFA zusammengestellt hat, fanden sich 9 mit Hackenfüßen (0,01 Proz.), unter den 1444 Deformitäten betrug der Prozentgehalt des Hackenfußes demnach 0,62 Proz. Die Affektion war 2mal angeboren, 7mal erworben. 2mal war die Deformität beiderseitig, 7mal betraf sie die linke Seite.

Unter je 100 Fällen von angeborenen Fußdeformitäten betrogen nach BESSEL-HAGEN die Häufigkeitszahlen des Pes calcaneus congenitus in Deutschland 1 Proz., in England 2,5 Proz., in Amerika 4 Proz.

TOWNSEND fand unter 2350 Fußdeformitäten 97 Pedes calcanei (4,1 Proz.).

### Pes calcaneus sursum flexus.

Der Pes calcaneus sursum flexus kann angeboren oder erworben sein. Im letzteren Falle ist er bedingt entweder durch Paralyse oder durch pathologische Prozesse am Sprunggelenk und in der Nähe desselben oder stellt eine Gewohnheitskontraktur dar.

### Der angeborene Hackenfuß.

Der Pes calcaneus congenitus kommt entweder für sich allein, bald ein-, bald doppelseitig vor und kombiniert sich meist mit einer Valgusstellung des Fußes oder vergesellschaftet sich mit anderen Mißbildungen. So fanden wir ihn bei dem in Fig. 425 abgebildeten Kinde linkerseits neben einem rechtsseitigen Klumpfuß. Bei dem 6 Wochen alten Kinde, das Fig. 536 und 537 wiedergeben, war der hochgradige doppelseitige Hackenfuß eine Begleiterscheinung einer faustgroßen Spina bifida sacralis.

Beim angeborenen Pes calcaneus ist der Fuß stark dorsalflektiert, alle Muskeln des Unterschenkels und des Fußes sind gesund. Der Fuß läßt sich vielfach dem Unterschenkel vollkommen anlegen. Wird die Plantarflexion versucht, so spannen sich die



Dorsalsehnen sichtbar an und hindern jede weitere Bewegung. Die Ferse steht gerade nach abwärts, die Achillessehne liegt der Tibia dicht an.

Der Pes calcaneus congenitus entsteht wohl zweifellos durch Störungen, die den Fuß zu lange in dorsalflektierter Stellung festhalten, z. B. Steißlagen mit nach oben gestreckten Beinen.

MESSNER beschreibt das Präparat eines ca. 8 Wochen alten Kindes mit hochgradigem beiderseitigem Pes calcaneus congenitus. Die Veränderungen betrafen hauptsächlich den Talus und Calcaneus. Der Hals des ersteren war exzessiv entwickelt und machte beinahe den größeren Teil des Knochens aus. Die auffallendste Veränderung am Talus war die Ausbildung einer relativ flachen Grube an der oberen Fläche des Knochens, da wo die Rolle in den Hals des Talus übergeht. Eine abnorm entwickelte Knochenleiste am vorderen Rande der Gelenkfläche der Tibia paßte in dieselbe hinein. Wie am Talus der Hals, so war es am Calcaneus der Processus anterior, welcher exzessiv in die Länge gewachsen war. Der eigentliche Körper

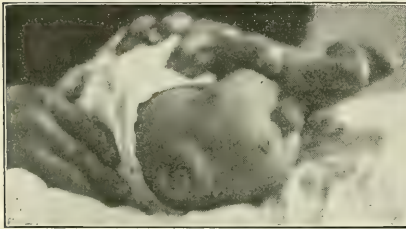


Fig. 536.



Fig. 537.

Fig. 536 und 537. Kind von 6 Wochen mit Spina bifida sacralis und Pedes calcanei.

des Calcaneus war sehr kurz, aber viel höher als unter normalen Verhältnissen. Das Sustentaculum war schwächer entwickelt als normal, und die demselben aufsitzende Gelenkfläche, welche mit dem Sprungbein artikuliert, war nicht, wie unter normalen Verhältnissen, gerade nach oben, sondern nach innen gerichtet.

Bei der Obduktion eines 14-jährigen mit Mikrocephalie behafteten Individuums, das niemals Gehversuche angestellt hatte, fand NICOLADONI an dem rechtsseitigen Pes calcaneus, dessen Dorsalflexion eminent ausgebildet war, eine Luxation der Peronaealsehnen nach vorn.

#### Der paralytische Pes calcaneus sursum flexus.

Der paralytische Pes calcaneus sursum flexus entwickelt sich im Verlaufe der Kinderlähmung mit Funktionstüchtigkeit der Dorsalflexoren und kann nur bei Individuen vorkommen, die trotz der teilweisen Lähmung sich doch ihres Beines als Stütze bedienen. Solche Füße werden, wie v. VOLKMANN gezeigt hat, insbesondere, wenn sich wegen Insufficienz des Quadriceps cruris noch obendrein ein Genu recurvatum entwickelt hat, mit einem Teile der Hacke aufgesetzt, der

nicht zur Gehfläche gehört, sondern der etwas über derselben nach der Insertion der Achillessehne hinauf liegt. In dem Moment, in dem der Kranke den gelähmten Fuß als Stütze benutzt und auf ihm den Körper vorwärts schwingt, knickt der Calcaneus, den die gelähmten Wadenmuskeln nicht festzuhalten vermögen, nach vorne um, soweit es die infolge dieser Gangart schon sehr gedehnten Bänder und die stark veränderten Knochenformen gestatten. Fig. 538 zeigt einen derartigen rechtsseitigen Hackenfuß bei einem 4-jährigen Knaben meiner Beobachtung, Fig. 539 das dazu gehörige Röntgenbild. Es bestand, wie gewöhnlich bei dieser Form der Verbildung, gleichzeitig ein leichter Grad von Valgusstellung.



Fig. 538. Pes calcaneus sursum flexus dexter bei einem 4-jährigen Knaben infolge von spinaler Kinderlähmung.

Derartige Füße werden im Laufe der Zeit im Tarsus und Metatarsus durch Schwerwirkung wieder plantarwärts abgebogen.

Der Pes calcaneus sursum flexus, erworben durch Erkrankungen in dem Sprunggelenk und um dasselbe.

Die in dieses Kapitel gehörigen Deformitäten entstehen durch Narbenzug nach ausgedehnten Verbrennungen an der Vorderseite des

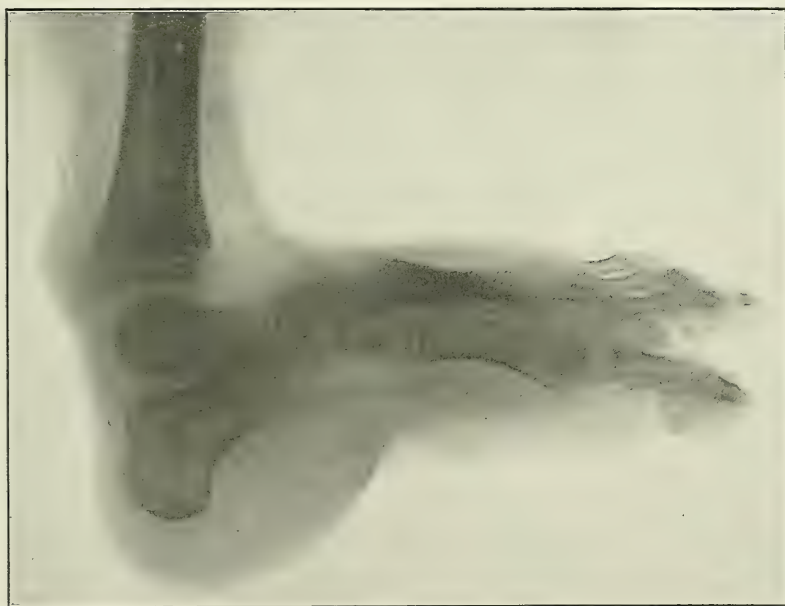

Fig. 539. Röntgenbild des in Fig. 538 abgebildeten Pes calcaneus sursum flexus dexter bei einem 4-jährigen Knaben.

Sprunggelenks, nach ausgedehnten Zerquetschungen, nach entzündlichen Erkrankungen des Sprunggelenks und der benachbarten Knochen. MEUSEL berichtet über einen Fall von *Pes calcaneus sursum flexus*, der durch Epiphysenlockerung nach SCARLATINA verursacht war, NICOLADONI beschreibt ein Präparat, an dem der Fuß infolge einer in multiplen Herden aufgetretenen Osteomyelitis im höchsten Grade der Dorsalflexion gebeugt stand, und das unterste Ende der Tibia so verkümmert war, daß ihre hintere Fläche mit der nach vorne abgewichenen und in gleicher Weise gekrümmten unteren Tibiaepiphyse einen nach hinten und unten gerichteten Bogen bildete.

#### Der *Pes calcaneus sursum flexus* als Gewohnheitskontraktur.

BAYER teilt endlich noch zwei ätiologisch von dem NICOLADONISCHEN Schema wesentlich abweichende Fälle mit, die den Schluß zulassen, daß es außer den angeborenen, paralytischen und durch entzündliche Prozesse des Sprunggelenks und der benachbarten Knochen zu stande gekommenen Formen von Hackenfuß noch eine 4. Gruppe gibt, dadurch charakterisiert, daß an einem bis dahin vollkommen gesunden Fuß infolge schmerzhafter Affektionen der Fersenplanta (im ersten Falle Phlegmone, im zweiten Fremdkörper) der Fuß durch längere Zeit in der für den Calcaneus eigentümlichen Stellung aktiv erhalten und zum Gehen benutzt wird. Hierbei wird genau so wie bei den paralytischen Formen der Fuß mit einem Teil der Hacke aufgesetzt, der etwas oberhalb der sonstigen Gehfläche der Hacke nach der Insertion der Achillessehne hinauf liegt. In der fehlerhaften Stellung fixiert der Fuß sich allmählich. Derselbe ist zunächst nur dorsal-flektiert; nach und nach senkt sich wohl durch Wirkung der Plantarflexion die Fußspitze, und es kommt auch im Skelett zu dauernden Deformationen.

#### Der *Pes calcaneus* im strengeren Sinne.

Der *Pes calcaneus* im strengeren Sinne ist eine Form des Hackenfußes, die nur im extrauterinen Leben erworben wird, niemals angeboren ist. Im Gegensatz zu den Angaben NICOLADONIS, der sie nur bei Erwachsenen gesehen hat, habe ich sie mehrfach bei Kindern gefunden. Als ihr Hauptmerkmal muß — nach NICOLADONIS Schilderung — eine direkt nach abwärts gerichtete Ferse angeführt werden, der aber kein dorsalwärts flektierter Fuß, keine nach aufwärts gerichtete große Zehe entspricht. Das Dorsum pedis steht vielmehr zum Unterschenkel in einem Winkel von etwas mehr als 90°, die Fußsohle ist dem Boden zugekehrt, das Bein wird zum Gehen benutzt, wobei Ferse, Groß- und Kleinzehenballen die Erde berühren. Nur die Sohle weist eine eigentümliche Bildung auf, sie erscheint tief ausgehöhlt; auch der äußere Fußrand schwebt beim Auftreten über dem Boden, so daß im Moment des Feststehens der Fuß einen Torbogen bildet, dessen vordere Stützpunkte Groß- und Kleinzehenballen darstellen, während sein hinteres Ende auf der voluminösen Ferse aufruht. Dieser Bogen ist nicht symmetrisch auf die ganze Sohle verteilt; er steigt langsam bis zur Gegend der Tuberositas ossis navicularis empor. Ueber diesem Punkt beginnt schon der jähe Abfall der Ferse, die, wie bereits erwähnt, nicht nach rückwärts sondern nach abwärts zieht.



Wir finden an solchen Füßen keinen Proc. posterior calcanei, die Achillessehne steht nicht nach hinten herausgehoben vor; außen und innen von ihr fehlen die retromalleolären Gruben. Die Kontur der Wade fällt von der supramalleolären Gegend senkrecht gegen den Fußboden herab. Bedeckt man den übrigen Teil des Fußes mit einem Tuche und läßt nur die hintere Tarsalgegend frei, so gewinnt das untere Ende des Beines das Ansehen, als ob eine große PIROGOFFsche Fersenkappe an den Unterschenkel gelegt worden wäre.

Bei der anatomischen Untersuchung eines derartigen Pes calcaneus im strengeren Sinne fand NICOLADONI alle Muskeln, welche zur Achillessehne zusammenfließen, fettig degeneriert; dasselbe Verhalten zeigten die tiefe Muskulatur der Wade, der Tibialis posticus, Flexor hallucis und Flexor digitor. communis. Vollständig gesund waren die Muskeln an der Vorderseite des Unterschenkels, der Tibialis anticus, Extensor hallucis und Extensor digitor. communis, beide Musculi peronaei und die kurze Muskulatur des Fußrückens, endlich auch die Muskulatur der Planta pedis.

Der Fuß war an zwei Stellen gegen die Sohle abgelenkt, vorne an der Insertion des Tarsus zum Metatarsus und hinten an jener Stelle des Fersenbeines, an der sich der Processus anterior an das Corpus calcanei ansetzt. Das Fersenbein hatte seine normale Form verloren, an das Corpus calcanei setzte sich nach hinten kein Processus posterior an; dieser war vielmehr zu einem Processus inferior geworden, der jetzt, absatzartig nach abwärts ziehend, der Fußsohle in ihrer ganzen Breite diese hohe Wölbung verlieh.

Vortrefflich lassen sich die Skelettverhältnisse des Pes calcaneus im strengeren Sinne an dem beigegeführten Skiagramm des linken Fußes eines 47-jährigen Patienten meiner Beobachtung mit Lähmung der Wadenmuskulatur infolge einer in der Kindheit durchgemachten Poliomyelitis studieren (Fig. 540).

NICOLADONI hat in seinen Arbeiten über den durch Lähmung hervorgerufenen Hackenfuß im engeren Sinne des Wortes zwei Formen unterschieden 1) jene, bei welcher nur die zur Achillessehne vereinigte Wadenmuskulatur und 2) diejenige, bei welcher die hohe und tiefe Wadenmuskulatur geschädigt ist. Der Fuß kann im ersten Falle energisch dorsal- und plantarwärts flektiert werden, das Sprunggelenk ist fest, ohne seitliche Beweglichkeit. Im zweiten Falle ist die Plantarflexion schwach, da sie nur durch die gesund gebliebenen Peronaei ausgeführt wird, das Sprunggelenk ist wackelig.

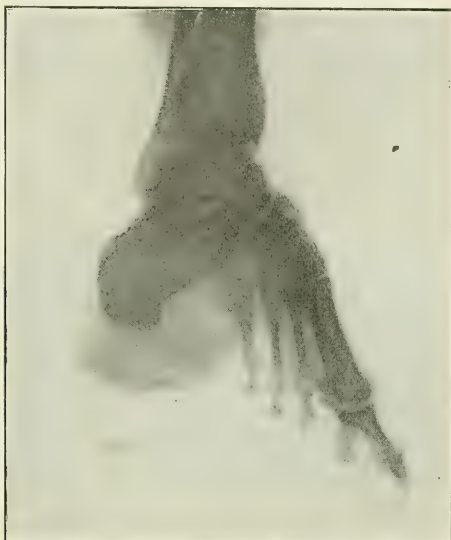

Fig. 540. Linksseitiger Pes calcaneus sensu strictiori bei einem 47-jährigen Patienten mit Lähmung der Wadenmuskulatur infolge alter Poliomyelitis.

In beiden Formen wird durch die funktionstüchtige Plantarmuskulatur der Calcaneus einem bei jedem Auftreten stets wiederkehrenden einseitigen Zuge ausgesetzt und so eine Fußform herbeigeführt, die derjenigen ähnlich ist, welche am Fuß der kleinen Chinesin durch den stetigen Druck einer straff ein Jahrzehnt hindurch um die Ferse und den vorderen Teil des Fußes angelegten Binde entsteht (vergl. S. 588).

Die häufigste Ursache des Pes calcaneus ist eine zentrale Paralyse. In seltenen Fällen wird die Ausschaltung der hohen Wadenmuskulatur nicht durch Lähmung, sondern durch eine Verletzung verursacht.

Fälle dieser Art sind außer von NICOLADONI auch von WITTEK und von VULOWITSCH mitgeteilt worden. In dem einen der von NICOLADONI beobachteten Fälle war die Ursache des Hackenfußes eine Sensenverletzung des linken Beines mit vollständiger Durchtrennung der Achillessehne. In dem anderen Falle bestand bei einem 18-jährigen Patienten seit dem 2. Lebensjahre eine Pseudarthrose am rechten Unterschenkel im unteren Viertel. Trotzdem vermochte der Patient ziemlich gut zu gehen. Das untere Bruchstück neigte sich dabei so stark nach vorn, daß das obere Sprunggelenk in maximale Dorsalflexion geriet und die hohe Wadenmuskulatur vollkommen ausgeschaltet wurde. Auch hier nahm der Fuß die Deformität eines Calcaneus sensu strictiori an. Unter WITTEKS Fällen war die Deformität einmal nach einer Durchtrennung der Achillessehne durch einen Sensenhieb, das zweite Mal nach einer Rißfraktur der Insertionsstelle der Achillessehne am Calcaneus, das dritte Mal nach einer Tenotomie der Achillessehne bei LITTLESCHER Krankheit entstanden. Fälle dieser letzteren Art haben außer mir selbst eine Anzahl von Autoren gesehen. Sie geben uns Veranlassung, Ueberkorrekturen nach Tenotomien der Achillessehne zu unterlassen und an Stelle der Tenotomie die vorher mehrfach besprochene plastische Achillotomie nach BAYER zu üben.

In der Beobachtung von VULOWITSCH aus der v. BERGMANNschen Klinik war eine Glasscherbendurchtrennung der Achillessehne die Ursache eines Pes calcaneus.

### Behandlung.

Die Behandlung des angeborenen Pes calcaneus läßt sich vielfach durch einfache Mittel, durch das Einschieben und die Befestigung eines Wappolsters zwischen Fußrücken und vorderer Unterschenkelfläche, durch redressierende Manipulationen, durch Schienen- oder Kontentivverbände bewerkstelligen. Vielfach habe ich eine spontane Heilung unter der Einwirkung der Schwere des Vorderfußes eintreten sehen. Nur selten wird man, wie es v. DUMREICHER und TUBBY mit Erfolg getan haben, die Tenotomie der Dorsalflexoren ausführen müssen.

Für die leichten Grade von paralytischem Pes calcaneus kommen die sog. Calcaneuschuhe in Betracht, welche hinten entsprechend der Achillessehne einen elastischen Zug besitzen. Derselbe soll die Wirkung der Wadenmuskeln ersetzen und verhindern, daß ein zu weit nach hinten gelegener Punkt der Ferse den Fußboden berührt. JUDSONS Apparat besteht aus einer Unterschenkelschiene, einem Fußteil und einem Quergurt unterhalb des Knies. Die äußere Schiene

besitzt dem Fußgelenk entsprechend ein Scharnier, das dem Fuß freie Plantarflexion, die Dorsalflexion jedoch nur bis zu einem rechten Winkel gestattet.

Wir verwenden in leichten Fällen derartige Vorrichtungen in Form der HESSINGSCHEN Schienenhülsenapparate, an deren nach hinten verlängertem Fußblech ein oben an den beiden Seitenschienen befestigter Gummizug die gelähmten Wadenmuskeln ersetzt (s. Fig. 541).

Von operativen Eingriffen ist zunächst zu erwähnen, daß WILLET, WALSHAM, GIBNEY und KIRMISSON die Achillessehne verkürzten. Ich habe diese Operation mit Erfolg bei einem 8-jährigen Kranken mit LITTLESCHER Krankheit vollführt, bei dem von anderer Seite durch Ueberkorrektur der spastischen Spitzfußstellung ein Pes calcaneus entstanden war.

NICOLADONI hat gerade beim Hackenfuß die erste Sehnen-*transplantation* ausgeführt, indem er die beiden Peronaei durchschnitt, von der Achillessehne einen lateralen Zipfel mit peripherer Basis abspaltete und die Peronaei zwischen die beiden Hälften der Achillessehne einnähte. Obgleich, wie MAYDL mitteilt, in diesem Falle die Sehnen nach Jahren sich wieder gelöst haben und die Deformität wieder eingetreten ist, hat diese Operation doch die Anregung zu der jetzt so viel bei der Behandlung der Lähmungen geübten Sehnen-*transplantation* gegeben.

Nach VULPIUS muß zum Ersatz des Gastrocnemius eine Mehrzahl von Muskeln benutzt werden. Es eignet sich hierzu vor allem der Peronaeus longus, der ja an sich schon plantarflektierend wirkt, durch seinen

Ansatzpunkt aber einen unzuweckmäßigen Nebeneffekt erzeugt und deshalb besser der größeren Aufgabe, der Plantarflexion des ganzen Fußes, zugeführt wird. Ganz das gleiche gilt von den Flexoren der sämtlichen Zehen. Auch der Tibialis posticus kann unter zwei Voraussetzungen geopfert werden. Der Tibialis anticus muß gesund genug sein; es muß außerdem der eine Peronaeus ebenfalls zur Ueberpflanzung gebraucht oder gelähmt sein, damit nicht die Abduktoren das Uebergewicht über die Adduktoren erhalten. Wichtig ist, daß die Ueberpflanzung unter starker Plantarflexion des Fußes, eventuell nach plastischer Verlängerung der vorderen Muskelgruppe, vorgenommen wird.

SCHANZ erzielte in einem von SCHEFFLER mitgeteilten Falle lediglich durch die Ueberpflanzung des einzig brauchbaren Muskels, des Flexor hallucis longus, auf die Achillessehne noch einen guten Erfolg.

Von Operationen am Skelettsystem erwähne ich, daß WALSHAM den Fersenhöcker vor der Ansatzstelle der Achillessehne durchtrennte und ihn bei extremer Plantarflexion des Fußes so stark als möglich nach ab-




Fig. 541. Schienenhülsenapparat mit elastischem Zug zur Behandlung des Hackenfußes.



wärts verschob, um ihn mit Elfenbeinstiften in der neuen Stellung am Calcaneus zu befestigen. HOFFA meißelte den Fersenhöcker schräg durch, verschob ihn nach

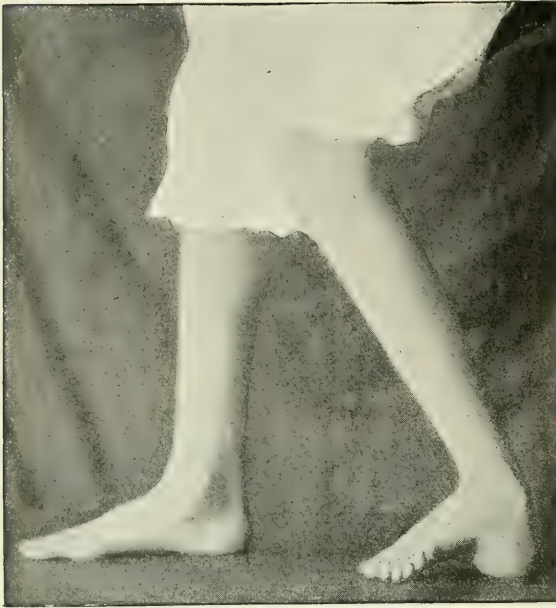

Fig. 542. Pes calcaneus sensu strictiori (nach HOFFA).

hinten und oben und exzidierte gleichzeitig ein Stück der Achillessehne. Fig. 543 zeigt das von HOFFA an dem in Fig. 542 abgebildeten Falle auf diesem Wege erzielte Resultat.

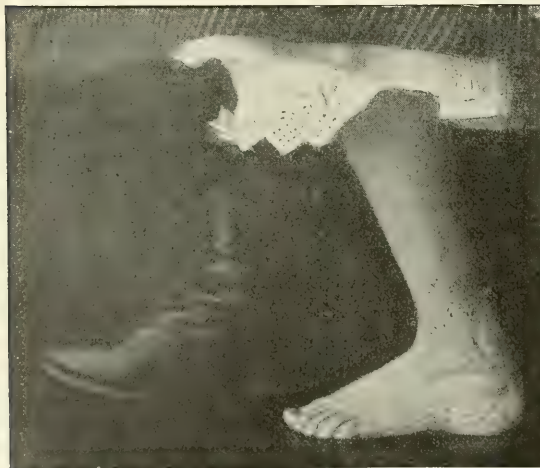

Fig. 543. Die in Fig. 542 abgebildete Patientin nach der Behandlung.

exzidierte gleichzeitig ein Stück der Achillessehne. Fig. 543 zeigt das von HOFFA an dem in Fig. 542 abgebildeten Falle auf diesem Wege erzielte Resultat.

Dasselbe Verfahren ist (nach dem Berichte von VULOWITSCH) auch von BORCHARDT in einem Falle von Pes calcaneus traumaticus ausgeübt worden; allerdings war hier die zweimalige Wiederholung der Operation notwendig, ehe der volle Erfolg erzielt wurde.

Das Prinzip der von WHITMAN angegebenen Behandlung des Pes calcaneus paralyticus beruht auf der Verlegung der Körperlast von der verlängerten und dislocierten Ferse mehr nach der Mitte des Fußes durch Exartikulation des Talus, Arthrodesse des Fußgelenkes, Verkürzung der Achillessehne und Transplantation der Peronaei auf die gelähmte Achillessehne. WHITMAN erreichte mit diesem Verfahren in 14 Fällen gute Resultate.

Endlich hat noch MIKULICZ in einem Falle von Pes calcaneus nach Fußgelenkentzündung, nachdem eine Osteotomie in der Höhe des Sprunggelenks ohne den gewünschten Erfolg war, eine Ankylosierung des Gelenks in Spitzfußstellung vollführt.

## Literatur.

- Bayer, C.**, Zur Aetiologie des Pes calcaneus. *Prager med. Wochenschr.*, 1893, No. 16, S. 187.
- Hoffa, A.**, Zur orthopädischen Behandlung des Pes calcaneus paralyticus. *Zeitschr. f. orthopäd. Chir.*, Bd. 2, S. 445.
- Derselbe.** Lehrbuch der orthopädischen Chirurgie. 5. Aufl., 1903.
- Gibney, V. P.**, The operative treatment of talipes calcaneus paralyticus. *Annals of Surgery*, 1890, p. 241.
- Messner**, Ueber Knochenveränderungen bei Pes calcaneus congenitus. *Arch. f. klin. Chir.*, Bd. 42, S. 578.
- Meusel, F.**, Krankheiten des Fußes. *Gerhardts Handb. d. Kinderkrankh.*, 1887.
- Nicoladoni, C.**, Ueber den Pes calcaneus. *Arch. f. klin. Chir.*, Bd. 26, S. 467.
- Derselbe**, Nachtrag zum Pes calcaneus und zur Transplantation der Peronealsehnen. *Ebenda*, Bd. 27, S. 660.
- Derselbe**, Zur Lehre vom Pes calcaneus. *Wiener med. Wochenschr.*, 1894, No. 9, S. 361.
- Derselbe**, Pes calcaneus traumaticus. *Ebenda*, 1882, No. 23.
- Scheffler, E.**, Beitrag zur Behandlung des Pes calcaneus paralyticus. *Klinisch-therapeutische Wochenschr.*, 1903, No. 12.
- Tengue, O.**, Ueber den Pes calcaneus. *Inaug.-Diss. Berlin* 1903.
- Townsend, W. R.**, A statistical paper on club foot. *Transact. of the New York State med. Soc.*, 1890.
- Tubby, A. H.**, Deformities, 1896.
- Volkmann, R.**, Ueber Kinderlähmung und paralytische Kontrakturen. *Samml. klin. Vorträge*, No. 1.
- Vulowitsch, L. S.**, Ueber den Pes calcaneus traumaticus. *Inaug.-Diss. Berlin*, 1905.
- Vulpinus, O.**, Die Sehnenüberpflanzung und ihre Verwertung in der Behandlung der Lähmungen. *Leipzig* 1902.
- Watsham**, Four cases of talipes calcaneus of paralytic origin. *Brit. med. Journ.*, 1884, June 14.
- Whitman, R.**, The operative treatment of paralytic talipes of the calcaneus type. *Amer. Journ. of med. Sciences*, Nov. 1901, p. 593.
- Willet, A.**, Remarks upon resection of the tendon Achillis in paralytic talipes calcaneus. *St. Barthol.-Hospit. Rep.*, 1880, Vol. 16.
- Wittek, A.**, Ueber den Pes calcaneus traumaticus. *Zeitschr. f. Chir.*, Bd. 44, S. 470.

## Der Hohlfuß.

Der Hohlfuß (Pes cavus) stellt diejenige Deformität dar, bei der eine vermehrte Höhlung der Fußsohle besteht. Die Störung kommt selten für sich allein vor, sondern verbindet sich meist mit dem Pes equinus und dem Pes calcaneus sensu strictiori, auf deren Besprechung ich verweise. In seltenen Fällen findet sich der Hohlfuß als kongenitale, für sich allein bestehende Störung. CLARKE beschreibt sein Vorkommen bei FRIEDREICH'Scher Krankheit.

Während geringere Grade meist keine Beschwerden verursachen, sind mit den höheren Graden des Hohlfußes häufig Schmerzen verbunden. Auch kommt es durch Druck des Schuhwerks auf die vorstehenden Mittelfußknochen zu Druckschwielen. Der Sohlenabdruck eines Hohlfußes zeigt ein vollkommenes Fehlen der der plantaren Wölbung entsprechenden Partie.

JEANNE findet ein Maß für die Aushöhlung der Fußsohle in der Weise, daß er die Länge vom Calcaneusprofil bis zum 1. Metatarsophalangealgelenk sowie die Entfernung der Tuberositas ossis navicularis vom Boden feststellt und das Verhältnis zwischen beiden Größen, den Index, bestimmt. Dieser soll an normalen Füßen niemals mehr als 0,30 betragen.

Zur Behandlung des Hohlfußes sind von BEELY, REDARD und VOGEL Apparate angegeben worden, deren Abbildungen bereits in Bd. I dieses Handbuchs Figg. 264, 265 und 266 wiedergegeben sind.

Ich verweise auf die S. 390 und 396 (I. Teil) gegebenen Beschreibungen derselben.

In schweren Fällen wird die subkutane Durchtrennung der Plantarfascie mit nachfolgendem Redressement vollführt.

LAURENT machte in einem verzweifelten Falle, in dem der Kranke auf den Spitzen der Metarsalknochen ging, mit Erfolg die Resektion des Os naviculare und Cuboideum, während WETTE über zwei Fälle berichtet, in denen mit gutem Resultat ein Keil aus dem Naviculare und Cuboideum mit der Basis nach oben entfernt wurde.

#### Literatur.

- Barwell, R.**, *Pes planus and pes cavus*. *Edinb. Journ.*, 1898, p. 113.  
**Clarke, J.**, *Some observations on the pathology and treatment of pes cavus*. *Edinb. Journ.*, 1902, April, p. 355.  
**Jeanne**, *De la voûte plantaire et du pied creux congénital par malformation osseuse*. *Thèse de Paris*, 1897.  
**Kirchhoff, E.**, *Zur Therapie des Hohlfußes*. *Zeitschr. f. orthopäd. Chir.*, Bd. 1, S. 314.  
**Redard, P.**, *Du traitement du pied creux*. *Gaz. de Paris*, 1896, No. 23—25.  
**Vogel**, *Einige Apparate zur gewaltsamen Redression von Fußdiffermitäten*. *Zeitschr. f. orthopäd. Chir.*, Bd. 11, S. 508.  
**Wette, F.**, *Zur operativen Behandlung des schmerzenden Hohlfußes*. *Beitr. z. klin. Chir.*, Bd. 47, S. 461.

### Entzündliche Prozesse im Fußgelenk und deren Folgezustände.

Schon nach den traumatischen Synovitiden im Fußgelenk finden wir eine große Neigung zur Bildung von Synechien mit nachfolgenden Kontrakturen, die uns dazu veranlaßt, auch bei den Frakturen im Bereiche der Knöchel und den Distorsionen des Fußes die Verbände, mit denen wir unsere Kranken versorgen, in rechtwinkliger Stellung des Fußes zum Unterschenkel anzulegen, um für den Fall des Eintrittes einer Bewegungsbeschränkung das bequeme Auftreten zu ermöglichen.

In erhöhtem Maße trifft diese Forderung für die mit starker Neigung zur Ankylosenbildung einhergehenden osteomyelitischen, eitrigen, gonorrhöischen, puerperalen Prozesse zu.

Ist eine Ausheilung in einer für die Fortbewegung ungünstigen Stellung des Fußes eingetreten, so suchen wir bei fibrösen Verwachsungen auf dem Wege des Brisement forcé, bei knöcherner Vereinigung mit Hilfe von Resektionen die gewünschte Stellung herbeizuführen.

Bei der Arthritis deformans des Fußgelenkes bemühen wir uns, durch Massage und Bewegungskuren die Versteifung aufzuhalten, bei den Folgen gonorrhöischer Fußgelenkentzündungen, falls das Röntgenbild keine knöchernen Verwachsungen erkennen läßt, und der Patient die gehörige Energie besitzt, durch kraftvolle Mobilisierungsversuche noch Beweglichkeit zu erreichen.

Bei der Besprechung der Fußgelenkstuberkulose können wir uns kurz fassen, indem wir in Bezug auf die Einzelheiten dieser Erkrankung auf die Lehrbücher der Chirurgie sowie auf neuere Einzelbearbeitungen (MAASS, STICH), in Bezug auf die Behandlungsgrundsätze auf die die Hüft- und Kniegelenkstuberkulose betreffenden Abschnitte dieses Handbuchs verweisen. Ebenso wie bei den übrigen tuberkulösen Knochen- und Gelenkerkrankungen sorgen wir auch bei den Patienten mit Fußtuberkulose für Regelung der hygienischen Verhältnisse, für Licht und Luft, für Reinlichkeit und empfehlen den



Aufenthalt an der Seeküste, in frischer Wald- und Gebirgsluft. Die Schmierseifenbehandlung (KAPPESSER, HOFFA u. A.) übt erfahrungsgemäß einen günstigen Einfluß auf die Ausheilung der Erkrankung aus. Konservative und operative Maßnahmen stehen nicht im Gegensatz zueinander, sondern haben sich zu ergänzen. Die ersteren bestehen in der Anwendung fixierender und entlastender Maßnahmen in der Form von Gips- und Schienenverbänden, unter denen wir die HESSINGSchen Schienenhülsenapparate bevorzugen, der BIERschen Stauung, der Eröffnung von Abscessen und der Anwendung von Jodoforminjektionen. Vielfach erreicht man namentlich bei Kindern auf diesem Wege bei genügend langer Fortsetzung der Behandlung nicht nur eine Ausheilung des Prozesses, sondern auch die Wiederherstellung einer, wenn auch nur teilweisen Beweglichkeit des Gelenks.

Die operative Behandlung (Evidement, Resektion, Amputation) kommt zur Anwendung, wenn man einen nachgewiesenen Knochenherd entfernen kann, bevor er das Gelenk infiziert hat, wenn der tuberkulöse Prozeß trotz der sorgfältigsten Behandlung andauernd fortschreitet, oder wenn etwa durch Fisteln eine sekundäre Infektion und damit eine Lebensgefahr für den Patienten droht.

Bei den tabischen Arthropathien im Talocruralgelenk und im Tarsus resp. Metatarsus sind fixierende, druckentlastende Verbände oder Schienenhülsenapparate am Platze, gelegentlich kommt die Resektion in Frage (ULLMANN).

#### Literatur.

- König, Franz**, *Lehrbuch der speziellen Chirurgie*, Bd. 3, 1905.  
**Maass**, *Die Tuberkulose des Sprunggelenks. Nach Beobachtungen der Göttinger Klinik.* Arch. f. klin. Chir., Bd. 65, Heft 1.  
**Stich, Rudolf**, *Zur Anatomie und Klinik der Fußgelenkstuberkulose mit besonderer Berücksichtigung der Resektion.* Beitr. z. klin. Chir., Bd. 45, Heft 3.  
**Ullmann, E.**, *Beitrag zur Therapie der tabischen Arthropathie.* Wien. med. Wochenschr., 1898, No. 25—28.

### Ueberzählige Bildungen im Bereiche des Fußes.

Bei den überzähligen Bildungen haben wir es in der Regel mit Doppelbildungen im Bereiche der Zehen und der Metatarsalknochen zu tun. Der überzählige Teil sitzt mit Vorliebe am Rande des Fußes, an der tibialen oder fibularen Seite resp. an beiden gleichzeitig, so daß dann Anlagen zu je 7 Zehen entstehen. Daneben finden sich indessen auch Doppelbildungen mittlerer Zehen. Gelegentlich werden ganze Abschnitte des Fußes verdoppelt.

Vielfach besteht für die überzählige Zehe ein vollkommen ausgebildeter Metatarsalknochen, oder ein Mittelfußknochen teilt sich gabelförmig in zwei Abschnitte. Die beiden Zehen sitzen in anderen Fällen auf zwei getrennten Gelenkflächen des distalen Endes des Metatarsale. Schließlich können auch die Doppelbildungen erst im Bereiche der Phalangen stattfinden. Für die Doppelbildungen der 5. Zehe hat PFITZNER den Nachweis erbracht, daß vielfach der tibiale Zwilling drei-, der fibulare zweigliedrig ist, daß die fibulare Zehe eine ihrer Form nach ausgesprochene 5. Zehe ist, während die tibiale Zehe niemals eine 5. repräsentieren kann, sondern eine typische 4. Zehe darstellt — ein Verhalten, das ich bei meinen Kranken vielfach bestätigt fand.

Eine praktische Bedeutung besitzen diese Mißbildungen nur insofern, als gelegentliche Entfernungen der überzähligen Zehen resp. vorspringender Teile der Mittelfußknochen in Betracht kommen, namentlich dann, wenn durch Druck des Schuhwerks auf dieselben Schwielenbildungen, Schleimbeutelentzündungen und damit dauernde Belästigungen des Trägers der Anomalie eintreten.

#### Literatur.

*Joachimsthal, Georg, Die angeborenen Verbildungen der unteren Extremitäten. Hamburg 1902.*

### Defektbildungen im Bereiche des Fußskeletts.

#### Angeborene Defektbildungen.

Angeborene Defektbildungen im Bereiche des Fußskeletts treten zunächst als Begleiterscheinungen der Defekte der langen Röhrenknochen der unteren Extremität auf.

So fehlen, wie wir sahen, in der Regel beim Tibiadeфекt die große Zehe mit ihrem Mittelfuß-



Fig. 544.

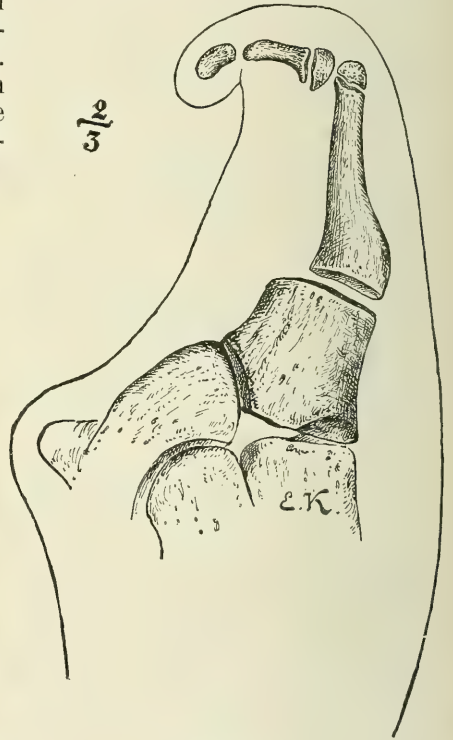


Fig. 545.

Fig. 544. Defektbildungen an beiden Händen und Füßen eines 13-jährigen Mädchens.

Fig. 545. Röntgenaufnahme des rechten Fußes der in Fig. 544 abgebildeten Patientin (Rekonstruktionsbild).

knochen, beim Defekt der Fibula eine oder mehrere laterale Zehen mit entsprechenden Teilen des Metatarsus.

Daneben kommt auch eine Beschränkung der Zahl der Zehen, ihrer Metatarsalia und entsprechender Teile der Fußwurzel bei normaler Ausbildung beider Unterschenkelknochen vor.

So konnte ich bei einem 47-jährigen Manne und dessen beiden einzigen Kindern, einem 13-jährigen Mädchen und einem 10-jährigen Knaben, derartige Anomalien nachweisen. Die Unterschenkelknochen waren normal. Auch die Fersenengegend zeigte ihre normale Gestaltung mit dem nach hinten vorspringenden Hackenfortsatz, an dem die Achillessehne in gewöhnlicher Weise inserierte. In der Malleolengabel artikuliert der Talus, an ihn schloß sich distalwärts ein Rudiment des Naviculare. Die Sehne des Tibialis anticus sprang als deutlicher zu diesem Knochen ziehender Strang hervor. Weiterhin bestand der Fuß nur aus seinem äußeren, dem 5. Mittelfußknochen und der 5. Zehe entsprechenden Anteil, während sich an dem Innenrande ein tiefer, halbmondförmiger Ausschnitt bemerkbar machte.

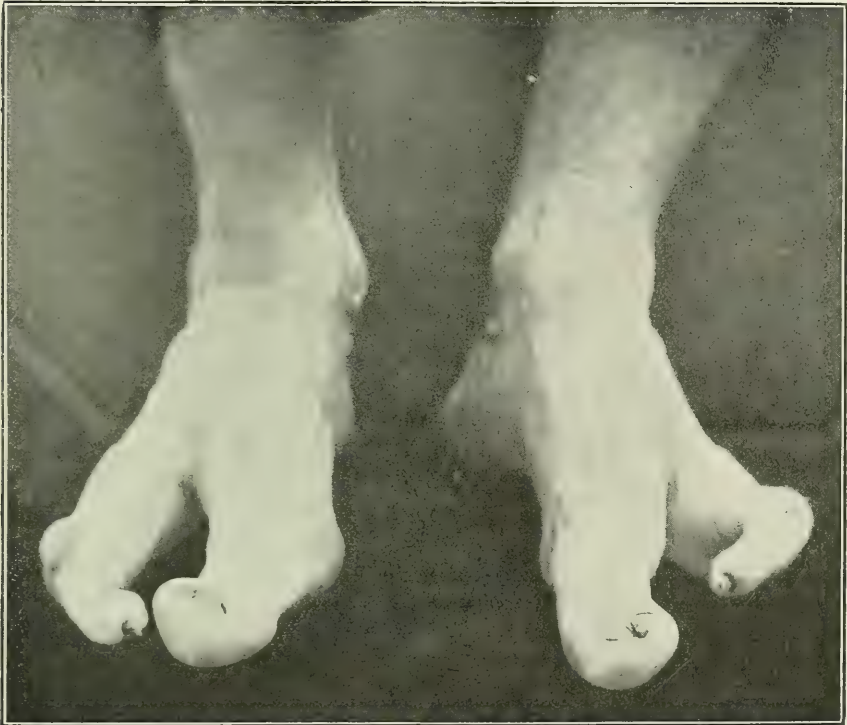


Fig. 546. Doppelseitiger Spaltfuß bei einem 23-jährigen Patienten.

Um die Unterstützungsfläche zu vermehren, hatten sich bei allen drei Kranken, die übrigens andauernd und ohne Beschwerden zu gehen vermochten, die einzigen vorhandenen 5. Zehen vollkommen nach der medialen Seite umgelegt. Fig. 544 zeigt das Bild der 13-jährigen Tochter und Fig. 545 das Rekonstruktionsbild des von ihrem rechten Fuße gefertigten Skiagramms. An demselben sind Naviculare, Cuboides und 5. Strahl zu identifizieren.

Fehlen mittlere Zehen, eventuell mit ihren Mittelfußknochen, so entsteht die als Spaltfuß bezeichnete Anomalie. Der Fuß wird durch den bei dieser Verbildung entstehenden Spalt in zwei gegeneinander bewegliche, häufig opponierbare Hälften geteilt (s. Fig. 546).



Schließlich finden wir noch fötale Amputationsstümpfe im Bereiche des Fußes.

Die angeborenen Defektbildungen erfordern gelegentlich besonders gebaute Schuhe, eventuell entsprechende Prothesen.

Die vielfach bei einseitiger Störung zu beobachtende Verkürzung der betreffenden Extremität kann die Ursache einer Beckensenkung an dieser Seite und einer statischen Skoliose sein, die wir durch eine Sohlenerhöhung möglichst frühzeitig auszugleichen haben.

### Erworbene Defekte im Bereiche des Fußskeletts.

Erworbene Defekte im Bereiche des Fußskeletts können traumatischer Natur sein, sich an phlegmonöse, gangränöse, ulcerierende Erkrankungen anschließen oder die Folge operativer Maßnahmen sein.

Bei ihrer Behandlung kommen, ebenso wie bei den angeborenen Defektbildungen, entsprechende Prothesen in Betracht.

Gelegentlich wird durch eine Amputation oder Exartikulation ein dem Patienten erträglicherer Zustand geschaffen wie bei konservativem Vorgehen.

#### Literatur.

*Joachimsthal, Georg, Die angeborenen Verbildungen der unteren Extremitäten. Hamburg 1902.*

### Die Zehendeformitäten.

Die Zehendeformitäten sind nur in seltenen Fällen angeboren, meist erworben. Ihre gewöhnlichste Ursache ist der Gebrauch einer unzweckmäßigen Schuhbekleidung.

#### Deformitäten der großen Zehe.

##### Hallux valgus.

Beim Hallux valgus, der Abduktionskontraktur der großen Zehe, bildet diese nicht die geradlinige Fortsetzung des ersten Mittelfußknochens, sondern weicht in einem mehr oder weniger scharfen Winkel nach außen ab. Sie legt sich meist unter oder über die übrigen Zehen; es entsteht ein nach außen offener Winkel. Das Köpfchen des 1. Metatarsale tritt stark hervor.

Die Affektion kommt in äußerst seltenen Fällen angeboren vor. So berichtet KLAR ihr Vorhandensein bei einer Frau und bei 4 von 8 lebenden Kindern. Die Frau behauptete, selbst die abnorme Zehenstellung ererbt zu haben. Bei dem von KLAR untersuchten Patienten fiel im Gegensatz zu dem gewöhnlichen Bilde des Hallux valgus die Parallelstellung der übrigen gleichfalls nach außen abgewichenen Zehen zu den großen Zehen auf, so daß diese nicht wie sonst über oder unter die anderen gelagert waren. Ich selbst konnte bei einem Knaben, dessen Füße in Fig. 547 wiedergegeben sind, bald nach der Geburt und später noch im Alter von 7 Monaten einen doppelseitigen Hallux valgus congenitus beobachten, bei dem die großen Zehen sich über die zweiten gelegt hatten und durchaus keine Neigung zu einer Spontanheilung bestand.

Während wir in diesen Fällen wohl eine intrauterine Druckwirkung annehmen müssen, ist für die große Mehrzahl der im späteren

Alter auftretenden Fälle unzumutbares Schuhwerk als Ursache heranzuziehen. Der deformierende Einfluß in der Mitte spitzer Schuhe, der ohne weiteres aus der Betrachtung von Fig. 550 hervorgeht (Fig. 548 und 549 zeigen daneben Stiefel mit einem rationellen Sohlenschnitt), ist in der Neuzeit speziell mehrfach an Röntgenbildern, so von BRAATZ und HOFFA, vor Augen geführt worden. Vermehrt wird die Schädlichkeit derartiger Schuhe noch durch das Tragen hoher Absätze, weil mit der Höhe des Absatzes die ungleiche Belastung des Metatarsophalangealgelenks wächst.

Nach AJEVOLI wird beim Gehen die zunächst auf dem Köpfchen des Metatarsale III ruhende Körperlast auf das Köpfchen des Metatarsale I und die große Zehe verlegt. Bei diesem Vorgang soll eine vorübergehende Valgusstellung der letzteren eintreten. Die Entstehung des Hallux valgus unter dem Einfluß schlechter Schuhe soll nun in der Weise erfolgen, daß diese letzteren die Zehen verhindern, aus der vorübergehenden Valgusstellung während der Zeit der Nichtbelastung wieder in die normale Lage zurückzukehren.

Bei einmal entwickeltem Hallux valgus wirkt der Zug der nach innen abgewichenen Streck- und Beugesehnen im Sinne einer weiteren Vermehrung der Deformität.

Der Hallux valgus ist ungemein häufig. PAYR, welcher in Wien Gelegenheit hatte, große statistische Zahlenreihen zu gewinnen, fand ihn bei 20—25 Proz. aller Erwachsenen in geringerem oder höherem Grade. Das Verhältnis des Vorkommens von Hallux valgus bei Frauen und Männern beträgt 3 : 2. Das häufigere Auftreten beim weiblichen Geschlecht erklärt sich aus der größeren Eitelkeit des letz-

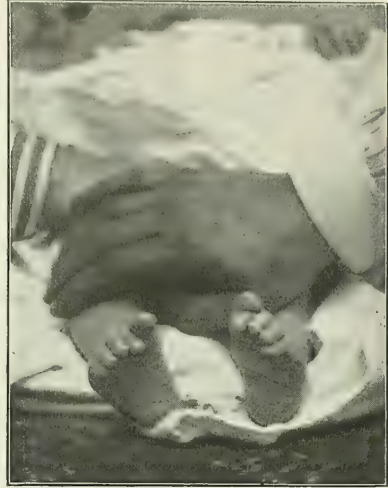

Fig. 547. Hallux valgus congenitus bilateralis bei einem 7 Monate alten Kinde.

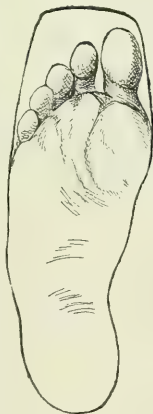

Fig. 548.

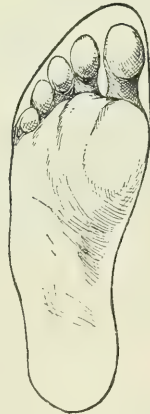

Fig. 549.

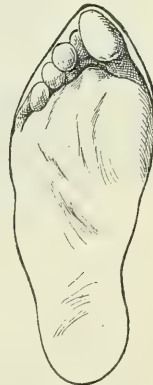

Fig. 550.

Fig. 548 und 549. Zweckmäßige Form des Sohlenschnittes.

Fig. 550. Unzumutbare Form des Sohlenschnittes (nach v. MEYER).

teren. Als durchschnittlichen Zeitpunkt für den Beginn des Uebels konnte PAYR das 14.—16. Lebensjahr finden.

Anatomische Veränderungen (wie sie besonders PAYR studiert hat) ergeben sich beim Hallux valgus bereits in der Haut, die an der Stelle des prominenten Capitulum metatarsi der schwierig verdickt ist. Unter der Haut liegen ein oder mehrere Schleimbeutel, die relativ selten mit der Gelenkhöhle kommunizieren, aber häufig Entzündungserscheinungen aufweisen. An der Gelenk-

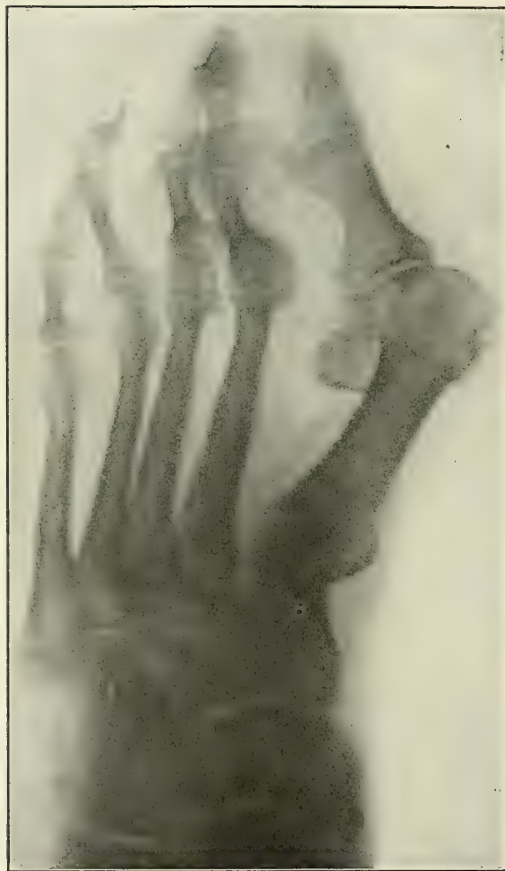

Fig. 551. Linksseitiger Hallux valgus bei einem 40-jährigen Manne.

kapsel fällt eine besondere Derbheit und Dicke auf. Von den Gelenkkörpern nimmt, wie dieses vortrefflich an Röntgenbildern zu studieren ist (s. Fig. 551 und 552), nur der laterale Teil der Fläche des Capitulum metatarsi I an der Gelenkkonstruktion teil, der mediale steht nicht in Gelenkflächenkontakt. Bei der Verschiebung der Phalanx kommt es häufig so weit, daß der laterale Rand der elliptischen Artikulationsfläche der 1. Phalanx den lateralen Rand der Gelenkfläche des Metatarsuskopfes überragt. Während ein normales erstes Metatarsophalangealgelenk, von oben angesehen, an seinem Capitulum eine annähernd sphärische, einheitliche Artikulationsfläche zeigt, erscheint bei einem Hallux valgus das Capitulum dorsalwärts in zwei sehr verschieden aussehende Abschnitte getrennt. Der laterale Teil des Capitulum zeigt sich als sphärischer Gelenkteil und ist dem normaliter zu findenden Köpfchen ähnlich. An-

statt aber dem Mittelstücke des Metatarsus gerade in der Fortsetzung seiner Längsachse anzuliegen, wie dieses beim normalen Gelenk der Fall ist, sieht man bei Hallux valgus, daß diese sphärische Artikulationsfläche dem Metatarsus I schief aufsitzt und zwar mit ihrer schärfsten Konvexität lateralwärts gerichtet. Auf dieser konvexen Fläche sitzt auch die Grundfläche des Hallux auf. Die Gelenkfläche ist lateralwärts etwas weiter gewandert. An den medialen Teilen des Capitulum fehlt der Knorpelüberzug stellenweise ganz oder ist zerklüftet. Der medial nicht mehr in die Artikulation einbezogene Teil des Capitulum metatarsi I ist



sowohl median- als auch distalwärts ziemlich stark prominent, so daß man sogar an das Vorhandensein einer Exostose gedacht hat.

Bei stärkeren Graden von Hallux valgus sieht man die an der Volarseite des Capitulum gelegenen Sesambeinfurchen von ihrer gerade distal verlaufenden Richtung lateralwärts abgelenkt. Allmählich

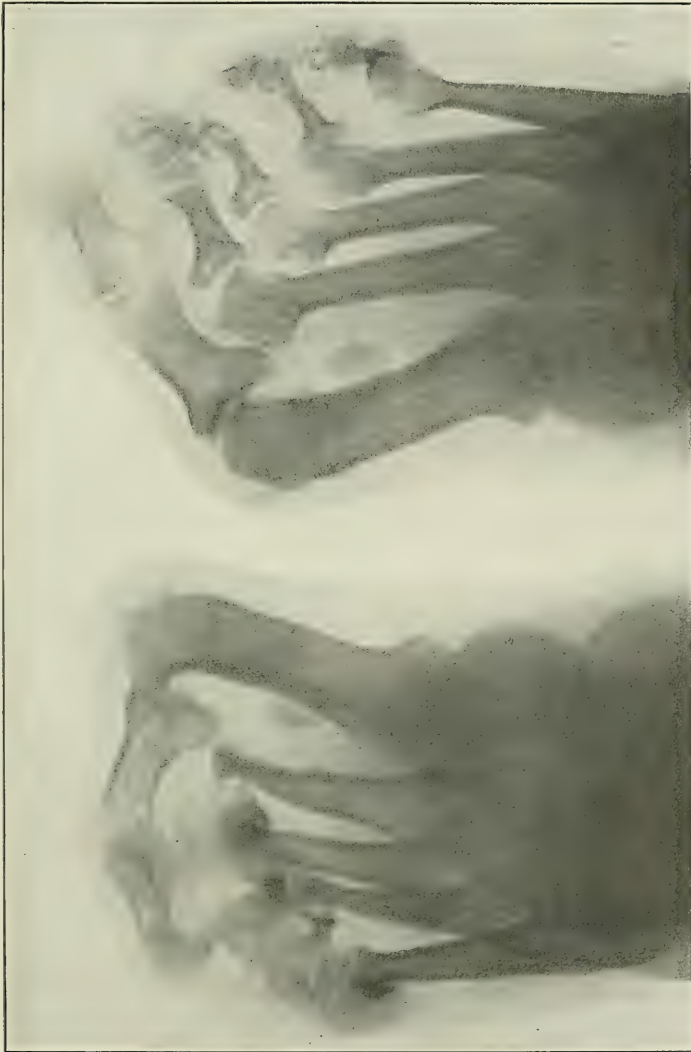

Fig. 552. Doppelseitiger Hallux valgus bei einem 30-jährigen Patienten mit starker Destruktion der Zehengelenke.

gleiten die Sesambeine und zwar zuerst das tibiale lateralwärts. Das laterale Sesambein gleitet in hochgradigen Fällen über den lateralen Rand des Capitulum fort und begibt sich in den Zwischenraum zwischen dem 1. und 2. Mittelfußknochen (vergl. Fig. 551 und 552). Die Flexoren- und Extensorensehnen gleiten gleichfalls nach außen ab.

Viel weniger als das Capitulum metatarsi wird die Artikulationsfläche der Grundphalanx von dem Prozeß beeinflusst.

Bei stärkeren Graden wird sie schief, d. h. sie schließt mit der Längsachse derselben keinen rechten Winkel mehr ein. Die Phalanx scheint auf der medialen Seite länger, auf der lateralen kürzer geworden zu sein, ein Verhalten, das gleichfalls auf den in Fig. 551 und 552 abgebildeten Skiagrammen deutlich hervortritt.

Immer findet sich eine mehr oder weniger ausgesprochene Rotation der Großzehe mit der Plantarfläche nach außen, oft auch eine gleichartige Drehung des Metatarsus.

HEUBACH hält auf Grund des Studiums einer Anzahl von Präparaten den Hallux valgus für eine statische Deformität im Sinne von J. WOLFF. Auf Längs- und Querschnitten sieht man an der lateralen Seite die Corticalis verdickt, ebenso ist die Spongiosa der lateralen Seite dicker und zeigt dichtere Bälkchen als die medialen. Die Schiefstellung des zur Artikulation dienenden lateralen Teiles entsteht nicht dadurch, daß durch die „Exostosen“ der Gelenkkopf lateralwärts gedrängt wird, sondern ebenso wie beim Genu valgum als Anpassung an die vermehrte statische Inanspruchnahme des lateralen Teiles.

Vielfach kommt es zu periostitischen Wucherungen oder zu den Erscheinungen der Arthritis deformans mit Knorpelzerfaserung und weiteren Deformierungen des Gelenks.

Die Symptome des Hallux valgus bestehen in der Deviation der großen Zehe nach außen, verbunden mit einer Rotation nach innen, dem Prominieren des Capitulum metatarsi an der medialen Seite und der Bildung von Schwielen und Schleimbeuteln, welche letztere vereitern und zur Bildung von Fisteln etc. Veranlassung geben können. Die Beschwerden der Kranken mit ausgesprochenen Graden von Hallux valgus sind daher meist sehr erhebliche.

Die Behandlung hat zunächst in leichteren Graden für zweckmäßiges Schuhwerk Sorge zu tragen. Der Innenrand des Stiefels soll möglichst gerade verlaufen.

Von redressierenden Vorrichtungen nenne ich die später noch zu besprechenden, von THILO empfohlenen Einschuhsohlen, an deren mediale Oeffnungen die große Zehe mit einem Bande angezogen werden soll. Eine einfache Vorrichtung wurde auch von NOBLE SMITH angegeben. Mit einem zirkulären Bande wird die Zehe umgeben; an demselben ist ein fester Faden befestigt, den man durch eine Oeffnung an die Spitze des Schuhs ungefähr dort, wo der mediale Rand des Phalangealgelenkes sein soll, leitet. BEELY ließ die Schnur, um die Durchnässung zu vermeiden, im Inneren des Schuhs verlaufen. BIGG, LATHROP u. a. haben ähnliche Apparate angegeben. PITHA empfahl, des Nachts eine Sandale zu benutzen, an der seitlich eine Stahlfeder angebracht war, mit Hilfe welcher ein konstanter Zug an der großen Zehe ausgeübt wurde. Auch Filzstahlschienen, die an der Volarseite des inneren Fußrandes mit Heftpflasterstreifen, bei möglichst korrigierter Lage der Zehe, befestigt werden, kommen in Betracht.

PAYR benutzte einen Gipsverband, an dem in ähnlicher Weise wie an dem v. MIKULICZSchen Genu valgum-Verbande, ein allmähliches Redressement versucht wurde, KÖNIG empfahl die forcierte Reduktion mit nachfolgendem Gipsverbande.

Von operativen Maßnahmen erwähne ich die schon von BROCA empfohlene, neuerdings besonders von EDM. ROSE geübte totale Resektion der Articulatio metatarsophalangea, d. h. die

Entfernung des Capitulum metatarsi I, der Basis phalangis I und der Ossa sesamoidea.

RIEDEL mußte in einem Falle von Hallux valgus nach der Resektion des Capitulum ossis metatarsi I, wie sie von HUETER empfohlen worden ist, später sämtliche Capitula ossium metatarsi entfernen, um die heftigen Schmerzen zu beseitigen, die die in die Planta sich einbohrenden, stärker belasteten Mittelfußknochen verursachten. Er hält die Operation nur bei gleichzeitigem Plattfuß für indiziert, da hier das Köpfchen des Metatarsus I keine Rolle als Stützpunkt des Fußes spielt, wie beim normal gebauten Fuß.

RIEDEL empfahl dann, nachdem er es zunächst unternommen hatte, die „Exostose“ am Metatarsus und die Basis der 1. Phalanx zu entfernen, nach dieser Operation aber in 2 von 9 Fällen eine Aufrichtung der großen Zehe hatte eintreten sehen, außer der Abmeißelung des prominierenden Kopfteiles die bereits von BARKER und REVERDIN ausgeführte Resektion eines Keiles aus dem Metatarsusköpfchen hinter dem Capitulum metatarsi, gerade dort, wo der Kopf an die Diaphyse stößt.

Bei dieser Methode gelingt die Geradrichtung der Zehe, eventuell nach der Tenotomie der Extensorensehne, gewöhnlich ohne Schwierigkeit. Die Breite der Basis des Keiles richtet sich nach der Größe des Winkels, den der Hallux mit dem Metatarsus einschließt.

Der bei aseptischem Vorgehen gefahrlose Eingriff dürfte zur Zeit als die beste Operationsmethode für den Hallux valgus anzusehen sein.

Zunächst nach der Operation zeigt die Großzehe noch das Bestreben, infolge des Zuges der Weichteile lateralwärts zurückzuweichen, zumal dann, wenn auch die übrigen Zehen lateralwärts abgewichen sind. Es empfiehlt sich daher, zunächst eine schmale Schiene an der Innenseite des Fußes zu befestigen, die die Zehe in ihrer neuen Stellung fixiert.

Endlich sind noch Sehnenoperationen beim Hallux valgus vollführt worden.

ULLMANN hat die Sesambeine exstirpiert, den Flexor hallucis durchtrennt und dann in den Extensor hallucis implantiert. Ein auf diese Weise operierter Fall hatte einen äußerst günstigen Verlauf. WEID hat in 19 Fällen den Extensor hallucis an der Zehe durchtrennt und die Sehne an der medialen Seite der Grundphalanx wieder befestigt, um so korrigierend auf die Deformität zu wirken. PICQUÉ und VULPIUS haben das WEIDSche Verfahren mit gutem Erfolg wiederholt und die Verkürzung der medialen Gelenkkapselwand hinzugefügt. Endlich hat DELBET nach der Resektion eines Keiles aus dem Köpfchen des Metatarsale I die Sehne des Extensor hallucis an die Innenseite des Metatarsophalangealgelenks verlegt und ihr hier aus einem abgehobenen Periostlappen eine künstliche Scheide gebildet.

### Hallux varus.

Der Hallux varus, bei dem die große Zehe nach innen abweicht, besteht selten für sich allein.

An beiden Füßen einer von mir beschriebenen, gleichzeitig mit einer Gaumenspalte behafteten ausgetragenen männlichen Frucht fanden sich nach Art der Greifzehen des Affen medialwärts angefügte große



Zehen mit zwei Gliedern, während alle übrigen in der Zahl von 5 vorhandenen Zehen drei Glieder erkennen ließen. Die ersten und zweiten vorhandenen Zehen fügten sich dem Metatarsale I an.

In Fig. 553 bilde ich die Füße eines 4-jährigen Knaben mit einem Hallux varus congenitus linkerseits ab, bei welchem die Deviation nach der medialen Seite nicht die Grundphalanx, sondern das Endglied der großen Zehe betraf. Am Röntgenbilde (Fig. 554) erkennt man neben einer Zuschrägung des distalen Endes des ersten Gliedes an der medialen Seite des Zwischengelenkes einen kleinen Knochenkern, der offenbar als Anlage einer überzähligen Zehe aufzufassen ist. Es handelt sich hier um ein Analogon zu den von mir beschriebenen angeborenen seitlichen Deviationen der Fingerphalangen.



Fig. 553.

Fig. 553. Mediale Abweichung des Endgliedes der linken großen Zehe bei einem 4-jährigen Knaben.

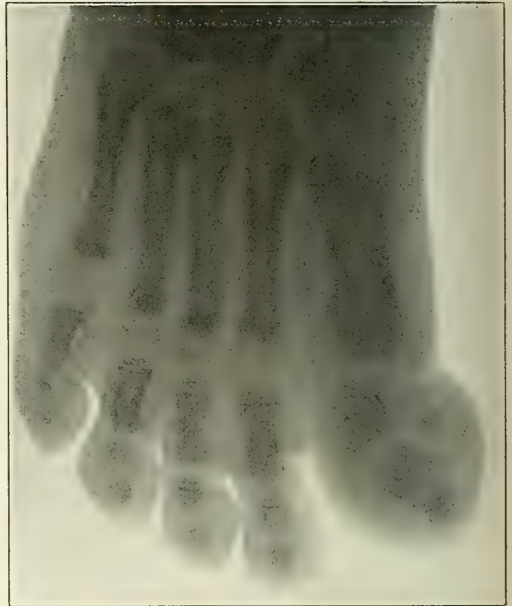

Fig. 554.

Fig. 554. Röntgenbild des in Fig. 553 abgebildeten linken Fußes.

Ein Hallux varus kann mit Equinovarus oder Genu valgum zusammen vorkommen.

Eine Sandale mit entsprechender Vorrichtung oder ein Einwickeln des Fußes mit Heftpflasterstreifen wird in der Regel zur Beseitigung des Hallux varus genügen.

### Die übrigen Deformitäten der Zehen.

Unter den verschiedenen meist durch unzureichendes Schuhwerk erzeugten Zehenverbildungen, sind die sogenannten Hammerzehen zu erwähnen, die am häufigsten an der zweiten Zehe vorkommen (Fig. 555). Das erste Glied ist bei dieser Deformität, welche in seltenen Fällen auch angeboren sein kann, dorsal-, das zweite

stark plantarflektiert. Auf der Höhe der verkrümmten Zehe, sowie auf dem in die Planta vorspringenden Metatarsalköpfchen finden sich vielfach Schwielen, Hühneraugen und Schleimbeutel, die meist mit starken Beschwerden verknüpft sind.

THILO verwendet zur Geradrichtung der Hammerzehen (wie übrigens auch anderer Zehendeformitäten) Einschuhsohlen aus festem steifen Bindsohlenleder. Man drückt die verkrümmte Zehe fest gegen eine solche Sohle, auf der der Kranke steht, und zeichnet mit einem Bleistift ihre Umrisse ab. Innerhalb des Umrisses schlägt man in etwa 1,5 cm Entfernung zwei Löcher in die Sohle (s. Fig. 556), legt auf die untere Seite der Zehe eine dünne, fest gedrehte Schnur entsprechend der Längsachse und umwickelt die Zehe mit Heftpflaster. Die Enden der Schnur werden durch die Löcher der Sohle geschoben und an der unteren Seite derselben festgeknotet. Ueber diese Sohle zieht man zunächst den Strumpf, dann einen feststehenden Schnürstiefel mit breiter Spitze.

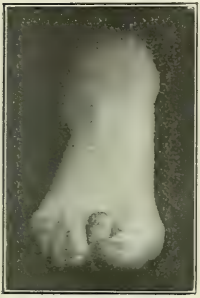

Fig. 555.

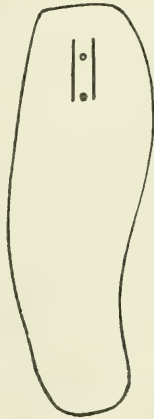

Fig. 556.

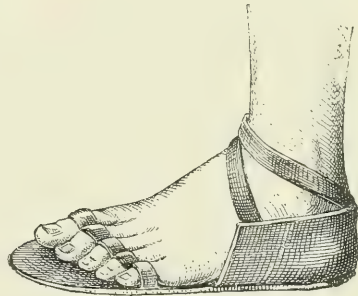


Fig. 557.

Fig. 555. Hammerzehe bei einem 18-jährigen Mädchen.

Fig. 556. Einschuhsohle (nach THILO).

Fig. 557. Sandale mit elastischen Schlingen zur Behandlung verkrümmter Zehen (nach SCHREIBER).

Gelingt es nicht, durch Benutzung derartiger Vorrichtungen oder von Sandalen mit kleinen elastischen Schlingen (s. Fig. 557) oder durch forcierte Geradrichtung der Zehen und Befestigung derselben auf einer Filz-Stahlschiene oder dergl. mehr, eine Beseitigung der Beschwerden herbeizuführen, so kommen operative Maßnahmen in Betracht: die offene Durchschneidung aller Weichteile an der Plantarseite der Zehe (nach PETERSEN), bis die vollständige Geradrichtung sich ermöglichen läßt, mit nachfolgender Fixierung der Zehe in Streckstellung für 3—4 Wochen, die Resektion des Gelenkes, eventuell nach KAREWSKI die Arthrodese und endlich die Exartikulation der Zehe.

Plantar- und Adduktionsstellungen der Zehen, speziell der großen Zehe, die wir bereits bei der Besprechung des zuerst von NICOLADONI, später von VULPIUS, RANNEFT und KIRSCH beschriebenen Pes malleus valgus oder Hammerzehenplatt-

fußes erwähnt haben (s. S. 673), sind neuerdings von C. HOFMANN auch anatomisch untersucht und mit der Bezeichnung „Klumpzehen“ belegt worden. Nach HOFMANN'S Anschauung stellen die Klumpzehen unter allen Umständen, falls es sich nicht um eine immerhin mögliche angeborene Deformität handelt, erworbene Entlastungsstellungen der Zehen infolge eines schmerzzerzeugenden Zustandes dar. Die durch die abnorme Zehenstellung herbeigeführte Aenderung der statischen Verhältnisse veranlaßt Deformierungen, die sich auf den ganzen Fuß beziehen und schließlich zur vollständigen Fixation der pathologischen Stellung führen können.

Gelingt es nicht, durch Beseitigung der eigentlichen Ursachen — bei schmerzhaften Zuständen, ungeeignetem Schuhzeug, schmerzhaftem Plattfuß — oder durch Korrektur mit Gipsverbänden, eventuell nach vorausgeschickten Tenotomien, zum Ziel zu gelangen, so empfiehlt HOFMANN die Resektion der 1. Grundphalanx, mit deren Hilfe WITZEL in einem Falle ein gutes Resultat erzielte.

#### Literatur.

- Ajevoli, E.**, *Hallux valgus in rapporto alla statica ed alla meccanica del piede. Archivio di Ortopedia*, 1895, No. 4.
- Braatz, E.**, *Ueber die falsche gewöhnliche Schuhform und über die richtige Form der Fußbekleidung. Königsberg i. Pr. 1897.*
- Delbet**, *Hallux valgus bilatéral traité par la résection sémi-articulaire et la vaginoplastie artificielle. Bull. de la Soc. de Chir. de Paris, Séance du 16 février 1896, p. 181.*
- Heubach, F.**, *Ueber Hallux valgus und seine operative Behandlung nach Edm. Rose. Zeitschr. f. Chir., Bd. 26, S. 210.*
- Hofmann, C.**, *Zur Entstehung und Behandlung der Klumpzehen. Zeitschr. f. orthopäd. Chir., Bd. 8, S. 434.*
- Joachimsthal, Georg**, *Die angeborenen Verbildungen der unteren Extremitäten. Hamburg 1902.*
- Derselbe*, *Ueber angeborene seitliche Deviationen der Fingerphalangen. Zeitschr. f. orthopäd. Chir., Bd. 2, S. 265.*
- Karewski**, *Ueber den orthopädischen Wert und die Dauerresultate der Gelenkverödung. Berl. klin. Wochenschr., 1895, No. 38.*
- Kirsch, E.**, *Hallux malleus (varus). Centralbl. f. Chir., 1897, No. 18.*
- Klar, M. M.**, *Ueber angeborenen Hallux valgus. Zeitschr. f. orthopäd. Chir., Bd. 14, S. 304.*
- Payr, F.**, *Pathologie und Therapie des Hallux valgus. Wien 1895.*
- Petersen, E.**, *Zur operativen Behandlung verkrümmter Zehen. Arch. f. klin. Chir., Bd. 37, S. 678.*
- Picqué, L.**, *Note sur un cas d'hallux valgus. Bull. de la Soc. de Chir. de Paris, Séance du 30 avril 1902, p. 518.*
- Ranneft, S. B.**, *Eine seltene Mißbildung des Fußes. Zeitschr. f. orthopäd. Chir., Bd. 4, S. 190.*
- Riedel**, *Zur operativen Behandlung des Hallux valgus. Centralbl. f. Chir., 1886, No. 44.*
- Röpke, W.**, *Ueber den Hallux valgus. Zeitschr. f. Chir., Bd. 70, S. 137.*
- Teichmann, Georg**, *Ueber Hallux varus. Inaug.-Diss. Breslau, 1902.*
- Thilo, Otto**, *Einschuhsohlen zur Geradrichtung der Zehen. Zeitschr. f. orthopäd. Chir., Bd. 4, S. 61.*
- Ullmann, E.**, *Die Behandlung des Hallux valgus mittelst Sehnenplastik. Wien. med. Presse, 1894, No. 49, S. 2091.*
- Weid**, *The operative treatment of hallux valgus. Annals of Surgery, Vol. 15, 1897, April.*



# Ueber künstliche Gliedmassen.

Von

Geh. Sanitätsrat Prof. Dr. **L. Heusner**, Barmen.

## I. Armprothesen.

Wie bei allen schwierigen Problemen, welche den Geist der Menschen bewegten, so ist auch bei den künstlichen Gliedmaßen die Erkenntnis nicht plötzlich und vollkommen aus einem klugen Gehirn entsprungen, sondern es bedurfte der mühsamen Arbeit von Generationen, um die auftauchenden Ideen und Konstruktionen allmählich aus dem Unklaren, Komplizierten und Ueberladenen zur Einfachheit, Klarheit und praktischen Brauchbarkeit herauszubilden. Auf diesem Entwicklungsgange ist außerordentlich Vieles, was, ohne dauernden Wert zu erlangen, für das Studium der Orthopädie sehr lehrreich ist, indem fast alle Konstruktionen und Kraftübertragungen: Hebel, Welle, Schraube, Federzug, Druck-, Spann-, Fixations-, Auslösungs-Vorrichtungen zur Anwendung kamen. Wir werden die künstlichen Glieder nach ihrer historischen Entwicklung durchmustern, weil diese Methode bequem und dem natürlichen Verlaufe folgend ist, dabei aber, unserer Hauptaufgabe entsprechend, die Beschreibung und das Verständnis der Konstruktion und mechanischen Funktion in den Vordergrund stellen, und was in dieser Richtung nicht genügend aufgeklärt und wertvoll ist, vernachlässigen.

Vereinzelte Nachrichten über künstliche Gliedmaßen und besonders über künstliche Arme reichen bis in das griechische und römische Altertum zurück. **PLINIUS** d. J. erzählt, daß **MARCUS SERGIUS**, der im zweiten Punischen Kriege die rechte Hand verlor, sich eine eiserne Hand anfertigen ließ, mit welcher er den Schild festhielt und an zahlreichen Gefechten teilnahm; eine Beschreibung der Konstruktion gibt **PLINIUS** nicht. Im Mittelalter gab das hochentwickelte Kunsthandwerk der Waffen- und Panzerschmiede, sowie der Uhrmacherei die Anregung zu ähnlichen Konstruktionen für künstliche Gliedmaßen. Ein Meisterstück in dieser Beziehung ist die noch jetzt in dem Schlosse Jaxthausen in Württemberg aufbewahrte künstliche Hand des Ritters Götz von Berlichingen, dem 1504 bei der Belagerung von Lands-

hut in Bayern durch eine Nürnberger Feldschlange die rechte Hand zerschmettert worden war. Er ließ sich von einem Waffenschmied zu Oluhausen bei Jaxthausen eine eiserne Hand anfertigen (Fig. 558 A), deren Vorderarmkapsel zum Aufklappen eingerichtet war und mittels einiger Schnallenriemen am Armstumpf befestigt wurde. Die Finger waren in allen Gliedern beweglich und standen in Streckstellung, konnten aber durch Druck mit der anderen Hand fest genug geschlossen werden, um das Schwert zu halten und kräftig zu führen. Der Beuge- und Streckmechanismus, den Götz selbst während seiner

langen Heilungs- und Schmerzenszeit ausgedacht hatte, war dem Flintenschloß nachgebildet und seine Konstruktion ist aus Fig. 558 B ersichtlich, welche aus KARPINSKIS Atlas, unter Ausmerzung eines Konstruktionsfehlers, entnommen ist. Die unbewegliche Handwurzel enthält eine kräftige, gerade Stahlfeder ( $z$ ), welche zur Streckung des basalen Fingergliedes dient. Die Feder ist mit ihrem hinteren Ende drehbar an einem Stift befestigt und stützt sich mit ihrem vorderen Ende gegen das basale Fingerglied, indem sie mit ihrer Spitze in einen Spalt einer daselbst befindlichen zweiten Druck-

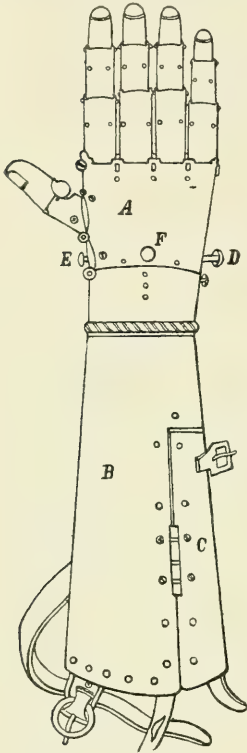


Fig. 558 A.

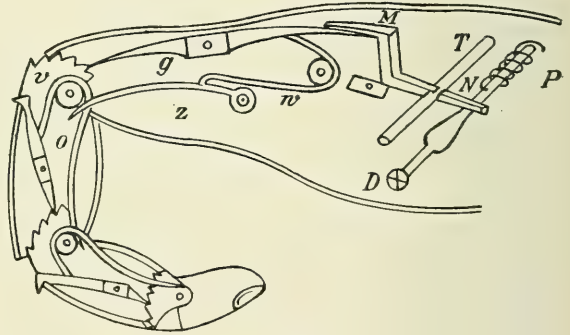


Fig. 558 B.

feder hineingreift. Beugt man das basale Fingerglied, so wird die in der Hand befindliche Feder gekrümmt und angespannt und sucht den Finger wieder zu strecken. Allein mit Hilfe eines auf der Achse des Gliedes angebrachten Sperrrades  $v$  nebst in der Hand liegenden Sperrhebels  $g$  und Druckfeder  $w$  wird die jeweilige Beugestellung festgehalten, wie der aufgespannte Hahn einer Flinte stehen bleibt. Wird aber die von unten gegen das hintere Hebelende drückende Feder  $w$  durch einen von oben ausgeübten Druck überwunden, so wird das vordere Hebelende aus dem Sperrrad befreit und die Feder  $z$  schleudert das basale Fingerglied mit einem Ruck in die Streckstellung zurück. Die Befreiung geschieht durch Niederdrücken eines, an der ulnaren Handseite befindlichen, Knopfes  $D$ , welcher sich in einen, die Handwurzel quer durchsetzenden, Stift fortsetzt. Der Stift hat in seiner Mitte eine spindelförmige Ver-

dickung und wird durch eine Spiralfeder *P* bei Nachlaß des Druckes in seine frühere Stellung zurückgeschoben. Dicht vor dem Stift und parallel mit diesem verläuft eine drehbare Walze *T* von der inneren zur äußeren Handwurzelseite. Diese Walze wird beim Niederdrücken des Stiffes, welcher sich mit seinem spindelförmigen mittleren Teile unter den an der Walze angebrachten Zahn *N* schiebt, ein wenig um ihre Achse gedreht. Infolge dieser Drehung drückt der, auf der gegenüberliegenden Seite der Walze befestigte, Fortsatz *M* auf das hintere Ende des Hebels *g*, wodurch dessen vorderes Ende aus dem Sperrad herauspringt und das basale Fingerglied zur Streckung freigemacht wird. Ein ähnlicher Mechanismus wie zur Streckung der Grundphalanx befindet sich im basalen Fingergliede zur Streckung und Beugung des zweiten Gliedes: Eine hinten aufgebojene und geschlitzte Druckfeder *o* stützt sich mit ihrem vorderen Ende gegen das zweite Fingerglied, mit ihrem hinteren Ende drückt sie von unten gegen einen zweiarmigen Hebel, dessen vorderes Ende wieder in ein Sperrädchen auf der Achse des ersten Gliedes eingreift. Wird das basale Fingerglied gebeugt, so entsteht zwischen ihm und der Mittelhand ein klaffender Spalt, in welchen das hasenschwanzförmig aufgebojene hintere Ende des Sperrhebels hinaufragt. Wenn aber das Basalglied in die gerade Stellung zurückschnellt, so schließt sich der erwähnte dorsale Spalt und das hintere Hebelende wird unter das Blech der Mittelhand geschoben und niedergedrückt. Hierdurch wird wieder das vordere Ende des Hebels aus dem Sperrad des zweiten Fingergliedes befreit, und dieses schnell ebenfalls in die gerade Richtung. In gleicher Weise wird auch das dritte Fingerglied gestreckt. Die vier Finger konnten nicht bloß gemeinschaftlich, sondern auch einzeln in jedem Gliede gebeugt, aber stets nur gemeinschaftlich losgeschnellt werden. Man hat sich daher nicht bloß einen, sondern vier Auslösungshebel an der Welle in der Hand zu denken. Der Daumen hat einen besonderen, von den übrigen Fingern unabhängigen, Mechanismus und wird durch Niederdrücken eines, an der radialen Handseite befindlichen, Knopfes *E* (Fig. 558 A) zur Streckung gebracht. Das Handgelenk kann passiv gebeugt und mittels einschnappender Feder beliebig festgestellt werden. Zur Befreiung der Feder ist ein dritter Druckknopf *F* auf dem Handrücken vorhanden. In der Rüstung konnte man dem wackeren Ritter nicht ansehen, daß er amputiert war, und nur das wiederholte Knacken beim Zu- und Aufmachen verriet die künstliche Hand. Dieselbe hat dem Besitzer, der schon im 23. Lebensjahr die natürliche Hand verlor, nach seinen eigenen Aufzeichnungen, während seiner langen kriegerischen Laufbahn, vortreffliche Dienste geleistet.

AMBROSIUS PARÉ, dessen Werke den Stand der Chirurgie und Orthopädie in der zweiten Hälfte des 16. Jahrhunderts widerspiegeln, hat uns die Abbildung von zwei weiteren künstlichen Händen aus jener Zeit hinterlassen. Die eine derselben (Fig. 559) war aus gepreßtem Leder hergestellt und zum Einschieben des Stumpfes von oben eingerichtet. Sie war von sehr einfacher Beschaffenheit, hatte aber hübsche Formen und mochte ein ganz geeignetes Ersatzstück zum Verdecken des Defektes für einen Patrizier bilden. Ihre leicht federnden Finger hatten hinreichende Festigkeit, um kleinere Gegenstände, z. B. eine Schreibfeder, festzuhalten.



PARÉS zweite Hand war, wie jene Götz von Berlichingens, für einen Kriegermann, einen Hugenottenkapitän, bestimmt, der seine linke Hand ebenfalls durch die Kugel einer Wallbüchse verloren hatte und wie Götz mit seiner Prothese weiter kämpfte. Auch sie war aus Eisen gemacht von einem intelligenten Pariser Schlosser und Panzerschmiede, dem „kleinen Lothringer“, der sich seiner Kunstfertigkeit wegen in Offiziers- und Adelskreisen großer Anerkennung erfreute. Die Hand wurde von A. PARÉ abgebildet und mit kurzen Erklärungen versehen, aber erst 100 Jahre später von LAMZWERDE ungenau und schwer verständlich beschrieben, so daß man etwas Einbildungskraft zu Hilfe nehmen muß, um sich ein richtiges Bild zu machen und die Fehler, welche von einem Autor auf den anderen übernommen wurden, auszumergen. Zunächst handelte es sich bei den drei Abbildungen PARÉS (Fig. 560 A, B, C) um zwei verschiedene Prothesen mit gleicher Handkonstruktion, von denen die eine für einen linken Vorderarmstumpf, die

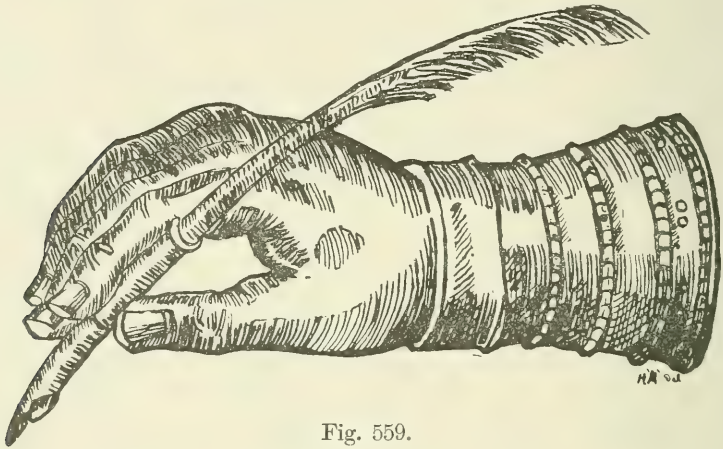


Fig. 559.

andere für einen linken Oberarmstumpf bestimmt war, während der Mechanismus an einer rechten Hand erläutert wird. Die erstere (Fig. 560 A und 560 B) wurde beim Anlegen mittels zweier flacher Holzschienen und dreier Schnallenriemen am Vorderarmstumpf befestigt. Die zweite bestand aus zwei zusammenfügbaren Hälften und wurde durch einen Kranz von Schnüren mit ihrem oberen Ende am Brustharnisch, oder einem Leibwams angeknöpft. Der Ellbogen war beweglich und an der Außenseite mit Schneckenfeder und Sperrad nebst Auslösungsvorrichtung versehen, wodurch der Träger in den Stand gesetzt wurde, jede beliebige Beugstellung des Vorderarmes herzustellen und festzuhalten. Das Handgelenk war, wie bei Götz' Kunsthand, unbeweglich; die Finger konnten nicht einzeln, sondern nur gemeinschaftlich gebeugt und gestreckt werden. Dieselben standen, wie bei Götz, gewöhnlich in Streckstellung und wurden in derselben festgehalten durch vier schmale Stahlfedern (Fig. 560 C a, b, c, d), welche aus der Handwurzel an der Streckseite der Finger verliefen. Der Beugemechanismus ist von LAMZWERDE und den späteren Autoren nicht richtig verstanden und beschrieben worden, weil Zugschnüre, die notwendig dazu gehören, bei der Abbildung des Apparates nicht mehr vorhanden

waren<sup>1)</sup>. Quer durch die Hand verlief dicht hinter den Fingerbasen eine Welle, auf welcher sich vier Sperrädchen befanden, welche durch

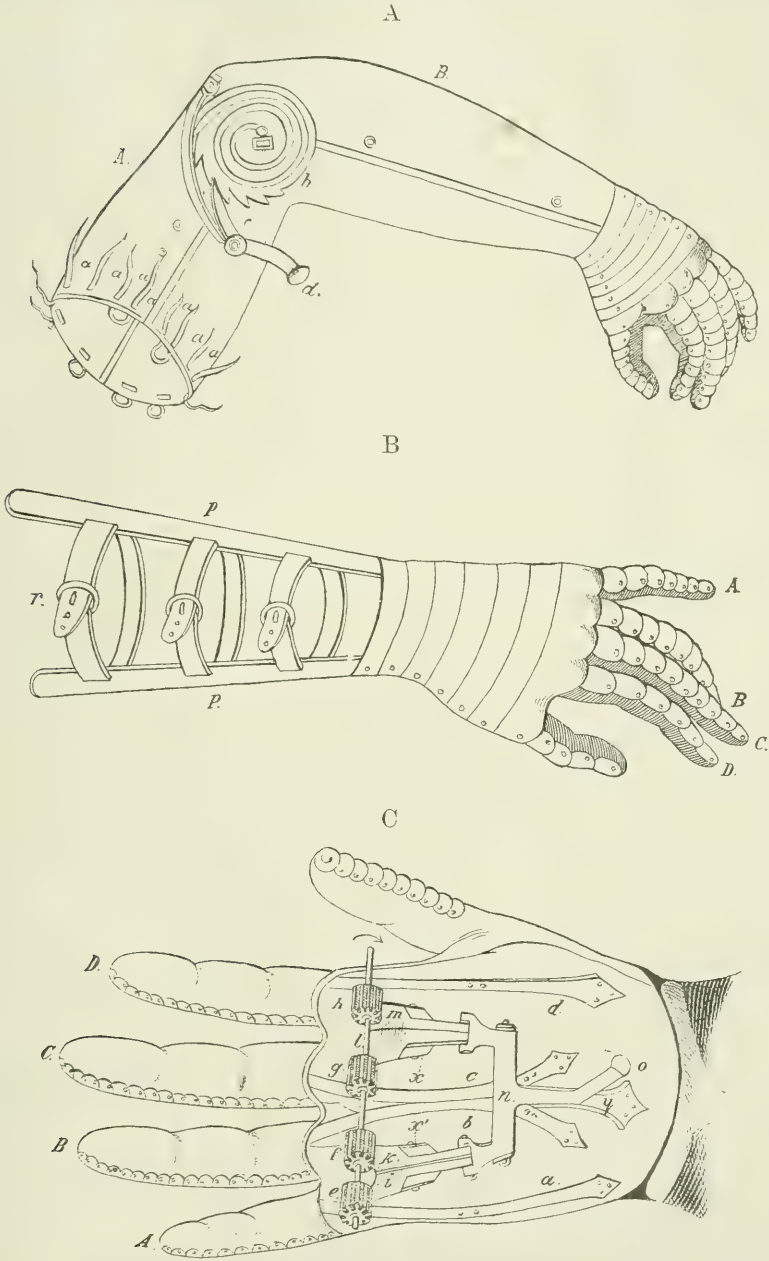


Fig. 560 A, B, C.

1) Mir ist nur die holländische Uebersetzung von PARÉS Werken durch BATTUM 1634 zur Hand. Es ist darin eine kurze, bis auf die fehlenden Zugschnüre aber richtige, Erklärung der Teile gegeben.

die Sperrhebel ( $m k$ ) mit Hilfe der darunter liegenden Druckfedern  $x v$  festgestellt wurden. Die Achse war nicht rund, wie in unserer, aus KARPINSKIS Atlas entnommener, Zeichnung dargestellt ist, sondern viereckig, wie auf PARÉS Abbildung. An der Daumenseite ragte sie ein wenig über die Oberfläche hervor und konnte hier durch die andere Hand mit Hilfe eines aufgesetzten Schlüssels in der Pfeilrichtung umgedreht werden. Hierbei wurden Zugschnüre, welche von der Spitze der Finger längs der Beugeseite derselben in die Hand verliefen und an der Welle befestigt waren, auf letztere aufgewickelt und die Fingerglieder dadurch gebeugt. Durch einen Druck auf den an der Handwurzel hervorragenden Knopf  $o$  wurden die Sperrhebel von den Rädchen entfernt, worauf die Finger durch ihre Druckfedern gestreckt und die Zugschnüre von der Welle wieder abgewickelt wurden. Eine unter dem Knopf  $o$  angebrachte Springfeder  $y$  schob denselben bei Nachlaß des Druckes wieder in seine Anfangsstellung zurück. (Diese Springfeder wurde irrthümlich von den Autoren als eine Beugefeder für die Finger angesehen.) War der Mechanismus der Götzschen Hand dem Flintenschlosse nachgebildet, so erinnerte jener des kleinen Lothringers an die Konstruktion der mittelalterlichen Armbrust, wobei auch eine Streckfeder mit Hilfe von Welle, Sperrad und Kurbel angespannt und mittels Drückers resp. Abzuges wieder losgeschneit wurde. Beide Prothesen waren geniale Leistungen und sind vielfach vorbildlich geworden. Sie können uns namentlich lehren, daß ein künstlicher Arm einen vortrefflichen Ersatz bilden kann, wenn er ausschließlich für einen bestimmten Zweck eingerichtet wird, während das Bestreben nach der natürlichen Vielseitigkeit des verlorenen Gliedes stets auf Abwege führte und die Gebrauchsfähigkeit im einzelnen herabsetzte. Wir sehen das sofort bei dem nächsten Erfinder, welcher eine in mancher Beziehung recht bemerkenswerte Prothese geschaffen hat, nämlich dem Königl. Regierungsmechanikus, CARL HEINRICH KLINGERT in Breslau, der zur Zeit Friedrichs des Großen für einen adeligen Herrn, welcher sich auf der Jagd den rechten Arm über dem Ellbogen abgeschossen hatte, eine Prothese konstruirte (Fig. 661). Ober- und Unterarmkapsel bestanden aus Holz und hatten am Ellbogen durch zwischengeschaltete hölzerne Backen jederseits ein zwiefaches Scharniergelenk. Die Hand nebst Handgelenk und Fingergliedern waren aus Messingblech gebildet. Die Vorderarmkapsel hatte über der Hand ein Ringgelenk für die Pro- und Supinationsbewegungen der Hand, indem letztere mittels eines röhrenförmigen Ansatzstückes fernrohrartig in die Vorderkapsel eingeschoben und mittels eines Stiftes, welcher in einem Querschlitz der Vorderarmkapsel spielte (Bajonettverschluß), daselbst festgehalten wurde. KLINGERT bemühte sich nach Möglichkeit, die natürlichen Bewegungen nachzuahmen und suchte dies zu erreichen durch Zugschnüre in Verbindung mit Rollen und Federn, wodurch die Extension und Flexion sämtlicher Gelenke, einschließlich Supination und Pronation der Hand ausgeführt werden konnten. Die Zugschnüre verliefen durch das Innere des Armes nach oben zu einer an der Innenseite der Oberarmkapsel angebrachten Messingplatte, wo sie an einer Reihe kleiner, durch Sperrvorrichtung fixierbarer Messingschieber endigten. Durch einen Griff mit der anderen Hand konnte jeder einzelne Schieber angezogen und das dazu gehörige Glied gebeugt werden; beim Nachlaß des Zuges sank es durch die Wirkung der



Schwere in die geöffnete Lage zurück. Der Amputierte mußte also die linke Hand zu Hilfe nehmen, um die Bewegungen der Prothese auszuführen, und man fragt sich verwundert, warum die künstlichen Gelenke nicht in viel einfacherer und sicherer Weise, direkt von der anderen Hand bewegt wurden. KLINGERT hat mit seinen Ideen manche Verwirrung angerichtet, und wir sehen noch Jahrzehnte lang Bemühungen, die mit Hilfe der anderen Hand angezogenen Zugschnüre als bewegende Kraft bei den Armprothesen zu benutzen, bis man allmählich einsah, daß mit diesem Hilfsmittel, welches nur zur Maskierung des Defektes gut ist, aber keinen wirklichen Nutzen für den Gebrauch schafft, nicht viel anzufangen ist.

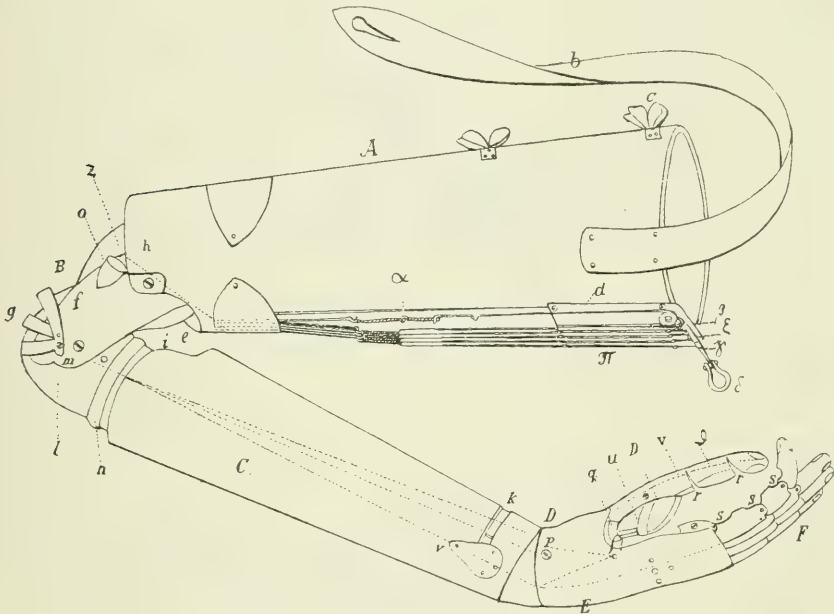


Fig. 561.

Während man sich in Deutschland mit derartigen phantasievollen, aber aussichtslosen Versuchen abmühte, wurden in dem praktischeren England schon Prothesen hergestellt, welche allen Ansprüchen bezüglich einfachen Baues und dessen, was wirklich erreichbar ist, genügten. GAVIN-WILSON in Edingburgh benutzte zu den Kapseln statt des schweren, der Oxydation unterworfenen und die Wärme stark leitenden Metalles ausschließlich Holz und gehärtetes Leder, Materialien, welche von den gerügten Mängeln frei sind, sich durch Leichtigkeit auszeichnen und besonders gut bearbeiten und formen lassen. Nur die Gelenke waren der größeren Haltbarkeit wegen aus Messingblech gebildet und zwar waren Ellbogen und Hand mit Kugelgelenken, also mit allseitiger Beweglichkeit, die Fingerglieder aber mit Scharniergelenken versehen. Auf automatische Führung der Glieder verzichtete WILSON; sie wurden bewegt mit Hülfe der anderen Hand und behielten ihre Stellung infolge ihrer Steifheit und Reibung. Dagegen war bereits in der Vola eine Schraube mit Mutter zur Befestigung

von Gabel, Messer und anderen Hilfsinstrumenten, und an Daumen und Zeigefinger konnte eine Schreibfeder mit Hilfe eines darübergeschobenen Ringes festgemacht werden. Um das Aussehen der künstlichen Hände möglichst natürlich zu machen, waren sie mit fleischfarbener Lammshaut überzogen und die Finger sogar mit Hornnägeln versehen. WILSONS Apparate fanden viel Anerkennung, besonders auch seitens des bekannten Chirurgen BENJAMIN BELL in Edinburgh, und es ist erstaunlich, daß noch Generationen vergehen mußten, bis ähnliche Grundsätze und Konstruktionen allgemeiner zur Geltung kamen.

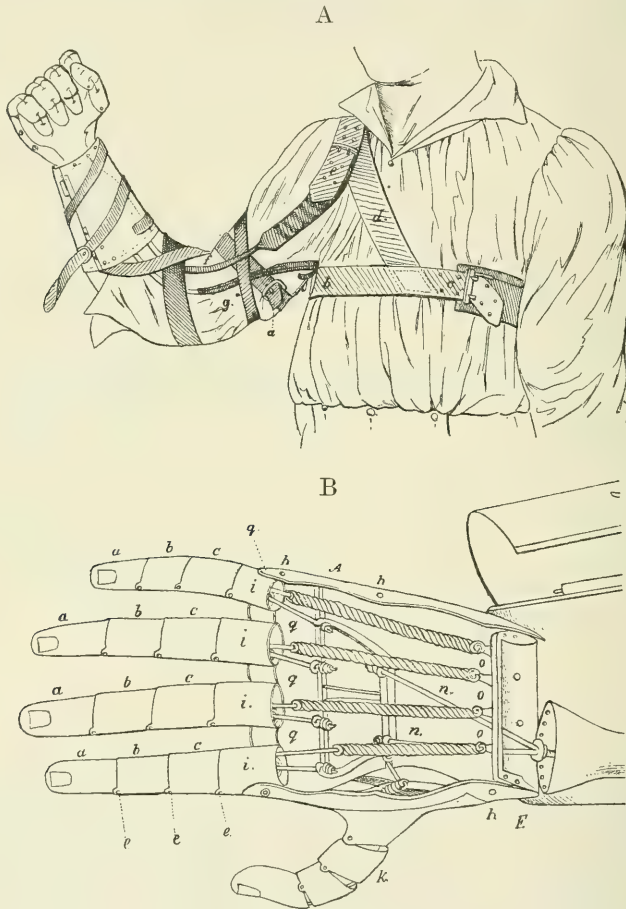


Fig. 562 A und B.

Der nächste beachtenswerte Erfinder, welcher in Deutschland, eine zu seiner Zeit viel bewunderte Prothese für einen Vorderarmstumpf erfand, war der Berliner Hofzahnarzt PIERRE BALLIF. Er konstruierte 1812 eine Hand aus Messingblech, bei welcher die in allen Gelenken beweglichen Finger durch angespannte Spiralfedern in permanenter Beugung erhalten und durch ein System von Zugschmüren willkürlich geöffnet wurden (Fig. 562 A u. B). Die im Innern der Hand gelegenen Spiralfedern entsprangen an einem in der Hand-

wurzel angebrachten Metallbügel und endigten mit Zugschnüren, welche durch die volare Fingerseite bis zu den Fingerspitzen verliefen, wo sie sich an der Nagelseite anhefteten. Für den Daumen war eine besondere Flexionsspirale in der Nähe seiner Basis angebracht. Unter den Spiralfedern befand sich in der Mittelhand ein kleines schlittenartiges Zuggestell aus Eisenstäbchen, an dessen distalem Ende die Extensionsschnüre für sämtliche Finger angeknüpft waren. Dieselben liefen durch die dorsalen Fingerseiten, setzten sich aber in den volaren Seiten der Endglieder fest und wurden durch Metallösen und Führungsrollchen in ihrer richtigen Lage, getrennt von den Flexionsschnüren, erhalten. Von dem proximalen Ende des Zuggestelles gingen zwei Saiten nach aufwärts, die nach kurzem Verlaufe sich in einem Knoten vereinigten, dann durch eine besondere Röhre in der Vorderarmhülse hinaufliefen und sich oberhalb der Prothese wieder trennten, worauf das eine Ende sich an einem um die Brust, das andere an einem um die gleichseitige Schulter geschlungenen Riemen ansetzten. Die erstere Schnur wurde durch Streckung des Ellbogengelenkes, die letztere durch Abduktion des Oberarmes von der Brust in Spannung versetzt. Durch diese Anordnung wurde erreicht, daß die Finger bei Flexion des Ellbogens entspannt, also geschlossen wurden, während sie sowohl bei Streckung des Ellbogens, als auch beim Erheben des Oberarmes von der Brustseite sich öffneten. Um die Prothese bequem anlegen zu können, war die Vorderarmkapsel an der Volarseite zum Aufklappen eingerichtet wie bei Berlichingens Prothese; zwei Riemen am oberen Ende der Hülse dienten zur besseren Befestigung am Oberarm. Die Hand war leicht und elegant gearbeitet und konnte benutzt werden zum Ergreifen und Festhalten leichter Gegenstände, litt aber an einem Uebermaß von Schnüren und sah unschön aus wegen der stets geballten Faust. Dagegen hat sich BALLIFs Idee, durch Zugschnüre mit Hilfe um Brust und Schulter gelegter Riemen die Finger zu bewegen, als dauernd wertvoll erwiesen, ganz besonders, wie wir sehen werden, für Fälle von doppelseitiger Amputation.

Der Leipziger Mechaniker GEISSLER fertigte im Jahre 1814 für den russischen General Davitoff eine künstliche rechte Hand an, deren Mechanismus zwar ebenfalls überladen und kompliziert war, aber wegen verschiedener origineller Ideen und konstruktiver Feinheiten eine Beschreibung verdient. Der Armschaft war wie bei BALLIF aus Messingblech gearbeitet und mit Leder überfütert, die Oberarmröhre durch tief herabreichende Einschnitte in eine Anzahl federnder Stücke zerteilt, welche mittels Riemens gegen den Stumpf herangezogen werden konnten (Fig. 563 A). Einige an den Schlitzstücken angeheftete Schnallenriemen dienten zur Befestigung der Prothese an einem Leibwamse, ähnlich wie bei jener des kleinen Lothringers. Der Ellbogen hatte ein Zapfengelenk, enthielt aber um den Zapfen noch eine in Ober- und Unterarmkapsel knapp hineinpassende Hohlkugel aus Messingblech, welche zum Dirigieren von Zugschnüren für die Hand, sowie zur Ausfüllung der bei Flexion und Extension zwischen den Kapseln aufklaffenden Spalten diente. Außerdem war an der Kugel eine Verzahnung angebracht, in welche eine Sperrfeder eingriff zur Feststellung des Vorderarmes in jeder Flexionsstellung. Um der Prothese eine größere, den Pflichten und Gewohnheiten des Generals entsprechende, Brauchbarkeit zu geben, fertigte GEISSLER



vier verschiedene Hände an, welche mit Hilfe eines röhrenartigen Ansatzstückes auf die Vorderarmhülse aufgeschoben und durch einen

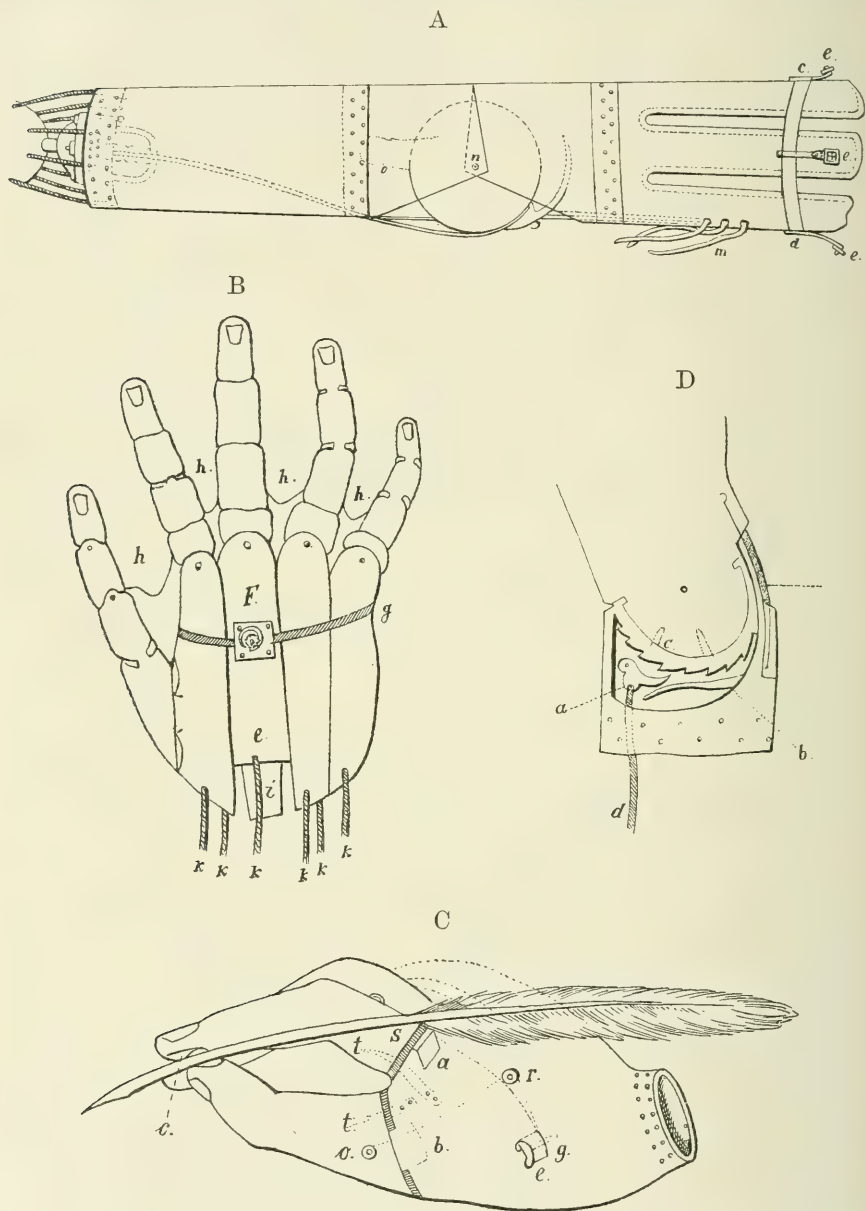


Fig. 563A—D.

Zapfen und einen Kranz von Schnüren festgehalten wurden. Die eine dieser Hände, welche für gewöhnlich zum Verdecken des Defektes getragen wurde, war, nach GAVIN-WILSONS Prinzip, aus verzapften, steifgehenden Holzgliedern für passive Bewegung gearbeitet. Die Holzplatte,

aus welcher die Mittelhand bestand, war, um die natürliche Biegsamkeit nachzuahmen, aus fünf Teilstücken zusammengesetzt, welche durch eine darumgelegte Schnur zusammengehalten wurden (Fig. 563 B). Bei der zweiten, zum Schreiben bestimmten, Hand waren der Zeige- und Mittelfinger einerseits und der Daumen andererseits gegeneinander beweglich und wurden für gewöhnlich durch Druckfedern auseinander gehalten (Fig. 563 C). Beim Schreiben wurden sie zum Halten der Feder zusammengeklemt durch zwei, aus der inneren Höhlung kommende, Zugschnüre, welche mittels der anderen Hand, wie bei den Saiten der Geige, auf einen, an der radialen Seite angebrachten, Stift aufgewickelt wurden. Ähnlich war auch die dritte, zum Kartenspielen dienende Hand eingerichtet; doch waren die Saiten, welche Daumen und Zeigefinger zusammenführten, hier nicht zur radialen, sondern zur ulnaren Handseite geleitet und daselbst in permanenter Anspannung erhalten durch eine Spiralfeder. Mit Hilfe eines außen vorragenden Druckstiftes wurde die Feder beim Niederdrücken der Hand auf den Tisch entspannt und die Finger, welche die Karten hielten, geöffnet. Die vierte Hand war dazu bestimmt, im Dienste den Degen zu halten, also ein ähnlicher Zweck wie bei Götz von Berlichingen. Die Beuglieder waren jedoch nicht wie bei letzterem in allen Gelenken beweglich, sondern hatten ein gemeinschaftliches, an ihrer Basis angebrachtes Zapfengelenk mit Sperrvorrichtung und konnten mit Hilfe der anderen Hand gegen den feststehenden Daumen angepreßt werden und in derselben Weise war auch das Handgelenk feststellbar gemacht (Fig. 563 D). Eine Zugsaiten, welche durch die Armschiene zur Achsel verlief und mittels Knopfes außen an der Weste befestigt war, öffnete den Fingerverschluß durch Abheben des Oberarmes von der Brust; eine zweite, über Schulter und Nacken verlaufende und auf der gesunden Seite am Rock befestigte Schnur löste den Sperrkegel des Handgelenkes durch Vorwärtsbewegen der Schultern.

Als eine verbesserte Auflage von BALLIFs Kunstarm kann die Prothese bezeichnet werden, welche die talentvolle Berliner Instrumentenmacherin KAROLINE EICHLER 1836 konstruierte; doch wurden die Finger für gewöhnlich nicht geschlossen, sondern in leichter Streckstellung gehalten durch die Wirkung feiner Spiralfedern, welche innen an den dorsalen Fingerseiten angebracht waren. Daumen und Zeigefinger wurden durch besondere Abduktionsfedern auseinandergespreizt, wie bei GEISSLERS Hand (Fig. 564). Die Zugsaiten, welche die Schließung der Finger vermittelten, lagen in der Beugeseite und verliefen unter Benutzung einer kleinen Leitrolle in der Hohlhand, nach einem System von Sperrschiebern in der Vorderarmkapsel (*m-l*), ähnlich wie bei KLINGERTS Arm. Zeigefinger und Daumen waren durch zwei besondere, an einem 6. Schieber endigende Schnüre opponierbar (*II*). Die Finger wurden durch ihre Schieber mit Hilfe der anderen Hand einzeln beliebig stark geschlossen und durch Druckknöpfchen wieder frei gemacht. Die vier äußeren Finger konnten aber auch automatisch geschlossen werden, indem ihre Saiten, ähnlich wie bei BALLIF, mit einem zweiten Zugsystem verknüpft waren, welches, nach oben zu einer Schnur vereinigt, sich, an der Seite eines Brustwamses anheftete. Die beiden Züge, welche Daumen und Zeigefinger zusammenführten, standen ebenfalls mit einer automatisch bewegten Zugsaiten in Verbindung, welche an einem Häkchen an der Vorderseite der Oberarmhülse befestigt war (*IV*). Die Anspannung

dieser Saite, also die Schließung von Daumen und Zeigefinger, erfolgte, sobald der Oberarm gestreckt wurde und ließ nach, sobald der Ellbogen sich wieder beugte. Die Schließung der übrigen Finger

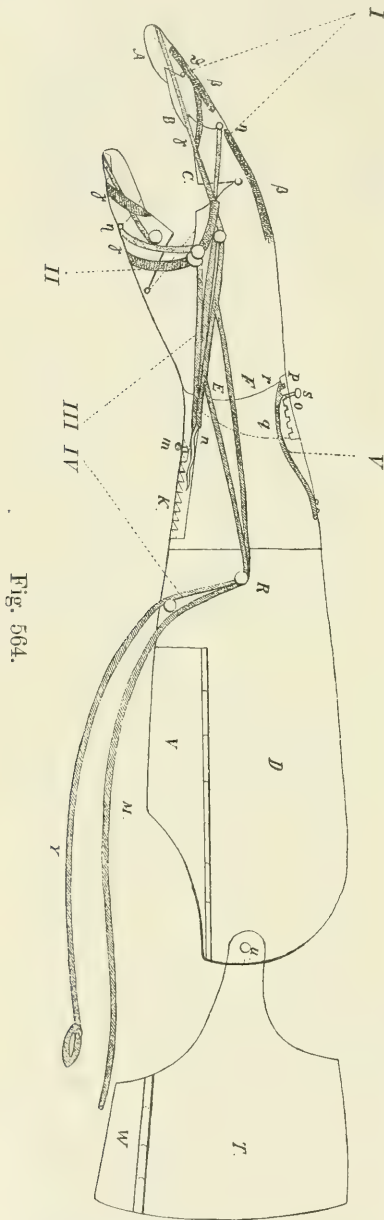


Fig. 564.

wurde bewerkstelligt durch Abheben des Oberarmes von der Brustwand. Dabei erfolgten die Schließbewegungen um so kräftiger, je energischer die zugehörigen Armbewegungen ausgeführt wurden. Wollte also der Amputierte einen leichten Gegenstand, z. B. einen Bleistift zwischen Daumen und Zeigefinger fassen, so brauchte er nur den Vorderarm nach der betreffenden Richtung auszustrecken; wollte er einen schweren Körper, wie einen Regenschirm, oder ein Buch, mit den äußeren 4 Fingern festhalten, so mußte er den Oberarm vom Rumpfe entfernen. Auf diese Weise konnte er auch einen Löffel, oder eine Gabel zum Munde führen. Dieses System ist natürlicher, aber auch kunstvoller und schwieriger zu erlernen, als das BALLIFSche, wobei die Schließung durch Federn mit stets gleich starker Anspannung und die Oeffnung durch Zugschnüre besorgt wurde. Die EICHLERSche Hand bestand, wie die Vorderarm- und Oberarmkapseln, aus Neusilberblech, war elegant gearbeitet und wog nur  $\frac{1}{4}$  Pfd. Sie hatte ein bewegliches, durch Schnappfeder fixierbares Handgelenk, außerdem ein Ringgelenk an der Vorderarmröhre für Pro- und Supination und wurde festgehalten ohne Beihilfe von Riemenwerk durch einfaches Zuklappen der, an der Vorderseite zum Oeffnen eingerichteten und mit Klemmverschluß versehenen, Hülsen.

Im Jahre 1844 stellte der holländische Bildhauer VAN PETERSEN der französischen Akademie der Wissenschaften einen am linken Ober- und rechten Unterarm amputierten Mann vor, für welchen er Prothesen angefertigt hatte, welche durch ihren sinnreichen Mechanismus allgemeine Bewunderung erregten und für diese Art von Verstümmelungen vorbildlich geworden sind (Fig. 565). Die Armhülsen waren aus Hartleder, die Hände aus Holz sehr leicht gebildet mit beweglichen Fingergliedern. Die Prothese für den rechten Vorderarm wurde durch Schnürung auf der Innenseite,



außerdem durch zwei seitliche Lederstreifen befestigt, welche zu einem Paar breiter, um den Oberarm geschmalteter Riemen hinauf-liefen, jene für den linken Oberarmstumpf hing mittels Schnürbänder an einem knappsitzenden Brustwams, wie beim kleinen Lothringer, und konnte mittels des Stumpfes bewegt werden. Die rechte Vorderarmprothese konnte mit Hilfe des Unterarmstumpfes gebeugt und gestreckt werden. Linkerseits wurde die Beugung im Ellbogengelenk mit Hilfe einer Zugschnur (durch Vorwärtsbewegen der Schultern) bewirkt, welche am Schulterblatt der gesunden Seite vom Wamse entsprang und durch die Oberarmkapsel zur Vorderarmhülse hinabließ. Im Inneren des

Ellbogens war eine Holzkugel angebracht nach GEISSLERSchem Prinzip, welche als Leitrolle diente, um die Zugschnur nach der Vorderseite der Unterarmkapsel zu dirigieren, an deren oberem Drittel sie sich anheftete. Die Finger beider Hände waren durch Federkraft geschlossen; aber nicht in unnatürlicher Weise bei BALLIFS Prothese, sondern der Daumen legte sich nur gegen die Fingerspitzen. Bei herabhängendem Vorderarm waren die Hände jedoch geöffnet durch eine Zugschnur, welche vom Oberarm ausging und bei Streckung des Vorderarmes angespannt, bei der Beugung erschlaffte wurde. Rechterseits entsprang die Zugschnur von dem unteren, um den Oberarm gelegten, Befestigungsriemen der Prothese, trat unterhalb des Stumpfes in das Innere der Hülse hinein und wurde mit

Hilfe einer in der Handwurzel angebrachten Rolle zur Streckseite hinübergeleitet, wo sie sich in fünf Schnüre für die einzelnen Finger teilte. Linkerseits entsprang die Schnur im Innern der Oberarmkapsel an deren Vorderseite und lief durch die Vorderarmhülse zu den Fingern hin. Uebrigens war an der linken Prothese noch eine zweite Öffnungsschnur für die Finger vorhanden, die ähnlich wie bei GEISSLERS dezentragender Hand von der Seitengegend des Wamse durch die Prothese nach der Mittelhand verlief, wo sie sich in fünf Enden geteilt mit den Öffnungsschnüren der Finger vereinigte. In der Vorderarmkapsel war in ihren Verlauf noch eine Leitrolle eingeschaltet. Die Finger konnten somit auch durch Abheben des Oberarmstumpfes von der Brustwand geöffnet werden, ein Mechanismus, der auch dann funktionierte, wenn der Ellbogen

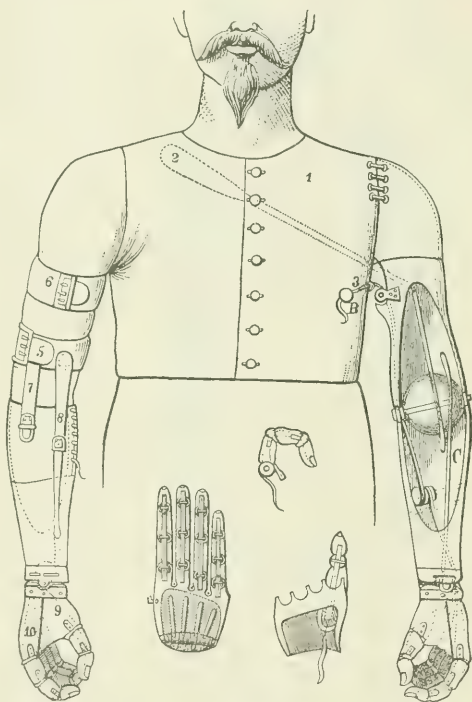


Fig. 565.

gebeugt war. Bei der rechtsseitigen Prothese, welche zum Festhalten des Löffels, oder der Gabel beim Essen gebraucht wurde, war eine zweite Oeffnungsschnur nicht angebracht, weil die zum Munde geführten Gegenstände durch die Abduktionsbewegung des Oberarmes der Hand entfallen wären. Bei dem künstlichen Arm der EICHLER standen, wie wir gesehen haben, die Finger für gewöhnlich durch Federkraft geöffnet und konnten durch Bewegungen des Stumpfes vorübergehend geschlossen werden. Bei VAN PETERSENS Prothese war das Verhältnis umgekehrt. Welches von beiden Prinzipien ist

das richtige? Abgesehen von einzelnen Ausnahmefällen unzweifelhaft jenes VAN PETERSENS. Die Schließung der Hand ist die wichtigere Funktion: die Oeffnung dient nur dazu, die Wiederschließung vorzubereiten; sie braucht daher nicht mit derselben Sicherheit, Kraft und Ausdauer ausgeführt zu werden. Wir werden sie also der weniger zuverlässigen und leistungsfähigen von den beiden zu Gebote stehenden Hilfskräften übertragen, und das sind eben der Stumpf und die zum Ersatz herangezogenen Körperteile; denn die Schließfedern der Finger funktionieren mit unfehlbarer Exaktheit, sobald sie in Tätigkeit treten. Allerdings haben sie den Mangel, daß sie die aufgewandte Kraft nicht nach Wunsch abstimmen können, sondern einen immer gleich starken Druck ausüben; man wird sich aber hiermit in Anbetracht der großen Minderwertigkeit selbst der besten Prothese gegenüber dem natürlichen Gliede gern abfinden.

Wir werden später sehen, daß auch bei den modernen Kunstarmen in der Regel nach ähnlichem Prinzip verfahren wird.

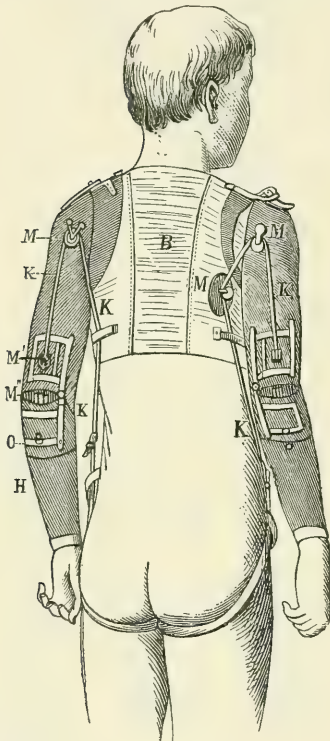


Fig. 566.

Einen noch schwierigeren Patienten, nämlich einen an beiden Oberarmen hoch oben amputierten Knaben, hatte 20 Jahre später der Pariser Instrumentenmacher COLLIN mit zwei Prothesen auszurüsten (Fig. 566). Er verfuhr ganz nach dem Vorgange VAN PETERSENS; nur konnte er zur Beugung der Ellbogen nicht Zugschnüre über den Rücken zur gegenseitigen Schulter anwenden; denn diese Züge würden sich auf dem Rücken gekreuzt haben, und bei Anspannung des rechtsseitigen Riemens würde leicht auch das linke Ellbogengelenk in Flexionsstellung geraten sein. Um derartige Mitbewegungen zu vermeiden, führte COLLIN die Zugschnüre um eine am oberen Ende der Oberarmkapsel angebrachte Zugrolle, längs der entsprechenden Körperseite herab zu einem, den gleichseitigen Oberschenkel umfassenden, Riemen. Die Anspannung der rechtsseitigen Zugschnur erfolgte durch Neigen des Rumpfes nach links, die Anspannung der linken Schnur durch Neigung nach der rechten Seite. Eine

wieder andere Saitenführung ersann ANGE DUVAL DE BREST bei einem beiderseits amputierten Militärinvaliden: er benutzte den Stumpf des linken Oberarmes (bei welchem eine Prothese erspart wurde), um durch sein Abheben vom Körper mit Hilfe einer vorn über die Brust verlaufenden Schnur das Ellbogengelenk der rechtsseitigen Prothese und gleichzeitig den Daumen der rechten Hand zu beugen.

Eine nicht minder interessante Aufgabe wurde dem Pariser Instrumentenmacher CHARRIÈRE gestellt, als ihm 1860 aufgetragen wurde, den berühmten Opersänger Roger, welcher infolge eines Jagdunfalles am rechten Ellenbogen amputiert war, mit einem künstlichen Arme zu versehen, mit dessen Hilfe die tragischen Handbewegungen ausgeführt werden konnten. Insbesondere beanspruchte Roger, daß mit der Streckung des Kunstarmes eine Supination und mit der Beugung eine Pronation verbunden sein sollte; auch legte er großen Wert auf besondere Leichtigkeit des künstlichen Gliedes. CHARRIÈRE lieferte eine Prothese, deren lederne Ober- und Unterarmkapseln samt den aus Stahl und Holz gebildeten Hand- und Fingergliedern nur 350 g wogen (s. Fig. 567 A). Die Befestigung an einem leichten Korsett und die Flexionsschnur für das Ellbogengelenk waren ähnlich wie bei VAN PETERSEN; die Streckung erfolgte jedoch nicht durch die Schwere, sondern durch zwei hinter den stählernen Scharnieren angebrachte Gummizüge (*g*). Die Flexion des Handgelenkes wurde in einer neuen und originellen Weise durch die Bewegungen des Ellbogens ausgelöst. An der oberen Stange des inneren Ellbogenscharniers war in der Gelenkgegend ein stumpfwinklig nach hinten und unten verlaufender Hebelarm befestigt. Es leuchtet ein, daß bei dieser Anordnung der Vorderarm, wenn er im Ellbogen gebeugt wurde, sich von dem Hebelarm mehr und mehr entfernte. CHARRIÈRE leitete von dem freien Ende des Hebels (*E*) eine Zugschnur durch die Vorderarmkapsel zur Beuge- seite der Handwurzel, wo sie vermittelt einer kräftigen Zugspirale endigte (*F*). Wurde nun die Vorderarmkapsel gebeugt, so mußte gleichzeitig eine Flexion des Handgelenkes erfolgen. Bei Nachlaß der Ellbogenbeugung wurde die Hand durch die Wirkung einer schwächeren dorsalen Spiralfeder (*H*) wieder gestreckt. Ähnlich wie das innere Scharniergelenk für die Bewegung der Hand, so war das äußere zur Ausführung der gewünschten Pro- und Supinationsbewegungen ausgenutzt. Die Verlängerung der oberen Scharnierstange genügte jedoch zum genügenden Anziehen der betreffenden Zugschnur nicht, weshalb CHARRIÈRE den Weg des Winkelhebels verdoppelte durch eine (auf Fig. 567 B abgezeichnete) Zahnradübersetzung. Zur Ausführung der Drehbewegungen war die Vorderarmkapsel gegen ihr oberes Ende hin in zwei Abschnitte geteilt, deren unterer in dem oberen mit Hilfe einer zentralen Zapfenverbindung leicht drehbar war (Fig. 567 C u. D). Der zentrale Zapfen entsprang in der Mitte einer dünnen Eisenstange, welche quer durch das obere Ende des unteren Kapselstückes verlief und drehte sich in einer ähnlichen Querstange des oberen Teilstückes, deren Verlaufsrichtung bei indifferenter Armstellung sich mit jener der ersteren kreuzte. Bei dieser Anordnung konnte eine Drehung des unteren Armstückes leicht bewerkstelligt werden mit Hilfe einer transversal von der Peripherie der oberen Teilstücke zu jener des unteren gespannten Zugschnur. Diese Schnur entsprang vom Hebelende am äußeren Ellbogenscharnier (Fig. 567 B *M*), trat nach kurzem



oberflächlichem Verlaufe durch eine Oeffnung der Kapsel (*o*) in das Innere des oberen Teilstückes hinein, änderte hier mit Hilfe einer kleinen Rolle ihre Verlaufsrichtung und begab sich zu dem hinteren Querarme des unteren Teilstückes. Beim Beugen des Ellbogens mußte das untere Teilstück um einen viertel Kreis, im Sinne der Pronation, gegen das obere gedreht werden; gleichzeitig wurde eine im entgegengesetzten Sinne wirkende Spiralfeder zwischen beiden Teilstücken angespannt, welche beim Nachlaß der Beugung den Vorderarm wieder in die supinierte Lage zurückführte. Uebrigens konnten die Drehbewegungen auch unabhängig von der Beugung des Ellbogengelenkes herbeigeführt werden, durch Druck auf die an der Vorderseite des Unterarmes hervorragenden Stifte *KK1* mit Hilfe der gesunden Hand.

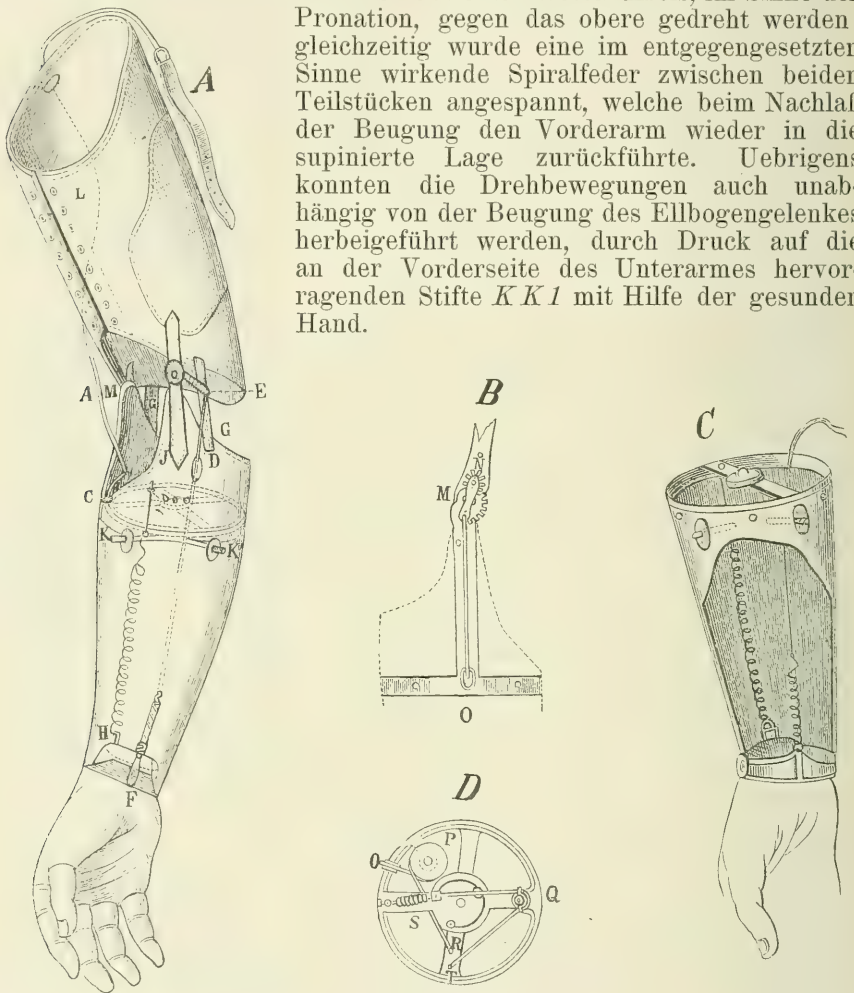


Fig. 567 A—D.

Auch CHARRIÈRES Pariser Kollege MATHIEU fertigte für Roger einen künstlichen Arm an, und seine Konstruktion entsprach im Ganzen den gleichen Prinzipien; nur entsprang die den Ellbogen beugende Schnur nicht am dorsalen Teile eines Korsetts, sondern an der hinteren Umrandung eines um die gesunde Schulter und Achsel gelegten Riemens. Eine von der vorderen Seite des Schulterriemens anfangende Schnur ging schräg über die Brust in die Oberarmkapsel und vermittelte die Pro- und Supinationsbewegungen der Hand.

CHARRIÈRE hat seine Idee, die Handbewegungen vom Ellbogenscharnier auszulösen, später dadurch vervollkommenet, daß er statt der

Zugschnur, eine feine Schiebestange an dem Winkelhebel anbrachte, mit deren Hilfe sich nicht nur Zug- sondern auch Druckwirkungen hervorbringen lassen. Fig. 568 A stellt eine von CHARRIÈRE konstruierte Armprothese dar, bei welcher mit Hilfe einer derartigen Hebelstange eine scherenförmige Klaue, welche die Hand ersetzt, geöffnet und geschlossen werden kann. HERMANN HAERTEL in Breslau hat diese Klaue durch eine Kunsthand ersetzt (Fig. 568 B).

Um die Mitte des vorigen Jahrhunderts bemühte sich zu Paris ein Menschenfreund, Graf DE BEAUFORT, mit Erfolg um die Herstellung eines möglichst einfachen und billigen Kunstarmes, den

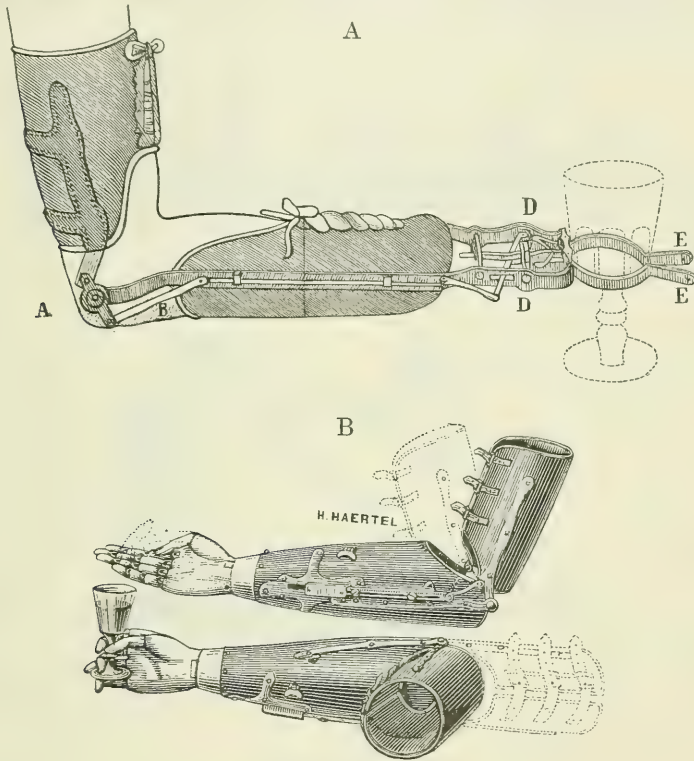


Fig. 568 A und B.

er mit dem Namen Prothèse du pauvre belegte (Fig. 569 A). Die Hand war aus Lindenholz mit halbgebeugten, feststehenden Fingern geschnitten; nur der Daumen war an der Basis beweglich und wurde durch zwei kräftige Gummizüge gegen den Zeigefinger angedrückt gehalten. Ober- und Unterarm bestanden aus Lederkapseln mit Rundungsstück und kurzen Stahlscharnierstangen für den Ellbogen. Letzterer konnte mit Hilfe der anderen Hand und eines selbsttätig einschnappenden Fanghakens (*h*) im rechten Winkel festgestellt werden. Die Auslösung geschah durch Zurückschieben des an der unteren Kapselseite vorragenden Endes des Fängers. Die Oeffnung des Daumens wurde nach MATHIEUS System durch Vorwärtsschieben der gesunden Schulter mit Hilfe eines um dieselbe herumlaufenden Zugriemens bewirkt.

Bei Oberarmprothesen wird diese Schulter jedoch, wie auf der Abbildung ersichtlich ist (Fig. 569 B), mit zur Befestigung in Anspruch genommen, und die Oeffnung des Daumens wird bewirkt durch eine Zugschnur, welche um eine rückseitig am Befestigungsriemen angebrachte Schleife zieht, dann in schräg absteigendem Verlaufe die hintere Brustseite umkreist und sich vorn an einem Knopfe der Unterhose anheftet.

DALISCH in Berlin (später Neißé) hat CHARRIÈRES Konstruktion in etwas modifizierter Form vom Ellbogen auf das Handgelenk übertragen für Fälle von Amputation durch die Metakarpalknochen. Fig. 570 B zeigt den Mechanismus und zugleich die Art wie der Stumpf in der Handkapsel liegt. Zur Erläuterung der schwer verständlichen

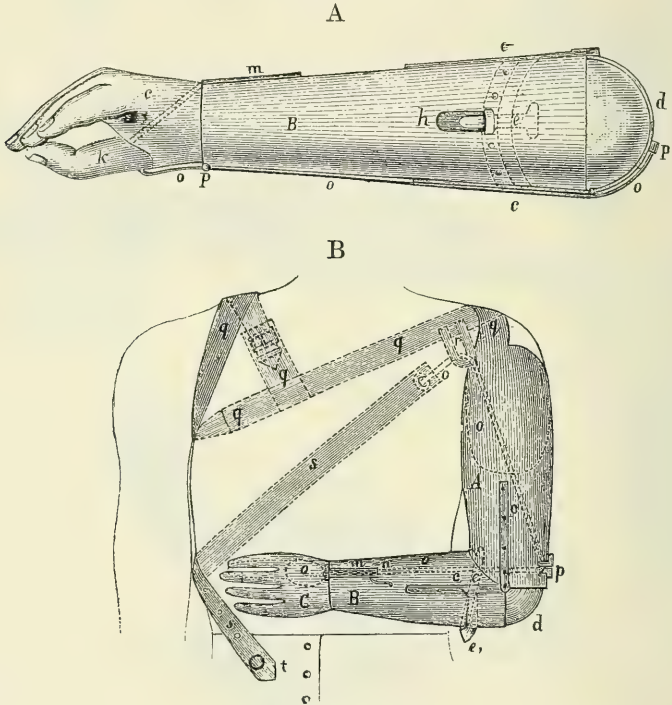


Fig. 569 A und B.

Beschreibung des Erfinders dient Fig. 570 C, auf welcher die Konstruktionsteile vom Scharnier ( $g$ ) abwärts als in der blechernen Handkapsel gelegen zu denken sind. Quer vor dem Handstumpf verläuft eine Schiebestange ( $k$ ), durch deren Vor- und Rückziehen die Stäbchen für die einzelnen Finger in Bewegung gesetzt werden. Die rechtwinklig zurückgebogenen Enden ( $i-i'$ ) der Schiebestange stehen mit den Seitenscharnieren des Handgelenkes in Verbindung durch Vermittelung der auf der Figur sichtbaren Parallelogramme, deren Seiten durch gelenkig zusammengefügte Stahlstäbchen gebildet werden. Drei Seiten jedes Parallelogrammes sind beweglich; die vierte ( $g-g'$ ) steht jedoch fest und bildet den vorderen Arm des dunkel gezeichneten Winkelhebels zu beiden Seiten des Handgelenkes. An dem Stumpfe sind die Parallelogramme so befestigt, daß sie den Bewegungen



desselben folgen müssen. Es leuchtet ein, daß durch Dorsalflexion des Stumpfes das Parallelogramm in die Länge gestreckt und  $\frac{1}{2}$  die Spitze desselben nach vorwärts geschoben, und daß umgekehrt durch eine Beugebewegung Punkt  $g^2$  nach rückwärts gezogen wird. Die Finger haben Glieder aus Metallblech,

welche durch Stiftgelenke verbunden sind; ebenso hängt das basale Fingerglied an der Mittelhand (Fig. 570 D). Die aus der Handwurzel kommenden Führungsstäbchen setzen sich gelenkig am hinteren Ende der volaren Seite der basalen Fingerglieder (bei  $e$ ) an; wird ein Stäbchen angezogen, so rotiert sein Anheftungspunkt  $e$  um das Scharnier  $a$ , wodurch eine Beugung des basalen Fingergliedes zu stande kommt. Hierbei wird nun wieder das Stäbchen  $b e$ , welches exzentrisch oberhalb des Scharniers  $a$  bei Punkt  $b$  an der Handkapsel entspringt, angezogen und dadurch auch das zweite Fingerglied gekrümmt und in ähnlicher Weise wird auch die Beugung des dritten Gliedes vom zweiten aus besorgt. Bei der Beugung des Handgelenkes werden also sekundär die Fingergelenke mitgebeugt, bei der Streckung mitgestreckt, und die Finger schließen sich um so kräftiger, je energischer das Handgelenk flektiert wird. Voraussetzung dieser sinnreichen Uebertragung ist ein hinreichend langer und kräftiger Handstumpf; für Personen, die an der Handwurzel, oder im Handgelenk amputiert sind, ist sie nicht anwendbar. Letzteres war bei DALISCH selbst der Fall, weshalb er sich für seine fehlende rechte Hand in genialer Weise aus

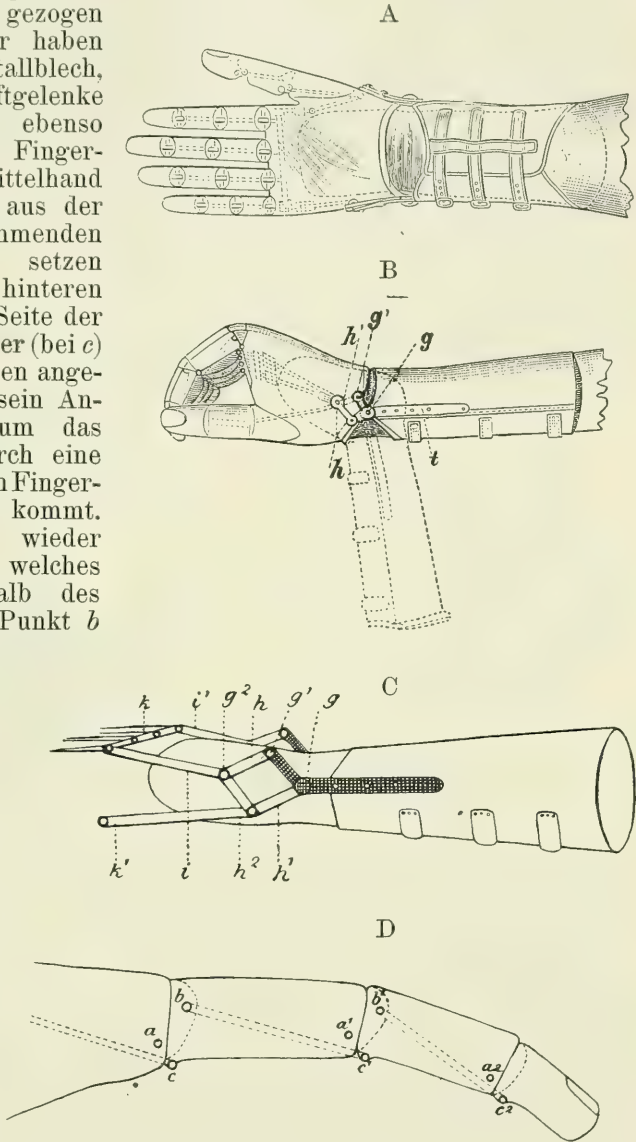


Fig. 570 A—D.

den Pro- und Supinationsbewegungen seines Stumpfes eine neue Kraftquelle eröffnete. Er überzog den ovalen Stumpf mit einer festen, knapp anschließenden Lederkappe, an deren vorderem Ende eine kräftige Schraubenspindel festsaf, wie der Stoßzahn beim Schwertfisch (Fig. 571 A). Der Stumpf nebst Lederüberzug konnte in der ziemlich weiten metallenen Vorderarmkapsel bequem herumdrehet werden. Auf der Schraubenspindel saß eine Schraubenmutter, an welcher die Führungsstäbchen der Finger mittels kleiner Scharniere befestigt waren. Die Mutter konnte sich daher auf der Schraubenspindel nicht herumdrehen; wurde aber letztere durch die Pro- und Supinationsbewegungen des Vorderarmes gedreht, so schob sich die Mutterschraube auf der Spindel nach vor- oder rückwärts und wirkte vermittelst der Fingerstäbchen kraftvoll schließend, oder öffnend auf die Fingerglieder (Fig. 571 B). An der Handwurzel befand sich ein Scharniergelenk, durch Schnappfeder *K* in beliebigem Winkel fixierbar; dicht darüber (bei *E*) ein Ringgelenk. Die Befestigung wurde bewirkt hauptsächlich durch eine kurze, halbrinnenförmige Oberarmkapsel, welche durch

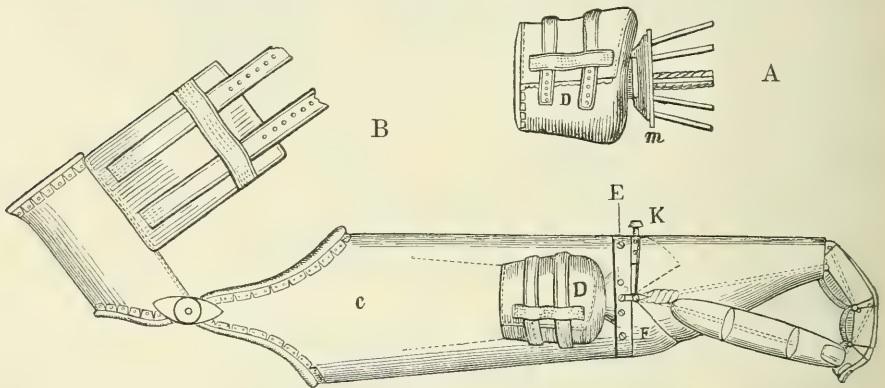


Fig. 571 A und B.

einen Lederlatz nebst zwei Riemen geschlossen wurde. DALISCH war durch seine Prothese in den Stand gesetzt, seine Tätigkeit als Mechaniker auszuüben, und SCHEDE wie GURLT sprechen sich in bewundernden Ausdrücken über die Schnelligkeit, Kraft und Sicherheit der künstlichen Hand aus.

DALISCH war kein Freund von vielen Zugschnüren und hat auch für Oberarmamputationen eine andere Kraftübertragung benutzt analog den sogenannten pneumatischen Telegraphen, wie er unter anderem auch beim Momentverschlusse photographischer Apparate zur Verwendung kommt (Fig. 572). An der inneren Seite der Oberarmkapsel ist eine flache Gummiblase so befestigt, daß sie durch Heranpressen des Stumpfes gegen die Brustwand komprimiert werden kann. Der abführende Gummischlauch wird durch die Ober- und Unterarmhülse nach der Handgelenkgegend geleitet, wo er in eine kleinere Gummiblase (*i*) ausmündet. Die Vorderarmkapsel ist vorn abgeschlossen durch eine Metallplatte (*g*), vor welcher man den uns bereits bekannten queren Metallbügel bemerkt, an welchem die Fingerstäbchen befestigt sind. Die rechtwinklig zurückgebogenen Arme des Bügels verlaufen durch zwei Oeffnungen der Abschlußplatte, nach einem

rückwärts von derselben angebrachten zweiten Metallplättchen (*h*) und bilden mit letzterem zusammen ein bewegliches Gestell, durch dessen Hin- und Hergleiten die Finger geöffnet und geschlossen werden. Auf der Vorderseite der Schlußplatte ist eine Spiralfeder angebracht, welche den Bügel nach vorne treibt; auf der hinteren Seite zwischen ihr und dem Grundplättchen des Schiebegerüstes befindet sich die kleine Gummiblase. Wird letztere durch Druck von oben mit Luft gefüllt, so überwindet sie die Spiralfeder und zieht das Schiebegerüst nach hinten: die Finger werden gebeugt. Läßt der Luftdruck nach, so tritt die Spiralfeder in Wirkung, schiebt den Bügel nach vorn, öffnet also die Finger und drückt zugleich die kleinere Gummiblase wieder zusammen. Die Befestigung der Prothese und die Beugung des Ellbogengelenkes geschieht, wie aus der

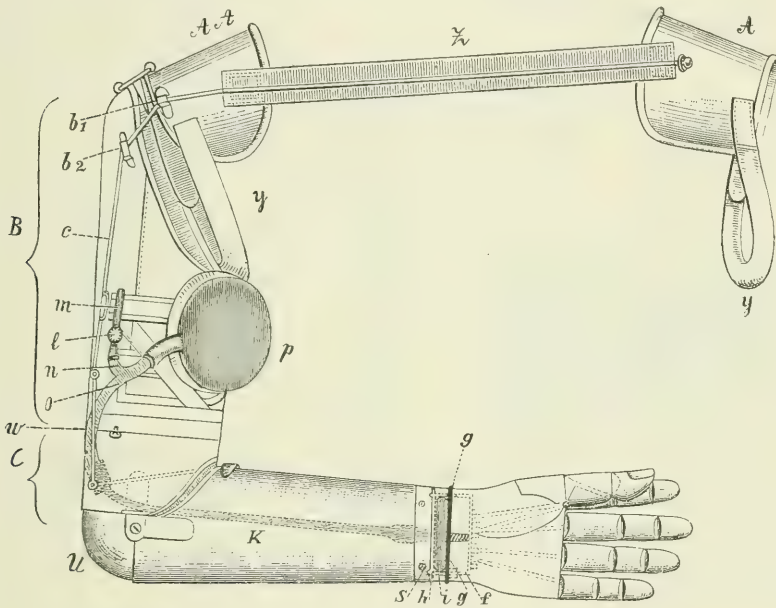


Fig. 572.

Figur ersichtlich ist, durch zwei auf den Schultern ruhende Lederkapseln mit Achselringen, welche am Rücken durch ein elastisches Band *z* verbunden sind. Ueber dieses Band verläuft eine feste Schnur, deren Ende durch die Oberarmkapsel an ihrer Außenseite herabsteigt und am unteren Kapselende über eine kleine Rolle zum vorderen Rande der Unterarmkapsel geführt ist. Werden die Schultern nach vorne gezogen, so gibt das elastische Band nach; die feste Schnur aber wird angespannt und hebt die Vorderarmkapsel in Beugstellung.

Fast alle bis jetzt beschriebenen Kunstarme, mit Ausnahme von DE BEAUFORTS Prothese du pauvre, waren bestimmt für Personen der besitzenden Klasse, und dienten hauptsächlich dazu den Defekt zu verdecken, oder auch einzelne mechanische Verrichtungen leichter Art auszuführen; für die Tätigkeit der Handwerker, Erdarbeiter, Lasträger waren sie nicht geeignet. Es führte nun bereits 1867 MATHIEU der Pariser Akademie der Wissenschaften einen ampu-



tierten Tischler und einen Zimmermann mit vereinfachten Arbeitsprothesen vor, welche alle Vorrichtungen ihres Handwerkes mit Hilfe



Fig. 573.

eingesetzter Hobel, Sägen, Stemmeisen, Bohrer, Hämmer geschickt und rasch auszuführen vermochten. Für Landarbeiter haben der Sattler BONNET, der Landarzt GRIPOUILLEAU, wie auch Graf DE BEAUFORT einfache und billige Apparate von ausgezeichneter Brauchbarkeit konstruiert, von denen wir beifolgend (Fig. 573) GRIPOUILLEAUS Prothese für einen Erdarbeiter wiedergeben. Statt der Picke können auch Schuppe, Sense, Hacke, Hammer, Tragring, oder Klaue durch einfache Verzäpfung in die Mündung der Prothese eingesetzt werden. Eine originelle und zweckmäßige Arbeitshand von größter Einfachheit und Billigkeit hat auch mein früherer Assistent, Herr Dr. G. BONNE in Kleinflottbeck, erfunden (Fig. 574).

Die Hand hat vier plattschauelförmige nebeneinandersitzende Finger, gegen welche der ebenfalls platte, mit Leder überzogene, Daumen mit Hilfe einer starken, federnden Journalklammer selbstschließend befestigt wurde. Die Oeffnung geschieht mit Hilfe der auf der Abbildung sichtbaren Hebelstange, die versteckt im Rockärmel an den Thorax




Fig. 574.

angedrückt wird, oder auch mit Hilfe eines Steigbügels am gleichseitigen Fuße, dessen Schnur mittels Röllchen unter der Achsel her zu der Daumenklammer geleitet wird.

Wir sehen also, daß durch Verzicht auf zu weit gehende Ansprüche, insbesondere gewisse automatische Bewegungen, auf welche soviel Geist und Nachdenken verwendet wurde, sich Prothesen herstellen lassen, welche für einzelne Zwecke und Berufstätigkeiten einen recht guten Ersatz leisten. Freilich, die tausenderlei Vorrichtungen, zu welchen unsere lebenden Glieder uns befähigen, können niemals durch einen künstlichen Arm erreicht, oder ersetzt werden. Die Mängel des letzteren können uns vielmehr lehren, welch feines, vielseitiges und festes Werkzeug wir im natürlichen Arm besitzen, der ebenso zum Zusammensetzen der Bestandteile einer Uhr, wie zum Fällen einer Eiche und zum Aufwinden von Bausteinen geeignet ist; der sich auch selbst repariert nach Ueberanstrengungen und Verletzungen, der uns als Tastorgan dient, uns unterrichtet über den

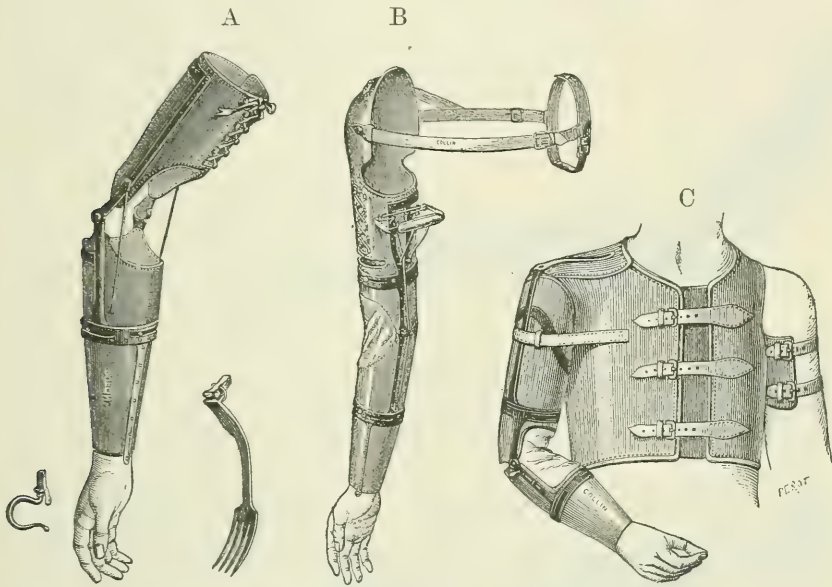


Fig. 575 A, B, C.

Inhalt unserer Taschen und sogar den Blinden in den Stand setzt damit zu lesen (A. MARKS).

Schon früh war, wie wir sahen, das Streben nach Einfachheit bei GAVIN WILSON in England zum Ausdruck gekommen. An ihn knüpfte in neuerer Zeit MASTERS in London an, der praktische und leichte Armprothesen liefert ( $1\frac{1}{2}$  Pfd.) mit Lederhülsen, feststellbarem Bolzenscharnier am Ellbogen und abnehmbarer hölzerner Hand. Die Befestigung der letzteren geschieht mittels Bajonettverschluß und einspringender Feder; die Finger sind mit steif gehenden Holzgelenken versehen; der Daumen wird mit Federkraft gegen die Fingerspitzen angedrückt erhalten.

In Frankreich hat in neuerer Zeit die Firma CHARRIÈRE, jetzt COLLIN, zu Paris ihren alten Ruf in der Konstruktion von Armprothesen aufrecht erhalten. Fig. 575 A zeigt eine Unterarmprothese, mit dem uns von früherher bekannten exzentrischen Schiebestäbchen

für aktive Bewegungen des Daumens gegen die passiv feststellbaren Finger. Die Hand ist abnehmbar und kann durch Ersatzapparate

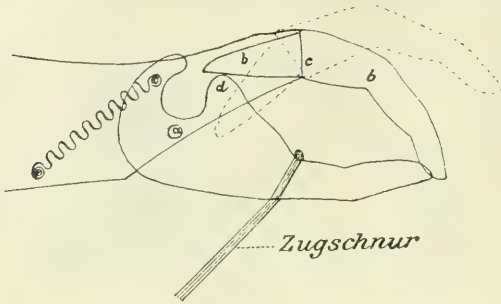


Fig. 576.

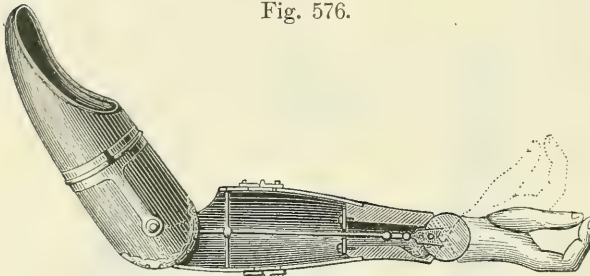


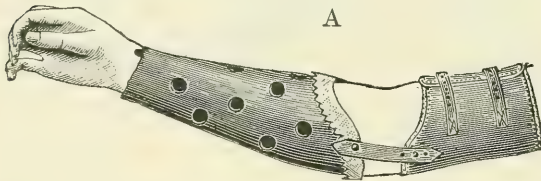
Fig. 577.

ergänzt werden; der Unterarm besitzt passive Pro- und Supinationsbewegungen. Bei der Fig. 575B dargestellten Oberarmprothese wird die Öffnung und Schließung des Daumens durch Andrücken eines an der Innenseite angebrachten Hebels gegen die Achselseite der Brust bewirkt. Figur 575 C stellt eine Prothese für Schulterex-artikulation dar.

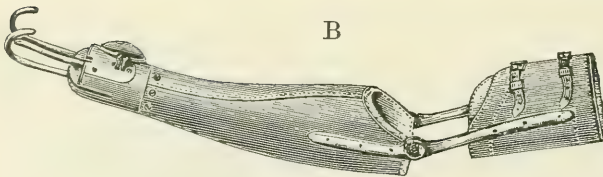
SCHMEINK in Amsterdam hat eine Verbesserung der automatischen Handbewegung angegeben, eine hübsche Vereinigung von Schnur- und Hebelwirkung, die von

HOFFA sehr gelobt wird (Fig. 576). Der Daumen wird durch eine Zugschnur über den Rücken nach der gesunden Schulter wie bei VAN PETERSEN geöffnet und durch eine Spiralfeder wieder geschlossen.

Die Finger sind vermittlems einer durch ihre Basis gelegte Achse gemeinsam drehbar und werden durch einen aus der Abbildung ersichtlichen Hebelmechanismus gleichzeitig mit dem Daumen bewegt, öffnen



A



B



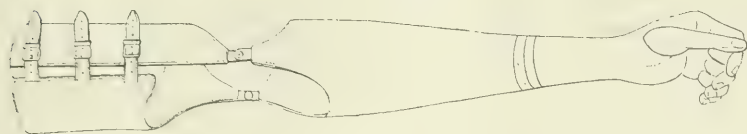
C

Fig. 578A—C.



und schließen sich, wenn letzterer geöffnet und geschlossen wird. Fig. 577 stellt eine Prothese von STREISSGUTH in Straßburg dar, bei welcher die Feststellung des Ellbogengelenkes durch Supination des Vorderarmes geschieht. Leichte, praktische und preiswürdige Prothesen stellt

A



B

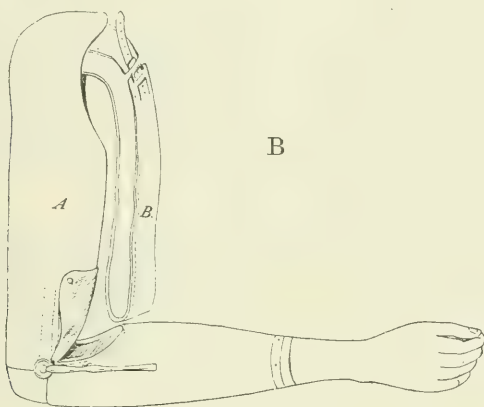


Fig. 579 A und B.

HEINRICH WEBER in Zürich her, aus Holzfournieren mit Stoff überzogen, im Gewichte von nur 1 Pfd. (Fig. 578 A—C). PFISTER in Berlin liefert ebenfalls elegante Kunstarme aus Neusilberblech mit fleischfarbenem Leder überzogen (Fig. 579 A u. B). Ellbogengelenk durch Schnappfeder feststellbar; Vorderarmkapsel mit Ringgelenk versehen, Daumen beweglich und mit Federkraft gegen die Finger gedrückt. Fig. 580 stellt eine Prothese von FAARUP in Kopenhagen dar, welche mittels aufgeblasenen Gummischlauches an dem Oberarm befestigt wird.

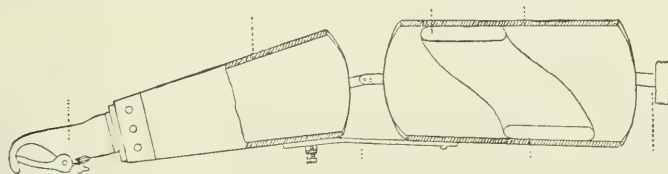


Fig. 580.

Wir werden auf dieses neue System bei den Beinprothesen ausführlicher zurückkommen. Auf Fig. 581 ist der Kern eines vom Verfasser konstruierten Handersatzes dargestellt, bestimmt für eine Patientin, welcher die 4 Finger der rechten Hand am Grunde der Metakarpalknochen amputiert waren. Die Prothese besteht aus einer bis gegen

die Ellbeuge reichenden, vorn zuschnürbaren, mit dünnem Filz gefütterten Kapsel von weichem Kalbleder, verstärkt durch schmale Serpentinfedern aus Stahldraht, welche der Kapsel ohne Gelenkverbindung die nötige Biagsamkeit verleihen. Die Finger sind gebildet aus drei übereinander gelegten Stäbchen von papierdünnem Uhrfederstahl, welche am hinteren Ende in den Holzkern der Hand eingelassen und zum Schutz gegen Feuchtigkeit mit Streifen elastischen Gummistoffes umwickelt, dann mit weichem Filze überzogen wurden, welcher mit Hilfe der Schere die natürliche Fingerform erhielt. Die Hand wiegt nebst Handschuh 150 g, sieht zierlich aus, besitzt eine angenehme Weichheit und Elastizität der Finger und hinreichende Festigkeit um ein leichtes Buch ergreifen und festhalten zu können.

Besonderes Interesse beanspruchen die Prothesen von A. A. MARKS in New York, welche sich im ganzen den englischen Mustern anschließen, aber eine originelle Hand besitzen. Die Kapseln bestehen aus Linden- oder Weidenholz mit Ueberzug von Pergamentleder und wasserdichtem Lack. Die Befestigung bei Oberarmprothesen geschieht durch Schulterkappe und einen um die gegenseitige Achsel gelegten

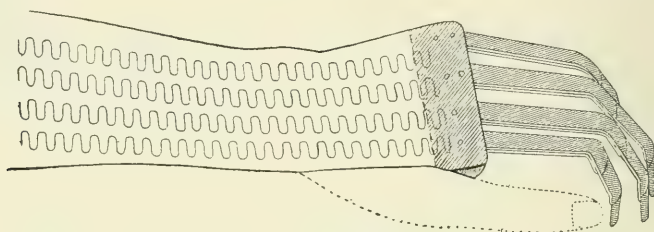


Fig. 581.

Riemen (Fig. 582 A); bei Unterarmprothesen durch eine verschnürbare Lederhülse um den Oberarm, welche bei langen Vorderarmstümpfen zu einem ringförmigen Riemen zusammenschrumpft. Das Ellbogengelenk ist ein durch Schnappfeder feststellbares Zapfenscharnier und kann bei feineren Prothesen nach MATHIEUS Vorbild durch einen, aus der Vorderarmkapsel über Oberarm, Schulter und Rücken verlaufenden, die gegenseitige Schulter umschließenden, Lederriemen willkürlich gebeugt werden. Bei kurzen, atrophischen Unterarmstümpfen, welche in der Kapsel hin und her schlottern, bringt MARKS am Ellbogen ein doppeltes Gelenk an, indem der obere Scharnierschenkel sich am oberen Ende der Oberarmkapsel mittels eines zweiten Scharniergelenkes anheftet (Fig. 582 B). Die Kapseln können auf diese Weise den Bewegungen des Stumpfes besser folgen, während ungebührliche Exkursionen durch einen an den oberen Gelenkschenkeln angebrachten, rückseitig um den Arm verlaufenden, Riemen gehemmt werden. Die Hände bestehen aus Weichgummi mit Holzkern; die Finger haben im Innern bewegliche Stäbchen aus schwedischem Eisen, welche zuerst mit Flanell, dann mit Gummi überzogen sind, lassen sich daher in verschiedene Stellungen biegen. Der Daumen wird durch Federkraft angedrückt erhalten. Die Hand wird mittels ausgekragten Zapfens und einschnappender Feder in die Unterarmkapsel eingesetzt und kann durch eine, an der Volarseite befindliche,

Schraube in jeder beliebigen Drehstellung fixiert werden (Fig. 582 C). Wird freiere Beweglichkeit gewünscht, so läuft der Zapfen in der Handwurzel in ein Kugelgelenk aus (Fig. 582 D), wobei der zu

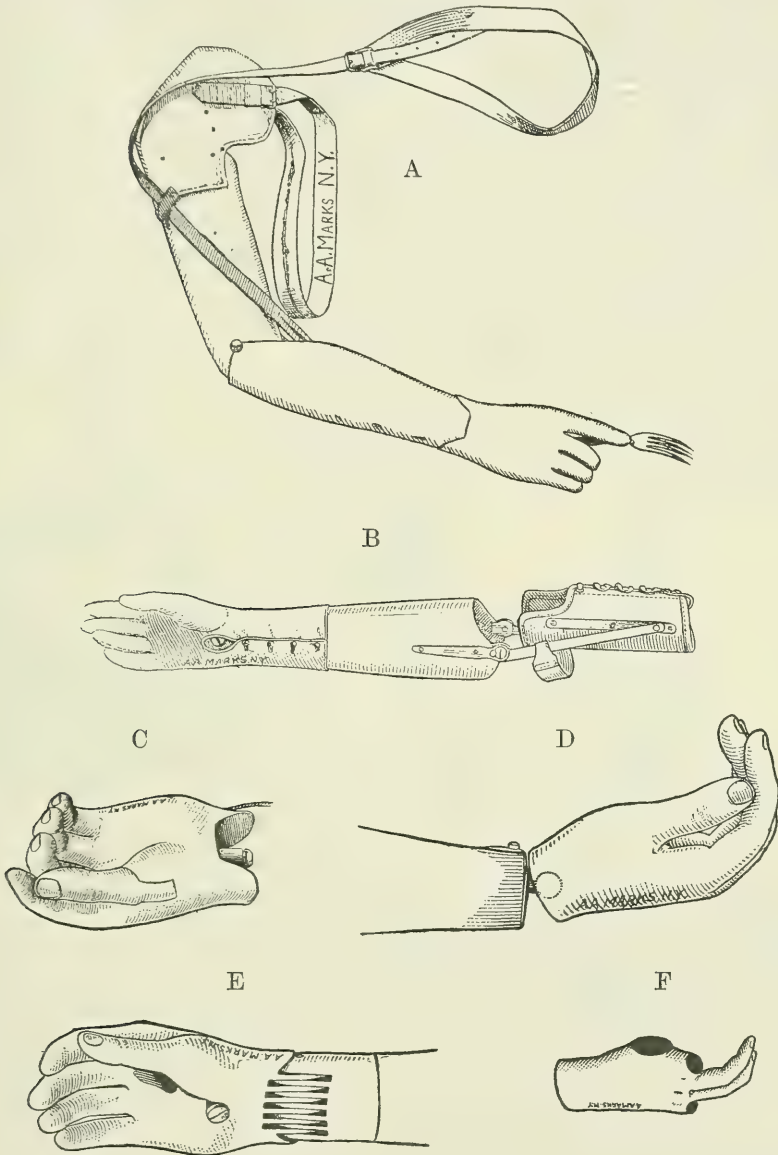


Fig. 582 A—F.

den Bewegungen nötige fingerbreite Spalt zwischen Vorderarm und Hand mit Hilfe einer Manschette verborgen wird. Bei beiden Befestigungsarten muß der Vorderarm wie die Handwurzel drehrund gestaltet werden. Wird Wert auf die natürliche breite und ovale



Form der Handgelenksgegend gelegt, wie das namentlich bei den höheren Gesellschaftsklassen der Fall zu sein pflegt, so wird ein Zapfgelenk mit mehrfach ineinander gefraisten Holzbacken, welche die nötige Reibung gewähren, angebracht, und ein Ringgelenk weiter oben am Vorderarm hinzugefügt (Fig. 582 E). Bei Amputationen im Handgelenk kann ein Gelenk an der Prothese wegen Mangel an Platz nicht angebracht werden. Die künstliche Hand wird daher der hartledernen Vorderarmkapsel ohne Gelenkverbindung angefügt. Bei allen Prothesen befindet sich in der Hohlhand eine Oeffnung, in welcher Messer, Gabel, Bürste, oder Haken eingesetzt und durch Druck auf einen Knopf wieder befreit werden können. Der Stiel der Gegenstände ist so eingerichtet, daß sie nach der Wegnahme der Hand auch direkt in die Oeffnung des Vorderarmes eingeschoben werden können. Der Daumen kann bei den feineren Prothesen automatisch geöffnet werden mit Hilfe einer Schnur, welche durch Hand und Vorderarm zur Beugeseite der Oberarmkapsel verläuft, so daß der Daumen bei Extension des Ellbogens geöffnet, bei Flexion geschlossen wird. Auf Wunsch kann die Bewegung des Daumens einer Schnur übertragen werden,

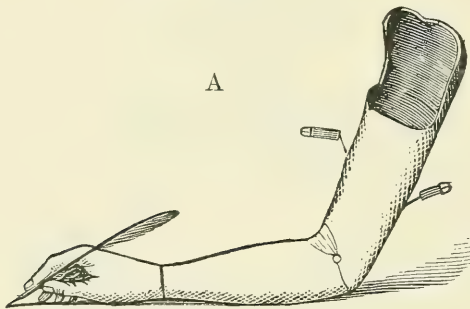


Fig. 583 A und B.

die durch den Oberarm über den Rücken zur gegenseitigen Schulter geführt wird, so daß die Bewegungen der letzteren zum Öffnen benutzt werden; dann kann die Schulter aber nicht zum Bewegen des Ellbogens in Anspruch genommen werden. Zweckmäßiger wäre hier vielleicht CHARRIÈRES Hebel, welcher durch Anpressen des Stumpfes gegen die Brustseite bewegt wird. Arbeitsleute ziehen gewöhnlich Prothesen mit feststehendem Handgelenk und Fingern vor. MARKS ist nach seiner reichen Erfahrung zu der Ueberzeugung gekommen, daß es auch bei feineren Prothesen im allgemeinen ratsam ist, auf alle die Konstruktion komplizierenden automatischen Bewegungen zu verzichten und sie nur zu benutzen bei Doppelamputationen, wobei die Verstümmelten ausschließlich auf die Hilfe ihrer künstlichen Glieder angewiesen sind. Auch die Nachahmung der doch niemals erreichbaren natürlichen Farbe der Hautoberfläche sollte man lieber unterlassen und stets Handschuhe tragen lassen.

Wenn die 4 Finger einer Hand amputiert sind, so wird durch eine handschuhförmige Prothese mit Gummifingern dem Daumen das

Festhalten von Gegenständen ermöglicht. Einzelne Finger werden ergänzt durch einen ähnlichen Handschuh mit Gummifingern und Oeffnungen zum Durchschieben der noch vorhandenen Glieder (Fig. 582 F).

Den MARKSSchen Prothesen ähnlich sind die Kunstarme von C. A. FREES, New York (Broadway 853), einem der Fabrikanten, welche während des Bürgerkrieges 1865 von einer Regierungskommission zur Anfertigung künstlicher Arme für Kriegsinvaliden offiziell empfohlen wurden. Die aus Weidenholz geschnitzten und mit Kalbfell überzogenen Kapseln sind besonders dünn und leicht gearbeitet, so daß eine Oberarmprothese nur  $1\frac{1}{2}$  Pfd. wiegt (vergl. Fig. 583 A). Die an der Rückseite des Oberarmes sichtbare Zugschnur läuft über die Schulter zu einer, unter dem gegenseitigen Oberarm herum geführten, Schlinge und dient zur Beugung des Ellbogens. Die an der Vorderseite befindliche Schnur, deren oberes Ende, wie es scheint, an Hals, oder Weste angeheftet wird, öffnet die Finger, wenn der Stumpf gestreckt wird. In welcher vortrefflicher Weise zwei künstliche Arme dieser Art funktionieren können, beweist die zweite Figur (Fig. 583 B).

### III. Beinprothesen.

Aus dem Altertum ist uns, abgesehen von einer kurzen Notiz HERODOTS, Zeitgenossen des HIPPOKRATES, über HEGESISTRATUS aus Elis, der, von den Spartanern gefangen, sich einen Fuß abschnitt, um seine Kette abzustreifen und sich später einen Holzfuß machen ließ, über künstliche Beine nichts bekannt. Die ersten Nachrichten aus dem Mittelalter gibt uns AMBROSIUS PARÉ in der Mitte des 16. Jahrhunderts, aus denen hervorgeht, daß sowohl Stelzfüße als künstliche Beine schon damals gebräuchlich waren (Fig. 584). Namentlich ist ein von dem bereits erwähnten kleinen Lothringer in Paris konstruiertes Kunstbein bemerkenswert, welches PARÉ genauer beschreibt und abbildet (Fig. 585 A u. B).

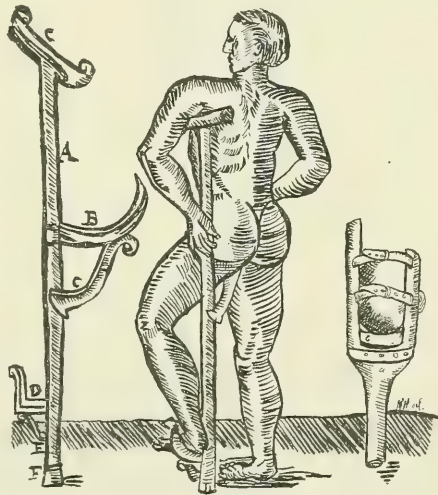


Fig. 584.

Dasselbe gleicht äußerlich dem Panzerstiefel eines Ritters und war auch wohl für einen solchen bestimmt. Es war hergestellt aus Eisenblech, hatte Knie- und Fußgelenk und Ausschnitte für die Beugebewegungen, welche durch faltige Stoffeinsätze geschlossen waren. Die Oberschenkelhülle wurde aufgeklappt, um den Stumpf hineinzubringen und war mittels vier Riemen am Brustwamse befestigt. Der Stumpf ruhte inwendig in einer besonderen, gepolsterten Hülle, deren Grund er nicht völlig erreichte. In der Unterschenkelhülle, die nur als Verkleidung diente, befand sich als eigentliche Tragstelze eine runde Röhre aus Eisenblech, welche in der Knie-

gegend durch ein Scharniergelenk mit der Oberschenkelkapsel verbunden war. Das Gelenk wurde beim Gehen vermittelt einer selbsttätigen Einschnappfeder festgestellt, welche beim Niedersitzen durch Anziehen einer an der Hüftgegend heraustretenden Zugschnur (*h*) freigemacht wurde. Am unteren Ende bog sich die Stelze nach vorwärts zu einer den Fuß vorstellenden Eisenplatte um, welche in der Gegend des CHOPARTSchen Gelenkes durch ein Scharnier beweglich war und mittels einer kräftigen Druckfeder (*b*) in gerader Stellung gehalten wurde. Auf diese Weise wurde der Gang elastischer; übermäßige Aufbiegung des vorderen Fußabschnittes fand ihre Hemmung

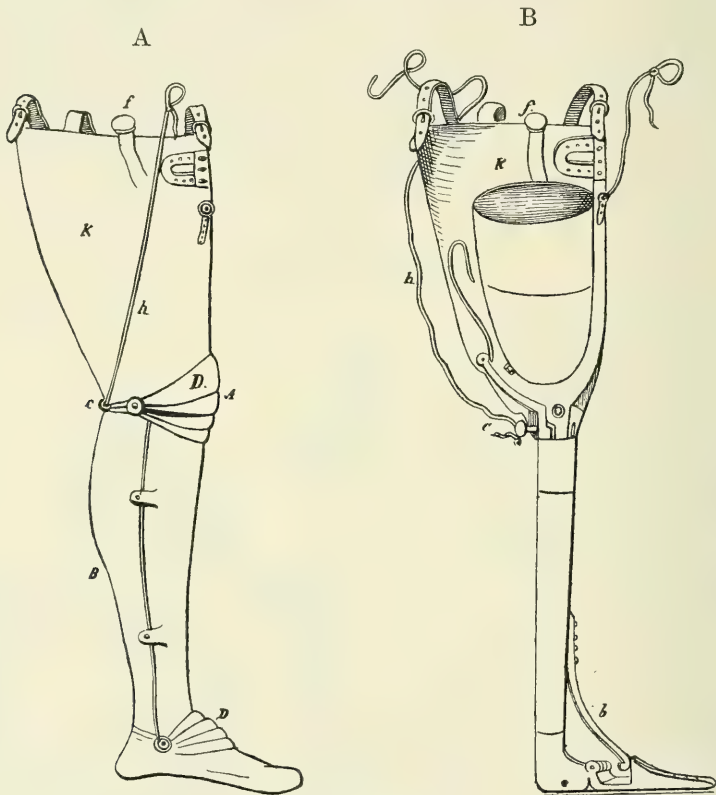


Fig. 585 A und B.

durch Anstoßen der Druckfeder gegen die Sohle. Um das Vorwärtsheben der schweren Prothese beim Ausschreiten zu erleichtern, war vorn in der Mitte des Oberschenkels eine zweite Zugschnur mit Ring zum Durchstecken eines Fingers angebracht. Außerdem ragte an der Außenseite ein gestielter Knopf (*f*), ähnlich wie an einem Spazierstock hervor, welcher zum Aufstützen der Hand und Vorwärtsdrücken der Prothese benutzt werden konnte.

1696 konstruierte der holländische Chirurg VERDUYN, der Erfinder der Lappenamputation, einen künstlichen Unterschenkel aus Kupferblech mit Holzfuß, welcher mittels seitlicher Stahlschienen, die mit Kniescharnieren versehen waren, an einem breiten Oberschenkelgürte



befestigt wurde. Der Stumpf war bis zum Oberschenkel mit einem gemledernen Strumpfe überzogen und mit einem weichen Kissen unterlegt, welches ihn tragen half, fand aber seinen wesentlichen Stützpunkt am fest umgelegten Oberschenkelgurte. Dagegen benutzte VERDUYNS Landsmann VAN SOLINGEN bei Unterschenkelamputationen die nach oben ausladende Fläche des Tibiakopfes als Stützpunkt seiner Prothesen, und diese Art der Unterstützung beherrschte auch während des ganzen 18. Jahrhunderts das Feld und wird noch heutigen Tages bei empfindlichen Unterschenkelstümpfen mit Vorliebe benutzt.

Der französische Militärarzt HUGO RAVATON, Erfinder des doppelten Lappenschnittes, konstruierte 1755 für einen Dragoner, welchen er über dem rechten Fußgelenk amputiert hatte, einen künstlichen

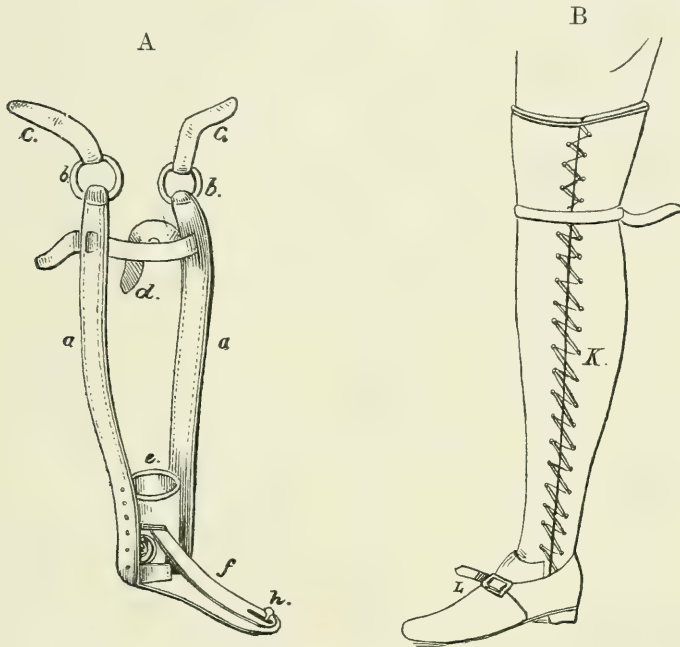


Fig. 586 A und B.

Fuß von ausgezeichnete Einfachheit, welcher den Besitzer in den Stand setzte, noch viele Jahre Kriegsdienste zu leisten. An einem kurzen, als Untersatz dienenden Metallzylinder (Fig. 586 A) waren seitlich zwei flache Stahlschienen befestigt, welche am Knie durch Vermittelung zweier Metallringe in Riemenstücke ausliefen. Letztere dienten zur Befestigung am Oberschenkel mittels Schnallenriemen; auch unter dem Knie wurden die Schienen durch ein Zirkelband festgehalten. Als Fuß diente eine zwischen den Seitenschienen befestigte Eisensohle, welche durch die Zunge einer aus dem Metallzylinder hervorragende Spiralfeder in Spitzfußstellung gedrängt wurde. Zur Hemmung übermäßiger Dorsalflexion war an der Spitze der Sohle ein geknöpfter Stift angebracht, welcher in einem Schlitze der Spiralfeder spielte. Die ganze Prothese wurde bis über das Knie durch eine verschnürbare Ledergamasche verdeckt (Fig. 586 B).

In England fabrizierte GAVIN WILSON zu Edinburg, welcher uns bereits durch seine Armprothesen vorteilhaft bekannt ist, gegen Ende des 18. Jahrhunderts künstliche Beine mit Hartlederhülsen ohne Fußgelenk (Fig. 587), welche ihren Stützpunkt bei Unterschenkelamputationen an dem, mit einem Lederriemen (Fig. 587 B) umwickelten Schienbeinkopfe, bei Oberschenkelstümpfen am Sitzknorren fanden. Zur Befestigung der Prothesen dienten außer ihrem genauen Sitz und guter Polsterung Schulterriemen. Zur Befestigung der Unterschenkelprothese waren seitlich an ihrem oberen Rande

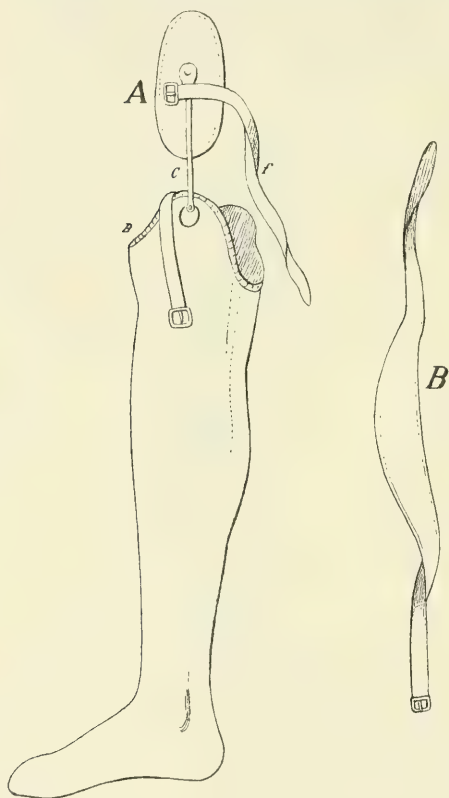


Fig. 587 A und B.

mittels beweglicher Eisenstäbchen zwei ovale Lederplatten angebracht, welche mittels Schnallenriemen am Oberschenkel festgemacht wurden (Fig. 587 A). Die Oberschenkelprothesen hatten in der Kniegegend ein Gelenk, welches beim Sitzen Beugung gestattete, beim Stehen durch Abwärtsschieben eines Riegels festgestellt wurde. Für Personen, welche auf gebeugtem Knie gingen, war ein Polsterkissen und ein entsprechender Ausschnitt an der Hinterseite der Oberschenkelkapsel angebracht.

Weniger vollkommen waren die Unterschenkelprothesen, welche damals CHARLES WHITE in Manchester anfertigte. Ebenfalls zum Aufstützen des Schienbeinkopfes bestimmt, waren sie ganz aus Zinnblech mit Lederüberzug hergestellt und gingen nach unten in einen Metallfuß über, der ebenso wie WILSONS Prothesen kein Gelenk hatte. Um dieselbe Zeit stellte der Mechaniker ADDISON zu London für Unterschenkelamputationen elegante und leichte Holzprothesen her, welche in ähnlicher Weise wie bei WILSON mit Hilfe beweglicher Seitenschilder und eines Riemengurtes am Oberschenkel befestigt wurden. Der hölzerne Fuß war mittels Scharniergelenkes mit beschränkter Bewegung am Unterschenkel angesetzt und hatte einen beweglichen Zehenabschnitt, welcher durch eine Feder in Plantarflexion gehalten wurde (Fig. 588).

Im Jahre 1816 verfertigte POTTS in Chelsea bei London für den Marquis of Anglesey, der bei Waterloo ein Bein verloren hatte, eine Oberschenkelprothese an, welche durch ihre ausgezeichnete Konstruktion eine gewisse Berühmtheit erlangt und namentlich für die modernen englischen und amerikanischen Kunstbeine vielfach als Vorbild gedient hat. Sowohl die Unterschenkel- als die Oberschenkelhülse waren aus Holz gebildet und wurden von geübten Bildhauern

nach Gipsabgüssen aus Lindenblöcken den natürlichen Formen entsprechend herausgearbeitet. Am oberen Ende der Oberschenkelhülse waren vorn und hinten Fortsätze angebracht mit Löchern zur Befestigung der Tragriemen. Die Holzkapseln, welche das Gewicht des Körpers aufnehmen sollten, schlossen sich den Konturen des Oberschenkels- und Schienbeinkopfes auf das Genaueste an und hatten nur über den empfindlicheren Stellen des Stumpfes Aushöhlungen. Sie waren ringsum geschlossen, so daß der Stumpf von oben her eingeführt werden mußte, und damit bei den Unterschenkelprothesen das Knie hierbei keine Schwierigkeiten fand, hörte

die Oberschenkelhülse handbreit über dem Gelenke auf und wurde hier durch eine verschnürbare Lederhülse ergänzt. Bei den Oberschenkelprothesen (Fig. 589 A) reichte die Holzkapsel vom Becken bis zum Kniegelenk, wo sie in zwei seitliche Backen auslief, welche mittels fingerdicken Stahlbolzens mit einem dazwischenreichenden Unterschenkelsegmente vereinigt waren. Beiden

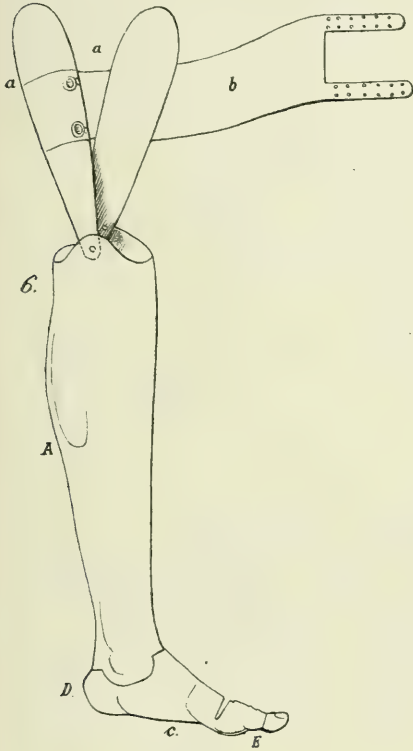


Fig. 588.

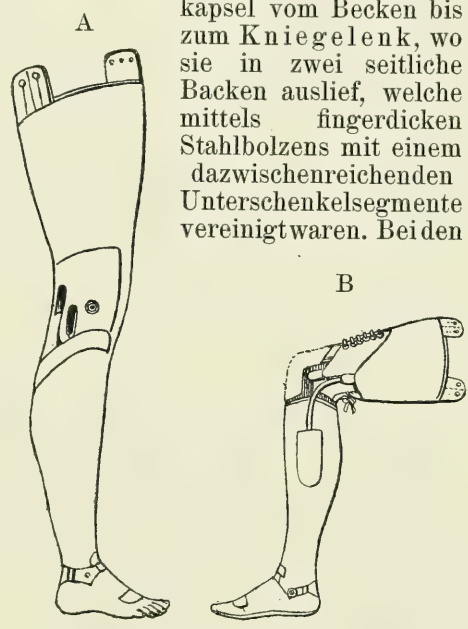


Fig. 589 A und B.

Unterschenkelprothesen (Fig. 589 B) waren die Ober- und Unterschenkelkapsel durch seitliche Stahlstangen mit Ginglymusscharnieren verbunden, deren Ueberstreckung durch einen in der Kniekehle angebrachten, vom Ober- zum Unterschenkel reichenden stellbaren Hemmungsriemen gehemmt wurde. Das Fußgelenk war ein Bolzenscharnier wie das Kniegelenk und durch Zugschnüre mit automatischer Bewegung versehen, welche vom Oberschenkel aus reguliert wurde. Wir sahen, daß an den Prothesen des kleinen Lothringers und RAVATONS der vordere Fußabschnitt durch Druckfedern in Spitzfußstellung gebracht wurde, um dem Auftreten und Gehen Elastizität zu verleihen. Bei POTTS' Kunstbein wurde die Senkung der Fußspitze bewirkt durch eine doppelte elastische Achillessehne aus starken Darmsaiten, deren Köpfe an den Oberschenkelkondylen entsprangen, ähnlich jenen des Gastrocnemius, aber



etwas mehr nach oben, sich im Abwärtssteigen vereinigten und durch den Fersenbeinfortsatz zur Unterfläche der Fußsohle gingen, wo sie verdeckt durch ein Polster aus Wollstoff und Lederüberzug bis zum Zehenabschnitt verliefen. Letzterer war durch Verzäpfung beweglich mit dem hölzernen Fuße verbunden. Die Darmsaiten waren sehr kräftig, von der Dicke einer Bleifeder, hatten zum Schutze gegen Feuchtigkeit einen Lederüberzug und besaßen eine derartige Anspannung, daß der Fuß bei gebeugtem Knie schlaff herabhing, bei gestrecktem Knie aber in Plantarflexion gezogen wurde. Durch die Dorsalflexion des Zehenstückes am Ende eines jeden Schrittes erfolgte eine vermehrte Anspannung der Doppelsehne, wodurch die elastische Abhebelung der Sohle vom Boden verstärkt wurde. Wenn dann beim Weiterschreiten das Knie sich beugte und die Doppelsehne entspannt wurde, so trat eine künstliche Strecksehne, welche in Gestalt einer Spiralfeder an der dorsalen Seite des Zehenstückes und Fußgelenkes zu einer im Unterschenkel entspringenden Darmsaite verlief, in Aktion: Der Fuß wurde emporgehoben und eine Kollision seiner Spitze mit dem Boden vermieden.

Ebenso wichtig wie für die Fußbewegung war die Funktion der Beugesehne für das Kniegelenk. Am Knie verliefen die oberen Enden der Doppelsaite bei den Oberschenkelprothesen im Inneren der Kapsel; bei den Unterschenkelprothesen waren sie wegen Ausfüllung der Kapsel durch den Stumpf auswendig angebracht, und ihr Spiel konnte direkt beobachtet werden. Infolge ihrer Anspannung preßten sie die Gelenkenden bei gestreckter Stellung fester gegeneinander, erschwerten also das Einknicken; bei der Beugung aber pendelten sie nach rückwärts und wirkten nunmehr im Sinne weiterer Flexion.

POTTS war der erste, der Oberschenkelprothesen anfertigte, welche das Gehen mit beweglichem Kniegelenk gestatteten. Immerhin war seine Konstruktion wohl nur für einen nicht allzu kurzen Oberschenkelstumpf brauchbar, welcher im Stande war, durch kräftiges Andrängen gegen die hintere Wand der Prothese das Knie vor plötzlichem Einknicken zu bewahren. Der Stumpf war überzogen mit einem Waschlederbeutel und darüber noch mit einem mit Wollstoff unterschorenen elastischen Trikotgewebe (fleezy hosiery), welches früher bloß in England gebräuchlich war, neuerdings aber auch in Deutschland angefertigt wird. Der Marquis von Anglesey hatte sich als eifriger Sportsmann noch eine besondere Prothese zum Reiten anfertigen lassen, bei welcher diejenigen Teile der Kapseln, die dem Pferde anlagen, entsprechend ausgeschnitten und mit weichem Leder überzogen waren.

Während sich so in England die künstlichen Glieder schon früh zu bedeutender Vollkommenheit entwickelten, tauchten in den übrigen Ländern, besonders in Deutschland, eine Reihe mehr einzelner Versuche auf, und, obgleich es an guten Ideen nicht fehlte, erlangte doch keine der bekannt gewordenen Prothesen allgemeinere Anerkennung und Verbreitung.

Eine Unterschenkelprothese, welche sich durch Eleganz und Leichtigkeit ( $2\frac{1}{2}$  Pfd.) auszeichnete, wurde von dem russischen Leibarzt Dr. VON RÜHL für seinen, nach der Schlacht von Borodino amputierten, Sohn konstruiert und hat den jungen Offizier in den Stand gesetzt, beim Heere zu bleiben. Die Kapsel bestand aus

messerrückendünnem Lindenholz und war aus zwei Hälften zusammengesetzt, welche mit leimgetränkten Leinwandbinden umwickelt, mit Bimsstein glatt geschabt und mit wasserdichtem Lack überzogen waren. Gegen das Fußgelenk hin wurde das Holz massiv und endigte mit einer mittleren flachen Scheibe und seitlichen Auskehlungen, welche mit zwei rollenartig gebildeten Backen des hölzernen Fußes zu einem Zapfengelenke verbunden waren, das durch einen zentralen Messingstift zusammengehalten wurde. An der unteren Kante der Zwischenscheibe war eine nach rückwärts gerichtete Druckfeder (Fig. 590 A *h*) angebracht, durch welche beim Abheben des Beines vom Boden der Fersenteil des Fußes nach unten, der vordere Abschnitt also nach oben gedrängt wurde, um ein Hängenbleiben der Fußspitze

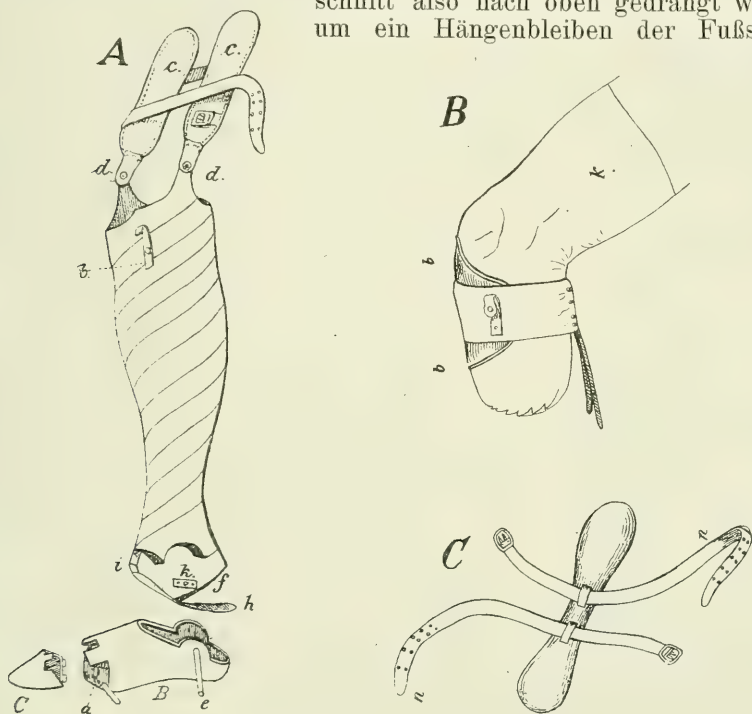


Fig. 590 A, B, C.

am Boden zu vermeiden. Die Feder diente also zu demselben Zweck wie die dorsale Strecksehne am Angleseybeine und wurde auch später von dem Erfinder durch eine ähnliche Einrichtung ersetzt.

Der durch ein Stiftgelenk nebst Keilausschnitt bewegliche Zehenteil wurde durch eine im Fußteil angebrachte zweite Druckfeder in Plantarflexion gehalten. Beim Auftreten wurde der herabgeneigte Fersenteil durch die Körperlast emporgedrängt, der vordere Fußteil auf den Boden niedergedrückt; beim Aufheben des Beines nahm letzterer wieder leichte Dorsalflexion an, während der Zehenabschnitt sich abwärts neigte. Sehr intelligent war die Befestigung der Prothese eingerichtet. Der Stumpf war mit einer Kappe von weichem Leder überzogen und darüber in der Gegend der vorderen Schienbeinanschwellung noch mit einem besonderen Lederlatze überpolstert.

Letzterer wurde festgehalten durch einen um den Schienbeinkopf gespannten,  $2\frac{1}{2}$  Zoll breiten Riemen aus derbem Juchtenleder, der an der vorderen Hälfte zwei kräftige, nach abwärts gerichtete Messinghaken trug, welche in ihrem breiten Schnabel ein viereckiges Fensterchen hatten (Fig. 590 B). Die Unterschenkelkapsel wurde soweit über den Stumpf hinaufgeschoben, daß sie mit ihrem oberen Rande unter die Haken des Lederriemens faßte, wodurch ein weiteres Aufwärtsgleiten verhindert wurde. Um auch das Herunterrutschen auszuschließen, waren vorn und seitlich auf der Kapsel zwei gebogene Stifte angebracht (Fig. 590 A b), welche in die Fensterchen der erwähnten beiden Haken hineingriffen. Zur weiteren Befestigung dienten zwei am oberen Ende angebrachte flügelartige Anhängsel, ähnlich wie bei WILSONS Prothese, welche mittels zirkulären Riemens am Oberschenkel festgeschnallt wurden. Das Körpergewicht wurde also getragen von dem breiten Lederriemen resp. den nach oben verbreiterten Unterschenkelkondylen, nach dem Vorbilde VAN SOLINGENS und WILSONS. Um der Flexionsneigung des Stumpfes entgegenzuwirken, wurde eine 6—8 Zoll lange, biskuitförmige Stahlfeder

(Fig. 590 C) gegen die Kniekehle festgeschnallt und Tag und Nacht getragen. Für Unbemittelte hat der Erfinder seine Prothese als Stelze ohne beweglichen Fuß herrichten lassen.

Bemerkenswerte Neuerungen wurden von den deutschen Professoren JOHANN GEORG HEINE zu Würzburg und AUTENRIETH zu Tübingen eingeführt. Um die schädliche Reibung zwischen Glied und Prothese zu vermeiden, ging HEINE in ähnlicher Weise vor wie POTTS und VON RÜHL, indem er die Polsterung von der

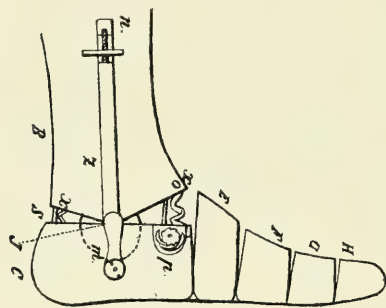


Fig. 591.

Prothese ablöste und sie an dem Stumpfe anheftete. Damit sie nicht zu tief hinunterrutschen konnte, versah er sie mit einem oberen Randpolster oder mit Seitenlatzen zum Anheften an die Kapsel. Ferner wandte HEINE zur Verbindung des Fußes mit dem Unterschenkel als erster das Nußgelenk an, indem er eine am Unterschenkelteil befestigte stählerne Hohlkugel auf eine am Fußteil eingelassene halbe Messingkugel aufstützte (Fig. 591). Er benutzte das Gelenk aber nicht zur Herstellung allseitiger Beweglichkeit, wie wir es bei späteren Konstruktionen sehen werden, sondern beschränkte es auf Winkelbewegungen in der sagittalen Ebene, indem er zwei Seitenscharniere hinzufügte, welche den Zusammenhang zwischen Fuß und Unterschenkel vermittelten, während die Last hauptsächlich von der Hohlkugel getragen wurde. Am vorderen und hinteren Ende wurde das Gelenk durch zwei kräftige Druckspiralen unterstützt, wodurch dasselbe in einer federnden Mittelstellung zwischen Beugung und Streckung verharrte. Das untere Drittel der HEINESCHEN Unterschenkelkapsel bestand aus Holz, die obere Partie aus Messingblech, welches am oberen Rande durch tiefe Einschnitte in federnde Stücke zerschlitzt war. Letztere wurden mittels eines Riemens gegen den Gliedstumpf herangezogen und dienten als Hilfsmittel der Befestigung, wie wir es bei den GEISSLERSCHEN Armprothesen kennen lernten.



Die HEINESchen Oberschenkelprothesen waren ähnlich eingerichtet und benutzten auch dasselbe Kugelgelenk für das Knie. AUTENRIETHS Prothese, angefertigt durch den Mechaniker PALM zu Tübingen, zeichnete sich aus durch die geschickte Art der Befestigung mittels Beckengurt und Schulterriemen, wie sie auf beistehender Abbildung (Fig. 592) ersichtlich ist. Die langen Riemen, welche vom Beckengurt über die vordere und hintere Beinseite hinabließen, dienten gleichzeitig zur Regulierung der Fußbewegungen. Der hintere Riemen hatte eine solche Spannung, daß er bei gestrecktem Knie den Fuß in Plantarflexion stellte, ähnlich der angespannten Achillessehne, bei gebeugtem Knie erschlaffte war. Dagegen wurde bei der Beugung der Riemen an der Vorderseite angespannt und hob die Fußspitze wieder. Dieses System der Fußbewegung ist einfach und bequem, wird auch heute noch von manchen Fabrikanten in mehr oder weniger modifizierter Form angewendet, wirkt aber durch die lange und schlaufe Führung der Zügel etwas schwerfällig und gestattet keine energischen Bewegungen.

Die Unvollkommenheit und der hohe Preis der meisten Kunstbeine war der Grund, daß viele Amputierte lieber eine Stelze trugen, und mancher kluge Mann

konstruierte sich eine solche selbst mit Hilfe eines geschickten Drechslers oder Schreiners. Eine gewisse Berühmtheit in dieser Beziehung hat die Prothese des Geheimen Postrates SCHMÜCKERT zu Berlin erlangt, der bei der Belagerung Antwerpens 1814 das rechte Bein verlor und eine hohe Oberschenkelamputation erlitt. Die Gestalt der Stelze erhellt zur Genüge aus der Abbildung (Fig. 593), aus der man ersieht, in welcher geschickter Weise dem tragenden Lindenholzstock durch aufgesetzte leichte Holzscheiben, Hanfschnüre und Lederstücke die natürlichen Umrisse gegeben waren. Am oberen Ende sieht man den nach vorn offenen, mit einem Riemen verschließ-

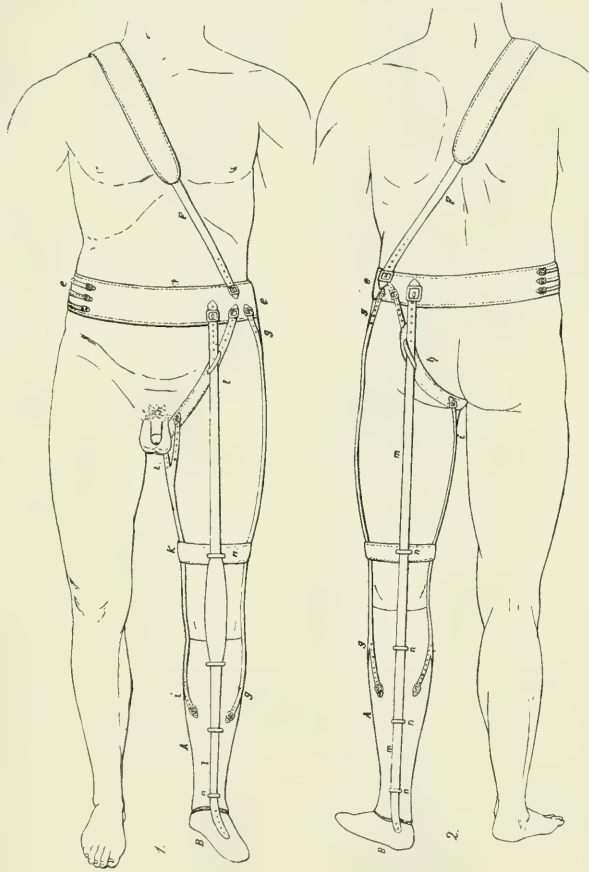


Fig. 592.

baren Sitzring aus gepolstertem Horn, getragen von drei hölzernen Stützen, von denen die äußere, dem Beschauer zugekehrte, bis über das Becken hinausläuft, um sich an einem Traggurte anzuheften. An der kolbenförmigen Verdickung des unteren Stelzenendes bemerkt man ein Bolzenloch, mit dessen Hilfe der ausgestopfte Stiefel an der Stelze befestigt wurde.

Es sind noch eine Reihe künstlicher Beine aus dem Anfang des vorigen Jahrhunderts, welche Zeit als das Versuchs- und Entwicklungsstadium der Prothesenkunst bezeichnet werden kann, in der Literatur beschrieben, von welchen wir dasjenige des Engländers WHITE in Manchester, der Professoren KARL FERD. VON GRAEFE zu Berlin und JOH. CHRIST. STARK zu Jena, des königl. bayerischen Medizinalrates BRÜNNIGHAUSEN, des stud. med. BEHRENS zu Göttingen, der Wundärzte SCHEURING zu Bamberg und GECHTER zu Rothenburg a. d. Fulda namentlich anführen, aber nicht näher beschreiben wollen, da sie Neues oder Belehrendes nicht darbieten. Dagegen verdienen die Kunstbeine des Hofzahnarztes BALLIF und der KAROLINE EICHLER zu Berlin, welche wir schon bei der Beschreibung der Armprothesen kennen gelernt haben, sowie jene des Schwerinschen Hofrates und Kreisphysikus Dr. DORNBLÜTH eine eingehendere Berücksichtigung.

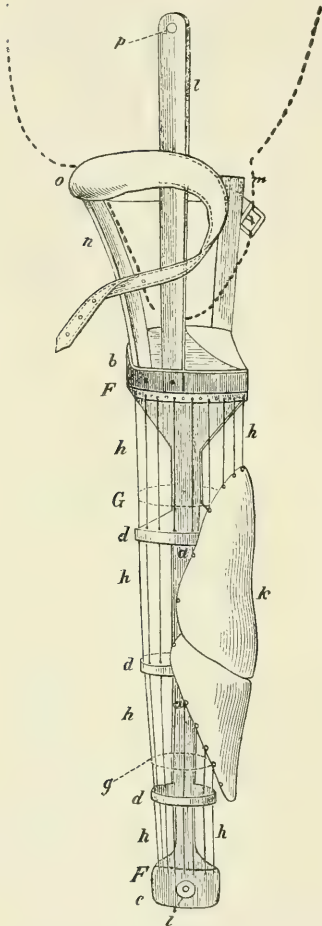


Fig. 593.

rechten Winkel hinausging. Die starke Kniesehne half dem Amputierten den Unterschenkel nach vorwärts werfen, verlieh ihm auch einigen Halt beim Aufstützen auf das gestreckte Bein, gewährte aber doch keine ausreichende Sicherheit gegen unvermutetes Einknicken, weshalb BALLIF eine automatisch wirkende Fixiervorrichtung in Gestalt eines einschnappenden Sperrbolzens hinzufügte (Fig. 594 B). Im Innern des unteren Oberschenkelstückes war ein von vorn nach hinten verlaufender Eisenstab (*G*) befestigt, von welchem ein senk-

rechter Schenkel (*H*), im Kniekehlenausschnitt zugänglich, herabließ, an dessen unterem Ende der Sperrzapfen (*J*) mittels Scharniergelenkes befestigt war. Von dem Eisenstab (*G*) aus erstreckte sich eine Sperrfeder (*K*) gegen den Hebel (*J*) und drückte denselben nach rückwärts. Wurde das Knie völlig gestreckt, so rückte der Sperrhebel mit seinem unteren Ende in eine Aushöhlung am oberen Rande der Unterschenkelkapsel, und das Bein stand nun fest so lange, bis der Hebel wieder aus seinem Lager nach vorn gezogen wurde. Dies war z. B. nötig, wenn der Patient sich niedersetzen wollte, und die

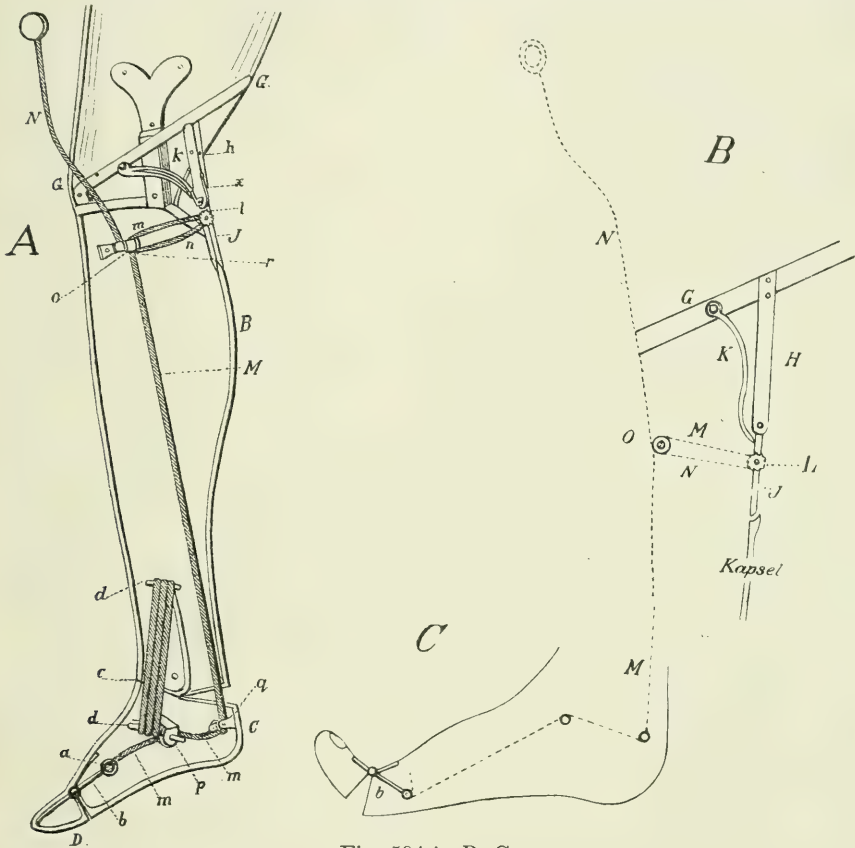


Fig. 594A, B, C.

Auslösung geschah dann mit Hilfe einer Zugschnur (*N*), welche um eine im Schienbeinkopfe befestigte Rolle (*O*) verlief und durch eine Oeffnung an der Vorderseite der Oberschenkelkapsel zum Vorschein kam. Soweit bot der Mechanismus nichts Besonderes; wir haben die selbsttätig einschnappende Sperrvorrichtung und die auslösende Zugschnur in etwas modifizierter Weise schon bei dem Kunstbein des kleinen Lothringers kennen gelernt. Nun kommt aber eine Auslösungsvorrichtung für den Sperrhebel hinzu, welche bei jedem Schritte automatisch in Tätigkeit trat. BALLIF'S Patienten sollten nicht wie jene des kleinen Lothringers mit steif gestelltem, sondern mit beweglichem Kniegelenk gehen, und dazu war es nötig, daß die



beim Auftreten einsetzende Sperrvorrichtung am Ende jedes Schrittes wieder aufgehoben wurde. BALLIF benutzte dazu die in diesem Momente eintretende Aufwärtsbiegung des Zehenstückes (Fig. 594 C). Im Innern des letzteren war an der dorsalen Seite ein Hebel angeschraubt (*b*), welcher nach rückwärts in der Verlängerung der Zehenrichtung frei in den Fuß ragte und an seinem hinteren Ende einen Ring trug, an welchem eine Zugschnur befestigt war. Wurde das Zehenstück dorsalwärts gebogen, so senkte sich der Hebelring nach abwärts und übte einen Zug an der Schnur, welche über einige Röllchen durch Fuß und Unterschenkel in der Weise zu dem Sperrhebel (*J*) geleitet war, daß seine Auslösung erfolgen mußte. Das Knie konnte jetzt gebeugt werden, der aufgehobene Unterschenkel zu einem neuen Schritte nach vorwärts pendeln. Dann trat die Druckfeder wieder in Wirkung, drängte den Sperrhebel rückwärts und zog durch Vermittelung der Zugschnur (*M*) und des Druckhebelchens (*b*) die Zehen wieder nach abwärts. Wir sehen also, daß beim Ausschreiten ein beständiges Wechselspiel der beiden Hebel gegeneinander stattfand, indem durch die Dorsalflexion des Zehenstückes die Beugung des Kniegelenkes eingeleitet und durch die Streckung des Beines die Plantarflexion des Zehenstückes bewirkt wurde. Natürlich mußte die Zugschnur (*M*) stets auf einer gewissen Spannung gehalten werden, wie eine Violine-saite, die denselben Ton halten soll. Die Regulierung wurde an dem offenen Knieausschnitt mit Hilfe eines auf dem Hebel *J* angebrachten Sperrrädchens *L* ausgeführt, um dessen Achse die Zugschnur *M* sich aufwickelte.

So sinnig und fein die Einrichtung des BALLIF'schen Beines gewesen ist, eine praktische Lösung des schwierigen Problems, die Patienten bei hoher Oberschenkelamputation auf beweglichem Kniegelenk einhergehen zu lassen, brachte sie nicht; dazu war ihre Konstruktion zu kompliziert. Als nach den Freiheitskriegen der Großherzog von Mecklenburg einem seiner ausgedienten Musketiere namens Drehfahl, welcher in den Laufgräben von Lille durch eine Granate den linken Ober- und den rechten Unterschenkel verloren hatte, zwei künstliche Beine beschaffen wollte, wandte man sich an BALLIF, der durch einen Berliner Mechaniker die Bestellung ausführen ließ. Allein die Apparate waren viel zu schwer, wogen zusammen 16 Pfd. und ihr feiner Mechanismus war gar bald defekt. Nunmehr zog man den mecklenburgischen Kreisphysikus und Hofrat Dr. DORNBLÜTH zu Rate, welcher sich durch die Erfindung verschiedener chirurgischer und orthopädischer Bandagen einen Namen gemacht hatte, und dieser konstruierte Prothesen, welche sich weniger durch geistreiche Ideen als durch kluge Benutzung bereits bekannter Konstruktionen, sowie durch guten Sitz, Leichtigkeit und Billigkeit — sie wogen nicht die Hälfte und kosteten nur  $\frac{1}{9}$  der BALLIF'schen Kunstbeine — auszeichneten und überhaupt ein Muster dafür waren, was sich mit den einfachsten Mitteln erreichen läßt. Drehfahl zog sie den BALLIF'schen Beinen bei weitem vor, obgleich die Oberschenkelprothese nicht für Gehen mit beweglichem Knie eingerichtet war, sondern durch eine Schnappfeder mit Auslösungsvorrichtung an der vorderen Oberschenkel-seite festgestellt wurde. Die Oberschenkelkapsel bestand aus verzinnem Eisenblech, Fuß und Unterschenkel aus Holz, letzterer war zur Erleichterung mit tiefen Ausschnitten versehen, welche mit Kork gefüllt waren. Oben und unten endigte der Unterschenkel mit einer

scheibenförmigen Mittelflansche, welche in seitliche Backen des Oberschenkels und Fußes verzapft war und mittels Messingstiftes mit letzterem zusammengefügt wurde. Die Hemmung der Fuß- und Kniebewegungen geschah durch entsprechend bemessene Ausschnitte an der vorderen und hinteren Seite der Gelenke; die Dorsalflexion des Fußes ging wie bei BALLIF nicht über einen rechten Winkel. Beim Erheben des Beines wurde die Ferse durch eine im Fußgelenk angebrachte Fischbeinfeder nach abwärts, der vordere Fußabschnitt aufwärts gedrückt, wie bei VON RÜHLS Prothese. Eine starke Leder-  
 sohle verband den beweglichen Zehenabschnitt federnd mit dem Holz-  
 fuße. Besondere Sorgfalt verwandte DORNBLÜTH auf die Befestigung seiner Prothesen, wobei er nach HEINESchem Prinzip die Polsterung von der Kapsel ganz abtrennte. Dem Oberschenkelstumpfe wurde ein dickwattierter, mit oberem Randwulst versehener Zeugtrichter übergezogen und derselbe dann noch mit Binden so fest umwickelt, daß er nur mit einiger Mühe in die Hülse gezwängt werden konnte. Letztere trug den Stumpf und die Körperlast durch ihre trichterförmige Oberfläche, und DORNBLÜTH suchte die Unterstützung noch dadurch zu verbessern, daß er der Oberschenkelkapsel eine leichte Flexionsstellung gab, ein etwas bedenkliches und nur für einen langen und kräftigen Stumpf geeignetes Aushülfsmittel, weil damit notwendigerweise auch das Knie eine entsprechende Beugstellung erhalten mußte. Am Unterschenkel diente statt des wattierten Ueberzuges ein zusammengelegtes Tuch, und das empfindliche Stumpfende wurde durch einen oberhalb umgelegten Kranz von gesiebter Weizenkleie oder aufgezupfter Wolle vor Berührung mit der Kapselwand geschützt. Weiter wurde ein langer Strumpf über Kapsel und Bein gezogen und sowohl auf der Kapsel als am Bein durch ein breites Zirkelband befestigt. Schließlich wurde noch eine den Apparat eng umschließende Unterhose angelegt und mittels Hosenträger gegen das Herunterrutschen gesichert, außerdem noch ein Leibriemen und Traggurt zu Hülfe genommen.

KAROLINE EICHLER bediente sich einige Jahre später einer ganz ähnlichen Verpackung, indem sie den Stumpf zunächst durch feste Umwickelung mit Binden in absteigender Richtung versteifte und verdickte und darüber eine lederne, mit Wolle und Roßhaaren gut gepolsterte Kappe zog, die so fest in die Prothese gezwängt wurde, daß kein Verschieben oder Schlottern möglich war. Zur Erleichterung des Einschlebens war die Weißblechkapsel der Prothese an ihrem oberen Rande etwas auswärts getrieben (Fig. 595 C). Auch war sie mit Metallknöpfen zur Anheftung hosenträgerartiger Schulterbänder versehen. Auch an den Unterschenkelprothesen waren der besseren Befestigung halber Oberschenkelkapseln mit Seitenscharnieren angebracht, die, um das Einführen des Stumpfes zu erleichtern, an der Rückseite geöffnet und durch Riemen wieder geschlossen werden konnten (Fig. 595 A). Alle Teile, die nicht mit dem Stumpf in Berührung kamen, also bei Oberschenkelprothesen das Kniegelenk und die Unterschenkelkapsel, bei Unterschenkelprothesen der untere Teil des Unterschenkels nebst Fuß, waren aus Lindenholz geschnitzt und bestanden, wie bei VON RÜHLS Prothese, aus zwei Hälften, welche nachträglich zusammengeleimt wurden. Die Holzkapseln waren durch ähnliche Gelenke verbunden wie beim DORNBLÜTHschen und dem ANGLESEY-Bein, an welchem letzteres auch die Regulierung der

Fuß- und Kniebewegungen durch Darmsaiten und Spiralfedern erinnert, obgleich die Anordnung derselben etwas verschieden war. Als Knie- und Fußstrecker dienten zwei lange Darmsaiten, welche von Spiralfedern oben und außen an der Oberschenkelkapsel entsprangen, am Knie über Rollen in den Unterschenkel eintraten und durch das Fußgelenk mit Hilfe einer weiteren Rolle in die vordere Fußpartie geleitet wurden, wo sie sich innen an der Sohle anhefteten.

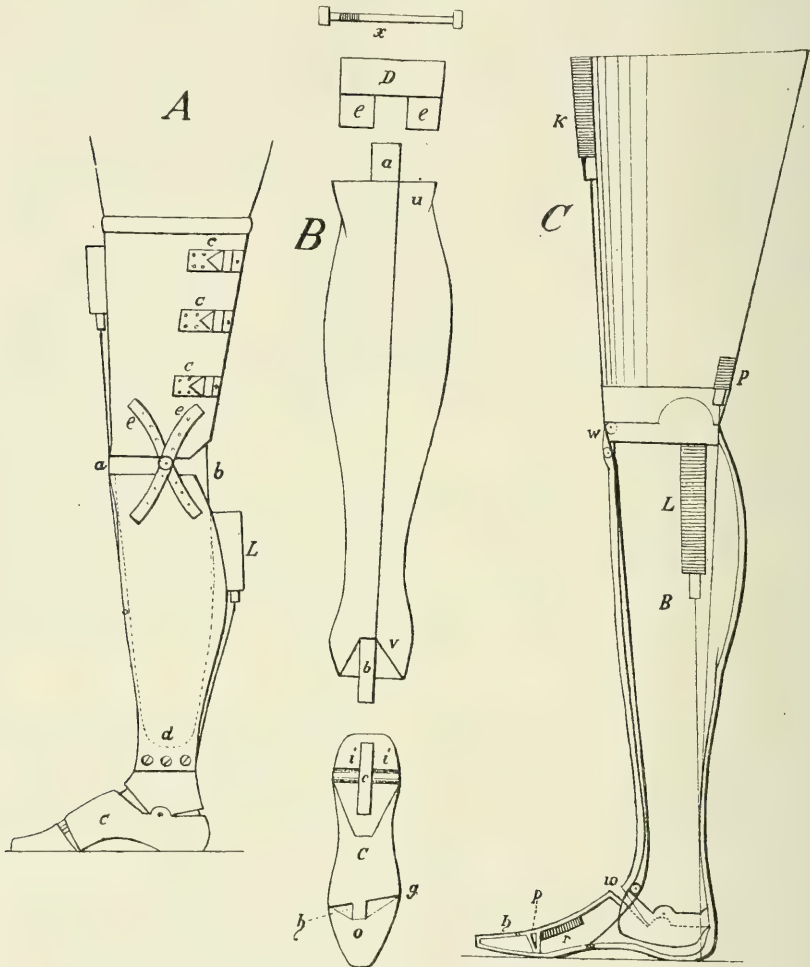


Fig. 595 A, B, C.

Dieselben wurden kontrebilanciert durch zwei im Innern der Oberschenkelkapsel entspringende Beugeschnen, mit denen sich ein dritter starker, im Unterschenkel entspringender Strang zu einer gemeinschaftlichen Achillessehne vereinigte, welche sich am Fersenhöcker anheftete. Die Spannung der Streck- und Beugeschnen war so bemessen, daß beim Aufheben des Beines der Fuß in rechtwinkliger Stellung verharrete. Im übrigen wirkten sie in ähnlicher Weise regulierend auf die Gehbewegungen, wie AUTENRIETHS vordere und



hintere lange Lederriemen, nur prompter und energischer. Wurde das Knie gebeugt, so erschlaffte die Achillessehne; die Strecksehne dagegen wurde angespannt, hob den Fuß dorsalwärts und half den Unterschenkel vorwärts schleudern; wurde das Knie gestreckt, so spannte sich die Achillessehne und hob die Ferse fernnd vom Boden. Das Zehenstück wurde durch eine besondere dorsale Druckfeder in Plantarflexion gehalten. Beim Betrachten der Abbildung (Fig. 595 C)

fällt es auf, daß die Achse des Kniegelenkes stark nach rückwärts verlagert ist. Die Strecker arbeiteten so an einem längeren Hebelarme und erhielten ein hinreichendes Uebergewicht über die Beuger, um beim Stehen ein unvermutetes Einknicken zu verhüten. Daß auch für den Angriff der Schwerkraft durch diese Gelenkanordnung stabilere Verhältnisse geschaffen wurden, und somit ein wichtiger Faktor des Ganges mit beweglichem Knie hier zum ersten Mal in Anwendung gezogen wurde, ist der EICHLER, wie es scheint, selbst nicht zum Bewußtsein gekommen, da sie es in ihren sonst sehr beredten Auseinandersetzungen nicht erwähnt hat. Bei den Unterschenkelprothesen mußten wegen Ausfüllung der Kapseln durch den Stumpf alle Sehnen und Spiralfedern an der Außenseite angebracht werden. Interessant und bis ins kleinste Detail geschickt ausgeführt war auch die Befestigung der Sehnen und Muskeln, resp. Spiralfedern (Fig. 595 D). Dieselben waren nicht als Zug- sondern als Druckspiralen benutzt und zu dem Zwecke eingeschlossen in eine an der Oberschenkelkapsel befestigte Blechröhre mit durchlöchertem Boden, auf welchen sich die Spiralen beim Niederdrücken aufstützten. Oben endigten die Saiten mit einem röhrenförmigen Stifte, welcher durch den Boden der Blechkapsel und die Spirale hindurchlief und letztere mit seinem nagelförmig verbreiterten Kopfe überdeckte. Durch die Stiftröhre ragte das obere Ende der Saite in Gestalt eines mit Gewinde versehenen Bolzens hervor und konnte hier mit Hilfe einer Mutterschraube angezogen und gespannt werden. Die Verbindung des Schraubenbolzens mit der Saite im Innern des Hohlstiftes war hergestellt durch eine beide Enden umfassende dünne Blechhülse, welche mit feinen Nieten an beiden Teilen festgemacht war.

D

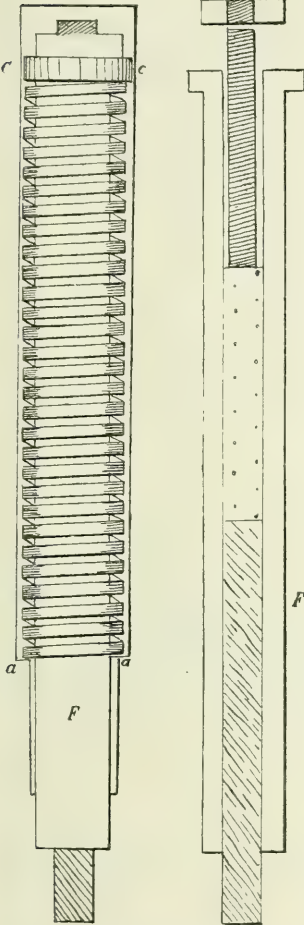


Fig. 595 D.

Das Kunstbein der EICHLER zeichnete sich durch besondere Leichtigkeit aus, indem die Oberschenkelprothese nur  $4\frac{1}{2}$ , die Unterschenkelprothese nur  $3\frac{1}{2}$  Pfund wog und wurde von DIEFFENBACH als sehr brauchbar gelobt. — 20 Jahre später konstruierte der geschickte

Mechaniker GAERTNER zu Tharandt bei Dresden eine Oberschenkelprothese, welche wieder zu dem Prinzip des festgestellten Kniegelenkes zurückkehrte, und welche sich ihrer Billigkeit und Einfachheit halber des besonderen Beifalles der sächsischen und preußischen Militärverwaltung in den damaligen Kriegszeiten erfreute. Hervorgegangen aus einem Stelzfuß, auf dessen gepolstertem oberen Eisenring sich der Sitzknochen stützte (Fig. 596 A), hat das GAERTNERSCHE Kunstbein seinen ursprünglichen Charakter auch später, als statt der Stelze ein künstlicher Unterschenkel angefügt wurde, im wesentlichen beibehalten (Fig. 596 B). Im Gegensatz zu DORNBLÜTHS

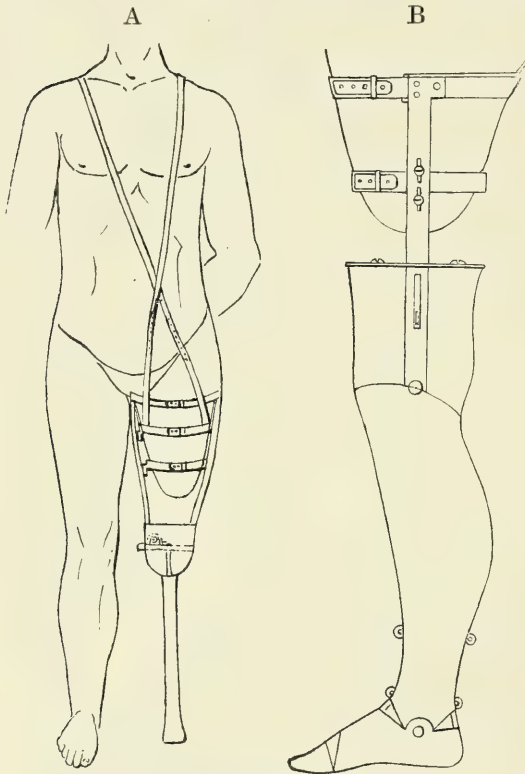


Fig. 596 A und B.

und EICHLERS Prothesen legte GAERTNER Wert darauf, daß der Stumpf nicht durch feste Umhüllung eingepreßt wurde, sondern in einem luftigen Gestell aus Eisenringen, die vorne mit Lederriemen verschließbar waren, nur mit einem Strumpfe überkleidet freischwebte. Bei Unterschenkelprothesen wurde die Tuberositas tibiae mit Hilfe eines genau angepaßten Lederpolsters zum Tragen in Anspruch genommen. Von dem Gehen mit beweglichem Kniegelenke rät GAERTNER, der selbst amputiert war, dringend ab, weil man dazu viel mehr Zeit, Ueberlegung und Vorsicht bedürfe und sehr leicht stolpere, sobald man mit dem künstlichen Fuße gegen ein Hindernis gerate. Aus diesem Grunde versah er das Knie der Prothese mit

einem selbstschließenden Fixationsriegel, der nur beim Niedersetzen gelöst wurde.

Das künstliche Bein, welches ESMARCH zusammen mit dem Kieler Instrumentenmacher BECKMANN nach dem Kriege von 1864 für die Amputierten der deutschen Armee konstruierte, war hinsichtlich der Umhüllung des Oberschenkelstumpfes ganz nach GAERTNERSCHEN Prinzipien eingerichtet, unterschied sich aber von demselben durch die Anwendung des beweglichen Knies mit Rückverlagerung der Gelenkachse sowie durch eine solidere Aufhängeweise, da neben Schulterriemen auch ein Leibgürtel angebracht war. Verschieden war insbesondere auch die Ausrüstung des Fußgelenkes, indem ESMARCH statt des von GAERTNER benutzten Scharnieres das uns von AUTENRIETH her be-

kannte Kugelgelenk aber ohne seitliche Charniere und mit einer originellen Regulierung der Bewegungen in Anwendung zog (Fig. 597 A). Die am Unterschenkel befestigte Holzkugel hatte die Größe eines kleinen Apfels und war in eine entsprechende Höhlung des aus zwei Hälften zusammengesetzten, hölzernen Fußes zu drei Vierteln eingeschlossen, wodurch im Gegensatz zu AUTENRIETHS Prothese dem Gelenke allseitige Beweglichkeit verstattet und gleichzeitig der Zusammenhang zwischen Fuß und Unterschenkel vermittelt wurde. Allzu starke Exkursionen wurden dadurch verhindert, daß die Ränder der umschließenden Holzteile nur etwa fingerbreit voneinander abstanden und sich bei stärkeren Bewegungen berührten. Der Fuß hatte in seinem vorderen Abschnitt eine breite und kräftige Schneckenfeder, mit deren Hilfe er sich, wenn er durch schiefes Auftreten in Supinations- oder Pronationsstellung geriet, beim Abheben vom Boden selbsttätig wieder zurecht rückte. Dies wurde dadurch erreicht, daß die Feder an einer horizontal gestellten Achse im Vorderfuß befestigt war und mit zwei an ihrem hinteren freien Ende befindlichen Klauen sich auf den ebenfalls horizontal gestellten queren Arm eines am Unterschenkel befestigten

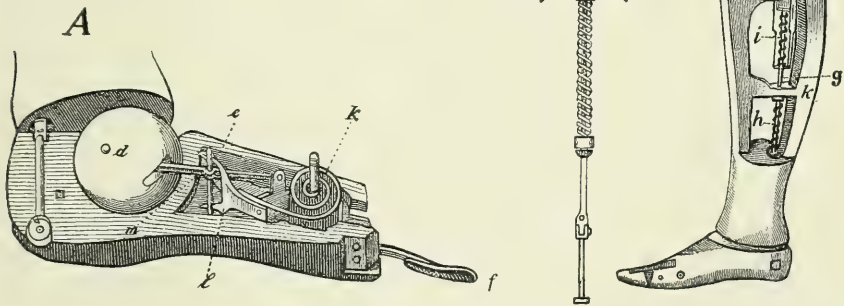


Fig. 597 A, B, C.

kreuzförmigen Hebels aufstützte, demnach ihre eigene Achse (resp. den Fuß) in Uebereinstimmung mit dem horizontalen Kreuzarme zu halten suchte. Wie aus der Figur ersichtlich ist, war der kreuzförmige Hebel innerhalb der Gelenkkugel des Unterschenkels befestigt und zwar beweglich, so daß er den Auf- und Abwärtsbewegungen des Fußes folgen konnte, zu welchem Zwecke ein entsprechender Ausschnitt in der vorderen Kugelwand angebracht war.

Der Zehenteil des ESMARCHSchen Beines war durch ein Scharnier an der Sohle nebst Keilausschnitt am Rücken beweglich gemacht und wurde durch zwei aus dem Mittelfuß hervorragende Druckfedern (*f*) in leichter Plantarflexion erhalten. Die Beuge- und Streckbewegungen des Fußes wurden durch zwei Gummizüge, von denen einer die Achillessehne, ein zweiter die Strecksehnen vertrat, in bekannter Weise nachgeahmt. Später hat jedoch BECKMANN an ihrer Stelle einen



einzigem rückwärts gelegenen Stab mit Zug- und Druckspirale zur Regulierung beider Bewegungen angewendet. Ein starker Stahldraht ging von der Hacke zum Oberschenkel, wo er hinter der Gelenkachse am Kondylenteil so befestigt war, daß er bei gestrecktem Knie die Hacke aufwärts hob, bei gebeugtem Knie dieselbe abwärts drückte. Um diesen Bewegungen das Eckige zu benehmen, wurde Zug und Druck nicht direkt durch den Stahlstab, sondern durch Vermittelung zwischengeschalteter Spiralfedern, welche als Puffer dienten, ausgeübt (Fig. 597 C). Beim Strecken des Knies drückte der Oberschenkel mit Hilfe eines leiterförmigen Eisengestelles (*g—g*) eine um das obere

Ende des Stabes gewundene Spiralfeder zusammen und hob mittels dieses federnden Zwischengliedes den Stab und die Ferse in die Höhe. Durch den Anhub wurde eine zweite, schwächere Spiralfeder, welche über das untere Ende des Eisenstabes geschoben war, gegen eine Hemmung zusammengedrückt und drückte ihrerseits bei Nachlaß der Kniestreckung den Eisenstab resp. die Hacke wieder abwärts.

Zu seiner Zeit als ein großer Fortschritt betrachtet, hatte das ESMARCHSche Kunstbein doch verschiedene Schwächen. Die Patienten froren im Winter am Stumpfe wegen der allzu luftigen Umhüllung; das hölzerne Fußgelenk verquoll bei feuchter Witterung; die verschiedenen Druckfedern verursachten gern Geräusch und Reparaturen.

Weniger bedeutend und reichhaltig als in England und Deutschland waren im Anfang des vorigen Jahrhunderts die Erfindungen und Verbesserungen künstlicher Beine in Frankreich. Der Orthopäde MILLE zu Aix in der Provence konstruierte 1831 für eine am unteren Drittel des Unterschenkels amputierte Dame eine Prothese, welche namentlich von dem Chirurgen GOYRAND zu Aix in Anwendung gezogen und von Professor SERRE zu Montpellier in unwesentlicher Weise abgeändert wurde

(Fig. 598). MILLE hielt es für nötig, seinen künstlichen Fuß mit langen Seitenstangen zu versehen, von denen die äußere bis zu einem Hüftgürtel hinaufstieg. Am Oberschenkel waren die Stangen durch zwei breite gepolsterte Reifen aus Eisenblech verbunden, von denen der obere als Sitzring für das Tuberculum ischii ausgearbeitete, vollständig geschlossen, der untere an der Hinterseite offen war und durch eine verschnürbare Lederlasche ergänzt wurde. Der Unterschenkel wurde vorn umgeben von einer genau anschließenden Blechhülse, die oben als Stütze des Schienbeinkopfes ausgearbeitet war und hinten durch eine verschnürbare Lederhülse ergänzt wurde. Der unterste Teil des Unterschenkels, sowie der Fuß bestanden aus Holz, waren durch Scharniergelenk verbunden und an verschiedenen Stellen er-

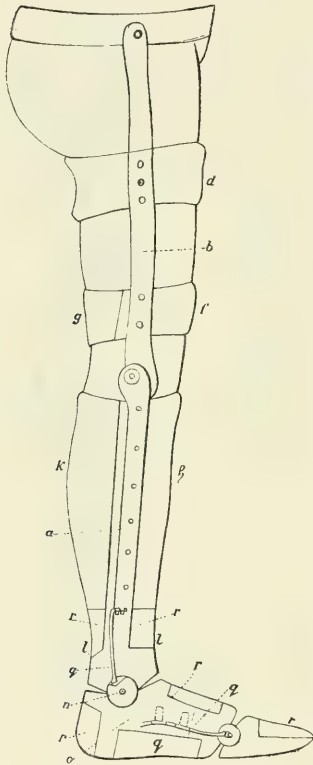


Fig. 598.

leichtert durch tiefe Ausschnitte, welche durch Korkfüllung ersetzt waren, wie an DORNBLÜTHS Prothese. Das Zehenstück war beweglich und wurde ebenso wie das Fußgelenk durch außen angebrachte Druckfedern in Mittelstellung erhalten; zu einer wesentlichen elastischen Unterstützung der Fußbewegungen beim Gehen waren diese Federn jedoch zu schwach. Später haben CHARRIÈRE und MARTIN die Prothese MILLES für Unterschenkelamputationen weiter ausgearbeitet und mit einer Federvorrichtung versehen, welche den Stumpf beim Strecken und Beugen unterstützen sollte (Fig. 599). An dem unteren Ende der äußeren Oberschenkelschiene war eine kräftige Druckfeder angebracht, ähnlich der Abzugsfeder einer Flinte, deren freies unteres Ende bis hinter das Kniegelenk herabreichte. Dieses Ende war gelenkig verbunden mit einem Zugstäbchen, dessen anderes Ende an der Unterschenkelschiene dicht über dem Drehpunkt des Kniegelenkes beweglich befestigt war. Es leuchtet ein, daß beim Stehen mit gestrecktem Knie die gespannte Feder das obere Ende der Unterschenkelschiene nach hinten zog, den Unterschenkel also gegen das Einknicken sicherte. Wenn aber das Knie gebogen wurde, so wanderte der hintere Anheftungspunkt des Hebels über den Drehpunkt des Kniegelenkes nach abwärts und der Hebel zog jetzt den Unterschenkel in stärkere Beugstellung. Wir haben hier also ein neues Hilfsmittel, das Knie bei schwachem Stumpfe vor Einknickung zu bewahren und somit ein Gehen mit beweglichem Gelenk zu ermöglichen. Sehr bedeutend dürfte die Sicherung durch die Feder freilich nicht gewesen sein. Es war daher als ein großer Fortschritt zu begrüßen, als CHARRIÈRE 1842 das Gelenk bewußtermaßen durch die Schwerkraft feststellen lehrte, indem er dasselbe hinter die Schwerlinie verlegte, resp. Ober- und Unterschenkelhülse so miteinander verband, daß sie einen nach vorne leicht geöffneten Winkel bildeten. Uebrigens liegt die Sache so nahe, daß man sich nur wundern kann, warum die Lösung nicht schon früher gefunden wurde. In der Tat erhoben auch F. MARTIN sowie MATHIEU Erfinder-Ansprüche. Auch haben wohl schon andere (z. B. CAROLINE EICHLER) von CHARRIÈRES Kunstgriff mit mehr oder weniger Bewußtsein Gebrauch gemacht.

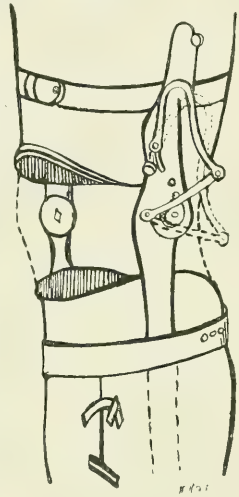


Fig. 599.

Nach diesem Ueberblick über die wichtigsten Erscheinungen auf dem Gebiete der Prothesenkonstruktion in den europäischen Ländern wenden wir den Blick nach den Vereinigten Staaten von Nordamerika, welche in neuerer Zeit sich an dem Wettstreite energisch beteiligten und der alten Welt den Vorrang auf diesem Gebiet mit Erfolg streitig machten.

Im Jahre 1839 wanderte WILLIAM SELPHO, Angestellter von POTTS, nach Amerika und führte das ANGLESEY-Bein in den Vereinigten Staaten ein, brachte aber bald wesentliche Veränderungen und Verbesserungen daran an. Er verfertigte u. a. ein Bein für einen jungen Arzt, namens P. F. PALMER, der sich dann selbst der Prothesenfabrikation widmete, 1846 das erste Vereinigte Staaten-Patent auf

„Künstliche Glieder“ erhielt, 1851 auf der Weltausstellung zu London den einzigen Preis für künstliche Gliedmaßen davon trug und später drei Fabriken in Philadelphia, New York und Boston gründete. Während des Bürgerkrieges im Jahre 1862 berief der Generalstabsarzt der Nordarmee eine Jury aus sachverständigen Aerzten New Yorks, welche durch ihre Mitglieder alle in Amerika gangbaren Arten künstlicher Glieder prüfen ließ und schließlich acht Firmen als die besten auswählte, unter welchen die Wahl den Verstümmelten freigestellt wurde. Als Verfertiger von Beinen wurden bezeichnet: WILLIAM SELPHO, DR. B. FRANK PALMER, DR. ED. HUDSON, DR. DOUGLAS BLY und A. A. MARKS. Von ihnen lehnten sich PALMER und HUDSON mit einigen Modifikationen an das ANGLESEY-Bein an, während

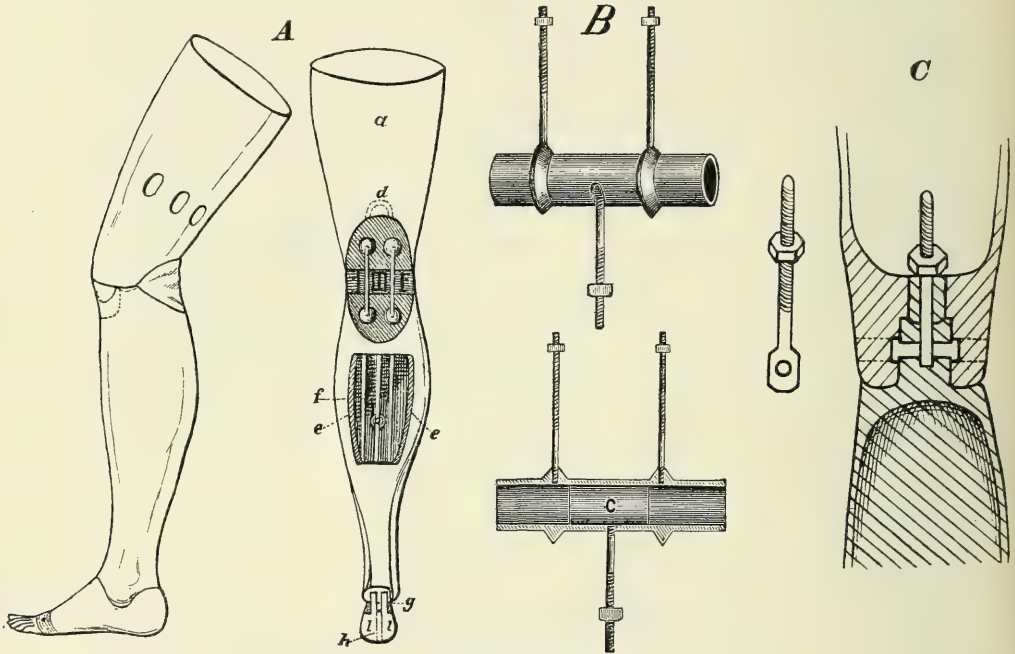


Fig. 600A, B, C.

SELPHO zwar auch die Holzkapseln und die Regulierung der Gelenkbewegungen durch gespannte Saiten anwandte (Fig. 600 A), dazu aber eine bemerkenswerte Verbesserung der Gelenkkonstruktion einführte (Fig. 600 C). Bei den gewöhnlichen Scharniergelenken erfüllt der Bolzen zwei Aufgaben, nämlich die Last zu tragen und den Zusammenhang der Teile zu vermitteln. Da die belasteten Teile bei diesen Gelenken ziemlich schmal sind, so nutzen sie sich rasch ab; die Gelenke werden klapprig und reparaturbedürftig. Man hat daher schon frühzeitig angefangen, die beiden Funktionen des Bolzens voneinander zu trennen, für die Belastung breitere, kugel-, walzen- oder scheibenförmige Berührungsf lächen zu schaffen, und den Zusammenhang mittelst eines dünnen zentralen Metallstiftes herzustellen. Bei den Ginglymusgelenken sind in der Regel die Scharnierscheiben an den Berührungsf lächen bis zur halben Dicke eingefraist und ineinander



versenkt, so daß die Umrandung der Scheibe die Last aufnimmt. Ähnlich waren schon die Fußgelenke der Prothesen HEINES, ADDISONS, v. RÜHLS, der EICHLER, GOYRANDS, ESMARCHS u. a. beschaffen, bei denen wir die tragende Kugel oder Walze, die ebenso wie ihr Lager zur Verminderung der Reibung gewöhnlich mit Metallblech überzogen wurde, bald am oberen, bald am unteren Gelenkteil angebracht finden. Allein mit der Zeit werden auch diese Gelenke schlotterig, weshalb SELPHO eine Einrichtung hinzufügte, die es ermöglichte, ohne Reparaturen die gelockerten Teile wieder festschließend zu machen, deren Prinzip aus der Abbildung (Fig. 600 C) zu ersehen ist. Der verbreiterte Oberschenkelteil des Kniegelenkes bewegte sich mit zwei getrennten und mit Stahlblech überkleideten Kondylen, zwischen welche ein mittleres Segment des Schienbeinkopfes hinaufreichte, auf zwei entsprechenden Lagern des Schienbeinkopfes, die, um Geräusch und Stöße zu dämpfen, mit Leder bedeckt waren. Aus der Höhlung des Oberschenkels reichte durch ein röhrenförmiges Bohrloch ein geöhrt Schraubenstift in das Knie herunter und endigte in einer Aushöhlung der Mittelflange in der Achsenlinie des Gelenkes. Die Flange hatte ein mit dem Bolzenöhr übereinstimmendes Bohrloch zum Durchschieben eines die Gelenkteile vereinigenden Gelenkbolzens von röhrenförmiger Gestalt. Der Schraubenstift trug an seinem oberen Ende eine Mutterschraube, welche durch eine Oeffnung der Schenkelkapsel zugänglich war, und durch deren Andrehen der Unterschenkel gegen den Oberschenkel fester herangezogen werden konnte. Ganz ähnlich war auch das Fußgelenk eingerichtet, nur daß die Zugschraube in einer Höhlung des Fußgewölbes angebracht war. Man findet diese T-Bolzenscharniere, denen man bei amerikanischen Kunstbeinen öfters begegnet, hier und da benutzt zur Herstellung beweglicher Gelenke bei Skeletten, und es ist sehr wohl möglich, daß dies die Anregung zur Verwendung derselben bei den Prothesen gegeben hat. Wir bilden noch eine neuere Modifikation derselben von TRUAX, GREENE & Co., Chicago, ab (Fig. 600 B), bei welcher der röhrenförmige Scharnierbolzen von zwei aus dem Oberschenkel herabkommenden Eisenstangen getragen wird und die zum Anspannen dienende dritte Stange aus dem Unterschenkel heraufsteigt, in die Höhlung der Röhre hineingeht und dort mit einem in der Lichtung rotierenden Bolzen (c) endigt.

Auf den Hemmungsriemen in der Kniekehle des ANGLESEY-Beines verzichtete SELPHO und brachte statt dessen einen Gummipuffer an der Vorderkante des Schienbeinkopfes an. Auch die Sohle an SELPHOS Fuß war mit Gummi unterfüttert. Sein Bein zum Reiten war, ähnlich wie bei POTTS Prothese, an den Stellen, womit man den Schenkeldruck gibt, ausgeschnitten und mit weichem Leder belegt. Gegenwärtig wird SELPHOS Bein in den Vereinigten Staaten nicht mehr fabriziert. Auch dasjenige PALMERS, welcher einer privaten Nachricht zufolge erst vor wenigen Jahren starb, ist allmählich durch andere Fabrikate verdrängt worden, und HUDSONS Prothese wird nur noch in beschränktem Maße hergestellt von BREWSTER in New York 6th Avenue 40. Doch hat HEINR. WEBER in Zürich die Anfertigung der letzteren vor 25 Jahren aufgegriffen, nachdem er sie bei einem amerikanischen Kriegsinvaliden kennen gelernt hatte, und HUDSON war sehr erstaunt, als er gelegentlich einer Schweizerreise seine Prothese in einem Züricher Schaufenster erblickte. Die Züricher Kunstbeine

bestehen aus sehr hübsch gearbeiteten, kein Polster bedürftigen Holzkapseln mit Gelenken auf konischen Stahlbolzen in Hartlederbüchsen laufend für Knie und Fuß (Fig. 601 A u. B). Die Oberschenkelhülse ist hergestellt aus zwei Abschnitten, deren oberer auf das 10—12 cm lange Kniestück mittels Verzapfung und Leimens aufgesetzt ist, hier also bei Schrumpfung des Stumpfes abgenommen und durch eine neue Hülse ersetzt werden kann. Eine starke Saite verläuft als Achillessehne von einem in sagittaler Richtung im Oberschenkel angebrachten Bänkchen durch schlitzförmige Oeffnungen im Knie- und Fußgelenk in die Fersenhöhlung hinab, wo sie rechtwinkelig nach vorne

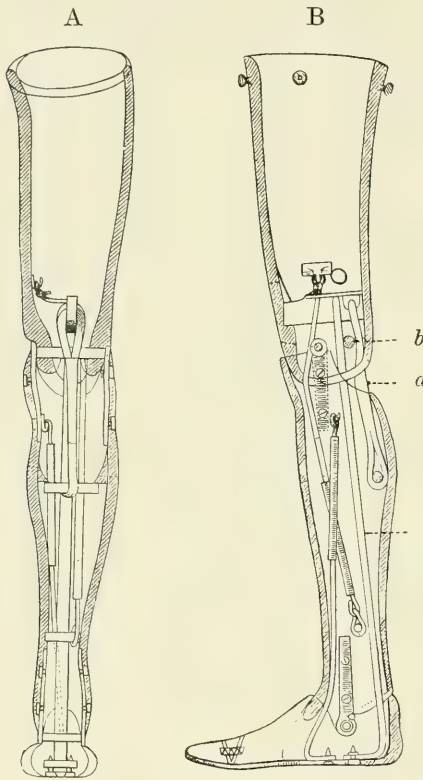


Fig. 601 A und B.

biegend unter einer hölzernen Brücke mittels Schrauben festgeklemmt ist. Die Saite hat eine derartige Anspannung, daß sie dem Fuß beim Auftreten mit gestrecktem Beine eine nicht mehr als rechtwinkelige Dorsalflexion gestattet. Als Antagonisten sind an der Vorderseite eine elastische Knie- und eine Fußstrecksehne angebracht, sogenannte Akkumulatoren, welche durch die Gegenzüge mit in Spannung gesetzt werden. Die erste derselben verläuft dicht vor der Kniegelenkachse durch eine Oeffnung der Oberschenkelkapsel, hier etwas rückwärts abbiegend, in den Unterschenkel hinab. Sie ist nur mäßig angespannt, so daß sie beim Aufheben des Beines dem vorwärts pendelnden Unterschenkel einen leichten elastischen Schwung erteilt, ohne ihn auffällig vorzuschleunigen. Die Fußstrecksehne, deren Verlauf aus der Abbildung ersichtlich ist, hebt den Fuß dorsalwärts, wenn das Knie gebeugt und die Achillessehne entspannt wird. Der in der Kniekehle sichtbare Hemm-

strang (*a*) besteht aus einem kleinfingerdicken Bündel von Fäden englischen Garnes, ist durch einen Holzzapfen (*b*) vor Berührung mit der Achillessehne geschützt und hat eine solche Anspannung, daß er dem Gelenke, dessen Drehpunkt bei gerader Beinstellung nicht hinter der Schwerlinie, sondern genau in der Linie des natürlichen Gelenkes liegt, eine ganz kleine Überstreckung gestattet, um Sicherheit vor dem Hinfallen zu gewähren. Die WEBERSchen Kunstbeine sind leicht, elegant und nicht teuer (eine Oberschenkelprothese kostet 250 Franken).

DOUGLAS BLY (New York) hat das von HEINE und IBSEN angewendete Kugelgelenk für den Fuß in den Vereinigten Staaten eingeführt, indem er eine kleine Elfenbein- oder Glaskugel auf Lagern

von Hartgummi zwischen die Gelenkteile einschaltete in der Weise, wie es die Abbildung (Fig. 602) zeigt. Diese Konstruktion hat den Vorteil, daß der Fuß sich allen Unebenheiten des Bodens anschmiegen kann, aber sie entspricht nicht ganz den natürlichen Verhältnissen, denn unser Tibio-Talusgelenk ist ein reines Scharnier und die zur Anpassung an Unebenheiten dienenden Pro- und Supinationsbewegungen kommen weiter vorne im CHOPARTSchen Gelenke und im Tarsus zustande. Daher ist das Kugelgelenk nicht so standfest als der natürliche Fuß und muß sehr zuverlässig gegen das Umschlagen gesichert werden. BLY unterstützte das Gelenk an 4 Seiten mit Gummifedern (Fig. 602 A), welche den Vorteil haben, daß ihr elastischer Widerstand beim Zusammenpressen rasch zunimmt, und daß sie nicht brechen und kein Geräusch machen. Wegen des beschränkten Raumes der Gelenkgegend brachte BLY die vier Gummipuffer auf einem Querbrettchen in die Wade unter, von wo aus die zu ihrer Spannung dienenden Saiten durch das Gelenk zur Fußsohle herablaufen und sich mit Endschlingen an quer durchgesteckten Pflöcken befestigen. Nach oben durchsetzen die Saiten die Gummipuffer und endigen in Schraubenbolzen, welche durch aufgesetzte Muttern angezogen werden können. Stets muß eine feine Regulierung des gegenseitigen Spannungsgrades beobachtet werden, und dies ist die Schwäche des Systems und die Veranlassung,

weshalb dasselbe von den meisten modernen Fabrikanten nicht mehr angewandt wird. Nur W. S. STICKLE (7 West. 14 T. H. Street, New York), BLYS Nachfolger, fertigt dessen Prothesen noch in begrenztem Maße an. Auch am Kniegelenk, einem gewöhnlichen Bolzenscharnier, hat BLY statt einer elastischen Quadricepssehne seine Gummifeder benutzt. Dieselbe ist auf einem zweiten, etwas höher gelegenen Querbrettchen in der Wade angebracht und wird bei der Flexion komprimiert durch ein am Oberschenkel rückwärts von der Knieachse angelenktes Stahlstäbchen, welches durch den Gummipuffer verläuft und an deren Oberseite die komprimierende Schraubenmutter trägt. Eine ähnliche Gummifeder befindet sich auch an dem Zehenabschnitt von BLYS Fuß.

A. A. MARKS (New York) hat bei seinem Kunstbein auf ein bewegliches Fußgelenk ganz verzichtet und zur Herstellung der nötigen

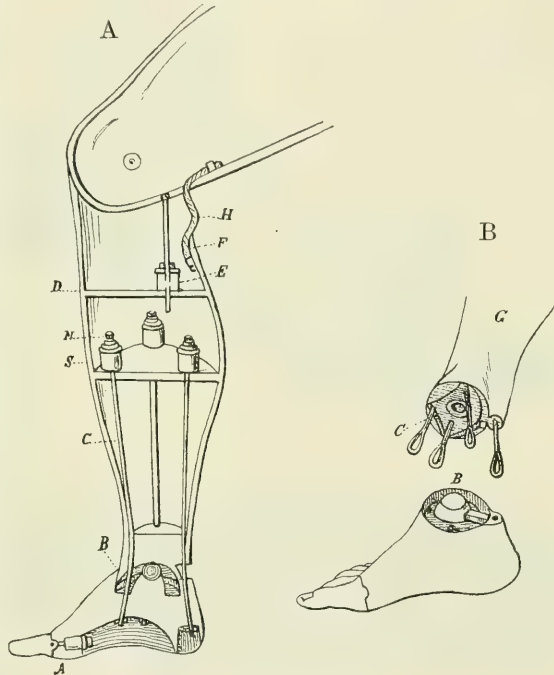


Fig. 602 A und B.



Beweglichkeit den Holzkern des Fußes mit einer dicken Unterlage von Schwammgummi versehen, gemäß beistehender Abbildung (Fig. 603 A). Damit der Gummi auf die Dauer nicht Form und Elastizität verliert, wird eine Sohle aus zwei Lagen Leinwand, zwischen welche feine längslagernde Spiralfedern durch Randklammern aus Messingblech eingeschlossen sind, in dieselben eingebettet (Fig. 603 B). Diese FüÙe besitzen eine hinreichende Anpassungsfähigkeit für unebenen Boden, gewähren eine größere Sicherheit als bewegliche Fußgelenke und befreien den Träger von der Mühe, welche das Nachregulieren gespannter Saiten erfordert. Sie haben die Vorteile von Stelzbeinen und eignen sich besonders zu rascher Fortbewegung auf unebener Unterlage und für doppelt

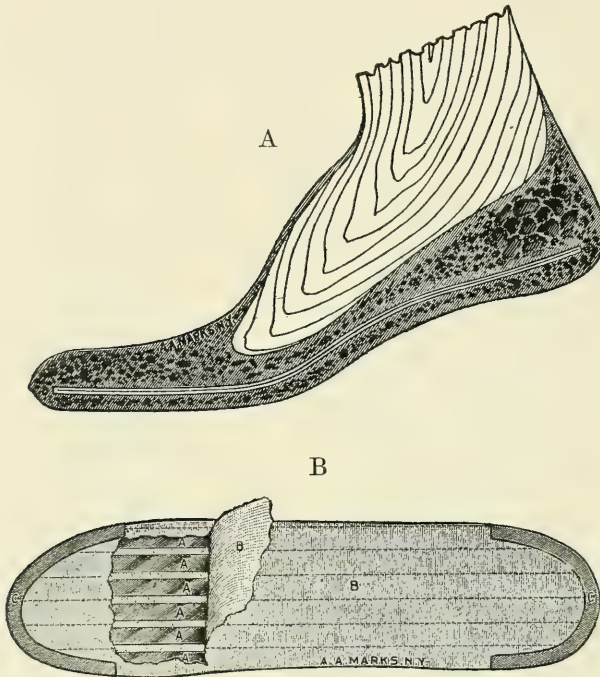


Fig. 603 A und B.

Zudem besitzt das Gelenk zur Sicherung eine Druckfeder, ähnlich wie wir sie schon bei CHARRIÈRE und MARTINS Verbesserungen von GOYRANDS Prothese kennen gelernt haben. Das T-Stück trägt rückseitig auf der Mitte der Welle einen horizontal abstehenden Hebelstift mit rundem Kopf. Gegen letzteren drückt von unten eine kräftige Spiralfeder, welche aus einer senkrecht in der Wade angebrachten Büchse hervorkommt (Fig. 604 B). In der Seele der Spiralfeder (*H*) steckt nämlich ein hölzerner Druckstift, dessen verbreiteter Kopf (*G*) mit einer napfförmigen Höhlung versehen ist. Bei gestreckter Beinstellung richtet sich der Druck der Feder gegen die untere Seite des Achsenhebels und treibt dadurch den Unterschenkel vorwärts in Streckstellung. Beim Beugen des Knies wandert der Holzkopf der Druckfeder rückwärts um den Endknopf des Achsenstiftes herum, steht bei rechtwinkelig gebeugtem Knie auf dem

Amputierte. Das MARKSSche Knie für Oberschenkelprothese ist ein T-Bolzensgelenk mit zentraler Spannvorrichtung, ähnlich dem SELPHOSchen, aber einfacher, indem seine Querachse direkt in einem Hartholzlager des Schienbeinkopfes spielt (Figur 604 A). Das Gehäuse kann zum Zwecke der Einfügung des T-Bolzens von rückwärts her geöffnet und später durch Aufschrauben zweier Holzklötzchen (*e, e*) wieder geschlossen werden. Der Amputierte ist durch Rückwärtsverlagerung der Gelenkachse gegen unvermutetes Einknicken geschützt.

toten Punkte und drückt bei spitzwinkliger Beugung auf die Oberseite des Hebels, wirkt also im Sinne weiterer Beugung. Die Hemmung der Gelenkkursionen geschieht durch Anstoßen der Unterschenkelhülse gegen den Oberschenkelteil (Fig. 604 B u. C) und ist durch einen Gummipuffer gemildert. Bei langen Oberschenkelstümpfen ist für den T-Bolzen kein Raum und es müssen Ginglymusscharniere und ein einfacher Gelenkbolzen angewendet werden. Der Hebelstift, gegen welchen die Spiralfeder drückt, ist dann nicht am Bolzen, sondern rückseitig an der Oberschenkelkapsel angebracht, und die Ueberstreckung wird verhindert durch eine doppelte Saite, welche in der

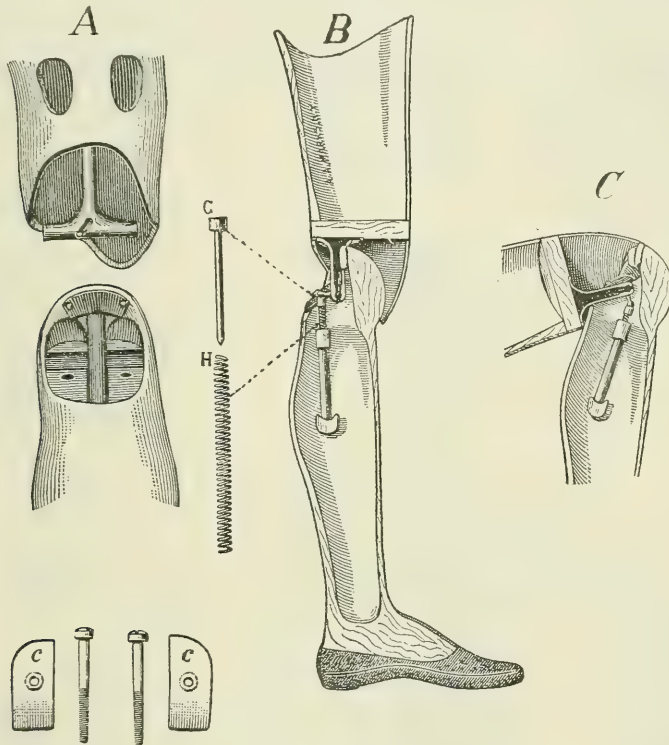


Fig. 604 A, B, C.

Kniekehle die Oberschenkelkapsel mit der Unterschenkelkapsel verbindet. Um die Ginglymusscharniere haltbarer zu machen, werden die artikulierenden Oberflächen mit besonderen Schalen umhüllt, welche stärker gehärtet sind und auch eine breitere Tragfläche besitzen. Bei kurzen Oberschenkelstümpfen sind die Holzkapseln vollständig geschlossen und von der Gestalt wie in Fig. 605 A u. B, welche auch die MARKSSche Befestigungsweise für einfache und doppelte Oberschenkelamputationen zeigt. Bei langen Oberschenkelstümpfen hat die Kapsel vorne einen Ausschnitt, der durch einen ledernen Schnüratz geschlossen wird, um den Stumpf mit zur Befestigung zu benutzen wie in Fig. 605 C. Bei Unterschenkelprothesen wird der Oberschenkel umhüllt von einer verschnürbaren Lederkapsel; bei kurzen Stümpfen wird der Lederhülle des Oberschenkels ein ge-

schlossener oberer Holzring zum Aufstützen des Sitzknochens hinzugefügt (Fig. 605 D). Manche Unterschenkelstümpfe machen in der Prothese unregelmäßige schiebende oder hebende und senkende Bewegungen, ein Fehler, den MARKS auf abweichende Gestaltung der

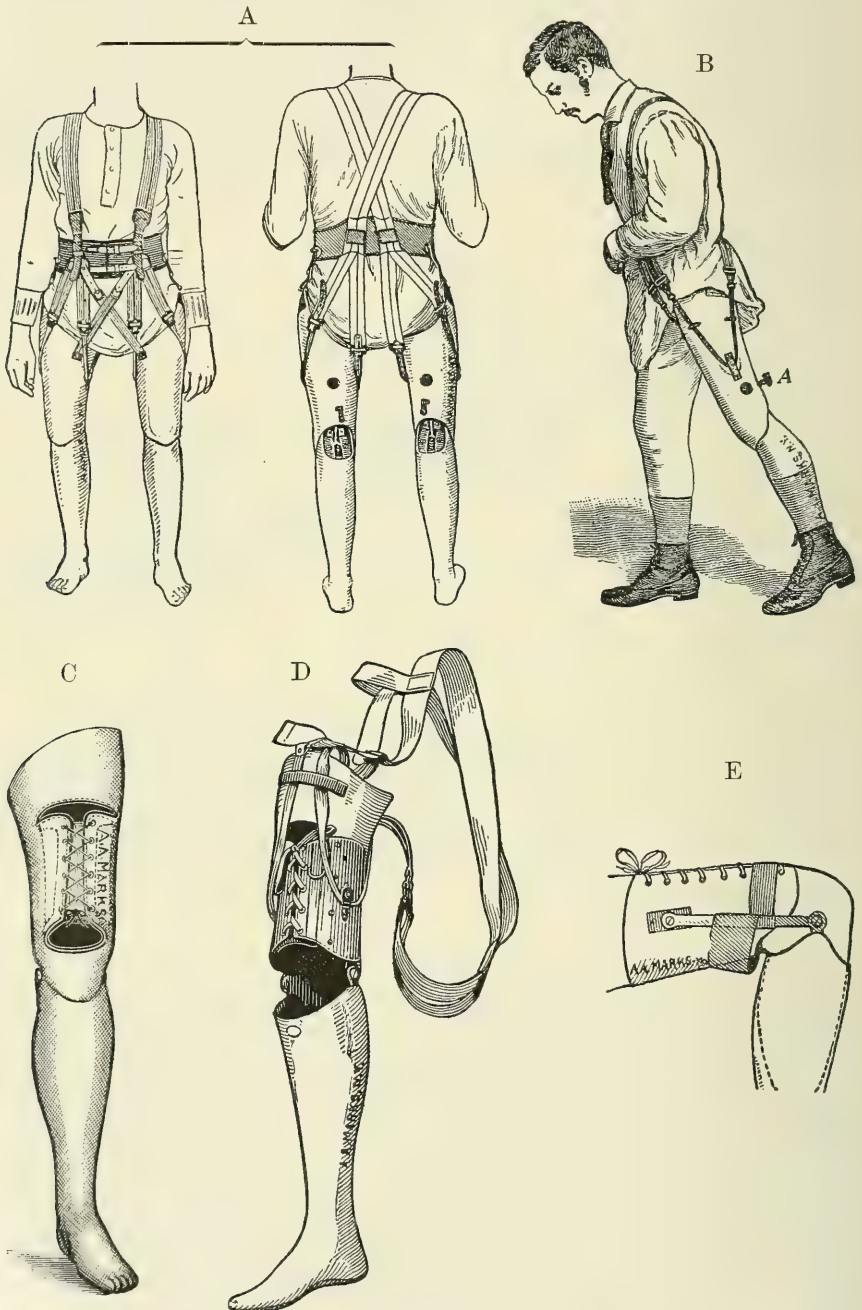


Fig. 605 A—E.



Gelenkoberflächen zurückführt. Um den Verschiebungen mit der Kapsel folgen zu können, benutzt MARKS ein Doppelgelenk, ähnlich wie wir es bei seinen Armprothesen kennen gelernt haben (Fig. 605 E). Der obere Scharnierschenkel ist in der Mitte der Oberschenkelkapsel angelenkt, und zur Beschränkung der Exkursionen sind elastische Hemmungsbänder über die vordere und hintere Schenkelseite an den beweglichen Seitenstangen angebracht. Bei Neigung zur Flexionsstellung wird der kurze Stumpf innerhalb der Unterschenkelkapsel in eine besondere Verschnürung gefaßt und durch allmähliches Heranziehen gegen die vordere Kapselwand gestreckt. Bei Amputationen nach PIROGOFF, CHOPART, SYME bereitet die sichere Befestigung des Stumpfes gegen den Fuß resp. die Sohle große Schwierigkeit, weshalb hier auf ein bewegliches Fußgelenk verzichtet und eine über die Gelenkgegend fortlaufende feste Umhüllung von Unterschenkel und Fuß angewendet wird. Da eine Holzhülle die Gelenkgegend in unschöner

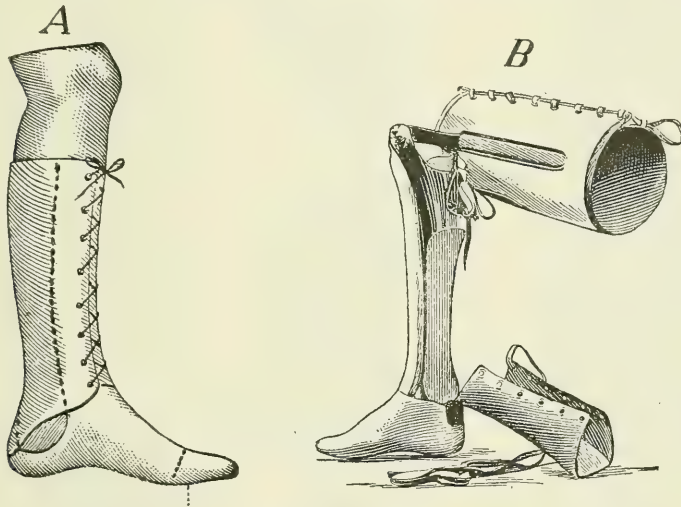


Fig. 606 A und B.

Weise verdicken würde, so benützt MARKS hier ausnahmsweise eine Aluminiumkapsel, in welche der Gliedstumpf nicht von vorn, sondern von der offenen Rückseite her eingelegt und dann mit einer Ledergamasche, welche am Fersenteil der Prothese festhängt, befestigt wird (Fig. 606 A). Bei nicht tragfähigen Stümpfen dieser Art wird die Aluminiumkapsel am Schienbeinkopfe ringförmig geschlossen und eine lederne Oberschenkelhülse (Fig. 606 B) zugefügt. Ist dabei Neigung zu Spitzfußstellung vorhanden, so wird unter die Ledergamasche eine nach Gipsabguß modellierte Hartlederschiene gegen die Rückseite des Unterschenkels gelegt, um die Ferse nieder zu halten. Auch bei angeborenen Defekten und Verkürzungen der Beine durch Lähmung oder Kontrakturstellung hat MARKS zur Verlängerung und Verdeckung hübsche Prothesen konstruiert, wie aus Fig. 607 A—D hervorgeht.

DOERFLINGER in Milwaukee (und Freiburg in Baden bei Instrumentenmacher FISCHER) benützt statt des Gummis zur Unterpolsterung des Fußes eine dicke Lage von mexikanischem Blockfilz, ein

Material, welches sich durch Weichheit, Schmiegsamkeit und Leichtigkeit auszeichnet, wendet aber daneben ein bewegliches Fußgelenk an (Fig. 608). Letzteres ist hergestellt aus zwei aufeinander ruhenden „Stahllager-Schaukelplatten“, welche mittels durchgesenktem Schwingbolzen zusammengehalten werden. Zu starke Dorsalflexion wird durch einen Gummipuffer, welcher vorne zwischen den Stahlplatten liegt (c), zu starke Plantarflexion durch eine Gummifeder (d) gehemmt. Der Stumpf ist umgeben mit einem genau angepaßten Hartlederfutterale, welches lose in die äußere Holzkapsel hineinpaßt und am oberen Rande ausgekragt ist, um allzu tiefes Einsinken und Aufstoßen zu vermeiden. Die Lederhülle wird freischwebend getragen durch zwei

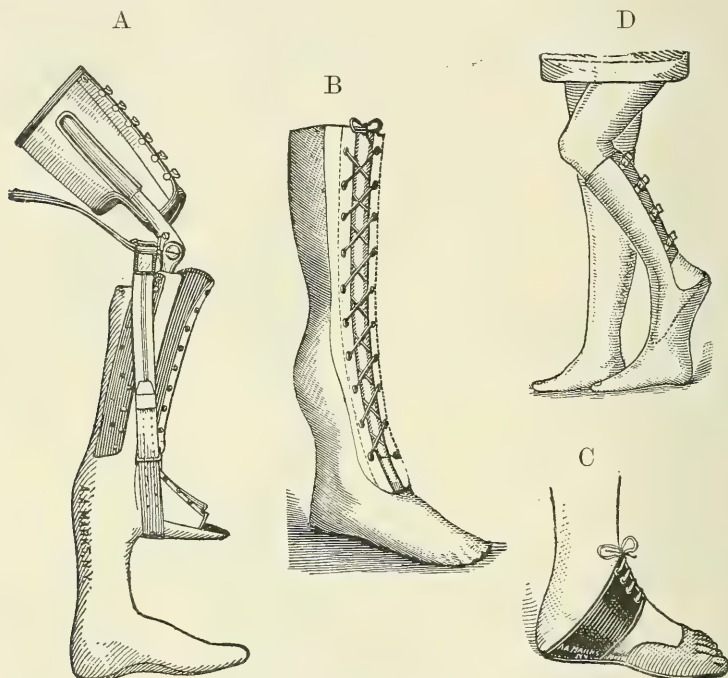


Fig. 607 A—D.

kräftige, mit Schnallen stellbare elastische Riemen (a und b),<sup>6</sup> welche vorne und hinten an der Außenseite der Holzkapsel entspringen, über Rollen am oberen Rande der letzteren nach innen hinabsteigen und sich am unteren Ende der Lederhüllen ansetzen. Beim Auftreten geben die Riemen nach und gestatten ein fingerbreites Einsinken des Stumpfes; bei Entlastung des Beines heben sie Kapsel und Stumpf wieder in die Höhe. Durch diese Einrichtung wird der Gang elastisch und das Reiben des Stumpfes an der Lederkapsel unmöglich gemacht. Bei Oberschenkelprothesen (Fig. 608 B) spielt die lederne Stumpfhülse in der hölzernen Oberschenkelkapsel; das Knie ist ein Bolzengelenk. Bei Unterschenkelprothesen (Fig. 608 A) tragen Ober- und Unterschenkel verschnürbare Lederhüllen, welche, durch Ginglymusgelenke verbunden, die auf- und abschiebenden Bewegungen in einer nur den Unterschenkel umgebenden Holzkapsel ausführen.

Das DOERFLINGERSche Kunstbein ist wohl nur für die Praxis elegans berechnet, da der Preis entsprechend der feinen Ausstattung ein ziemlich hoher ist, und die Konstruktion des Fußgelenkes und der Schiebevorrchtung mit den stark belasteten Gummiriemen für einen Arbeitsmann zu subtil, zudem die Haltbarkeit des Filzes gegenüber der Feuchtigkeit fraglich erscheint.

C. A. FREES, New York, produziert ebenfalls sehr bemerkenswerte und vielbenutzte Kunstbeine mit Regulierung der Knie- und Fuß-

bewegungen durch Zugstränge nach HUDSONSchem System (Fig. 609 A). Die Dorsalflexion des Fußgelenkes ist, wie bei HUDSON-WEBER, auf einen rechten Winkel begrenzt und FREES gibt zur Erläuterung des Nutzens dieser Anordnung eine sehr instruktive Zeichnung (Fig. 609 B u. C), aus der ersichtlich ist, daß die Vorwärtsbewegung dabei ruhig und gleichmäßig erfolgt, während bei Gestattung stärkerer Dorsalflexion Auf- und Abwärtsschwankungen eintreten müssen. Das FREESSche Kniegelenk ist ein in ganzer Länge tragendes Bolzenscharnier.

Bei Unterschenkelprothesen werden sehr sorgfältig gearbeitete Seitenscharniere mit konischen Tragflächen und zentralem Schraubenbolzen angewendet, wie sie in Fig. 610 A dargestellt sind. Um die Lockerung des

Schraubenstiftes zu verhüten dient ein seitlich angebrachtes Fixations-schraubchen (A), welches in die Randauskehlungen des Bolzenkopfes eingreift. Die konischen Gelenke haben den Vorteil, daß sie beim Schlottrigwerden durch Anziehen des Schraubenbolzens wieder fest schließend gemacht werden können. Bei Personen, welche mit steifem Knie gehen müssen, kann das Gelenk festgestellt werden durch eine selbsttätige Fixationsvorrchtung (Fig. 610 B), bestehend aus einer exzentrisch nach rückwärts vorragenden Nase (a), einem

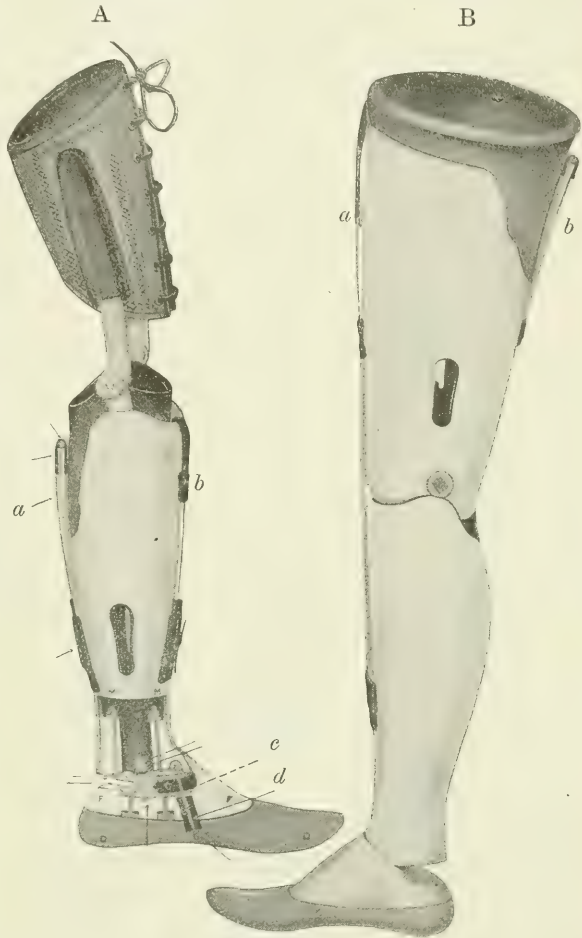


Fig. 608A und B.



sich darauf stützenden Sperrhebel (*b*) und einer letzteren niederhaltenden Druckfeder (*c*). Beim Niedersitzen wird die Feder mittels

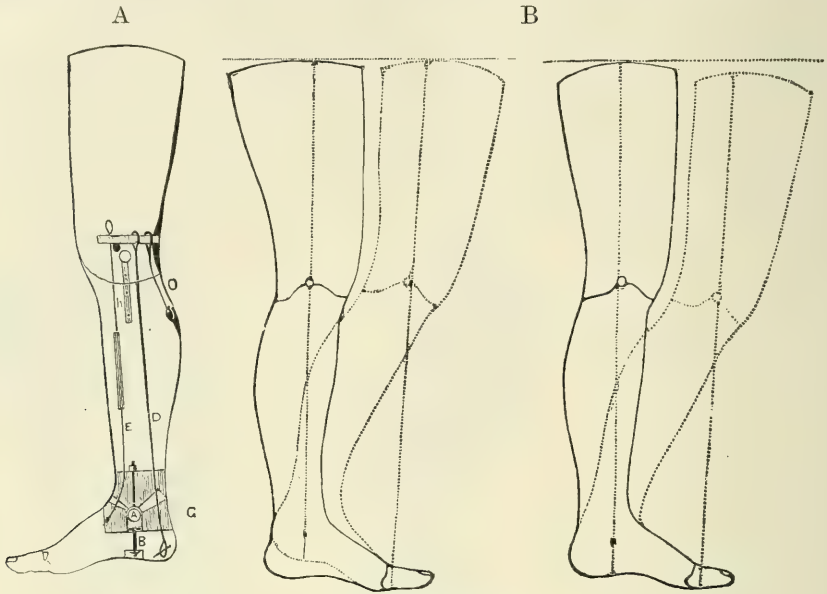


Fig. 609 A und B.

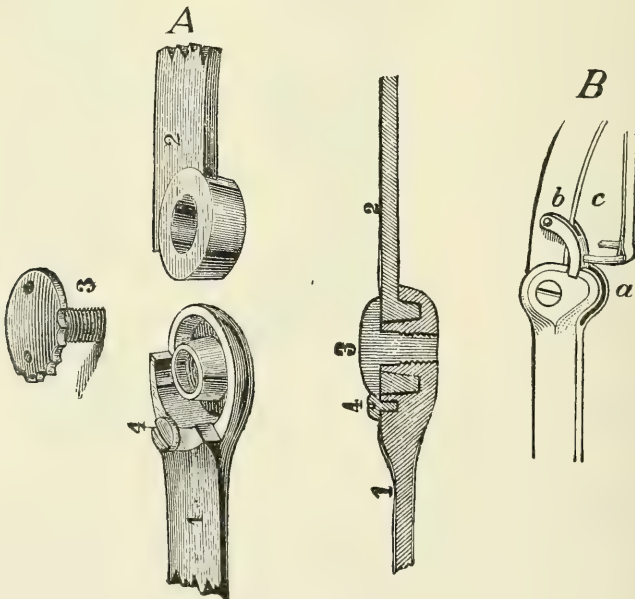


Fig. 610 A und B.

einer über die Schultern verlaufenden Zugschnur abgezogen und das Gelenk frei gemacht. Das FREESsche Fußgelenk ist ein Doppelgelenk,

welches in seinem oberen Teile Bewegungen in sagittaler und in seinem unteren Teile in frontaler Richtung gestattet (Fig. 611 A). Der feste Zusammenhalt wird vermittelt durch eine von der Mitte des oberen Bolzens zur Fußsohle herabreichende und hier mit Schraubenmutter befestigte Eisenstange. FREES nimmt für sich die Ehre der Erfindung der bei uns unter dem Namen des O'CONNOR-Schuh bekannten Fußverlängerung in Anspruch. Fig. 611 B stellt den von ihm benutzten Untersatz unter den in Spitzfußstellung gebrachten Fuß nebst Befestigungsriemen dar. Bemerkenswert ist, daß der Zehenteil dieses Untersatzes ein Stiftpfuge besitzt und mittelst eingeschalteter Messingspirale in gestreckter Stellung erhalten wird, was viel zur Erzeugung eines elastischen Ganges beiträgt. Wir sehen eine ähnliche Vorrichtung benutzt bei Fig. 611 C zur Ausgleichung einer stärkeren

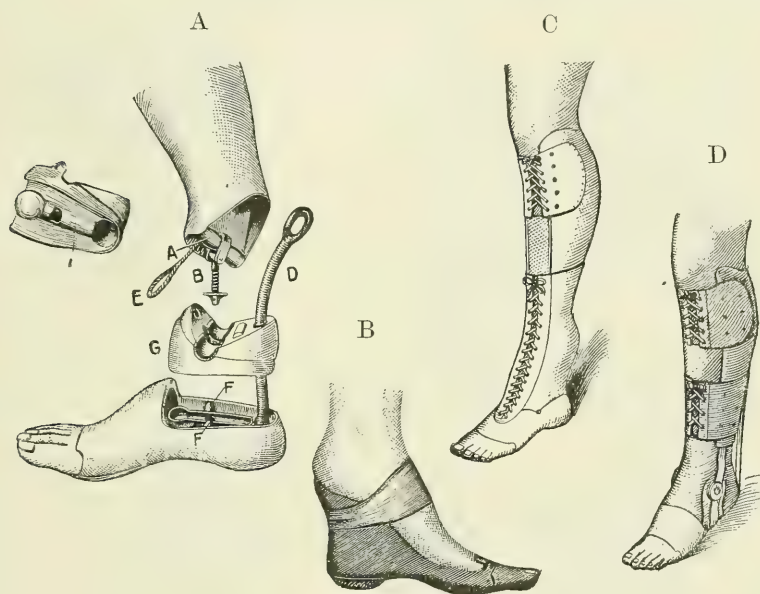


Fig. 611 A—D.

Beinverkürzung. Zum Schutze des schwachen Gelenkes ist eine bis zum Knie hinaufreichende, vorn zuschnürbare Holzkapsel hinzugefügt. Fig. 611 D stellt eine Prothese für CHOPARTSche Amputation dar, bei welcher die Schwierigkeit, daß der kurze Fuß sich beim Gehen von der Unterlage abzuheben sucht, durch Hinzufügung einer starken elastischen Achillessehne, welche die Eisensohle mit emporhebt, bekämpft wird.

Gegenüber diesen glänzenden Erzeugnissen der Vereinigten Staaten nehmen sich die Kataloge der europäischen Firmen ziemlich dürftig und bescheiden aus; man findet fast nur Variationen älterer, bekannter Konstruktionen, daneben aus Amerika importierte Ideen. So sind z. B. die neuerdings von ACKER und GERLACH in Frankfurt a. M. in den Handel gebrachten Fußverlängerungen den FREESschen Prothesen durchaus ähnlich.

Originell ist das Schaukelgelenk, welches SCHWABE in Moskau für den Fuß seiner Prothesen verwendet. Dasselbe gestattet, wie die

Abbildung (Fig. 612 B, C) zeigt, nicht bloß Dorsal- und Plantarflexion, sondern auch beschränkte Seitenbewegungen und wird durch eine

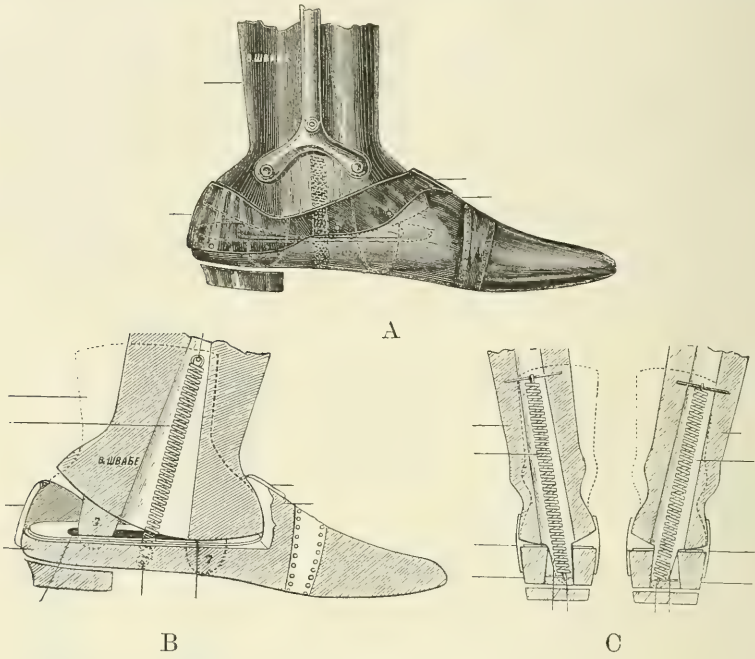


Fig. 612 A, B, C.

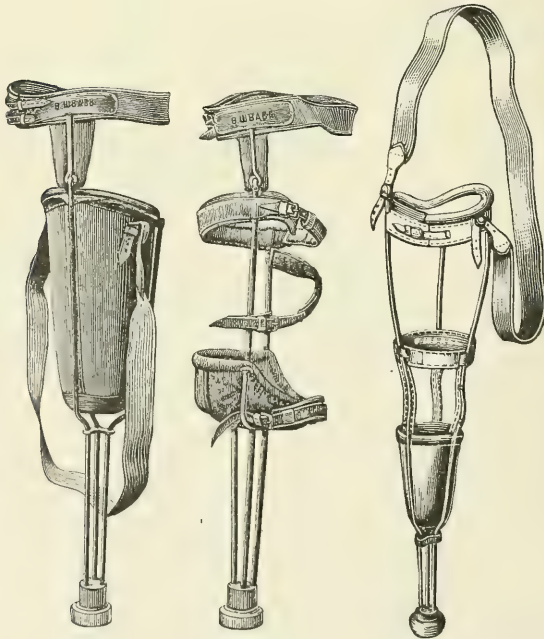


Fig. 613.



einzig zentral gelegene Spiralfeder reguliert. Gefällig und leicht sind auch SCHWABES Stelzfüße, von denen wir beifolgend einige abbilden (Fig. 613). Die französischen Fabrikanten bevorzugen die Lederkapseln und zeichnen sich durch elegante Ausstattung ihrer Apparate aus. Wir bilden eine Prothese für Hüftexartikulation nach COLLIN, CHARRIÈRES Nachfolger, ab (Fig. 614), ferner eine Oberschenkelprothese von AUBRY (Fig. 615), welche gleichzeitig als Stelzbein benutzt werden kann.

Eine Prothese von bestechender Einfachheit fabriziert NYROP in Kopenhagen, dadurch ausgezeichnet, daß an den Holzkapseln und

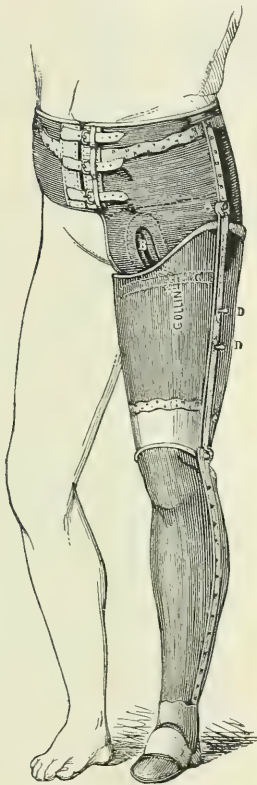


Fig. 614.

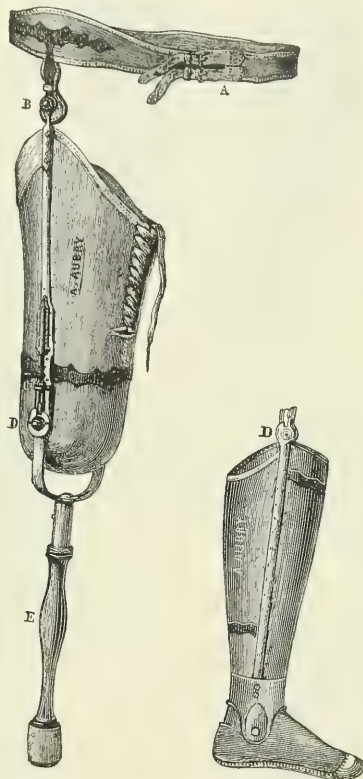


Fig. 615.

Gelenken keinerlei Metallteile angewendet sind (Fig. 616). Das Kniegelenk wird gebildet durch zwei konische Holzapfen, welche an der Innenseite der Oberschenkelbacken in ein Zapfenloch des mittleren Unterschenkelsegmentes hineingreifen. An der Vorderseite der Prothese läuft eine doppelte elastische Strecksehne vom Oberschenkel zum Unterschenkel herab. NYROP ist fast der einzige, welcher das von ihm zuerst benutzte freie Kugelgelenk für den Fuß noch beibehalten hat; allerdings in modifizierter Form. Die Unterschenkelkapsel ruht in der Lederkapsel des Fußes auf zwei hintereinanderliegenden elastischen Gummikugeln, von der Größe kleiner Aepfel. Der Zusammenhang wird]vermittelt durch zwei elastische Riemen, welche vom vorderen

und hinteren Fußrände zu Knöpfchen am Unterschenkel hinauflaufen. Die Kapseln sind sorgfältig anmodelliert, gefällig und leicht (eine

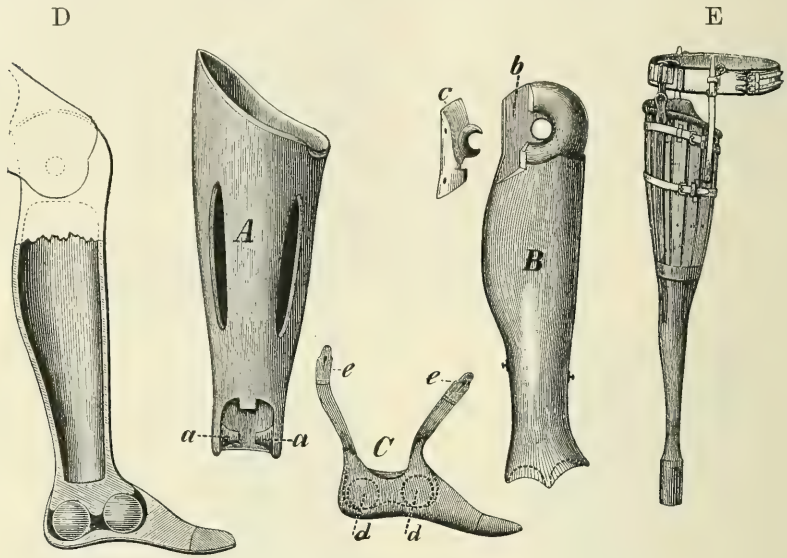


Fig. 616 A—E.

Oberschenkelprothese wiegt 5 Pfd.); doch hat die Vermeidung aller Metallteile etwas Gesuchtes, und die Haltbarkeit des hölzernen Kniegelenkes dürfte keine allzugroße sein. Recht hübsch sind auch die

NYROPSCHEN Stelzfüße, an welchen das Prinzip, die Kapseln oben in einzelne federnde Abschnitte zu zerspalten und sie mit Hilfe von Riemen an das Bein heranzuziehen, in ansprechender Weise durchgeführt ist (Fig. 616 E).

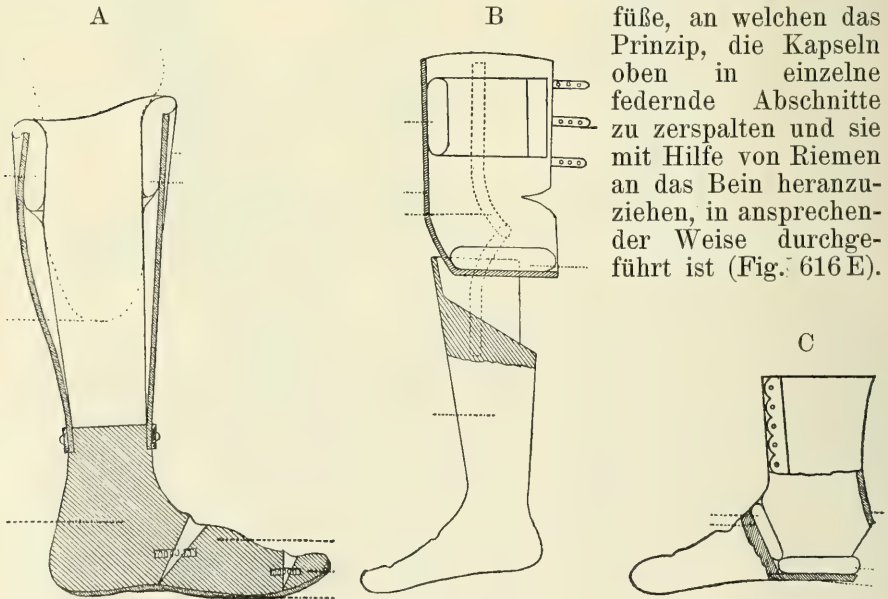


Fig. 617 A, B, C.

Neuerdings werden von N. FAARUP in Kopenhagen Prothesen angefertigt, welche sich durch eine neue Art der Befestigung am Stumpfe auszeichnen, wodurch fast alles Trag- und Riemenwerk um Becken und Oberkörper überflüssig wird. Zwischen die etwas weit hergestellte Kapsel und den mit einem Waschllederbeutel überkleideten Stumpf sind flache Gummikissen gelegt, welche ähnlich wie die Radreifen der Velos mit Luft aufgeblasen werden (Fig. 617 A). Die Kissen reichen zirkulär um den oberen Teil des frei schwebenden Stumpfes mit Freilassung der großen Ader- und Nervenstämmen, und ergeben,

A



B




Fig. 618A und B.

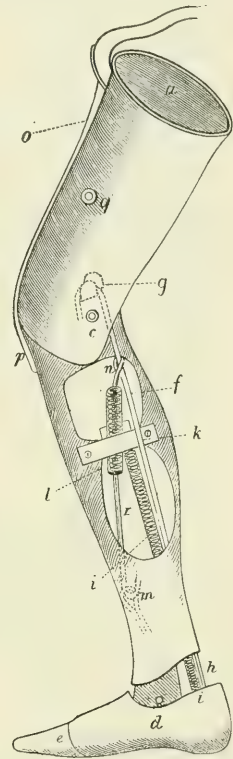


Fig. 619.

der Beschreibung nach, selbst bei eintretender Abmagerung eine hinreichend feste Stütze für das Körpergewicht. In der ersten Zeit nach Anlegung der Prothese sollen sie nur schwach, bei längerer Gewöhnung aber kräftig aufgeblasen werden. Auch als Polsterunterlagen bei tragbaren Stümpfen werden Luftkissen verwendet, wie auf Abbildung 617 B u. C zu sehen ist. Ob der zirkuläre Druck bei schweren und empfindlichen Personen nicht Belästigung erzeugt, ob die an Amputationsstümpfen ohnehin meist vermehrte Schweißabsonderung unter der wasserdichten Gummidecke nicht öfters zu Maceration und Reizung der Haut Veranlassung gibt, muß wohl erst eine längere Erfahrung lehren.



Von deutschen Fabrikanten verdient Beachtung ESCHBAUM in Bonn wegen seiner eleganten Aluminiumprothesen (Fig. 618 A u. B), ferner ERFURTH in Weissenburg und GEFFERS-Berlin, welche beide sich augenscheinlich amerikanischen Vorbildern angeschlossen haben.

Bei ERFURTHS Oberschenkelprothese (Fig. 619), welche von SCHEDE sehr gelobt wurde, sehen wir eine ähnliche doppelte Achillessehne (*f*), wie bei den Beinen POTTS' und SELPHOS (wovon nur eine abgebildet ist!). Bei der Streckung wandert das obere Ende der Doppelsehne (*g*) vor den Drehpunkt des Kniegelenks (*c*) und hilft so das leicht überbogene Gelenk fixieren. Sie wird in dieser Wirkung unterstützt durch zwei kräftige Spiralfedern (*l*) (es ist ebenfalls nur

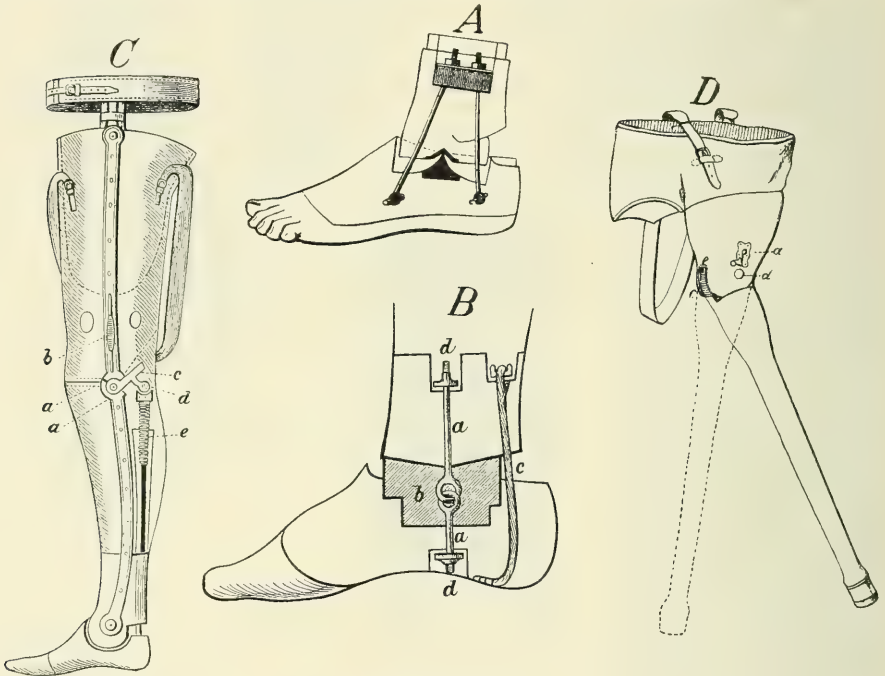


Fig. 620 A—D.

eine davon abgebildet!), welche vom oberen Ende der Doppelsehne (*n*) nach dem unteren Ende der Schienbeinkapsel zieht (*m*) und hier durch eine Zugschleife angespannt werden kann. Statt der üblichen dorsalen Zugfeder des Fußes benutzt E. eine rückwärts von der Fußgelenkachse auf die Ferse wirkende Druckfeder (*i*), ähnlich wie an dem ESMARCHschen Beine. Die Streckung des Knies wird unterstützt durch eine elastische Quadricepssehne (*p*), welche mit dem tragenden Schulterriemen in Verbindung steht.

GEFFERS in Berlin (Fig. 620) bevorzugt, wie die meisten französischen und deutschen Fabrikanten, Hartlederhülsen, unterstützt durch seitliche Stahlstangen; nur der Fuß nebst Gelenkteil des Unterschenkels besteht aus Holz, die Sohlenpartie nebst Zehenabschnitt aus elastischem Gummi. Das Knie ist ein einfaches Bolzenscharnier; statt einer elastischen Strecksehne benutzt GEFFERS zum Vorwärts-

schwingen des gebeugten Unterschenkels eine ähnliche Druckfeder wie MARKS, welche aus einer Holzbüchse in der Wade zum Knie hinaufreicht und gegen einen rückwärts an der Gelenkachse angebrachten Hebelstift drückt (Fig. 620 C). Beim Fußgelenk wendet GEFTERS verschiedene Konstruktionen an, von denen wir die beiden bemerkenswertesten abbilden. Fig. 620 A zeigt ein Schwinggelenk, wobei der Unterschenkel auf der horizontalen Kante eines im Fuß ruhenden Stahlprismas schaukelt, Fig. 620 B einen Fuß, der ohne eigentliches Gelenk eine allseitige Beweglichkeit gestattet, ähnlich dem MARKSSchen Gummifuß. Außer dem Zehenabschnitt ist hier auch das ganze Fußgelenk durch einen elastischen Gummiblock hergestellt. Der Zusammenhang wird vermittelt durch zwei stellbare zentrale Kettenbolzen; übermäßige Dorsalflexion wird durch eine kurze Achillessehne verhindert.

Wir bilden noch eine originelle Stelze von GEFTERS ab (Fig. 620 D) mit Scharniergelenk unterhalb des Oberschenkelstumpfes, welches eine Art automatischer Bewegung besitzt, indem eine Spiralfeder (*e*) beim Belasten der Stelze mit dem Körpergewicht zusammengedrückt wird und beim Aufheben des Beines die Stelze vorwärts schnell.

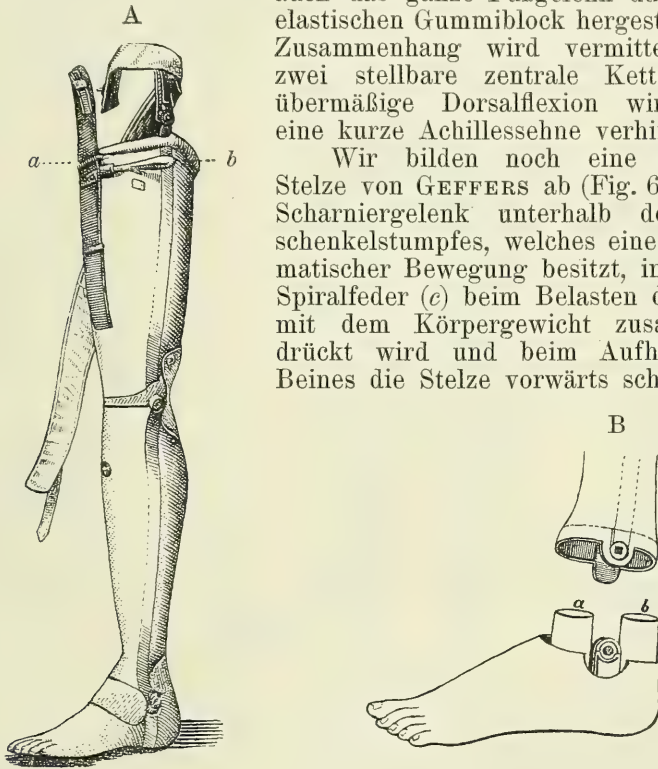


Fig. 621 A und B.

PFISTER in Berlin benutzt Kapseln aus Stahlblech, überzogen mit fleischfarbenem Leder und verstärkt durch seitliche Stahlstangen mit Bolzengelenk am Knie und Ginglymusscharnieren am Fußgelenk. Eine starke elastische Extensorensehne läuft in Fortsetzung des vorderen Schulterriemens, ähnlich wie bei ERFURTHS Kunstbein, an der vorderen Oberschenkelseite herunter, tritt unten in die Oberschenkelkapsel ein und heftet sich am oberen Rande der Unterschenkelkapsel an (Fig. 621 A). Der Riemen wird gleichzeitig benutzt zur automatischen Feststellung des Kniegelenkes beim Stehen, indem er sich bei gestreckter Beinsetzung an zwei Knöpfchen der Oberschenkelhülse selbsttätig festhakt (*a*). Beim Setzen wird die Fixation durch Niederdrücken eines unter den Riemen fassenden Hebels mit

der Hand gelöst (*b*). Der hölzerne Fuß (Fig. 621 B) hat eine Ferse aus Weichgummi und ein Zehengelenk mit Spiraldruckfeder. Im Fußgelenk ist vor und hinter dem Drehpunkte je eine starke Gummifeder angebracht.

Die Kunstbeine von FR. HESSING in Göggingen werden unter Vermeidung von Brust- und Schultrriemen nur mit Hilfe eines Beckengürtels befestigt (Fig. 622 A). Fuß und Hülsen bestehen aus Holzkern, erleichtert durch Ausbohrung und Wegschneidung aller zum Tragen nicht notwendigen Teile, so daß schließlich nur ein knappes Gerüst übrig bleibt; welches durch einen dünnen Lederüberzug die natürlichen Formen erhält. (Man vergleiche den Querschnitt Fig. 620 C.) Die Sohle hat zwischen Holz und Leder eine dicke Filzpolsterung; Zehengelenk mit Gummipuffer; Fußgelenk nach Art des PRISTERschen Kunstbeines mit starker vorderer und hinterer Gummifeder versehen.

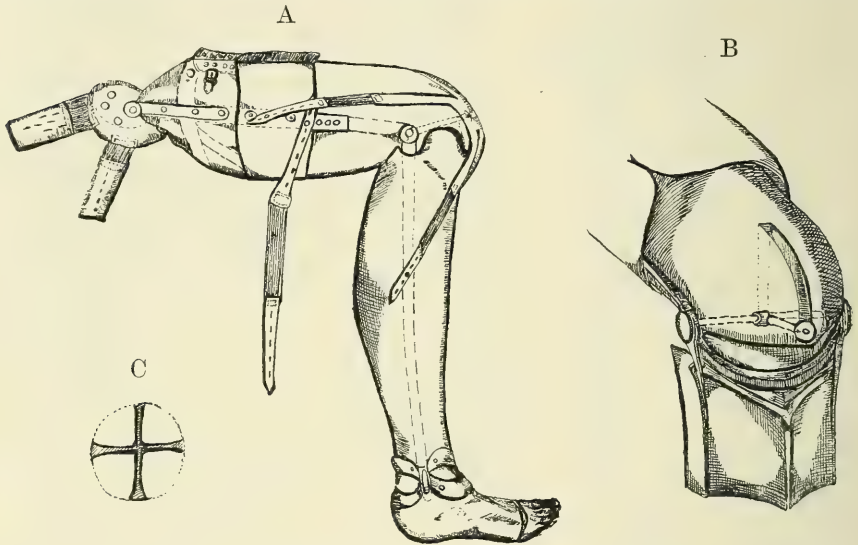


Fig. 622 A, B, C.

Fuß- und Kniegelenk sind verstärkt durch Bolzen, welche mit den Seitenscharnieren in Verbindung stehen. Der Oberschenkelteil greift mit gerundetem Kopfe in den Lederüberzug des Unterschenkels hinein, so daß ein Spalt beim Beugen nicht aufklafft (Fig. 622 B); beim Strecken schlägt er mit einer vorstehenden Nase gegen das Holzgerüst des Unterschenkels, das an der Berührungsstelle einen Gummipuffer trägt. An seiner Vorderseite ragt aus einem Längsschlitz ein Stift mit breitem Kopf hervor, der wie ein beweglicher Radius auf dem Gelenkbolzen befestigt ist. Der mit einem zentralen Knöpfchen versehene Stiftkopf dient als Stütze eines kreuzförmigen Gummizuges, wie er als Kniestrecksehne der HESSINGSchen Schienenhülsenapparate hinreichend bekannt ist. Der Stiftkopf folgt den Bewegungen des Unterschenkels nach Art einer Patella, verlängert den Hebelarm, über welchen die Patellarsehne wirkt und schützt die Gummizüge vor Reibung auf den Kapseln. HOFFA wendet Kunstbeine von ähnlicher Konstruktion an, und wir geben beifolgend zwei Abbil-



dungen derselben aus seinem Lehrbuch der orthopädischen Chirurgie (Fig. 623 A u. B).

Ein sinnreiches, in verschiedener Beziehung beachtenswertes Kunstbein fertigt JOSEPH PANKE, Hamm in Westfalen, an (Fig. 624 A—C). Bei seinen Oberschenkelprothesen benutzt er nicht den Sitzhöcker als Stütze, sondern die schräg aufsteigenden Wände des Stumpfes. Der Sitzhöcker drängt nämlich die Prothese gerne aus der geraden Richtung in abduzierte Haltung; auch müssen die Patienten zum Weitersetzen des Beines jedesmal die ganze Körperhälfte anheben, wodurch der Gang schwerfällig wird. Den Hauptanteil der Last

trägt die vordere Stumpf-  
fläche, weil bei dieser  
Anordnung das kräftigste  
und natürlichste Vorwärts-  
heben der Prothese er-  
möglicht wird. Um den,  
meist gebeugten, Stumpf  
in die richtige Stellung  
zu bringen, werden die  
Patienten zunächst mit  
Hilfe einer provisorischen  
Stütze, welche einen  
starken Gummizug zum  
Zurückziehen des Stumpfes  
besitzt, vorbereitet. Am  
Knie weicht PANKE von  
der gewöhnlichen Kon-  
struktion insofern ab, als  
er dem Gelenke keine  
Ueberstreckung gestattet,  
sondern im Gegenteil eine  
leicht flektierte Stellung  
bevorzugt. Natürlich ist  
hierbei ein langer und  
kräftiger Stumpf besonders  
erwünscht. Doch erreicht  
PANKE es durch gute Dra-  
inierung, daß er Patienten  
mit einem Stumpfe von  
nicht mehr als 6—7 cm  
Länge mit beweglichem  
Knie gehen läßt. Die

PANKESchen Prothesen haben keine stählernen Seitenschien (Figur 624 A). Die Oberschenkelkapsel besteht aus reichlich garem, eichen-  
gegerbtem Siegener Sohlleder. Die nötige Stützfestigkeit wird er-  
langt dadurch, daß das Leder der Kapsel verdoppelt und an beiden  
Seiten noch durch handbreite Sohllederstreifen verstärkt ist. Der  
Unterschenkel hat einen sagittal gestellten brett förmigen Holzkern  
von  $\frac{5}{8}$  Zoll Dicke, welcher mit seinen gerundeten Enden oben  
zwischen die Kondylen der Kapsel und unten in den Holzkern des  
Fußes hineingreift (Fig. 624 B). Am Knie ist er durch einen röhren-  
förmigen Messingbolzen mit zentralem Stahlstift und breiten End-  
scheiben mit der Oberschenkelkapsel in Verbindung gesetzt und zwar

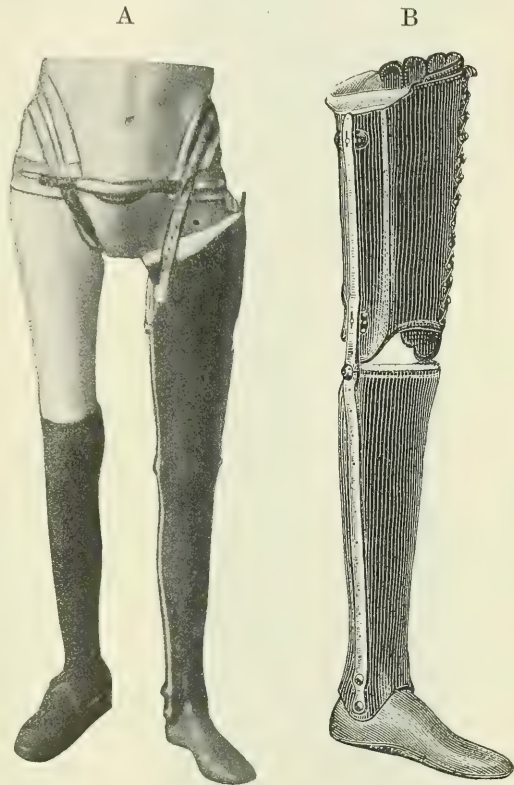


Fig. 623 A und B.

ohne Vermittlung von Metalllagern. Eine vorspringende Nase an der oberen Umrandung des Brettes schlägt gegen einen etwas mehr rückwärts in der Oberschenkelkapsel angebrachten Bolzen (*a*) und hemmt so die übermäßige Streckung. Ein ähnlicher Gelenkbolzen wie am Knie verbindet das untere Ende des Brettes mit den hölzernen

Backen des Fußes. Hier beschränken zwei an der vorderen und hinteren Kante vorspringende Nasen die Bewegungen des Fußgelenkes auf einen mäßigen Grad von Streckung und Beugung. Der Unterschenkelkern wird durch eine darauf

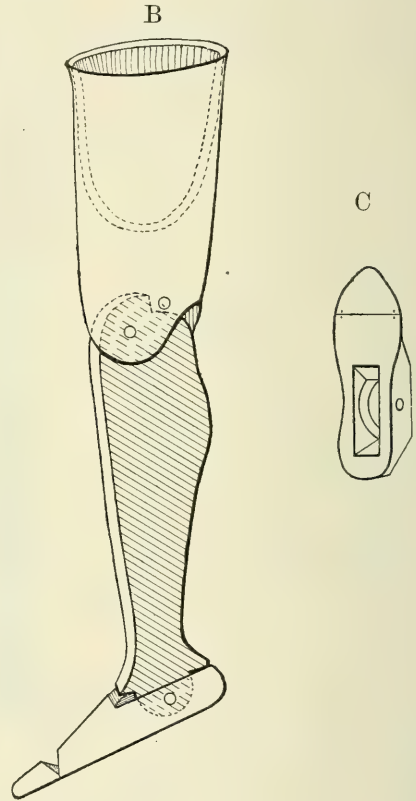
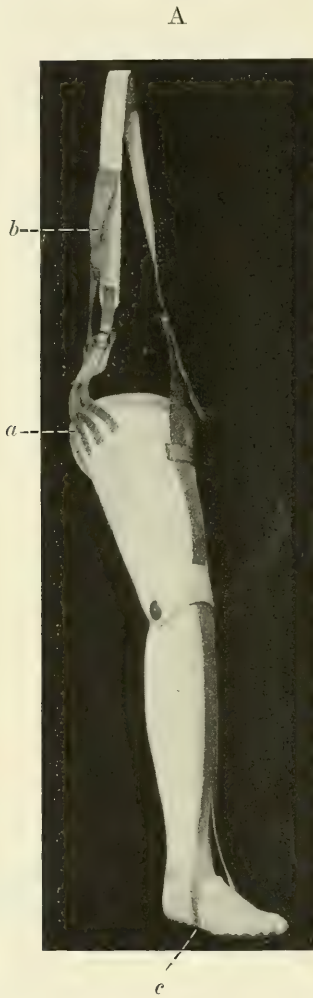


Fig. 624A, B, C.

befestigte Hülle von steifem gewalktem Leder ohne Polster zur natürlichen runden Form ergänzt. Der hölzerne Fußkern ist ebenfalls mit einem Lederüberzuge versehen; die Ferse ist kurz gehalten, um ein zu starkes Niederklappen des vorderen Fußabschnittes beim Auftreten zu vermeiden; der Zehenteil ist mit dorsalem Ausschnitt und Korkfeder versehen. Der Stumpf hat einen Ueberzug von Waschleder; er ist außerdem umschlossen von einer nahtlosen Kappe aus dickem, weichem Sanitätsfilz, welcher mit Hilfe eines Randwulstes am oberen Ende der Lederkapsel festsetzt. Die Oberschenkelkapsel

ist ventiliert durch Offenbleiben ihres unteren Endes; die Unterschenkelkapsel hat besondere Ventilationslöcher. Die Befestigung der Prothese wird vermittelt durch ein über die gegenseitige Schulter gelegtes Tragband, welches hinten mit drei Zipfeln an der Oberschenkelkapsel entspringt (Fig. 624A *a*). Um den festen Sitz und die Retraktion des Stumpfes zu begünstigen, ist noch ein zweiter elastischer Riemenknopf (*b*) hinzugefügt. Vorne verläuft der Tragriemen durch zwei Schleifen an Oberschenkel und Knie nach dem vorderen Fußabschnitt, wo er in der Gegend des CHOPARTSchen Gelenkes mit einem äußeren und inneren Schenkel endet. Beim Ausschreiten wird durch den Tragriemen in bekannter Weise das Knie gestreckt und der vordere

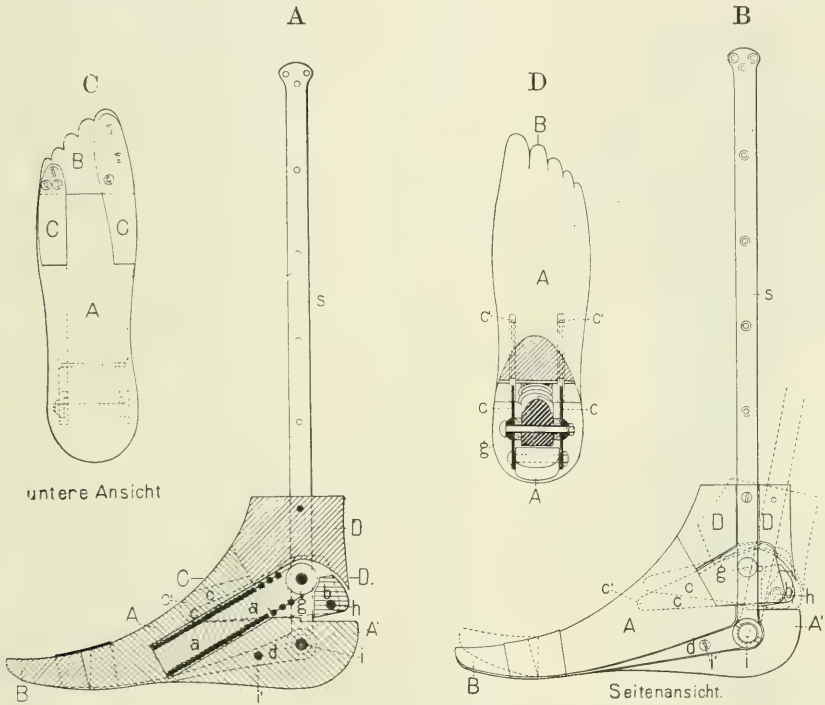


Fig. 625 A—D.

Fußabschnitt gehoben. Am Ende des Schrittes läßt die Spannung des Riemen nach; die Fußspitze wird durch eine elastische Achillessehne wieder gesenkt; das Knie bleibt durch aktive Retraktion des Stumpfes in Streckstellung.

Die Unterschenkelprothesen sind ebenfalls ganz aus Leder gebildet ohne Seitenstangen; ein Holzkern ist nur im untersten Abschnitt und im Fuß vorhanden; das Knie hat statt des durchgehenden Bolzens zwei in Leder befestigte Seitenscharniere. Der Schienbeinkopf der Unterschenkelkapsel trägt den kleineren Anteil der Last;  $\frac{3}{5}$  derselben werden von der Oberschenkelhülse übernommen. Der Preis der PANKESchen Kunstbeine beträgt 150—250 Mark; das Gewicht ist  $4\frac{1}{2}$ —6 Pfund; die Dauerhaftigkeit ist nicht geringer als bei den Holzbeinen.



SCHLÜTER in Düsseldorf legt großen Wert darauf, den Gang durch kräftige Federung des Fußes möglichst elastisch zu machen (Fig. 625 A—C). Er bringt in den vorderen Fußabschnitt eine sehr kräftige Druckspirale an, welche sich mit dem hinteren Ende gegen den am Unterschenkel befestigten Gelenkbolzen anstemmt und dadurch den Fuß in Spitzfußstellung zwingt. Außerdem sind in die Sohle zwei starke, flache Stahlfedern eingelassen (Fig. 625 C). Damit nicht am Ende des Schrittes ein zu heftiges, ruckweises Abstoßen vom Fußboden eintritt, wird die Wirkung der Spirale durch einen besonderen Hebelmechanismus gedämpft. Auf dem Achsenbolzen ist ein zweiarmiger Hebel

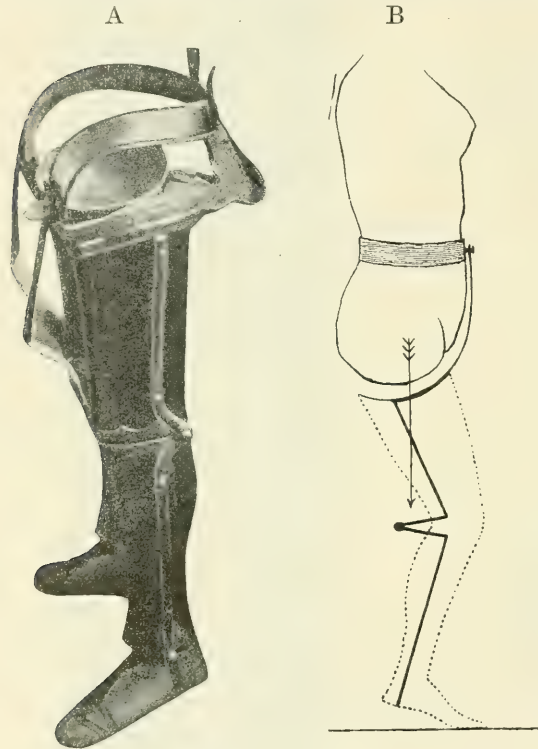


Fig. 626 A und B.

(Fig. 626 A u. B). Die Achsen der Kniegelenke waren der Sicherheit wegen besonders weit nach rückwärts verlegt, und die Wirkung der Schwerkraft beim Gehen wurde von HOEFMAN durch beifolgende Skizze (Fig. 626 B) veranschaulicht. Beim Niederlassen einer Körperseite auf die Prothese wurde das betreffende Knie festgestellt; beim Emporheben pendelte es infolge seiner Anheftung vor der Schwerlinie (am vorderen Ende des Hüftgürtels) vorwärts, und diese Bewegung wurde noch begünstigt durch die Elastizität einer vom Hüftgürtel herabsteigenden Quadricepssehne.

Wenn wir nun sehen, daß durch geschickte Benutzung des CHARRIÈRESchen Prinzips selbst in anscheinend hoffnungslosen Fällen ausgezeichnete Erfolge sich erzielen lassen, so sind damit doch nicht alle Schwierigkeiten des Gehens mit beweglichem Knie gelöst.

angebracht (gedoppelt!), dessen vorderes Ende mit dem Schulterriemen in Verbindung steht und dessen hinteres Ende auf den emporgehobenen Fersenhöcker drückt. Wird beim Ausschreiten der Schulterriemen gegen Ende des Schrittes angespannt, so hebt er das vordere Hebelende empor, wodurch das hintere Hebelende den

Fersenhöcker niederdrückt. Der Amputierte muß es lernen durch mehr oder weniger starke Anspannung des Schulterriemens die Hebelwirkung nach Bedarf zu regulieren.

Wir bilden endlich noch die interessante Prothese ab, welche HOEFMAN in Königsberg für eine 18-jährige Patientin mit kongenitalem Defekt beider Beine konstruierte, und mit deren Hilfe es ihm gelang, die Patientin zum Gehen zu bringen

Diese Patienten können, wenn sie nicht hinfallen sollen, immer nur auf das völlig gestreckte Bein auftreten, wodurch ihr Gang immer etwas Schleudern des, Tabetisches behält und eine beständige Aufmerksamkeit benötigt. Dieser Umstand setzt den Wert der Oberschenkelprothesen einigermaßen herab und ist der Grund, weshalb viele Amputierte auch heute noch den Gang mit steifem Knie wie beim Stelzbein vorziehen. Es hat sich namentlich der mechanisch hochbegabte, aber früh verstorbene Prager Privatdozent Dr. HERMANN eingehend mit der schwierigen Aufgabe beschäftigt, ein Kunstbein herzustellen, welches in jeder Beugstellung mit dem Körpergewicht belastet werden kann, ohne daß es einknickt. Wir können jedoch auf die geistreiche, aber komplizierte und unfruchtbar gebliebene Konstruktion seiner Prothese nicht näher eingehen, sondern verweisen

denjenigen, der sich dafür interessiert, auf die ausführlichen Mitteilungen und Abbildungen in SCHEDES Abhandlung. Dagegen hat ein anderer junger Arzt, Dr. WALTER ENGELS aus Barmen, das Problem in einer anscheinend praktisch brauchbaren Weise gelöst, indem er auf dem 31. Kongresse der Deutschen Gesellschaft für Chirurgie 1901 einen Amputierten vorstellte, welcher mit dem gebeugten künstlichen Knie voraus einen Ausfall machen und Treppenstufen ersteigen konnte. Stieß man ihn unversehens gegen die Kniekehlen, so knickte wohl das natürliche, nicht aber das künstliche Bein ein; dagegen löste sich die Fixation des letzteren, sobald der Patient dasselbe zu einem neuen Schritte emporhob (Fig. 627). Der Zweck wird erreicht dadurch, daß eine am unteren Oberschenkelende befestigte und im Schienbeinkopfe spielende Riemenschleife durch Einsinken der Oberschenkelkapsel in den Unterschenkel, automatisch festgeklemmt

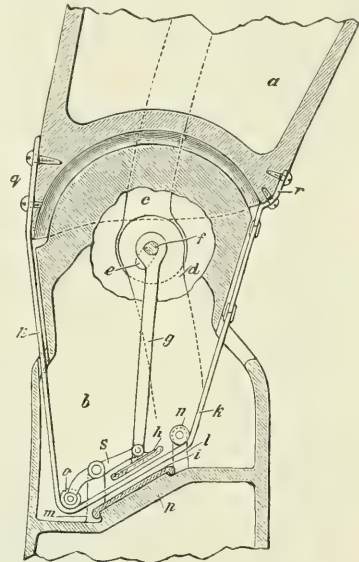


Fig. 627.

und so die jeweilige Winkelstellung des Knies festgehalten wird. Der Mechanismus des Einsinkens der oberen in die untere Kapsel ist ganz ähnlich wie am DÖRFLINGERSchen Bein; er braucht hier nicht näher erörtert zu werden und ist auch auf der Figur nicht dargestellt; letztere veranschaulicht nur die Fixationsvorrichtung. Der an der Oberschenkelkapsel befestigte Bolzen des Kniegelenkes ruht nicht in einem festen Achsenlager des Schienbeinkopfes, sondern in schlitzförmigen Öffnungen der Seitenstangen (*e*), in welchen er auf- und niedergleiten kann. Bei nicht belastetem Bein wird der Scharnierbolzen durch die kräftigen Gummizüge des DÖRFLINGER-Mechanismus in seiner normalen Lage am oberen Ende der Gelenkschlitzte festgehalten. Die erwähnte Riemenschleife ist mit ihren beiden Enden an der vorderen und hinteren Kante der Oberschenkelkapsel befestigt, tritt durch entsprechende Öffnungen in den Schienbeinkopf ein und bewegt sich in demselben bei den Exkursionen des Knies in sagittaler Richtung hin und her. Sie verläuft dabei zwischen zwei zum Festklemmen

dienenden Eisenplatten, von denen die obere für gewöhnlich etwa fingerbreit von der unteren entfernt steht. Die untere der Eisenplatten (*i*) ist auf einem den Schienbeinkopf quer durchsetzenden Brettchen (*p*) befestigt; die obere (*h*) ist gelenkig verbunden mit einem senkrecht aufsteigenden Eisenstabe, welcher mit dem Kniebolzen in Verbindung steht. Bei der Belastung des Beines mit dem Körpergewichte drückt der niedersinkende Kniebolzen die obere Eisenplatte wie einen Fuß gegen die untere und klemmt dadurch die Riemenschlinge fest. Diese Hemmung würde aber dem starken Zug, welchen das sinkende Körpergewicht der künstlichen Patellarsehne zumutet, für sich allein nicht standhalten, weshalb eine weitere, automatisch einsetzende, Arretierung hinzugefügt ist. Die Riemenschleife ist so durch den Schienbeinkopf geführt, daß sie vorn und unten spitzwinklig um eine Rolle (*o*) läuft, dann schräg nach hinten und oben zwischen den Klemmplatten hindurchzieht und hinter denselben stumpfwinklig um eine zweite Rolle (*u*) zu ihrem hinteren Ansatzpunkt emporsteigt. Während die Rolle im stumpfen Winkel feststeht, ist die im spitzen Winkel angebrachte beweglich und bildet den vorderen Endpunkt eines auf einer Eisenstütze ruhenden zweiarmigen Hebels, dessen hinterer Arm gelenkig mit der Fußplatte des Achsenstabes verbunden ist. Tritt nun bei Aufstützen auf das Bein das Eisenfüßchen auf den Riemen und klemmt ihn fest, so sucht der spitzwinklig umgeknickte vordere Riemenabschnitt sich zu strecken, hebt den vorderen Hebelarm empor und drückt mit Hebelkraft die Fußplatte noch stärker abwärts. Die eintretende Fixation kann nach ENGELS Angaben einem Zug bis zu 1000 kg — ein größerer dürfte auch der natürlichen Kniesehne kaum zuzumuten sein — standhalten. Um diesen bedeutenden Anforderungen zu genügen, müssen die Metallteile kräftig gebaut sein und das Gewicht der Prothese wird durch das Hinzufügen des Hemmungsapparates um beinahe 1 Pfund vermehrt. In dieser Mehrbelastung und in der starken Inanspruchnahme des kleinen Fanghebels liegen die schwachen Stellen der Konstruktion. Es wird die Aufgabe des Erfinders sowie des Verfertigers (Bandagist KRAUT in Hamburg) sein, durch weitere Verbesserungen den Apparat möglichst leicht und doch solide zu gestalten.

HOEFMAN improvisierte auch Beinprothesen aus Wasserglasverbänden, die bei einem gleich großen, als Modell dienenden, Individuum angelegt, dann wieder abgenommen und verstärkt wurden (Fig. 628 A). Der Fußteil wurde mit gekrümmtem und mit Wasserglas befeuchtetem Hanf ausgefüllt, der Schaft innen austapeziert mit senkrecht gelegten Hanfstreifen, die mittels eines aufgeblasenen Gummiballons, wie sie als Kinderspielzeug dienen, angepreßt und im Bereiche des Stumpfes mit Zeug überkleidet wurden. Um den Fuß federnd zu machen, wurde ein dorsaler keilförmiger Ausschnitt am CHOPARTSchen Gelenke nebst Gummipuffer angebracht. Auch hübsche Stelzfüße stellte HOEFMAN her, indem er sie an dem unteren Ende mit einem ausgefüllten Schuh ausrüstete, welcher eine Stahlfedereinlage erhielt (Fig. 628 B, C), wie sie beifolgend abgebildet ist. Die Patienten gehen auf solchen einfachen und leichten Prothesen meist lieber und besser einher als auf den schwerfälligeren Kunstbeinen. Auch TRENDELENBURG, SCHEDE, ALBERT, BUNGE, BIER, BRUNS u. a. haben improvisierte Prothesen mit Hilfe verschiedener Materialien angefertigt. ALBERT machte Stelzfüße für einen doppelt Amputierten, indem er zunächst eine Gipskapsel herstellte, diese mit geleimten Flanellbinden



und Hobelspan verstärkte und dann mit einem Bambusrohr verband. Die Trichter wurden innen und außen mit Schellackfirnis überzogen, am Damme mit Leder gepolstert und mit elastischen Traggurten versehen.

Nach BUNGE werden in der Königsberger Klinik (Prof. GARRE) Unterschenkelstelzen für Unbemittelte in der Weise hergestellt, daß ein mit seitlichen Schienen versehener Stock aus Lindenholz an den mit Trikotstrumpf überzogenen Stumpf direkt angekipst wird. Zur leichteren Fixation der Prothesen werden in dieseiben am oberen Ende vier HEUSNERSche flache Serpentinfedern, zwei vorne neben der Patella, zwei hinten aufgenommen, die oberhalb des Gelenkes mittelst zirkulärer Gurten festgehalten werden.

Ich selbst verfare zur Herstellung abnehmbarer improvisierter Prothesen folgendermaßen: Zunächst wird ein Gipsabguß des Stumpfes angefertigt. Sodann wird eine als Form des Kunstbeines dienende Gipshülle auf dem Beine einer Person von ähnlicher Größe hergestellt, abgenommen, wieder geschlossen und nach dem Trocknen inwendig

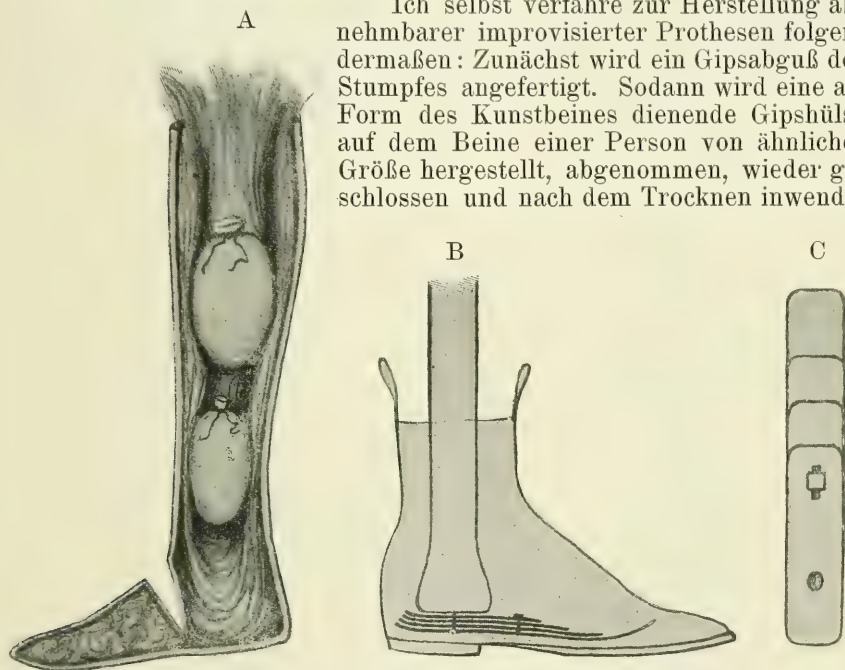

Fig. 628A, B, C.

mit Vaseline ausgestrichen. Dann füllt man einen unten geschlossenen Trikotschlauch von annähernd gleichem Durchmesser wie die Hülle mit geraspelten Korkspänen, befeuchtet mit einer dickflüssigen Lösung von Zelluloid, Spiritus und Aether zu gleichen Teilen und stopft den Schlauch mit Inhalt fest in die Gipshülle, bis dieselbe zur Höhe des Stumpfes angefüllt ist. Hierauf wird das Gipsmodell des Stumpfes von oben in die Form hineingepreßt, so daß sich die Oberfläche der Füllmasse nach demselben formt. Nach zwei Tagen wird die Gipschale von Stumpf und Prothese entfernt, das noch knetbare Modell nach Wunsch korrigiert und zum Trocknen an einen warmen Ort gebracht. Das fertige Bein wird dann noch mit Gazebinden, die in Zelluloidlösung getaucht sind, umwickelt, mit Filzsohle und, falls nötig, mit Zehenausschnitt und Gummipuffer versehen. Nach oben wird (über dem Stumpfmodell) eine Verlängerung durch Zelluloidbinden hergestellt, die mit Verschnürung und Tragbändern versehen werden kann.

Die Anfertigung improvisierter Prothesen hat eine erhöhte Bedeutung gewonnen, seit sich heraus gestellt hat, daß die frühzeitige Belastung der Stümpfe für letztere sehr vorteilhaft ist. Es war von altersher bekannt, daß Amputationen durch die Diaphysen Stümpfe liefern, welche auf die Dauer abmagern, empfindlich bleiben und eine konisch zugespitzte Form annehmen, während Amputationen durch die Epiphysen und Exartikulationen in den großen Gelenken wenig atrophierende, tragfähige Stümpfe liefern. Als noch die alten Stelzbeine das Feld beherrschten, mußte bei empfindlichen Unterschenkelstümpfen die Last auf das gebeugte Knie verlegt werden, und ein nach hinten lang vorragender Stumpf bot keine Vorteile, war vielmehr hinderlich. Die Chirurgen zogen es daher vor, den Unterschenkel am oberen Drittel abzusetzen und nannten diese Stelle den Ort der Wahl. Auch als man bessere Prothesen zu konstruieren lernte, welche den Stumpf in ausgestreckter Haltung aufnahmen, hielt man an dem alten Dogma

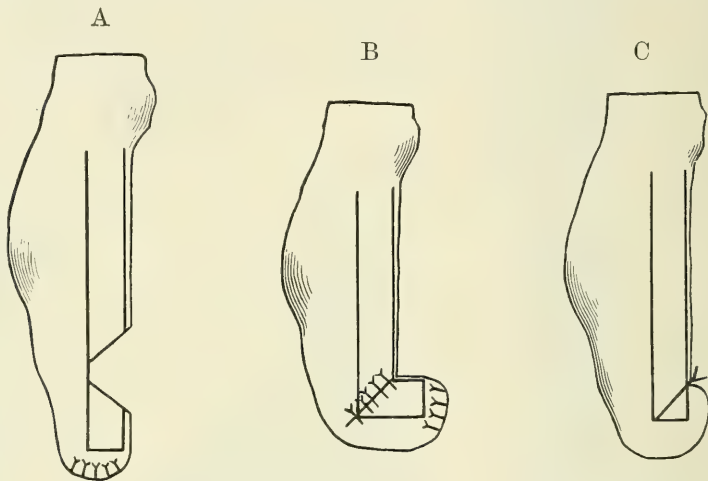


Fig. 629 A, B, C.

fest, daß Diaphysenstümpfe nicht belastungsfähig seien und verlegte die tragenden Punkte weiter aufwärts an den Schienbeinkopf, oder den Sitzbeinknochen. Genauere Untersuchungen und klarere Vorstellungen über die Ursache dieses unterschiedlichen Verhaltens der Stümpfe fehlten, bis Professor BIER in Bonn die Frage neuerdings aufgriff und zur Klärung brachte. BIER kam zu der Ueberzeugung, daß nicht etwa die größere Breite des Knochens an der Absetzungsstelle das Ausschlaggebende sei, sondern der Umstand, daß bei den Diaphysenschnitten die Markhöhle geöffnet wird, während dies bei den Epiphysen- und Gelenkschnitten nicht der Fall ist. Aus der geöffneten Markhöhle wuchere ein rauher Callus hervor, welcher die bedeckenden Weichteile reize und schädige, die Belastung und den Gebrauch des Stumpfes verhindere und sekundär die Abmagerung und Formveränderungen der Weichteile und des Knochens zur Folge habe. Die Aufgabe des Chirurgen sei es, ein callus- und narbenfreies Knochenende zu schaffen, wie es bei den PIROGOFFSchen und GRITTI-schen Amputationen in den epiphysären Knochenabschnitten der Fall sei.

BIER nahm demnach bei langen Unterschenkelstümpfen im Anschluß an die Amputation, oder später, nach Verheilung der Wunde, eine Korrektur des Stumpfes vor, indem er einige Finger breit über dem Ende einen Keilausschnitt aus dem Knochen machte, das untere Knochenstück rechtwinklig nach vorn umbog und in dieser Stellung anheilen ließ, so daß eine Art von neuem kleinen Fuß entstand (Fig. 629 A, B). Diese Stümpfe erwiesen sich als sofort tragfähig und boten noch den Vorteil, daß sie einen ausgezeichneten Halt für eine Prothese gewährten

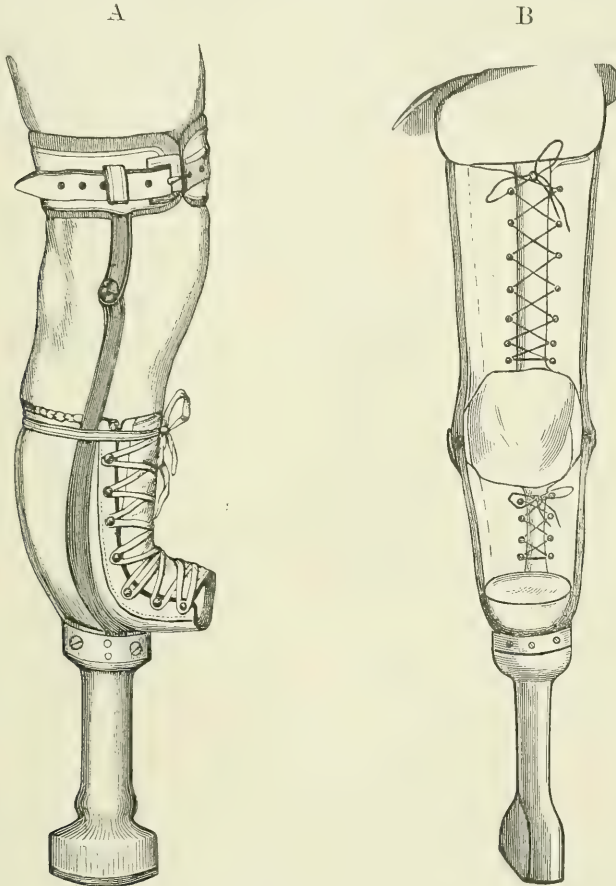


Fig. 630 A und B.

(Fig. 630 A). Allein die Knochen wurden dabei nicht unerheblich verkürzt; auch verfielen auf die Dauer die nicht unter Belastung liegenden Endpartien der Resorption, und nur die direkt belasteten Teile blieben erhalten. Daher modifizierte BIER das Verfahren, legte die Ausschneidungsstelle tiefer und klappte nur so viel vom Knochenende um als zum Verschlusse der Markhöhle benötigt wurde (Fig. 629 C). Auch diese Stümpfe entsprachen den Erwartungen und erhielten Prothesen nach Art der Abbildung Fig. 630 B. — GLEICH hat das Verfahren dahin modifiziert, daß er eine an der Haut hängende Knochen-



schale aus der vorderen inneren Schienbeinfläche zum Aufdecken auf die Sägefläche benutzte; selbst frei herausgelöste Knochenstückchen von anderen Körperteilen genügen dem Zwecke, wie BIER später nachwies. Weiterhin berichtete BUNGE aus der Königsberger Klinik, daß auch ohne Knochenaufpflanzung durch oberflächliche Ausräumung des Markes und Wegschneidung der Knochenhaut in der Höhe der Sägefläche tragfähige Stümpfe erhalten wurden, und nach HONSELLS Mitteilungen aus der Tübinger Klinik lassen sich auch bei Erhaltung und Aufpflanzung der Knochenhaut auf die Sägefläche gleich günstige Erfolge erzielen, wenn nur bezüglich der Nachbehandlung nach den, inzwischen bekannt gewordenen, Vorschriften von HIRSCH in Köln verfahren wird. Letzterer fand nämlich, daß alle gut angelegten Stümpfe tragfähig gemacht werden können, wenn man dieselben durch frühzeitige Massage und Tretübungen abhärtet und für die Prothese vorbereitet.

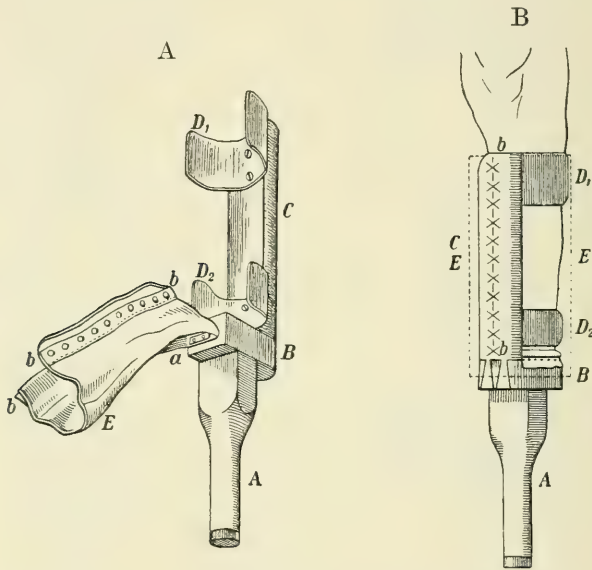


Fig. 631 A und B.

Er stellte auf dem Chirurgenkongresse 1900 einen in der Diaphyse des Unterschenkels in gewohnter Weise amputierten Patienten vor, welcher sich beim Gehen mit seinem Stumpfe auf eine Holzstelze fest und ohne Beschwerden aufstützte. Die Prothese (Fig. 631 A, B) besteht aus einem nur leicht gepolsterten, auf einem Stocke ruhenden Holzklötzchen und einer längs der vorderen Schienbeinfläche hinauflaufenden, an der Berührungsfläche gepolsterten Latte mit zwei Halbringen aus Blech sowie einer Leinwandgamasche, welche hinten an dem Holzklötzchen festhängt.

Schließlich sei noch erwähnt, daß der Verfasser in einem Falle von Oberschenkelamputation wegen Tumor albus bei einer 66-jährigen Frau einen kleinfingerdicken Zelluloidring über den Knochen schob und die Wunde darüber vernähte. Der Ring heilte schmerzlos und vollkommen unverschieblich ein und erzeugte am unteren Stumpfende eine kolbige, das Anheften einer Prothese begünstigende, Verdickung,

ohne daß der Knochen, der nach HIRSCHS Methode unempfindlich gemacht wurde, eine Verkürzung erfuhr.

Diese Erfahrungen verdienen ernste Berücksichtigung seitens der Chirurgen, die sich mehr als es früher geschah, die Erzielung eines tragfähigen, für die Prothese geeigneten, Stumpfes zur Aufgabe machen und Alles was diesem Zwecke dient auf das Sorgfältigste beobachten. Alles was ihm zuwider ist vermeiden sollten. Verwerflich sind aus diesem Gesichtspunkte die Zirkulärschnitte, die doppelten Lappenschnitte, empfehlenswert die Schräg- und Ovalärschnitte, durch welche die Narbe aus dem Bereiche der Drucklinie — am besten nach rückwärts und einwärts — verlegt wird. Die alte Regel, Muskeln, Fascien, Sehnen, Kapselreste, Unterhautfettgewebe auszuscheiden, ist nicht richtig; höchstens soll man die größeren Nervenstämmen entfernen; denn dünne Bedeckungen schmerzen und ulcerieren leichter, und wenn die Muskeln auf die Dauer auch atrophieren, so bleibt doch ein bindegewebiger Ueberrest als wertvolles Polster übrig. Ungenügend übernarbte Stümpfe sind schlechte Prothesenträger und müssen oft später nachamputiert werden; darum sollen die Lappen genügend groß genommen werden, um den Stumpf ohne Spannung zu bedecken, und wo die Weichteile unzureichend, oder von Narben durchsetzt sind, soll man lieber etwas mehr vom Knochen wegnehmen, um eine einwandfreie Tragfläche zu schaffen.

Beim Arme, bei welchem die Last nicht auf den Stumpf drückt, sondern daran hängt, kann man in der Erhaltung des Knochens weiter gehen. Aber auch ein Uebermaß großer und dicker Lappen ist nicht erwünscht. Durch ihr nachträgliches Schrumpfen werden die Prothesen locker und schlottrig und auf der Haut bilden sich gerne Falten, wo Schmutz und Schweißexkorationen sich einstellen. Wenn es angängig ist, soll man in den dicken Knocheanteilen nahe den Gelenken amputieren; denn diese Partien lassen sich besser abrunden, bilden eine größere Tragfläche und sind schon an Druck gewöhnt; auch erleichtern sie durch ihre kolbige Gestalt die Anheftung der Prothese. Scharfe Knochenkanten und einzelne vorstehende Knöchel sollen entfernt und abgerundet werden, damit sie nicht Schmerz und Zerrung erzeugen; eben deshalb muß die Fibula stärker gekürzt werden als die Tibia. Das Mark des Knochenschnittes wird am besten etwas ausgeräumt. Die Erhaltung der Knochenhaut zur Bedeckung des Stumpfes hat wenig Wert, und es ist besser dieselbe ganz wegzuschneiden als einzelne Fetzen, oder auch zirkuläre Knochenhautlappen auf die Schnittfläche aufzuheilen. Wo es ohne wesentliche Verkürzung geschehen kann, wird man geeignete Knochenstücke, womöglich im Zusammenhang mit der Haut, auf die Schnittfläche aufheilen. Das Hauptmittel gegen zurückbleibende Empfindlichkeit ist jedoch frühzeitige Abhärtung durch Massage und Tretübungen, womit sogleich nach Verheilung der Wunde zu beginnen ist. Die Zeit zwischen der Amputation und der Beschaffung eines künstlichen Beines, die der eintretenden Stumpfveränderungen wegen auf mindestens  $\frac{1}{2}$ — $\frac{3}{4}$  Jahr zu bemessen ist, kann in nützlicher Weise durch Tragen einer provisorischen Prothese ausgefüllt werden. Auch Kinder sollen möglichst bald eine Prothese erhalten, damit sie frühzeitig ihren Gebrauch erlernen und keinen Schaden im Wachstum erleiden. Aus Sparsamkeitsgründen mit der Beschaffung zu warten ist nicht ratsam, und rächt sich durch Hochstand der Schultern,

welcher beim Gebrauch von Krücken eintritt, Deviationen der Wirbelsäule und Verschrägung des Beckens infolge der einseitigen Belastung (MARKS).

Der Arzt sollte nicht nur die chirurgische Seite der Angelegenheit beherrschen, sondern sich auch mit den technischen Aufgaben des Wiederersatzes möglichst bekannt machen. Er wird dann nicht gänzlich vom Prothesenfabrikanten abhängig sein; auch ist die Beschäftigung mit diesen Dingen keineswegs eine minderwertige und gering zu schätzende: Die Prothesenkonstruktion ist eine der am meisten Geist, Nachdenken und physiologische Beobachtung erfordernden Künste, und es ist viel leichter ein Glied abzusetzen als einen guten Ersatz zu schaffen. Amputierte befinden sich in einer ähnlichen Lage wie Kinder, wenn sie das Laufen lernen. Sie müssen ihre Gleichgewichtshaltung unter den abgeänderten Bedingungen wieder erlernen und Vieles, was den Gesunden für leicht und selbstverständlich gilt, erscheint ihnen schwierig und bedeutungsvoll. Es ist bemerkenswert, daß wir unter den Prothesenfabrikanten eine Reihe von Personen, die selbst amputiert waren, finden: DALISCH, der vortreffliche Armprothesen ersann, war der rechten Hand beraubt; Dr. D. E. MEIER, welcher eine ausgezeichnete Broschüre über künstliche Beine geschrieben hat, ferner; ERFURTH, PALMER, GAERTNER, PFISTER, DÖRFLINGER trugen, oder tragen künstliche Beine; der russische Leibarzt Dr. v. RÜHL konstruierte einen künstlichen Fuß für seinen amputierten Sohn.

Daß die künstlichen Glieder auch dauerhaft und von natürlichem Aussehen sein sollen, bedarf kaum der Erwähnung. Vor allen Dingen sollten sie aber nicht zu kompliziert sein, um Verschleiß und Reparaturen zu vermeiden, und von zwei gleichwertigen Konstruktionen verdient immer die einfachere den Vorzug. Eine weitere unerläßliche Bedingung, gegen die häufig gefehlt wird, ist die, daß die Achsen der künstlichen Glieder genau mit jenen der natürlichen Gelenke übereinstimmen müssen, da sonst beim Gebrauche schiebende und stoßende Nebenbewegungen entstehen. Der Drehpunkt des natürlichen Hüftgelenkes liegt an der Trochanterspitze, der Drehpunkt des Fußgelenkes um die Breite des kleinen Fingers des Patienten über dem unteren Ende des äußeren Knöchels. Der Drehpunkt des Kniegelenkes, oder vielmehr der Radius ist entsprechend der spiralförmigen Oberfläche kein konstanter; er ist bei der Beugung kürzer, bei der Streckung länger, wie ich bei dem Abschnitt über orthopädische Mechanik ausgeführt habe. Für die Prothesen muß aber ein fester Radius, resp. Drehpunkt gewählt werden, und dieser Durchschnittsmittelpunkt liegt bei gestreckter Kniestellung da, wo eine durch die Grenze des unteren und mittleren Drittels der Kniescheibe verlaufende Horizontalebene eine über die Mitte der äußeren Kondylenfläche gezogene Senkrechte schneidet. Aber nur bei langen Oberschenkelstümpfen, welche das künstliche Knie kraftvoll durchzudrücken vermögen, kann der Drehpunkt an dieser Stelle angebracht werden, je kürzer und kraftloser der Stumpf ist, desto weiter muß das Gelenk nach rückwärts hinter die Schwerlinie verlagert werden, um die nötige Sicherheit gegen unvermutetes Einknicken und Hinfallen zu gewähren. Das Gehen mit solchen Stümpfen ist natürlich langsam und schwerfällig; doch kann das Vorheben des Unterschenkels durch eine elastische Strécksehne sowie gute Drainage des Stumpfes sehr erleichtert



werden. Uebrigens werden auch heute noch alle Patienten mit hohen Oberschenkelamputationen, die auf raschere Fortbewegung angewiesen sind, gut tun auf ein bewegliches Kniegelenk zu verzichten und sich des Stelzbeines, oder einer Prothese mit feststellbarem Gelenk zu bedienen. Auch darf man bei Beurteilung der Güte eines künstlichen Beines nicht übersehen, daß ungeheuer viel darauf ankommt, in welcher allgemeinen körperlichen Verfassung und Leistungsfähigkeit sich der betreffende Patient befindet. Ein kräftiger junger Mann ist mit dem schlechtest konstruierten künstlichen Bein unter Umständen besser zu gehen im stande als eine schwächliche ältliche Person mit dem denkbar besten.

Was das Material für die künstlichen Glieder betrifft, so haben wir gesehen, daß fast alle Fabrikanten von den in früheren Zeiten üblichen Metallkapseln wegen ihres starken Wärmeableitungsvermögens, sowie des Geräusches und Rostens abgegangen sind; nur das Aluminium hat sich seiner Leichtigkeit und guten Hämmerbarkeit wegen für manche spezielle Fälle bewährt. Wenig Beifall fanden Kapseln aus Hartgummi, Papiermachée, Drahtgewebe mit Zelluloid und anderen Stoffen. Nach dem Urteil der bedeutendsten englischen und amerikanischen Fachleute sind Prothesen aus Weiden- und Lindenholz wegen ihrer Dauerhaftigkeit, Leichtigkeit und geräuschlosen Funktion allen anderen vorzuziehen. Leder ist zwar leicht zu formen, von mäßigem Gewicht und angenehm zu tragen, aber empfindlicher besonders gegenüber Schweiß und Feuchtigkeit. Auch stützt es an sich nicht genug, sondern muß mit Stahlschienen verbunden, oder in mehrfacher Lage genommen werden, wodurch die Lederhülsen den Holzkapseln an Gewicht doch wieder gleich kommen. Unentbehrlich ist das Leder dagegen wegen seiner Schmiegsamkeit für Prothesen mit Verschnürung.

Auf gute Befestigung der künstlichen Glieder, insbesondere der Beine sowohl am Stumpfe wie am Oberkörper muß die größte Sorgfalt verwandt werden, indem dadurch der Gebrauch und die Dirigierbarkeit ungemein erleichtert wird. Mangelhaft befestigte Prothesen erscheinen schwerer, verursachen gern Druck und Wundsein und verschleiß auch rascher. Bei allen Stümpfen, wo die Prothese keinen genügenden Halt am Beine selbst findet, müssen Tragbänder hinzugefügt werden; aber auch bei ausreichendem Halt sind sie oft für die erste Zeit während des Anlernens, empfehlenswert. Bei gut haftenden Prothesen genügt schon ein Tragriemen über die gegenüberliegende Schulter geführt; ist stärkere Befestigung nötig, so wendet man hosenträgerartige Bänder über beide Schultern an. Bei Doppelamputationen, sowie bei Frauen ist die Hinzufügung von Korsetten, resp. Gürteln um Taille oder Becken zur Uebernahme eines Teiles der Last sehr zu empfehlen. An der Rückseite des Körpers erfahren alle Traggurte eine stärkere Anspannung, weshalb besser elastische Stücke eingefügt werden, was besonders für kurze, von Gürteln oder Korsetten herabkommende Riemen zu beachten ist. Wenn die Stumpfüberzüge aus Trikot, Wolle, Filz etc. rutschen und scheuern, so dürfte es sich vielleicht empfehlen, den Stumpf vor Anlegung derselben mit der vom Verfasser zur Befestigung von Extensionsverbänden angegebenen Harzklebmasse zu bestäuben. Wegen der den meisten Stümpfen eigenen Neigung zum Schwitzen sind öftere Waschungen mit schweißhemmenden Mitteln

( $\frac{1}{2}$  Proz. Formalin in wässriger Lösung, oder Spiritus mit 5 Proz. Chloral) anzuwenden.

Es bleibt noch übrig etwas zu sagen über die einzelnen Absetzungsstellen der unteren Gliedmaßen und das, was in chirurgischer und technischer Beziehung dabei von Bedeutung ist. Was die Hüftgelenksgegend betrifft so ist es hier immer besser einen noch so kleinen Oberschenkelrest stehen zu lassen als zu exartikulieren; auch sollte der Muskellappen recht fleischig und dick genommen werden, weil dadurch das Anbringen und Dirigieren einer Prothese erleichtert wird. Auch bei tieferen Oberschenkelamputationen ist es wichtig möglichst viel vom Knochen zu erhalten; man kann sagen, daß die Gebrauchsfähigkeit der Extremitäten im quadratischen Verhältnis mit der Länge des Stumpfes zunimmt. In der Kniegegend ist die CARDENSche transkondyläre Amputation besser als die Exartikulation, weil letztere keinen Raum für das solidere Bolzenscharnier übrig läßt und den Mechaniker nötigt, das weniger dauerhafte Zwillingsscharnier zu benutzen, oder aber das Gelenk tiefer anzubringen als an der gesunden Seite. Aus dem gleichen Grunde ist die Erhaltung sehr kurzer Unterschenkelstummel unvorteilhaft; sind dieselben gar steif oder in schlechter Stellung, so bilden sie eine entschiedene Erschwernis für die Prothese. Weniger hinderlich sind sie bei rechtwinkliger Beugestellung, weil dann ein knietragendes Kunstbein angewendet werden kann. Die GRITTSche Amputation hatte häufig empfindliche, nicht tragfähige Stümpfe zur Folge, wohl weniger wegen zu zarter Beschaffenheit der Haut über der Kniescheibe, sondern wegen schräger Aufheilung der letzteren, so daß eine Kante nach abwärts sieht und quetschend wirkt. Alle Oberschenkelamputationen benötigen eine Befestigung der Prothese am Oberkörper mit Ausnahme der tragfähigen Stümpfe nach Absetzung in der Kniegegend, wobei eine Lederschnürhülse an dem langen Stumpfe und der kolbigen unteren Anschwellung hinreichenden Halt findet. Bei empfindlichen Oberschenkelstümpfen muß der Sitzknochen den Hauptanteil der Last übernehmen; ein kleinerer Teil kann der trichterförmig aufsteigenden Oberschenkelfläche aufgebürdet werden. Uebrigens ist es in diesen Fällen richtiger wenn die Kapsel am oberen Drittel ringsum geschlossen bleibt, weil sie so besser trägt und dauerhafter ist. Um der Neigung kurzer Unterschenkelstümpfe zur Beugekontraktur entgegen zu wirken, führt SCHULZE-Duisburg bei der Amputation zugleich die Umpflanzung der Beugesehnen an die Streckseite aus, wie solche vom Verfasser gegen die Kontrakturstellung bei Tumor albus angegeben wurde. Die Patienten mit kurzen Unterschenkelstümpfen knicken in der ersten Zeit nach Anlegung der Prothese gerne ein und müssen sich daran gewöhnen, das Knie bei jedem Schritte ganz durchzudrücken um sicher zu gehen. Bei Stümpfen, welche wenigstens vier Querfinger lang sind, kann der Schienbeinkopf zur Unterstützung des Körpergewichtes benützt werden, und in diesem Falle ist es ebenfalls vorteilhaft, wenn die Prothese oben ringförmig geschlossen und mit einer Aushöhlung für das Wadenbeinköpfchen versehen wird. Selbsttragende Stümpfe sind jedoch bei weitem vorzuziehen, da die schräge Fläche des Schienbeinkopfes, die sich keilförmig in die Prothese hineinzwängt, leicht gedrückt und wundgescheuert wird, auch die Kniebewegungen, sobald die Prothese etwas weiter hinauf reicht, beeinträchtigt werden. Je weiter abwärts am Unterschenkel

amputiert wird um so kürzer kann die fixierende Schnürkapsel am Oberschenkel aus fallen; bei Amputationen in der Fußgelenksgegend bietet die natürliche Verbreiterung der Extremität genügende Haftfläche für eine auf den Unterschenkel beschränkte Kapsel. Die Amputationsstümpfe nach der SYMESchen, der PIROGOFFSchen Operation, nach Exartikulation im Fußgelenk sowie im Gelenk zwischen Talus und Calcaneus sind sämtlich geeignet zum Anbringen von Prothesen, wenn nur die Narbe außerhalb des Druckbereiches fällt. Am besten wird dieselbe nach vorn verlegt um die derbere Fersenhaut zu benutzen; doch kann man, wenn letztere unbrauchbar ist, auch dorsale Lappen (PONCET), eventuell mit Knochenschalen aus dem Tarsus nach LEWSCHIN und SPASSOKUKOZKII verwenden. Bei den mittleren Fußamputationen nach CHOPART und LISFRANC drückt der Fuß mit dem vorderen Ende gegen die Prothese, weshalb die Narbe stets nach oben verlegt werden sollte. Steht nicht genug Sohlenfläche zur Verfügung, so ist erfahrungsgemäß die Haut an der Innenseite des Fußes jener an der äußeren Seite vorzuziehen. Bei diesen Amputationen ist besonders darauf zu achten, daß die vordere Stumpffläche sich nicht nach unten kehrt, wozu sie wegen Abschneidung der Strecksehnen und Uebergewichtes der Achillessehne entschiedene Neigung hat. Es gelangt dadurch nicht nur die Narbe in die Drucklinie, sondern es entsteht auch eine für die Anbringung der Prothese außerordentlich störende Verlängerung der Extremität, welche besonders dann große Schwierigkeiten bietet, wenn der Stumpf empfindlich ist und freischwebend eingerichtet werden muß. Ein solcher Patient ist weit übler daran als wenn er oberhalb des Fußgelenkes amputiert worden wäre mit dem Resultate eines tragfähigen Stumpfes. Durch Anheftung der Sehnenstümpfe an der vorderen Knochenkante, prophylaktische Durchschneidung, selbst teilweise Umpflanzung der Achillessehne nach vorne und korrigierenden Verband kann man der Deviation entgegenwirken. Sollte sie dennoch eintreten, so wäre die Arthrodese des Fußgelenkes empfehlenswert. Am natürlichen Fuße spielen die Metatarsen, namentlich ihre Köpfchen, in minderem Maße auch die Zehen eine wichtige Rolle bei der Abwicklung des Fußes vom Boden und Erzeugung eines elastischen Schrittes. Sie bilden die Spitze eines einarmigen Hebels, dessen Belastungspunkt das Fußgelenk und dessen Kraftangriffspunkt der Ansatz der Achillessehne ist. Auf diesem horizontal gelagerten Hebel ruht beim Erheben der Ferse das ganze Gewicht des Körpers, und die Gebrüder WEBER haben bekanntlich dieses Verhältnis benutzt, um die Tragfähigkeit der Wadenmuskulatur zu berechnen. Es bietet keine Schwierigkeit, bei Unterschenkelamputationen den horizontalen Hebelarm durch einen kräftig gebauten künstlichen Fuß aus Holz oder Metall mit beweglichem Gelenke zu ersetzen; die Funktion der Wadenmuskeln kann durch eine Zugfeder an der Rückseite, oder eine Druckfeder an der Vorderseite des Gelenkes vertreten werden. Weit schwieriger wird die Aufgabe für den Techniker, wenn der tragende Hebel durch Amputationen in der Gegend des Mittelfußes durchbrochen wird und es sich um Ersatz der vorderen Fußhälfte allein handelt. Stahlsohlen, die das Fußgewölbe unterstützen sollen, können nicht hinreichend am Fuße befestigt werden: beim Gehen hebt sich die Ferse davon ab, die Amputationsfläche drückt gegen die Sohle, und es gibt Decubitus vorne am Stumpfe. In diesen Fällen muß man auf ein bewegliches



Gelenk verzichten und Fuß und Unterschenkel in eine feste Hülle einschließen, wie wir es bei der entsprechenden Prothese von MARKS gesehen haben.

Durch den Ausfall sämtlicher Zehen und selbst einzelner Metatarsusköpfchen wird der Gang nicht wesentlich beeinträchtigt. Solche Patienten bedürfen keiner Prothese; es genügt, die betreffende Partie des Stiefels mit einer Füllmasse aus Roßhaar etc. und die Sohle mit einer in die Zehengegend vorragenden Stahlfeder zu versehen.

### Literatur.

- Paracel.**, *A., Opera. Parisiis 1582.*  
**Meier, D. E.,** *Ueber künstliche Beine.* Berlin 1871.  
**Karpinski, O.,** *Studien über künstliche Glieder, mit Atlas.* Berlin 1881.  
**Schede,** *Die künstlichen Glieder in Pitha-Billroths Chirurgie.* Stuttgart 1881.  
**Gurtt,** *Ueber künstliche Glieder in Dr. Albert Eulenburgs Realencyklopädie 1891.*  
 Wien, Urban & Schwarzenberg.  
**Bier, A.,** *Weitere Mitteilungen über tragfähige Operationsstümpfe im Bereiche der Diaphyse.* Verhandl. der deutsch. Gesellschaft für Chirurgie, 1895.  
**Hirsch, H. H.,** *Ueber Amputationsstümpfe im allgemeinen und eine neue Amputationsmethode im besonderen.* Inauguraldissertation Kiel, 1893.  
**Hirsch, H. H.,** *Cöln. Vorstellung eines Unterschenkelamputierten mit durch Nachbarhandlung tragfähigem Stumpf und neuer Prothese.* Ebendasselbst 1900.  
**Bonne, Georg,** *Künstliche Greifhand mit Fußbetrieb.* Deutsche med. Wochenschr., 1896, No. 15.  
**Honsell,** *Ueber die Tragfähigkeit von Amputationsstümpfen.* Ebendasselbst 1902.  
**Kocher, Theod.,** *Chirurgische Operationslehre.* Jena 1902.  
**Hoffa,** *Lehrbuch der orthopädischen Chirurgie.* 4. Aufl., 1902.  
**Marks, A. A.,** *A. Treatise on artificial limbs.* New York 1903.

Ferner Kataloge von A. A. Marks und von C. A. Frees, New York; Truax, Greene & Co., Chicago; Dörflinger, Milwaukee; H. Weber, Zürich; Nyrop, Kopenhagen; Faarup, Kopenhagen; Schwabe, Moskau; Aubry, Collin, Paris; Pfister, Geffers, Berlin; Eschbaum, Bonn u. a. m.

### Corrigenda.

Bd. II, S. 144 sind die Unterschriften der Figuren 107 und 108 vertauscht; es gehört die Erklärung von Fig. 107 zu Fig. 108 und von Fig. 108 zu Fig. 107. Ebenso sind die Unterschriften der Figg. 430 und 431 vertauscht.

# Sachregister.

(Die römischen Ziffern bezeichnen den Band, die arabischen die Seitenzahl.)

## A.

- Abduktionskontraktur I 147.  
Abknickung, sacrolumbale I 769.  
Abschnürung, amniotische II 428, 447.  
Achillotenotomie I 285.  
ADAMSScher Bogen II 382.  
ADAMS' Osteotomie II 346.  
— Skoliosenschema I 974.  
Adduktionskontraktur I 147.  
Adduktorendurchschneidung I 294.  
Akromegalie I 104.  
Aktive Kontrakturen I 104.  
Akute Knochenatrophie I 49.  
— Osteomyelitis I 98.  
Altersatrophie der Knochen I 80.  
Alterskyphose I 80, 756.  
Aluminiumeinlagen I 219.  
Amnionverwachsung I 35, 39.  
Amniotische Abschnürung II 428, 447.  
Amputationen I 417.  
Amputation, fötale des Fußes II 712.  
— — des Oberschenkels II 428.  
— — des Unterschenkels II 447.  
Angeborene Klumphand II 33.  
— Kontrakturen I 105.  
— Verrenkung s. a. Luxatio congenita.  
— — der Hüfte s. Luxatio coxae congenita.  
— — der Schulter II 5.  
Angeborener Hochstand der Schulter II 1.  
Ankylopoetische Arthritis I 112.  
Ankylose I 119.  
— der Finger II 51.  
— des Ellenbogengelenks II 22.  
— des Fußgelenks II 708.  
— des Handgelenks II 37.  
— des Schultergelenks II 10.  
— der Wirbelgelenke I 1290.  
Anpassung, Insuffizienz der I 23.  
Antagonistentheorie I 4.  
Anthropometer I 574.  
Aorta bei Gibbus I 1361, 1365.  
Apparate für aktive Bewegungen I 202.  
— für mechanische Einwirkungen I 193.  
— für passive Bewegungen I 193, 196.  
— mit elastischem Zug I 196.  
— mit Schraubendruck I 197.  
— Pendel- I 199.  
— Redressions- I 206.  
— Schrauben- I 245.  
— Selbstbewegungs- I 199.  
— ZANDER- I 190, 1041.  
— zur Behandlung des Klumpfußes II 645.  
— zur Behandlung der Luxatio coxae congenita II 235.  
— zur Mobilisierung des Ellenbogengelenks II 25.  
— zur Mobilisierung des Schultergelenks II 15.  
Apoplexie, Sehnenverpflanzung nach I 319.  
Architektur der Knochen I 15.  
Arm, Sehnenverpflanzung am I 328.  
— Lähmung, Skoliose bei I 1000.  
— Massage I 166.  
— Prothesen II 712.  
Arthritis acuta I 114.  
— adhaesiva I 114.  
— ankylopoetica I 112.  
— deformans I 84, 110.  
— — Coxa vara bei II 413.  
— — genu II 498.  
— gonorrhoeica I 115.  
— haemophylica I 113.  
— pauperum I 111.  
— prolifera I 112.  
— rheumatica chronica I 112.  
— sicca I 116.  
— syphilitica I 119.  
— tuberculosa s. die einzelnen Gelenke.  
— urica I 108.  
Arthrodesse I 412.  
— bei Klumpfuß II 658.  
Arthrogene Kontraktur I 141.

Arthrolysis I 381, 412.  
 Arthropathia tabica genu II 500.  
 Arthrotomie I 381.  
 Asymmetrie, Gesichts- bei Schiefhals I 453.  
 Asymmetrische Rückgratsverkrümmung I 599.  
 — Uebungen I 181.  
 Atavismus I 34.  
 Athetose, Sehnenverpflanzung bei I 319.  
 Atlanto-occipitalgelenk, Caries des I 1376.  
 Atmen, saccadiertes I 178.  
 Atrophie, Inaktivitäts- der Muskeln I 143.  
 Attitude hanchée I 92.  
 — of rest I 91; II 671.

### B.

Bahnende Uebungstherapie I 182.  
 Bandagen für Rückgratsverkrümmung I 1068.  
 Bänder, Atonie der I 11.  
 BARDENHEUERSche Extension I 187, 199.  
 BARLOWSche Krankheit I 66.  
 BARWELLSche Schlinge I 229, 1078.  
 BAYERSche Tenotomie I 292.  
 Bauernbein II 370.  
 Beckenasymmetrie bei Skoliose I 677.  
 Becken bei Coxa vara II 383.  
 — bei Coxitis II 271.  
 — bei Klumpfuß II 617.  
 — kyphotisches I 1348.  
 — bei Luxatio coxae congenita II 96.  
 — Deformitäten I 139.  
 Beckenfixateur I 223; II 189.  
 Beckenneigung, Skoliose bei I 974.  
 Beinmassage I 169.  
 Beinladen I 230.  
 Beinprothesen II 749.  
 Belastungsdeformitäten, angeborene I 38.  
 — — Entstehung II 141.  
 — erworbene I 44.  
 — Erklärung I 13.  
 — vestimentäre I 52.  
 Berufsskoliose I 1023.  
 Biegeapparate I 250.  
 Bildungsanomalien I 34.  
 Bindegewebsknochen I 54.  
 Bindenverbände I 209.  
 Blickfeld bei Schiefhals I 447.  
 Blutergelenke I 113.  
 Bluterknien II 494.  
 Bogenförmige Resektion I 399.  
 Bogenwurzel der Wirbel I 512.  
 — — Pathologie der I 665.  
 BONNETSche Gelenkstellung I 144; II 428.  
 BRAATZSche Sektorenschiene I 253; II 512.  
 Brandnarbenkontraktur I 108.  
 Brisement forcé I 371.  
 — — am Hüftgelenk II 328.  
 — — Nachbehandlung I 378.  
 Brustbeinentwickelung I 515.  
 Brustkorb I 506.  
 — Deformitäten I 138.

Brustkorbdreher nach ZANDER I 1041.  
 Brustkyphose I 504.  
 Brustwirbelgibbus I 1354.  
 BRYANTSches Dreieck II 373.  
 Buckelmessung, perimetrische I 573.  
 Bügelkorsett I 259, 1044.

### C.

CABOT-Schiene II 357.  
 Calcaneus, Architektur des II 588.  
 — bei Klumpfuß II 615.  
 — bei Plattfuß II 678.  
 Calcaneusschuhe II 704.  
 CALOTSches Redressement I 381, 1466, 1518.  
 — Korsett I 1159.  
 Caput obstipum s. Schiefhals.  
 Caries gummosa I 102.  
 — ossium I 97.  
 — sicca I 119, 1313.  
 — tuberculosa I 100.  
 Celluloidkorsett I 1046.  
 Celluloidstahldrahteinlage I 311; II 685.  
 Celluloidverband I 217.  
 Cerebrale Kinderlähmung I 318.  
 Cervikalkyphose bei Schiefhals I 450.  
 Cervikalskoliose bei Schiefhals I 447.  
 Cervikodorsallordose, normale I 503.  
 Cervikodorsalskoliose I 848.  
 Cheiromegalie I 87.  
 Chinesinnenfuß II 589.  
 Chondrale Dysplasie des Skeletts I 88.  
 Chondrektomie I 408.  
 Chondritis syphilitica I 119.  
 Chondrodystrophie I 35.  
 Chorda dorsalis I 515.  
 Chorea, Gymnastik bei I 182.  
 Cicatricielle Kontraktur I 152.  
 Contractur s. Kontraktur.  
 Coxalgia nervosa WERNHER II 395.  
 Coxa valga II 421.  
 — — congenita II 423.  
 — — bei Luxatio coxae congenita II 96.  
 — — traumatica II 423.  
 — vara II 367.  
 — — adolescentium s. statica.  
 — — Aetiologie II 368.  
 — — Anatomie II 377.  
 — — bei Arthritis deformans II 413.  
 — — Becken bei II 383.  
 — — cervicalis II 378.  
 — — congenita II 404, 430.  
 — — contracta II 371.  
 — — Diagnose II 392.  
 — — Differentialdiagnose II 160.  
 — — dysthyreotica II 414.  
 — — Epiphysenfuge bei II 386.  
 — — Epiphysenlinie II 406.  
 — — nach Epiphysenlösung II 410.  
 — — bei Femurdefekt II 405, 433.  
 — — funktionelle II 566.  
 — — Histologie II 383.  
 — — Kapsel bei II 382.  
 — — bei Luxatio coxae congenita II 96.



Coxa valga, Mechanik II 388.  
 — — osteomalacica II 408.  
 — — osteomyelitica II 410.  
 — — bei Osteoporosis senilis II 414.  
 — — Osteotomie bei II 400.  
 — — bei Ostitis fibrosa II 412.  
 — — Pathogenese II 383.  
 — — Prognose II 395.  
 — — rachitica II 405.  
 — — Resektion des Schenkelkopfes bei II 403.  
 — — Richtungswinkel bei II 380.  
 — — Skoliose bei I 982.  
 — — statica II 369.  
 — — Symptome II 370.  
 — — Therapie II 398.  
 — — traumatica II 415.  
 — — trochanterica II 378.  
 Coxitis acuta II 354.  
 — deformans juvenilis II 394.  
 — Genu valgum bei II 555.  
 — gonorrhoea II 358.  
 — rheumatica II 359.  
 — tuberculosa I 1435; II 261.  
 — — Abduktionskontraktur II 286.  
 — — Absceßbehandlung II 320.  
 — — Absceßbildung II 265, 296.  
 — — Adduktionskontraktur II 282.  
 — — Allgemeinbehandlung II 325.  
 — — Alter II 262.  
 — — ambulante Behandlung II 296.  
 — — Anatomie der II 263.  
 — — Ankylose II 290.  
 — — Ankylosenbehandlung II 345.  
 — — Apparat von DOLLINGER II 309.  
 — — Behandlung II 296.  
 — — Extension bei II 306.  
 — — Fixierung bei II 308.  
 — — Flexionskontraktur II 280.  
 — — Geschlecht II 262.  
 — — Gipsverband II 315.  
 — — Häufigkeit II 262.  
 — — konservative Behandlung II 296, 321.  
 — — Kontrakturbehandlung II 328.  
 — — Redressement II 334.  
 — — Rotationskontraktur II 290.  
 — — Skoliose bei I 984.  
 — — Symptome der II 274.  
 — — Untersuchung II 276.  
 — — Ursache II 263.  
 — — Wachstumsstörungen II 270, 295.  
 — typhosa I 1235.  
 Cubitus laxis II 22.  
 — valgus II 21.  
 — varus II 22.  
 Cuneiformia bei Klumpfuß II 616.  
 Cyrtometer von BEELY I 581.

## D.

Dackelbein II 563.  
 Deformationsluxation I 117.  
 Deformitäten, angeborene I 32.  
 — Antagonistentheorie I 4.

Deformitäten, Belastungs- I 8, 44, 131.  
 — Druckbelastungs- I 96.  
 — Entstehung der I 131.  
 — Entstehung rachitischer II 566.  
 — erworbene I 44.  
 — der Finger II 40.  
 — des Fußes II 581.  
 — des Handgelenks II 32.  
 — des Humerus II 18.  
 — idiopathische I 37.  
 — des Kniegelenks II 440, 505.  
 — konstitutionelle I 53.  
 — mechanische Behandlung der I 153.  
 — mechanische Theorie der I 5.  
 — des Oberschenkels II 457, 465.  
 — professionelle I 93.  
 — rachitische I 53.  
 — sekundär-entzündliche I 97.  
 — statisch-habituelle I 90.  
 — traumatische I 46.  
 — des Unterschenkels II 447.  
 — Ursachen der I 32.  
 — des Vorderarms II 27.  
 — Wesen der I 1.  
 — der Zehen II 712.  
 Degenereszenz I 34.  
 Dehnung in Narkose I 274.  
 — passive I 269.  
 — unblutige I 268.  
 Dérapement interne I 112; II 469.  
 Dermatogene Kontraktur I 151.  
 Dermatogener Schiefhals I 441.  
 Dermatomyositis I 122.  
 Desmogene Kontraktur I 151.  
 Desmogener Schiefhals I 441.  
 Desternalisation I 1151.  
 Destruktionsluxation I 118.  
 Destruierende Arthritis I 117.  
 Detorsionsapparate I 1039, 1145.  
 Detorsionsrahmen von LORENZ I 1145.  
 Diastrophometrie I 572.  
 Digitus valgus II 40.  
 Digitus varus II 40.  
 Disposition, ererbte I 34.  
 Distensionsluxation I 115.  
 Distraktionsapparat I 234.  
 Doigt à ressort II 48.  
 Dolores osteocopi I 102, 1252, 1433.  
 Doppelte Glieder I 53.  
 Dornfortsatz, Pathologie I 656.  
 Dorsalskoliose, Behandlung I 1182.  
 — komplizierte I 860.  
 — primäre I 854.  
 Drahtnetzgipsverband I 1495.  
 Druckfedern I 238.  
 Druckfestigkeit der Knochen I 136.  
 DUPUYTREN'sche Fingerkontraktur I 123; II 43.  
 — — Tenotomie bei I 294.  
 Duranasohlen I 219; II 685.  
 Durchflechtung der Sehnen I 301.  
 Dynamostat von FUNKE I 195.  
 Dysarthrosis genu II 443.  
 Dismorphosteopalinaklast I 227, 358.  
 Dysplasia chondralis I 88.

Dysthyreotische Coxa vara II 414.  
Dystrophia musculorum I 34, 319.

## E.

Eburneation I 98, 1314.  
— rachitische I 57.  
Effleurage I 157.  
Eihüllendruck bei Klumpfuß II 600.  
Einfettungsmittel für Massage I 156.  
Einleitungsmassage I 160.  
Einschuhsohlen II 719.  
Einzelmißbildungen, Genese I 36.  
Einzwängung, permanente I 29.  
Eiterschlauch I 1392.  
Elastizität des Knochens I 25.  
Elastische Bänder I 234.  
Elephantiasis congenita I 36.  
Ellenbogengelenk, angeborene Luxation II 19.  
— Ankylose II 22.  
— Kontraktur II 22.  
— Mobilisierung II 23.  
Endochondrale Ossifikation I 53.  
Englische Krankheit I 53.  
Enostose I 98.  
Epiphysenfuge bei Coxa vara II 386.  
Epiphysenknochen bei Genu valgum II 538.  
Epiphysenlösung, Coxa vara nach II 410.  
Epiphysentrennungen I 51.  
Epiphysenverschiebung bei Genu valgum II 550.  
Epiphyseolyse I 52, 369; II 215.  
— Apparat zur I 367.  
Epistropheus, Caries des I 1376.  
Ergostat, GÄRTNERscher I 195.  
Ermüdungshaltungen I 90.  
Ernährungsstörungen bei Rachitis I 65.  
Erschütterung I 165.  
Etappenverband I 212, 378, 391.  
Exostosen, gichtische I 110.  
— multiple I 85.  
Exostosis bursata I 88.  
Extension, forcierte, nach WULLSTEIN I 384, 1453.  
Extensions-Apparate für Gibbus I 1470.  
— für Skoliose I 1076.  
— -Kravatte I 1040, 1453.  
— -Lasche I 235.  
— -Rahmen I 1054.  
— -Schiene für Coxitis II 302.  
— -Tisch I 221, 1474; II 170.  
— -Verband, redressierender I 272.  
Extremitätenanomalie, Skoliose bei I 961.  
Exzentrische Knochenatrophie I 80.  
— Widerstandsbewegung I 173.  
Exzeßmißbildungen I 36.

## F.

Fadenabsceß bei Sehennaht I 298, 340.  
Fadennetzphotographie I 573.  
Fältelung der Sehne I 348.  
Familiäre Vererbung I 34.  
Fasciitis plantaris II 695.

Faustdruckes, Stärkung des I 203.  
Federdruckapparat, NYROPScher I 1044.  
Femur s. a. Oberschenkel.  
Femurdefekt, kongenitaler II 94, 430.  
— mit Coxa vara II 405, 433.  
Femurdeformierung bei Luxatio coxae II 84.  
Femurkopf bei Klumpfuß II 617.  
Femurverbiegung nach Knieresektion II 487.  
Fettembolie nach Redressement I 281.  
Fettlappen bei Resektionen I 405.  
Fiberplattenverband I 218.  
Fibrolysininjektion II 504.  
Fibuladefekt, kongenitaler II 451.  
— bei Plattfuß II 669.  
Finger, Deformitäten II 40.  
— Kontraktur der II 41, 51.  
— — DUPUYTRESche I 123, 294; II 43.  
— — KRUKENBERGSche II 48.  
— — myogene II 50.  
— — neurogene II 51.  
— — tendogene II 46.  
— Luxation, angeborene der II 40.  
— schnellender II 48.  
Fixation nach Skoliosenredressement I 1042.  
Flacher Rücken I 533, 771.  
Flughautbildung am Knie II 446.  
Fötale Krankheiten I 35.  
— Rachitis I 35.  
Frakturbehandlung, ambulante II 460.  
Frakturen, intrauterine I 39.  
— — des Unterschenkels II 447.  
Freiübungen I 176.  
— bei Rückgratsverkrümmung I 1091.  
Friktion I 162.  
Frons quadrata I 138.  
Froschhand I 110.  
Funktionelle Anpassung der Knochen I 16.  
Funktioneller Schiefhals I 439.  
Fungus I 117.  
Fußbogen II 671.  
Fuß der Chinesin II 589.  
Fußdeformitäten II 581.  
— Druckspuren bei II 602.  
Fußes, Defektbildungen des II 710.  
— Lipom des II 695.  
— Mißbildungen des II 709.  
— Ostitis der Knochen des II 696.  
Fußgelenkentzündung II 708.  
Fußlähmung, Sehnenverpflanzung bei I 323.  
Fuß, normaler, Architektur II 588.  
— — beim Neugeborenen II 584.  
— — Ossifikation II 586.  
— — Stützpunkte II 583.  
Fußsohlenschmerz II 695.

## G.

GANTS Osteotomie II 347.  
Gastrocnemius, Muskelangiome im II 661.  
Geburtstrauma I 45.  
Gehschienen I 245.

Gelenkachsen I 251.  
 Gelenkbänder, künstliche I 351.  
 Gelenkkapseloperationen I 350.  
 Gelenkmaus I 112.  
 Gelenkresektion I 381, 408.  
 Gelenkrheumatismus, chronischer I 110.  
 Gelenksperre I 120.  
 Gelenktuberkulose I 117.  
 Gelenkverödung I 414.  
 Genu recurvatum congenitum II 441.  
 — — bei Coxitis II 273, 281.  
 — — osteomyeliticum II 518.  
 — — paralyticum II 530.  
 — — rachiticum II 563.  
 — — valgum congenitum II 439.  
 — — bei Coxitis II 273, 555.  
 — — inflammatorium II 555.  
 — — paralyticum II 532.  
 — — staticum II 532.  
 — — — antistatische Behandlung II 544.  
 — — — Entstehung II 538.  
 — — — Epiphysen II 537.  
 — — — Gipsverband bei II 547.  
 — — — Messung II 534.  
 — — — Schienenbehandlung II 545.  
 — — — Verschwinden des II 535.  
 — varum II 556.  
 — — Behandlung II 560.  
 — — Klumpfuß bei II 613.  
 — — nach Knierektion II 486.  
 — — paralyticum II 532.  
 — — rachiticum II 558.  
 — — Skoliose bei I 973.  
 Geradhalter, NYROPSCHER I 1159.  
 Gerätturnen I 176.  
 GERDYSCHES Symptom II 154.  
 GERSUNYS Handgriff II 328.  
 Gesichtssymmetrie bei Schiefhals I 453.  
 Gewichtszug I 231.  
 — bei Coxitis II 328.  
 Gewohnheitschiefhals I 438.  
 Gibbus I 1330, 1337.  
 GIBNEYS Heftpflasterverband I 210.  
 Gichtknoten I 110.  
 — am Fuß II 697.  
 Gipsbett I 229, 1079, 1455.  
 Gipshalbkorsett I 1079.  
 Gipskorsett I 213, 1050.  
 — abnehmbares I 1051.  
 Gipsverband I 212.  
 — bei Klumpfuß II 613.  
 — temporärer, bei Hüftkontraktur I 375;  
 II 334.  
 Gleitfurche des Musc. ileopsoas II 81.  
 Gliederstarre, angeborene spastische I 316,  
 334, 1008.  
 Gliedmaßen, künstliche II 721.  
 Glissement des Femurkopfes II 153.  
 GLISSONSCHESCHLINGE I 232, 1453.  
 Glossoconium I 220.  
 Goniometer, LORENZSCHER II 280.  
 Gonitis crepitans II 501.  
 — bei Lues hereditaria II 496.  
 — tuberculosa II 477.  
 — — Behandlung II 488.

Gonitis tuberculosa, Gehverbände II 491.  
 Gonorrhöische Arthritis I 115.  
 — Coxitis II 358.  
 Granulationstuberkulose der Wirbel I 1313,  
 1317, 1319, 1322.  
 Guttaperchatafelverband I 218.  
 Gymnastik I 171, 269.  
 — aktive I 176, 184, 1088.  
 — Lungen- I 177.  
 — maschinelle I 189, 191, 1087.  
 — Nerven- I 182.  
 — passive I 184, 186, 268.  
 — bei Plattfuß I 688.  
 — Zimmer- I 176.

## H.

Habituelle Deformität I 90.  
 Hackenfuß II 678, 699.  
 — Behandlung II 704.  
 — Knochenoperationen am II 705.  
 — kongenitaler II 699.  
 — paralytischer II 700, 704.  
 — Sehnenoperationen am I 294; II 704.  
 — Statistik II 699.  
 Hackenschmerz II 696.  
 Hackung I 164.  
 Haliteresis ossium I 72.  
 Hallux valgus II 712.  
 — varus II 717.  
 Halslordose, normale I 503.  
 Halsmassage I 168.  
 Halsrippenskoliose I 915.  
 Halswirbelcaries I 457, 1370.  
 Halswirbelgibbus I 1355.  
 Haltung, militärische I 531.  
 Haltungsanomalie I 90.  
 — reflektorische I 94.  
 Haltungstypen der Wirbelsäule I 532.  
 Hämatom des Kopfnickers I 435.  
 Hammerzehe II 718.  
 Hammerzehenplattfuß II 673, 719.  
 Handgelenkes, Ankylose des II 37.  
 — DUPUYTRENSCHE Deformität des II 34.  
 — Kontraktur des II 37.  
 — Luxatio congenita des II 32.  
 — MADELUNGSCHESCHES Deformität des II 34.  
 Handprothese II 721.  
 Handschuh, KRUKENBERGSCHER I 199.  
 Hanfstreifenverband I 212.  
 Harzfilzverband I 218.  
 Harzsprayextension I 234.  
 HAUDECKS Kniebandage II 476.  
 Hebel von CODIVILLA II 233.  
 Hebelgesetz für Muskeln I 192; II 143.  
 Hebelinstrumente I 228.  
 HEBERDENSCHE KNOTEN I 110.  
 Heftpflasterextension I 231.  
 Heilgymnastik, schwedische I 179.  
 Heißluftbehandlung der Skoliose I 1088.  
 Hemmende Uebungstherapie I 183.  
 Hemmungsmissbildungen I 36.  
 Hernia cruralis nach Luxatio coxae II 219.  
 Herzerkrankung bei Skoliose I 699.  
 HERZSCHE Apparate I 194.



HESSING-Apparate I 256, 273, 371; II 460.  
 HESSING'sches Bügelkorsett I 259, 1044.  
 HEUSNER'scher Extensionsverband I 235.  
 Hinken, freiwilliges II 274.  
 Hochstand des Schulterblattes, angeborener I 907; II 1.  
 — — erworbener II 3.  
 Hohler Rücken I 534, 755.  
 Hohlfuß II 707.  
 Hohlfußredressement I 390.  
 HÖNIGSche Apparate I 194.  
 Hornhautleder I 218.  
 HOWSHIPSche Lakunen I 55.  
 Hüftgelenk, Anomalien bei Skoliose I 976.  
 — Brisement forcé I 374.  
 — Entwicklung II 126.  
 — Entzündung s. Coxitis.  
 — Kontraktur, angeborene II 361.  
 — — paralytische II 362.  
 — — Tenotomie bei I 294.  
 — Resektion II 348.  
 — Verletzungen II 360.  
 — Verrenkung, angeborene s. Luxatio coxae congenita.  
 Hüftpendelapparat, SCHULTHESS'scher I 1108.  
 Hüftredresseur I 223, 376.  
 Hühnerauge, angeborenes II 602.  
 Hühnerbrust I 139.  
 Humerusdeformitäten II 18.  
 Hyarthros acutus I 114.  
 — chronicus I 112.  
 Hyperostose I 97.  
 Hysterische Kontraktur I 126.  
 — Skoliose I 1012.

## I und J.

Idealbinde I 210.  
 Idiopathische Deformitäten I 37.  
 Ikonometer I 573.  
 Iliacalabsceß I 1404.  
 Ileoabdominalabsceß I 1400.  
 Ileofoemoralabsceß I 1400.  
 Inaktivitätsatrophie I 143.  
 Infantile Osteomalacie I 77.  
 Infantiler Skorbut I 66.  
 Infektionskrankheiten, Einfluß der I 35.  
 Infraktionen bei Rachitis I 137.  
 Inklinationsapparat, SCHULTHESS'scher I 1136.  
 Insuffizienz der Anpassung I 23.  
 Intervertebralscheiben s. Zwischenwirbelscheiben.  
 Intrauterine Belastungsdeformitäten I 38.  
 — Fraktur I 39.  
 — — des Unterschenkels II 447.  
 Jodoformglycerin II 320.  
 Ischämische Kontraktur I 107, 123.  
 Ischias scoliotica I 1011.  
 — — Behandlung I 1208.  
 Ischiofoemoralabsceß I 1402.  
 Jurymast I 1453, 1463, 1506.

## K.

Kalkverarmung I 58.  
 Kalter Absceß I 1394, 1512.  
 Kapselfaltung nach CODIVILLA II 228.  
 Kartilaginäre Exostosen I 88.  
 Keillexzision bei Klumpfuß II 654.  
 Keilresektion I 399, 401.  
 Keimvariation, primäre I 34.  
 Kinderlähmung, cerebrale I 318.  
 — Hüftkontraktur bei II 362.  
 — spinale I 315.  
 — — Rückgratsverkrümmung bei I 992.  
 Klauenhand I 110.  
 Klavierspielerkrampf II 52.  
 Klebmasse von HEUSNER I 235.  
 Klopfen, das I 163.  
 Klumpfuß II 593.  
 — angeborener II 614.  
 — — Actiologie I 33; II 595.  
 — — Anatomie II 614.  
 — — Apparate I 248.  
 — — Apparate zur Nachbehandlung II 645.  
 — — Arthrodesen II 658.  
 — — Behandlung II 626.  
 — — Gipsverband II 630.  
 — — Keilresektion I 402; II 652.  
 — — Körperhaltung bei II 617.  
 — — LORENZ'sches Redressement II 642.  
 — — Mißbildungen bei II 597.  
 — — Nachbehandlung II 644.  
 — — OETTINGEN'S Verband I 209; II 646.  
 — — Operationen II 652.  
 — — Redressement II 630, 642.  
 — — Wadenmuskeln bei II 650.  
 — kompensatorischer II 613.  
 — erworbener II 608, 619.  
 — — Behandlung II 655.  
 — Keilresektion bei I 402; II 652.  
 — Nervenpflropfung bei II 657.  
 — neurogener II 610.  
 — Redressement I 386; II 630, 642.  
 — Schleimbeutelbildung bei II 623.  
 — Schwielenbildung II 623.  
 — Sehnenoperation I 323; II 645, 656.  
 — Skoliose bei II 624.  
 — Tenotomie bei I 284, 293.  
 Klumpfußstellungen, vorübergehende II 604.  
 Klumphand, angeborene II 33.  
 Klumpzehen II 720.  
 Kneten, das I 160.  
 Knickfuß II 679.  
 Knie, schnellendes II 472.  
 — Sehnenverpflanzung am I 326.  
 Kniegelenk, Arthritis deformans II 498.  
 — Arthropathia tabidorum II 500.  
 — der Blüter II 494.  
 — Brisement forcé I 374.  
 — entzündliche Deformitäten II 505.  
 — — Versteifungen II 502.  
 — Entzündung der Plicae adiposae II 497.  
 — Extensionsverband II 507.  
 — Gelenkkörper, freie im II 471.

Kniegelenk, Kontraktur II 446, 480.  
 — Lipom II 498.  
 — Luxation, angeborene II 440.  
 — Meniscusluxation II 469.  
 — Operationen am II 516.  
 — Tuberkulose II 477.  
 — Versteifung II 468.  
 Kniegürtel bei Luxatio coxae congenita II 200.  
 Kniemuskulatur, Lähmung der II 522.  
 Kniescheibe, Defekt der II 437.  
 — Doppelbildung II 438.  
 Knochenarchitektur I 15.  
 Knochenatrophie, akute I 49.  
 — exzentrische I 80.  
 — progressive I 83.  
 Knochenentzündung I 97.  
 Knochenimplantation I 411.  
 Knochenkerne, accessorische I 514.  
 Knochenexstirpation I 411.  
 Knochenoperationen, plastische I 410.  
 Knochen, Totalexstirpation einzelner I 409.  
 — Transformation der I 16.  
 — Tuberkulose I 1308, 1313, 1335.  
 Knochenverlängerung I 416.  
 Knochenwachstum, Steigerung des I 415.  
 Knorpelwucherungszone I 54.  
 Knotendecubitus I 339.  
 Kokaininjektion bei Plattfuß II 689.  
 Kompensatorische Übungstherapie I 183.  
 Kompressimeter I 214.  
 Kompressionsmyelitis I 1376, 1428.  
 Konzentrische Knochenatrophie I 80.  
 — Widerstandsbewegung I 173.  
 Kongenitale Rachitis I 62.  
 Kongestionsabsceß I 1394, 1512.  
 KÖNIGScher Keil I 385.  
 Konkavtorsion der Wirbelsäule I 544.  
 Konstitutionelle Deformitäten I 53.  
 Kontinuitätsresektion I 400.  
 Kontraktur I 8, 13, 104.  
 — angeborene I 42.  
 — arthrogene I 141.  
 — cicatricielle I 152.  
 — desmogene I 151.  
 — des Ellenbogens II 22.  
 — Entstehung der I 141.  
 — Finger- II 41.  
 — Gymnastik bei I 269.  
 — Handgelenks- II 37.  
 — Hüftgelenks- s. Coxitis.  
 — hysterische I 126, 151.  
 — ischämische I 107.  
 — Kniegelenks- II 446, 480.  
 — myogene I 150.  
 — neurogene I 151.  
 — paralytische I 126, 151.  
 — reflektorische I 141.  
 — Schultergelenks- II 10.  
 — spastische I 125, 151.  
 — statisch-habitueller I 127.  
 — Streck- I 147.  
 — tendogene I 151.  
 — traumatische I 106.  
 — Ursache der I 106.

Konvextorsion der Wirbelsäule I 544.  
 Kopfnicker, Anatomie I 463.  
 — Exstirpation I 475.  
 — Hämatom I 435.  
 — Knochengeschwulst im I 463.  
 — Myotomie I 464.  
 — Sternalteilverkürzung I 466.  
 — Tumor im I 440.  
 — Verkürzung, operative I 481.  
 Kopfstütze von LEVACHER I 238.  
 Korkstahldrahteinlagen II 686.  
 Korrektor, WOHRIZEKScher I 1075.  
 Korsett, Bügel- I 259, 1044.  
 — Gips- I 213, 1050.  
 — orthopädisches I 1043.  
 — Zelluloid- I 1046.  
 Kraniotabes rachitica I 138.  
 Kravatte gegen Schiefhals I 459.  
 Kreuzbeinverknöcherung I 517.  
 Kriechverfahren nach KLAPP I 1088, 1099.  
 Kriegsapparat, HESSINGScher II 460.  
 Kropf bei Rachitis I 72.  
 KRUKENBERGSche Apparate I 190, 199.  
 — Fingerkontraktur II 48.  
 KÜMMELEsche Krankheit I 1226, 1434.  
 Künstliche Gliedmaßen II 721.  
 — Sehnen I 336.  
 Kyphose I 750.  
 — angeborene I 706, 903.  
 — Behandlung der I 1157.  
 — osteomalacische I 724.  
 — rachitische I 718, 936.  
 — sekundär-traumatische I 48.

## L.

Lagerungsapparate I 229, 1075.  
 Lähmungen, passive Bewegungen bei I 189.  
 — Sehnenverpflanzung bei I 315.  
 — bei Spondylitis I 1386, 1424, 1440, 1516.  
 Laminektomie I 1441, 1519.  
 Laufapparate I 229.  
 Leimverband I 216.  
 Lendenlordose, normale I 503, 504.  
 — bei Klumpfuß II 617.  
 Lendensattel I 1260.  
 Lendenwirbel I 529.  
 Lendenwirbelgibbus I 1354.  
 Ligamenta vertebralia I 500.  
 — — bei Skoliose I 686.  
 Ligamentum flavum, Verknöcherung I 528, 598.  
 — teres bei Luxatio coxae congenita II 109.  
 Ligninpulver I 217.  
 Lipoma arborescens I 112; II 498.  
 LITTLEsche Gliederstarre, Rückgratsverkrümmung I 1008.  
 — — Sehnenverpflanzung bei I 316, 334.  
 Lordose I 766.  
 — angeborene I 706, 904.  
 — symmetrische I 614.  
 Lumbalabsceß I 1406.  
 Lumbalskoliose I 824.

- Lumbalskoliose, Behandlung I 1177.  
 Lumbodorsalskoliose I 839.  
 — Behandlung I 1172.  
 Lungengymnastik I 177.  
 Lungenkrankheiten bei Skoliose I 697.  
 Luxatio s. a. die einzelnen Gelenke.  
 — congenita manus II 32.  
 — — cubiti II 5.  
 — — der Schulter II 5.  
 — coxae congenita II 65.  
 — — — Aetiologie II 120, 132.  
 — — — Becken bei II 96, 150.  
 — — — blutige Reposition II 229.  
 — — — — Apparathotherapie II 235.  
 — — — — Inversion II 238.  
 — — — — palliative Therapie II 235,  
 238, 240.  
 — — — Diagnose II 154.  
 — — — Differentialdiagnose II 160.  
 — — — Erblichkeit II 125.  
 — — — Extension, vorbereitende II 167,  
 224.  
 — — — Femurende bei II 84.  
 — — — Femurkopf bei II 89, 152.  
 — — — Frequenz II 165.  
 — — — Geschichte II 65.  
 — — — Geschlecht II 139.  
 — — — Glissement des Femurkopfes II  
 153, 156.  
 — — — Glutäalmuskeln II 143.  
 — — — iliaca II 152.  
 — — — Kapsel bei II 103.  
 — — — mit Klumpfuß II 599.  
 — — — mechanische Theorie II 126.  
 — — — Muskeln bei II 111.  
 — — — bei Oligohydramnion II 141.  
 — — — Pfanne bei II 72, 76, 79.  
 — — — Prognose II 162.  
 — — — Röntgenaufnahme II 159.  
 — — — ROSER-NÉLATON-Linie II 159.  
 — — — Rückgratsverkrümmung II 148.  
 — — — Schenkelhals II 84, 95, 152,  
 157.  
 — — — subspinoza II 152.  
 — — — supracotyloidea II 152.  
 — — — Symptome II 143.  
 — — — Therapie II 167.  
 — — — unblutige Reposition II 167, 173.  
 — — — — Altersgrenze II 207.  
 — — — — Anatomie nach II 208.  
 — — — — doppelseitig II 197.  
 — — — — Einrenkungsphänomen II  
 177.  
 — — — — Endresultate II 221.  
 — — — — etappenweise II 224.  
 — — — — excentrische Pfanne II  
 213.  
 — — — — Fixationsdauer II 185,  
 195.  
 — — — — Funktion nach II 216.  
 — — — — Hernia cruralis nach II  
 219.  
 — — — — Komplikationen II 217.  
 — — — — Myorrhaxis adductorum  
 II 170, 224.
- Luxatio coxae congenita, unblutige Re-  
 position, Nachbehandlung II 199, 204.  
 — — — — Nachoperationen II 225.  
 — — — — rechteckige Extension II  
 170.  
 — — — — Reduktion II 167.  
 — — — — Relaxation II 222.  
 — — — — Retention II 181.  
 — — — — Stabilität II 180.  
 — — — — Traktion II 170, 224.  
 — — — — Transposition II 190, 238.  
 — — — — Wirbelsäulenverkrümmung bei  
 I 736, 965.  
 — — — — bei Zwillingen II 142.  
 — — — — intraacetabularis II 264.  
 — — — — paralytica II 161.  
 — — — — spontanea II 161.
- M.**
- Machinetta ossifraga I 226.  
 Mädchenfänger I 196, 235; II 43.  
 MADELUNGsche Deformität II 34.  
 Malum coxae senile I 83.  
 Malum Pottii I 1298.  
 — vertebrale suboccipitale I 1370, 1413.  
 Mal vertébral postérieur I 1337, 1387.  
 — — sec I 1313.  
 Manuelle Gymnastik I 173.  
 Manus valga II 30.  
 — vara II 30, 33.  
 Marantische Knochenatrophie I 80.  
 Maschinelle Gymnastik I 173.  
 Massage I 153.  
 — nach Brisement forcé I 378.  
 — bei Plattfuß II 688.  
 — bei Rückgratsverkrümmungen I 1085.  
 — Technik der I 156.  
 — sous l'eau I 157.  
 Mechanische Hilfsmittel der Orthopädie  
 I 248.  
 Medianuslähmung II 55.  
 Medico-mechanische Institute I 190.  
 Meißelresektion I 405.  
 Menisco-ligamentite ossificante I 1280.  
 Meniscusluxation II 469.  
 Meßgitter I 587.  
 Metaplastische Ossifikation I 54.  
 Metatarsalgie II 697.  
 Metatarsus varus II 613.  
 — — congenitus II 624.  
 v. MEYERSche Fußlinie II 583.  
 Mieder zum HESSING-Korsett I 1045.  
 Mikrosomie I 35.  
 Militärische Haltung I 531.  
 Mißbildung, primäre I 34.  
 — sekundäre I 33, 34.  
 Modellanfertigung I 214; II 309.  
 Modellierendes Redressement I 268.  
 Muskelanomalie, Skoliose bei I 619,  
 989.  
 Muskelangiome, primäre im Gastrocne-  
 mius II 661.  
 Muskelatrophie I 143.  
 Muskeldegeneration I 123.



Muskeldurchschneidung bei Luxatio coxae congenita II 170.  
 — offene I 281, 287.  
 Muskelentzündung s. Myositis.  
 Muskelermüdung, Skoliose bei I 990.  
 Muskelfunktion nach Sehnenverpflanzung I 320.  
 Muskelgefühl, Ausbildung des I 322.  
 Muskelsuffizienz I 346.  
 Muskelkrämpfe I 125.  
 Muskelkrankheiten, endogene I 105.  
 Muskeln bei Klumpfuß II 619.  
 — nach Klumpfußredressement II 650.  
 — bei Luxatio coxae congenita II 111.  
 — bei Skoliose I 396.  
 Muskelrheumatismus I 113.  
 Muskelspasmus I 123.  
 Muskeltonus I 14.  
 Muskelverkürzung, operative I 345.  
 Muskulatur bei konstitutioneller Skoliose I 926.  
 — bei Rachitis I 933.  
 Musculi glutaei bei Luxatio coxae congenita II 143.  
 Myogene Kontrakturen I 150.  
 Myoplegie I 106.  
 Myorrhxis bei Luxatio coxae congenita II 169.  
 — bei Schiefhals I 462.  
 Myositis I 121.  
 — eitrig I 123.  
 — fibrosa I 122, 436.  
 — ossificans I 123, 1290.  
 — progressiva I 106.  
 Myotomie s. Muskeldurchschneidung.  
 Myotonia congenita I 105.

## N.

Nachtlade nach REINER II 201.  
 Nackenspannung nach ZANDER I 1101.  
 Nagelung des Pfannendachs II 241.  
 Nanosomie I 35.  
 Narbige Kontraktur I 107.  
 Naviculare bei Klumpfuß II 616.  
 NEBELScher Rahmen I 1052, 1456, 1472.  
 Nekrose, tuberkulöse der Wirbel I 1335.  
 Neoplastische Ossifikation I 54.  
 Nervengymnastik I 172, 175.  
 Nervenlähmung, Sehnenverpflanzung bei I 315.  
 Nervenpflanzung bei Klumpfuß II 657.  
 Nervenplastik I 312.  
 Neuralgie bei Osteomalacie I 75.  
 — passive Gymnastik bei I 189.  
 Neurogene Kontrakturen I 151.  
 Neurogener Schiefhals I 440.  
 Neuromyositis I 122.  
 Nivelliertrapez I 575, 793.  
 Nivellierzirkel I 575, 789.  
 NOBESches Stativ II 641.  
 Nodi digitorum I 110.  
 Normalhaltung der Wirbelsäule I 531.  
 Normalschulbank I 566.  
 Notograph, VIRCHOWScher I 573.

Nucleus pulposus bei Gibbus I 1352.  
 Nutritive Muskelverkürzung I 150.  
 NYROPScher Federdruckapparat I 1043.  
 — Geradehalter I 1159.

## O.

O-Bein s. Genu varum.  
 Oberarmdeformitäten II 18.  
 Oberschenkel, Amputatio foetalis II 428.  
 — Bruch, ambulante Behandlung II 460.  
 — Defekt, angeborener II 430.  
 — Deformitäten II 457, 465.  
 — Pseudarthrose II 464.  
 — rachitische Verbiegung II 563.  
 Offene Muskeldurchschneidung I 281.  
 Operationsplan zur Sehnenverpflanzung I 319.  
 Oploochlion I 245.  
 Orthopädisches Korsett I 1043, s. a. Korsett.  
 Os intermedium cruris II 586.  
 Os intermetatarsium II 587.  
 Os naviculare, Defekt des II 596.  
 Os peroneum II 587.  
 Ossifikation des Fußskeletts II 586.  
 — normale I 53.  
 Ossifikationspunkte I 54.  
 Osteoarthropathia I 84.  
 — hypertrophante pneumique I 104.  
 — spinalis I 85.  
 — tabidorum I 1255.  
 Osteoblasten I 55.  
 Osteochondritis syphilitica I 103.  
 Osteoektomie I 398.  
 Osteogenesis imperfecta I 35.  
 Osteoidgewebe I 53, 55, 72.  
 Osteoklase I 357.  
 — Nachbehandlung I 370.  
 — Nebenverletzungen I 370.  
 Osteoklast I 55, 225, 358.  
 — für Klumpfuß II 642.  
 Osteomalacie I 72.  
 — Aetiologie I 74.  
 — chronica deformans II 572.  
 — Coxa vara durch II 408.  
 — infantilis I 77, 730.  
 — juvenilis II 385.  
 — senilis I 75, 79.  
 — Verkrümmungen bei II 571.  
 Osteomyelitis acuta I 98.  
 — Coxa vara durch II 410.  
 — typhosa I 99, 1236.  
 — variolosa I 99.  
 — der Wirbelsäule I 1228.  
 Osteoporosis, entzündliche I 97.  
 — rachitica I 63.  
 — senilis I 80.  
 — — Coxa vara bei II 412.  
 Osteopsathyrosis I 80.  
 — congenita I 35.  
 Osteosklerose I 98.  
 — rachitische I 57.  
 Osteotom I 393, 399.  
 Osteotomie I 392.

- Osteotomie bei Coxa vara II 400.  
 — HELFERICHSche II 516.  
 — bei Hüftgelenksankylose II 346.  
 — bei Klumpfuß II 653.  
 — am Knie II 516.  
 — lineäre I 393.  
 — bei Plattfuß II 693.  
 — SCHEDESche II 225.  
 — schräge I 395.  
 — subtrochanterica II 227.  
 — — cuneiformis II 347.  
 — trochleiformis II 27.  
 Os tibiale externum II 587.  
 Ostitis deformans I 81.  
 — fibrosa I 81.  
 — — Coxa vara bei II 412.  
 — rarefizierende I 97.  
 — syphilitica I 103.  
 Os trigonum tarsi II 586.
- P.**
- Pachyakrie I 104.  
 Pachymeningitis bei Spondylitis I 1384.  
 PAGETSche Knochenkrankung I 82.  
 Palmaraponeurose, Kontraktur der I 123,  
 294; II 43.  
 Pappkravatte I 458.  
 Pappverband I 210.  
 Paraffinverband I 218.  
 Paralytische Kontrakturen I 124, 151.  
 Paralytischer Schiefhals I 440.  
 Paralytische Subluxation I 126.  
 Partielle Sehnenverpflanzung I 305.  
 Passive Kontraktur I 104.  
 Passives Redressement I 1087.  
 Patella s. a. Kniescheibe.  
 — Verwachsung II 480.  
 Patellarluxation, habituelle I 349; II 475.  
 — — Operation bei I 349, 351.  
 Pectus carinatum I 139.  
 — gallinaceum I 139.  
 Pelmatogramm II 585.  
 Pelottenverband bei Gibbus I 1487.  
 Pendelapparate I 190, 199.  
 Perichondrale Ossifikation I 53.  
 Perinealstütze, LORENZSche II 238.  
 Periostale Ossifikation I 53.  
 — Sehnenverpflanzung I 306.  
 Periosteotomie I 369.  
 Periostitis fibrosa I 97.  
 — hypertrophicans I 104.  
 — luetica II 578.  
 — ossificans I 97.  
 Periostose, rachitische I 57.  
 Peripachymeningitis bei Spondylitis I 1382.  
 Perispondylitis typhosa I 1236.  
 Permanente Einzwängung I 29.  
 Peroneuslähmung nach Kniestreckung II  
 508.  
 Peronealsehnen, Luxation der II 683.  
 Pes calcaneus s. a. Hackenfuß.  
 — — sensu strictiori II 702.  
 — — sursum flexus II 699.  
 — cavus II 707.
- Pes equinus s. Spitzfuß.  
 — excavatus II 664.  
 — flexus II 673, 674.  
 — malleus valgus II 673, 719.  
 — planus s. Plattfuß.  
 — pronatus II 673, 674.  
 — reflexus II 673, 676.  
 — valgus s. Plattfuß.  
 — varus s. Klumpfuß.  
 — — bei Genu valgum II 356.  
 Pétrissage I 160.  
 Pfannenbohrer, DOYENScher II 231.  
 Pfannenwanderung bei Coxitis II 267.  
 Pfothenhand I 110.  
 Phkomelie II 428.  
 Plantarfascie, Entzündung der II 695.  
 — Durchschneidung der I 294.  
 Plasticität I 25.  
 Plastische Knochenoperationen I 410.  
 Plattfuß II 667.  
 — Aetiologie II 668.  
 — angeborener II 668.  
 — Behandlung II 683.  
 — Einlagen bei II 685.  
 — entzündlicher II 683.  
 — erworbener II 670.  
 — Gymnastik II 688.  
 — Knochenoperationen bei I 402; II  
 692.  
 — Massage bei II 688.  
 — Meßapparate II 680.  
 — paralytischer II 670.  
 — rachitischer II 670.  
 — Redressement I 389; II 689.  
 — reflektorischer II 674.  
 — Schmerzen II 682.  
 — Sehnenoperationen II 684, 691.  
 — mit Skoliose I 972.  
 — statischer II 671.  
 — Statistik II 667.  
 — Tenotomie bei I 294.  
 — traumatischer II 671.  
 — Verband bei II 689.  
 — Zehenstellung II 670.  
 Platyknemie I 78.  
 Platyporonie I 78.  
 Plicae adiposae genu II 497.  
 Poliomyelitis intrauterina II 607.  
 — Sehnenverpflanzung bei I 315  
 Polymyositis, primäre I 122.  
 POTTScher Buckel I 1337.  
 POTTSche Krankheit I 1298.  
 Präzisionsübungen I 183.  
 Primäre Bildungsanomalien I 34.  
 Prismenausmeißelung I 401.  
 Processus spinosi I 656.  
 — transversi, Rotation der I 634, 655.  
 Professionelle Deformitäten I 93.  
 Prothesen, Arm- II 721.  
 — Bein- II 749.  
 Pseudankylose I 120.  
 Pseudarthrose, angeborene II 455.  
 — des Femur II 464.  
 — nach Osteoklase I 370.  
 — des Unterschenkels II 455, 575.

- Pseudarthrosenoperation bei Luxatio coxae congenita II 241.  
 Pseudoparaplegie I 66.  
 Psoasabsceß I 1392, 1422, 1512.  
 Psoaskontraktur I 1422; II 362.  
 Puerperale Osteomalacie I 73.  
 Pufferform des Schenkelkopfes II 92.  
 Pumpenschwengelmannöver II 173, 176, 400.
- Q.**
- Quadriceps-Atrophie, arthropathische II 520.  
 — künstlicher II 511, 528.  
 — -Lähmung II 523.  
 — — Sehnen transplantation II 528.  
 — -Plastik, Resultate der I 331.
- R.**
- Rachitis I 53.  
 — adolescentium I 68.  
 — Behandlung I 1036.  
 — foetale I 35.  
 — Heredität der I 62.  
 — Komplikationen I 65.  
 — kongenitale I 62.  
 — tarda I 68, 723.  
 — Ursachen der I 58.  
 Rachitische Armdeformitäten II 31.  
 — Beindeformitäten II 562.  
 — Coxa vara II 405.  
 — Infraktionen I 137.  
 — Schulterblatthochstand II 3.  
 — Skoliose I 617, 716, 718, 932, 938, 1198.  
 Rachitischer Zwergwuchs I 136.  
 Radialislähmung II 55.  
 Radiusdefekt II 27.  
 Radiusluxation, kongenitale II 19.  
 Randdefekte I 40.  
 Rarefizierende Ostitis I 97.  
 Rassenplattfuß II 582.  
 RAUCHFUSSsche Schwabe I 1451.  
 Raumbeschränkung, intrauterine I 38.  
 Redressement forcé I 224, 384, 1053.  
 — bei Klumpfuß II 630.  
 — modellierendes I 268, 385.  
 — Nebenverletzungen beim I 279.  
 — Rückgratsverkrümmungen I 1039, 1053.  
 — bei Schiefhals I 458, 462.  
 Redresseur - Osteoklast, LORENZscher I 274, 361.  
 Redressierende Bewegungsapparate I 1104.  
 — Manipulationen I 204, 384, 1087.  
 Redressions-Gurt I 1071, 1081.  
 — -Rahmen I 206.  
 — -Tisch I 276.  
 Reflektorische Haltungsanomalien I 94.  
 — Kontrakturen I 41.  
 — Reflektorischer Schiefhals I 440.  
 Reflexion des Fußbogens bei Plattfuß II 672.  
 Reflexion im LISFRANKSchen Gelenk II 655.  
 — Stelle der I 137.  
 Reflexkontrakturen I 126.  
 Regeneration der Sehnen I 288.  
 Reiben, das I 162.  
 REIBMAYERScher Bewegungsapparat I 196.  
 Reklinationsapparat I 1147, 1460.  
 — -Bett I, 1455, 1461.  
 — -Korsett I 1501.  
 — -Verband I 1493.  
 Replantation von Knochenkeilen I 402.  
 Resektion, bogenförmige I 398, 403.  
 — der Gelenke I 381, 407.  
 — des Hüftgelenks II 348.  
 — keilförmige I 398, 401.  
 — Meißel- I 405.  
 — orthopädische I 398, 400.  
 — des Schenkelkopfes II 240, 403.  
 Resektionsdeformität des Knies II 486.  
 Rétrécissement thoracique I 138.  
 Retropharyngealabsceß I 1398, 1421, 1445, 1514.  
 Revolverosteotom I 400.  
 Rhachylisis BARWELLSche I 1039.  
 Rheumatischer Schiefhals I 440.  
 Rheumatismus fibrosus I 112.  
 — nodosus I 111.  
 Rippenbuckel I 615, 672.  
 — Resektion I 1151.  
 Rippengelenke, Pathologie der I 669.  
 Rippenhebeapparat, SCHULTHESScher I 1134.  
 Rippenknorpel I 515.  
 Rippenverknöcherung I 515.  
 Robbenähnlichkeit II 428.  
 Röntgenbilder bei Coxa vara II 393.  
 — mit Sauerstoffeinblasung II 469.  
 Rosenkranz, rachitischer I 56.  
 ROSER-NÉLATON-Linie II 273, 294.  
 ROSERScher Bügel II 644.  
 Rotation der Knochen I 137.  
 — der Wirbel I 669.  
 Rotationskontraktur I 147.  
 Rotationsluxation I 458.  
 Rotationsapparat, SCHULTHESScher I 1126.  
 Rücken, flacher I 771.  
 — Formen I 533.  
 — hohlrunder I 755, 927.  
 — Massage I 169.  
 — runder I 533, 752.  
 — — Behandlung I 1157.  
 — — Messung nach LOVETT I 763.  
 Rückenmarksalteration bei Spondylitis I 1378.  
 Rückgrat s. a. Wirbelsäule.  
 Rückgratsverkrümmung I 487.  
 — asymmetrische I 599.  
 — Aetiologie I 616.  
 — Behandlung I 1034.  
 — Berufs- I 1023.  
 — bei Coxa vara I 965.  
 — Entstehung I 591.  
 — bei Extremitätenanomalie I 961, 1201.



- Rückgratsverkrümmung, funktionelle I 1023.  
 — Gymnastik I 1088, 1094.  
 — Heißluftbehandlung I 1088.  
 — Heredität I 918.  
 — bei Herzfehler I 1021.  
 — kongenitale I 705, 903, 1195.  
 — konstitutionelle I 617, 712, 922.  
 — Lagerungsapparate I 1075.  
 — bei Lähmungen I 992, 1204.  
 — bei LITTLEscher Krankheit I 1008, 1208.  
 — bei Lues congenita I 724, 1200.  
 — bei Luxatio coxae congenita I 736, 965, 1203.  
 — Massage bei I 1085.  
 — mechanische Behandlung I 1038.  
 — bei Meningitis I 1010, 1208.  
 — Meßapparate I 572.  
 — durch Muskelanomalien I 619, 989.  
 — bei Nervenleiden I 738, 991, 1013, 1204.  
 — neurogene I 991, 1204.  
 — operative Behandlung I 1150.  
 — osteomalacische I 724, 1200.  
 — osteopathische I 617.  
 — bei Pleuritis I 1017, 1210.  
 — Portativapparate I 1043.  
 — Prophylaxe I 1222.  
 — rachitische I 617, 716, 932, 938, 1198.  
 — redressierende Bandagen I 1070.  
 — — Bewegungsapparate I 1104.  
 — Portativapparate I 1068.  
 — durch Rückenmarkstumor I 738, 1013.  
 — Schuleinfluß I 1024.  
 — bei Schulterankylose I 961.  
 — symmetrische I 594, 622, 749, 965.  
 — durch Thoraxanomalie I 959.  
 — traumatische I 957.  
 — durch Wachstumsstörungen I 605.  
 Ruderapparat, BEELYScher I 195.  
 Ruderbänkchen II 198.  
 Ruhsitz I 569.  
 Rumpfbänkchen II 188.  
 Rumpfbeugeapparat I 1104, 1120.  
 Rußabdruck II 585.
- S.
- Säbelscheidenbein II 566.  
 Saccadiertes Atmen I 178.  
 Sacrolumballordose I 504.  
 Sauerstoffeinblasung in Gelenke II 469.  
 Scamnum I 220, 1466.  
 Schädel bei Gibbus I 1348.  
 Schädelasymmetrie bei Schiefhals I 453.  
 — bei Skoliose I 684, 712, 952.  
 Schädelkoliose I 456.  
 Scharniere I 251.  
 SCHEDEScher Extensionstisch I 1474.  
 Schenkelhals bei Luxatio coxae congenita II 84, 95, 96.  
 Schenkelhalsverbiegungen II 365.  
 Schiefer Sitz 229, 1082.  
 Schiefhals I 423.  
 Schiefhals, Aetiologie I 426.  
 — angeborener muskulärer II 426.  
 — Blickfeld bei I 447.  
 — dermatogener I 441.  
 — desmogener I 441.  
 — Differentialdiagnose I 457, 1377, 1448.  
 — erworbener muskulärer I 433.  
 — Frequenz I 425.  
 — funktioneller I 439.  
 — Gesichtsasymmetrie bei I 453.  
 — Gewohnheits- I 438.  
 — neurogener I 440.  
 — Operative Behandlung I 463.  
 — paralytischer I 440.  
 — plastische Operationen I 479.  
 — reflektorischer I 440.  
 — rheumatischer I 440.  
 — spastischer I 440.  
 — Symptome I 441.  
 — Therapie I 458.  
 — durch Tumor im Kopfnicker I 440.  
 — Wirbelsäulenkrümmung bei I 447.  
 Schienenhülsenapparate I 256, 273.  
 — bei Coxitis II 308.  
 — bei Gonitis II 492, 510.  
 — Modell für I 214.  
 Schlaflähmung, Sehnenverpflanzung I 315.  
 Schleifbrett I 232.  
 Schleimbeutelbildung am Calcaneus II 696.  
 — bei Klumpfuß II 623.  
 Schlottergelenk, Operation bei I 351.  
 Schmierseifenbehandlung I 1451.  
 Schnellender Finger II 48.  
 Schnellendes Knie II 472.  
 Schnürfurchen II 605.  
 Schraubenapparate I 245, 274.  
 — Redressions- I 380.  
 Schreibkrampf II 52.  
 — Gymnastik bei I 182.  
 Schulbank I 566.  
 Schulskoliose I 1024.  
 Schulterblatt, Hochstand I 907; II 1.  
 Schultergelenk-Ankylose II 10.  
 — Kontraktur II 10.  
 — Mobilisierung II 13.  
 — Verrenkung, angeborene II 5.  
 — — Operation bei habitueller I 351.  
 Schultergürtel bei Skoliose I 685.  
 Schulterhebeapparat I 1108.  
 Schulterschiebeapparat I 1115.  
 Schwangerschaftshaltung I 536.  
 SCHWANNsches Gesetz I 192.  
 Schwedische Heilgymnastik I 179.  
 Schwielen bei Klumpfuß II 623.  
 — rheumatische I 113.  
 Scleroderma neonatorum I 36.  
 Scoliose s. Skoliose.  
 Sekundäre Bildungsanomalien I 34.  
 Seehundsflosse I 110.  
 Sehnendefekte, Behandlung der I 335.  
 Sehnen durchschneidung I 281.  
 Sehnenfädelung I 348.  
 Sehnen, künstliche I 336; II 666.  
 Sehennaht I 295.

- Sehnennaht, Nahtmaterial I 297.  
 — Verwachsung nach I 300.  
 Sehnenregeneration I 287.  
 Sehnenverkürzung I 345.  
 — bei Klumpfuß II 645, 656.  
 Sehnenverpflanzung I 301.  
 — absteigende I 305.  
 — am Arm I 328.  
 — am Fuß I 323; II 645, 656.  
 — Indikation zur I 312.  
 — am Knie I 326.  
 — nach Luxatio coxae congenita II 228.  
 — Muskelfunktion nach I 320.  
 — Nachbehandlung I 310.  
 — Operationsplan zur I 319.  
 — partielle I 305.  
 — periostale I 306.  
 — Resultate der I 329.  
 — Technik der I 304.  
 — totale I 304.  
 Seidensehnen I 336; II 666.  
 Seidengürtel, LONSDALEScher I 1078.  
 Sektorenschiene, BRAATZsche I 253; II 512.  
 — STILLMANNsche II 329.  
 Selbstbewegungsapparate I 173.  
 Senile Osteomalacie I 75, 79.  
 — Osteoporose I 80.  
 Senkungsabsceß I 1392, 1512.  
 Serpentinendern I 239.  
 Sesambeine am Fuß II 586.  
 SEUTINScher Pappverband I 210.  
 SHAFFERSche Spirale II 303.  
 SIMONARTScher Strang II 605.  
 Sitz, schiefer I 229, 1082.  
 Sitzen, Mechanik I 561.  
 — in der Schule I 566.  
 Skelett, Insuffizienz des I 992.  
 Sklerosierung des Callus I 47.  
 Skoliose I 615, 776; s. a. Rückgratsverkrümmung.  
 — Abbiegungspunkte bei I 804.  
 — Anatomie I 613.  
 — angeborene I 707, 904, 1196.  
 — Becken bei I 677.  
 — Behandlung I 1001, 1034.  
 — cervicodorsale I 848, 946.  
 — Diagnostik I 787.  
 — Dorsal-, komplizierte I 860.  
 — primäre I 854.  
 — bei Extremitätenanomalie I 967.  
 — Formen der I 799, 817.  
 — Geschichte der I 778.  
 — bei Halsrippen I 915.  
 — Herz bei I 891.  
 — bei Hochstand der Scapula II 3.  
 — bei Hüftgelenksanomalie I 976; II 148.  
 — hysterische I 1012, 1209.  
 — nach inneren Krankheiten I 745, 1016.  
 — innere Organe bei I 696, 886.  
 — ischiadica I 1011, 1208.  
 — bei Klumpfuß II 624.  
 — Lagerungsapparate I 1075.  
 — Ligamente bei I 686.  
 —luetische I 954, 957.  
 Skoliose, Lumbal- I 824.  
 — Lumbodorsal- I 839.  
 — Muskulatur bei I 689.  
 — Myelitis bei I 894.  
 — osteomalacische I 724, 954.  
 — bei Plattfuß I 971; II 674.  
 — rachitische I 718, 938, 1198.  
 — Redressement forcé I 1053.  
 — des Schädels I 456.  
 — Schädel bei I 634, 952.  
 — bei Schiefhals I 447.  
 — Schultergürtel bei I 686.  
 — Selbstredressement I 204, 1096.  
 — Sohlenerhöhung I 1074.  
 — bei Spina bifida I 907.  
 — statische I 967.  
 — bei Suspension I 797.  
 — bei Tabes I 1255.  
 — Thoraxdeformierung I 671.  
 — Total- I 817.  
 — Tuberkulose bei I 890.  
 — tuberkulöse I 956.  
 Skoliosometer I 577.  
 Skorbut, infantiler I 66.  
 Sohlenabdruck II 584.  
 Sohlenerhöhung bei Luxatio coxae congenita II 190.  
 — bei Skoliose I 1074.  
 Solitäre kongenitale Knickungen I 40.  
 Spaltfuß II 711.  
 Spannungsdecubitus I 339.  
 Spasmus, Muskel- I 123.  
 — Gymnastik bei I 182.  
 Spastische Kontraktur I 123, 125, 151.  
 — Lähmungen, Sehnenverpflanzung bei I 316.  
 Spastischer Schiefhals I 440.  
 Spätkontraktur nach Resektion I 149.  
 Spättrachitis I 68, 723.  
 Sperrmaschine, BUSCHSche II 329.  
 Spina bifida bei Klumpfuß II 599.  
 — — mit Skoliose I 907.  
 Spinale Kinderlähmung I 315.  
 — Osteoarthropathie I 85.  
 Spiralfedern I 239; II 644.  
 Sphinxübung I 177.  
 Spitzfuß II 661.  
 — Aetiologie II 661.  
 — arthrogener II 662.  
 — Arthrodese II 667.  
 — Behandlung II 665.  
 — cicatricieller II 661.  
 — Gelenkbänder, künstliche, gegen I 352.  
 — kompensatorischer II 662.  
 — durch Muskelangiom im Gastrocnemius II 661.  
 — neurogener II 662.  
 — paralytischer II 663.  
 — Sehnenoperationen I 330, 334; II 666.  
 — Symptome II 664.  
 — Tenotomie bei I 293.  
 — traumatischer II 661.  
 — Zehenstellung II 664.  
 Spitzfußstellung bei Luxatio coxae congenita II 147.

Spondylarthritis I 1225, 1254, 1264, 1285, 1297.  
 — tuberculosa I 1370, 1443.  
 Spondylitis I 1225.  
 — aktinomykotica I 1242, 1336, 1433.  
 — ankylopoetica I 1264, 1433.  
 — — Segmentierung bei I 1268.  
 — deformans I 1286.  
 — gonorrhoeica I 1287.  
 — gummosa I 1248, 1432.  
 — infectiosa I 1241, 1434.  
 — rheumatica I 1288.  
 — staphylomykotica I 1228.  
 — superficialis I 1337.  
 — tabidorum I 1254, 1433.  
 — traumatica I 1226, 1434.  
 — tuberculosa I 1297.  
 — — Abscesse I 1361, 1377, 1391, 1421, 1512.  
 — — Beckendeformitäten I 1348.  
 — — Diagnose I 1428.  
 — — diätetische Behandlung I 1450.  
 — — Extensivverbände I 1480.  
 — — Immobilisierung I 1452.  
 — — Intervertebralscheiben I 1351.  
 — — Lähmungen I 1386, 1516.  
 — — mechanische Behandlung I 1452.  
 — — nervöse Symptome I 1424.  
 — — Oesophagus bei I 1362.  
 — — pathologische Anatomie I 1308.  
 — — Pelottenverband I 1487.  
 — — Redressement forcé I 381, 1466.  
 — — Reklinationskorsett I 1501.  
 — — Reklinationsverband I 1493.  
 — — Rückenmarksalterationen I 1378.  
 — — Schädeldeformierung I 1348, 1418.  
 — — Schmerzen bei I 1412.  
 — — Statistik I 1299.  
 — — Therapie I 1450, 1465, 1512, 1516.  
 — — Thoraxveränderungen I 1357.  
 — — traumatische I 1303.  
 — — Verlauf der I 1437.  
 — — Wirbelsäulendeformierung, kompensatorische I 1337, 1351.  
 — — Wirbelsäulenfixation I 1413.  
 — typhosa I 1235.  
 — urica I 1288.  
 Spondylolisthesis II 162.  
 — bei Tabes I 1256.  
 Spondylomalacie I 1226.  
 Spondylose rhizomélique I 1265.  
 Spontanamputation am Fuß II 605.  
 — am Oberschenkel II 428.  
 — am Unterschenkel II 447.  
 Sport I 176.  
 SPRENGELSCHE Deformität II 1.  
 Sprunggelenksmißbildung, VOLKMANNSCHE II 452.  
 Spurious ankylosis I 1341.  
 Stäbchencyrtometer I 581.  
 Stärkebindenverband I 210.  
 Statische Deformitäten I 94.  
 — habituelle Kontraktur I 127, 140.  
 Stehbett, PHELPSSCHE I 1454.  
 Stehsitz I 569.

Steißbeinentwicklung I 517.  
 Sternocleidomastoideus s. Kopfnicker.  
 Sternum bei Rückgratsverkrümmung I 880.  
 Stottern, Gymnastik bei I 182.  
 Streckbett I 1076.  
 Streckkontraktur I 147.  
 Streckverband, redressierender I 272.  
 Streichen, das I 157.  
 Struma bei Rachitis I 72.  
 Stützbogen, SCHANZSCHE II 566.  
 Stützkragen I 260.  
 Sublimatseide I 337.  
 Subtrochantere Osteotomie I 395.  
 SUDECKSCHE Knochenatrophie I 49.  
 Sulcus paraspinosus I 791.  
 Suspension, SCHMIDTSCHER I 1175.  
 — bei Skoliose I 797.  
 Symmetrische Rückgratsverkrümmungen I 594.  
 Syndesmose I 120.  
 Synostose I 98, 120.  
 Synovitis I 114.  
 Syphilis der Gelenke I 119.  
 — hereditäre I 66.  
 Syphilitische Caries I 102.  
 Syringomyelie I 87.  
 — Sehnenverpflanzung bei I 319.

## T.

Tachygraph, PANSCHSCHE I 573.  
 Taillendreieck I 788.  
 Talalgie II 696.  
 Talus bei Klumpfuß II 614.  
 — bei Spitzfuß II 663.  
 Talusexstirpation II 654.  
 Tapotement I 163, 1086.  
 Tarsalgie des adolescents II 683.  
 Tarsoklast I 226.  
 Tarsoplasie I 224.  
 TAYLORSCHER Schiene II 302.  
 Temperatureinfluß beim Fötus I 35.  
 Tendogene Kontraktur I 151.  
 Tenotom I 285.  
 Tenotomie, BAYERSCHER I 292.  
 — Heilung nach I 286.  
 — Nachteile der I 279.  
 — bei Spitzfuß I 291.  
 — subkutane I 284.  
 Tensor fasciae latae I 294.  
 Tête carrée I 138.  
 Thiosinamineinspritzung II 504.  
 THILSCHER Widerstandsapparat I 202.  
 THOMAS WRENCH I 386; II 299, 492, 641.  
 THOMSENSCHER Krankheit I 105.  
 Thoraxanomalie mit Skoliose I 959.  
 Thorax en bateau I 87.  
 — bei Gibbus I 1357.  
 Thoraxdeformation bei Skoliose I 671, 879.  
 Thoraxdeformität nach Pleuritis I 1017.  
 Thorax, normaler I 506.  
 Tibiadefekt, angeborener II 447.  
 — mit Klumpfuß II 597.  
 Tibia en lame de sabre I 103.  
 Tophi I 102, 110.



Torsion der Knochen I 137.  
 — der Wirbel I 669.  
 Torticollis s. a. Schiefhals.  
 — entzündlicher I 151.  
 — oculaire I 439.  
 Totalexstirpation der Knochen I 409.  
 Totale Sehnenverpflanzung I 304.  
 Totalskoliose I 817, 1165.  
 Tragfähiger Knochenstumpf II 794.  
 Transformation der Knochen I 16, 523.  
 Transformationskraft I 28.  
 Traumatische Kontraktur I 106.  
 TRENDELENBURGSches Symptom II 144,  
 377.  
 Trichterbrust I 139.  
 Trippercoxitis II 358.  
 Trophoneurotischer Reflex I 144.  
 Tuberkulöse Gelenkentzündung I 117.  
 — Osteomyelitis I 100.  
 Tuber ischii bei Coxitis II 294.  
 Tumor albus I 118.  
 Turnbank I 177.  
 Turnen I 176.  
 TURNERSche Seide I 309.  
 Typhöse Coxitis II 358.  
 — Osteomyelitis I 99.  
 — Spondylitis I 1235.

## U.

Uebergangswirbel I 529.  
 Ueberhängen des Rumpfes I 790.  
 Ueberzahl der Knochen I 40.  
 Uebungstherapie I 182.  
 Ulnadefekt II 30.  
 Ulnaluxation, angeborene II 19.  
 Ulnarislähmung II 55.  
 Unterschenkel, angeborene Deformitäten  
 II 447.  
 — — Pseudarthrose II 455.  
 — — Deformierung, entzündliche II 577.  
 — — luetische II 579.  
 — — rachitische II 563.  
 — — Therapie II 568.  
 — — traumatische II 574.  
 — — Fraktur, ambulante Behandlung II  
 577.  
 — bei Klumpfuß II 616.

## V.

Variolöse Osteomyelitis I 99.  
 Varietät des Schenkelhalses II 365.  
 Verband, Celluloid- I 217.  
 — Etappen- I 212.  
 — Gips- I 212.  
 — Kontentiv- I 209.  
 — Leim- I 216.  
 — Papp- I 210.  
 — Paraffin- I 218.  
 — Stärkebinden- I 210.  
 — Wasserglas- I 217.  
 Vererbung I 34.  
 Verkalkungszone I 54.  
 Vermoulure I 1337.

Verschleppte Rachitis I 71.  
 Verwachsung des Amnions I 35.  
 Vibration I 165.  
 VOLKMANNsche Osteotomie II 347.  
 — Sprunggelenksmißbildung II 452.  
 Vorbeugehaltung I 790.  
 Vorderarm, Defekt II 27.  
 — Deformitäten II 27.  
 — Luxation II 19.  
 — Rachitis II 31.  
 — Wachstumsstörungen II 30.  
 Voussure du thorax I 1021.

## W.

Wachstumsstörungen bei Coxitis II 270,  
 295.  
 — am Arm II 30.  
 Wadenmuskeln bei Klumpfuß II 650.  
 — der Neger II 582.  
 — bei Plattfuß II 679.  
 Wasserglasverband I 217.  
 — bei Klumpfuß II 650.  
 WEICHERScher Handgriff II 177.  
 Widerstandsapparate I 190.  
 Widerstandsgymnastik I 173.  
 Wirbel, Anatomie der I 488.  
 — asymmetrische I 709.  
 — Deformierungen der I 528.  
 — Elastizität der I 538.  
 — Entzündung der s. Spondylitis.  
 — Exostosen der I 1249.  
 — Festigkeit der I 538.  
 — Gefäßanordnung im I 1308.  
 — Kompressionsfraktur I 1227, 1290.  
 — Osteomyelitis I 733.  
 — Ostitis gummosa I 733, 1249.  
 — Rotation der I 603.  
 — Subluxation der I 1328.  
 — Torsion I 604.  
 — Tuberkulose I 733, s. Spondylitis.  
 Wirbelbänder I 500.  
 — Verknöcherung der I 529, 1280.  
 Wirbelbogen I 512.  
 — Tuberkulose der I 1337, 1387, 1512.  
 Wirbelgelenke I 663.  
 — Ankylosierung der I 1290.  
 Wirbelkanal bei Spondylitis I 1378.  
 Wirbelsäule s. a. Rückgrat.  
 — Altersveränderungen I 527.  
 — Bewegungen der — beim Kinde I 559.  
 — Carcinom der I 731.  
 — chronische Steifigkeit der I 1264.  
 — Entwicklung der I 508.  
 — Fixation bei Spondylitis I 1413.  
 — Gelenkerkrankungen I 734.  
 — Gesamtform der I 503, 524.  
 — Insuffizienz der I 596.  
 — bei Muskellähmung I 597.  
 — Muskulatur der I 507.  
 — Sarkom der I 1327.  
 — Torsion der I 544.  
 — Varietäten I 529.  
 — Verkrümmung beim Kinde I 591.  
 — Verletzungen der I 735, 1227, 1290.

- Wirbelsäulenentzündung, chronische ankylosierende I 1265.
- Wirbelsäulenkrümmung, Entwicklung der I 518.
- kompensatorische, bei Gibbus I 1351.
- WOLFFSches Transformationsgesetz I 16.
- Wolm, LORENZscher I 207.
- Wrench THOMAS I 228, 386.
- WULLSTEINScher Extensionsrahmen I 1054, 1479.
- Z.**
- ZANDERSche Apparate I 190.
- — für Rückgratsverkrümmung I 1092.
- Zehendeformitäten II 712.
- Zehenstellung bei Klumpfuß II 620.
- bei Plattfuß II 670.
- bei Spitzfuß II 664.
- Zelluloidhülsenschiene, LORENZsche II 301.
- Zelluloidkorsett I 1046.
- Zelluloidstahldrahteinlagen II 685.
- Zimmerfahrstuhl I 229.
- Zimmerymnastik I 176.
- Zirkumferenzosteotom I 399.
- Zottengelenk I 112.
- Zugfedern I 238.
- Zugriemen I 234.
- ZUPPINGERSche Skoliosentheorie I 879.
- Zwangslage im Uterus I 35.
- Zweifingerpetrissage I 161.
- Zwergwuchs, allgemeiner I 35.
- rachitischer I 136.
- Zwiewuchs I 53.
- Zwischenwirbelscheiben I 499.
- Entstehung I 511.
- bei Gibbus I 1351.
- Verknöcherung I 527.

















